22101346502

ÉLÉMENTS

D'HISTOLOGIE HUMAINE

PARIS. — IMPRIMERIE DE L. MARTINET, RUE MIGNON, 2.

ÉLÉMENTS
D'HISTOLOGIE HUMAINE

PAR

A. KÖLLIKER

Professeur à l'Université de Würzburg

TRADUCTION

DE MM. J. BÉCLARD ET M. SÉE

REVUE PAR L'AUTEUR

OUVRAGE

accompagné de 334 figures intercalées dans le texte

PARIS

LIBRAIRIE DE VICTOR MASSON

PLACE DE L'ÉCOLE-DE-MÉDECINE

1856

Droit de traduction réservé.

115251

WELLCOME INSTITUTE
LIBRARY

Coll. welMOmec

Call No. QS504
1855
K81h.3F

PRÉFACE DE L'AUTEUR

POUR L'ÉDITION FRANÇAISE.

Je prie M. le professeur J. Béclard et M. le docteur M. Sée d'accepter publiquement mes sincères remercîments pour les soins tout particuliers qu'ils ont bien voulu mettre à la traduction de la seconde édition de mon *Histologie humaine*. Toutes les épreuves françaises m'ont été soumises, et c'est avec un grand plaisir que j'ai pris sur moi la tâche de les revoir.

J'espère que ceux qui parcourront cet ouvrage trouveront que l'Allemagne n'est pas en retard dans la noble science de l'Histologie, qui fut si heureusement établie par l'*Anatomie générale* de l'illustre Bichat. Quant à mes propres travaux, je me plais à croire que les études sérieuses auxquelles je me suis voué, spécialement sur l'anatomie microscopique humaine, seront de quelque utilité aux progrès de la science. Qu'il me soit permis d'offrir ce livre en hommage à l'École française, École dont les travaux m'ont plus d'une fois servi de guide dans mes recherches.

Grâce aux soins de M. Victor Masson, il a été possible de placer dans la traduction les gravures originales de l'édition allemande, et de vaincre toutes les difficultés qui s'opposent souvent à une pareille entreprise.

Würzburg, 23 août 1856.

A. KÖLLIKER.

Digitized by the Internet Archive
in 2014

https://archive.org/details/b20418656

L'importance des études microscopiques en anatomie est trop évidente pour qu'il soit nécessaire d'insister aujourd'hui sur ce point. Mise en possession du microscope, vers le commencement du XVIIe siècle, par le physicien hollandais Jansen, la science a vu s'ouvrir devant elle des horizons dont il serait difficile, même aujourd'hui, de mesurer les limites. Dès l'époque où le microscope fut appliqué par Leeuwenhoek à l'étude des êtres organisés, on vit surgir, il est vrai, des oppositions passionnées; mais cette lutte entre les hommes du passé et les hommes de l'avenir n'a jamais manqué aux grandes découvertes, et, loin d'étouffer le progrès, elle a toujours eu pour résultat de le consacrer. L'observateur peut se faire illusion, il peut vouloir tromper les autres; quelques-uns peuvent se refuser à regarder; cela n'empêche pas le microscope d'être un admirable instrument d'étude, et il est incontestable que toutes les branches de l'histoire naturelle ont réalisé, grâce à lui, de grands progrès.

La connaissance de la structure normale des organes et des tissus est indispensable à quiconque veut acquérir des notions précises en histologie pathologique, et cette dernière science ne pourra réellement progresser que quand l'histologie normale sera plus généralement répandue parmi les médecins qu'elle ne l'est aujourd'hui. La discussion qui s'est élevée au sein de l'Académie de médecine de Paris au sujet du cancer témoigne de la manière la plus évidente en faveur de cette vérité.

Des travaux importants d'histologie ont été publiés en France; mais nous ne possédons point encore de traité élémentaire dans lequel l'élève, le médecin, ou le naturaliste trouve réunies en corps de doctrine les notions indispensables à quiconque est jaloux de se tenir à la hauteur des connaissances actuelles. Il n'en est pas de même en Allemagne, où plusieurs traités didactiques d'histologie ont été publiés depuis vingt ans. Si nous avons donné la préférence à l'œuvre de M. Kölliker, c'est qu'il nous a semblé que nul n'était plus que lui capable de donner un nouvel élan aux études anatomiques. La juste réputation de l'auteur, dont les brillants travaux n'ont pas peu contribué aux progrès de la science, l'exposition à la fois concise et complète qu'il a su faire des travaux histologiques les plus

modernes, le succès de la première édition, épuisée en moins de deux années, et un nombre considérable d'excellentes gravures intercalées dans le texte, tels sont les titres qui ont déterminé notre choix.

La traduction que nous publions aujourd'hui a été faite sur la deuxième édition allemande, et pendant le cours de sa publication. Cette édition se distingue de la première par des additions et modifications nécessitées par les progrès rapides de l'histologie.

Paris, septembre 1856.

VICTOR MASSON, éditeur.

INDEX DES FIGURES.

Amygdales, follicules traversés par des vaisseaux, fig. 184, p. 408.

Aorte, coupe transversale, fig. 286, p. 615.

Artère de $0^{mm},14$ de largeur, avec une veine, fig. 283, p. 611 ; — de $0^{mm},02$ avec sa veine, fig. 284, p. 612 ; — des plus fines, voisine des capillaires, fig. 291, p. 623 ; — fibres-cellules musculaires des artères, fig. 282, p. 608.

Artère axillaire, fibres-cellules musculaires, fig. 287, p. 616.

Artère fémorale profonde, section transversale, fig. 285, p. 613.

Artères hélicines, fig. 266, p. 568.

Artère poplitée, membrane élastique de la tunique moyenne, fig. 281, p. 608.

Bâtonnets et cônes de la rétine, en connexion avec les fibres de Müller, fig. 314, p. 675 ; fig. 320, p. 682. Altérations des —, fig. 315, p. 676. Couche des — vue par sa face externe, fig. 316, p. 677.

Canalicules dentaires, section transversale, fig. 186, p. 415 : — de la racine, fig. 187, p. 415. Les mêmes, section transversale, fig. 188, p. 416.

Canalicules de Havers des couches superficielles du fémur, traités par l'acide chlorhydrique, fig. 113, p. 229 ; — fig. 115, p. 232.

Canalicules spermatiques, trajet schématique, fig. 260, p. 554 ; fragment d'un — à un fort grossissement, fig. 262, p. 555.

Canalicules urinifères. Deux — droits, fig. 250, p. 535 : section transversale des —, fig. 254, p. 541 ; — avec les corpuscules de Malpighi, fig. 251, p. 536.

Canal thoracique, section transversale, fig. 293, p. 628.

Canaux demi-circulaires, section transversale des —, fig. 328, p. 705.

Capillaires, fig. 291, p. 623.

Capsule articulaire, coupe schématique, fig. 128, p. 253.

Capsules surrénales. Éléments des —, fig. 257, p. 549. Section transversale des —, fig. 258, p. 550. Section verticale des —, fig. 256, p. 549.

Cartilage articulaire, fig. 127, p. 250.

Cartilagineuses (cellules) des têtards âgés, fig. 5, p. 25 ; — de l'embryon du mouton, fig. 131, p. 266 ; — de l'homme, fig. 20, p. 67 ; fig. 126, p. 248 ; — du cartilage articulaire du fémur, fig. 6, p. 26 ; — du cartilage cricoïde, fig. 22, p. 69 ; — des gaînes tendineuses, fig. 102, p. 207 ; — des symphyses en voie d'ossification, fig. 125, p. 247. — Ossification des — dans les os rachitiques, fig. 134, p. 272.

Cellules adipeuses de la peau, fig. 49, p. 108 ; — de la moelle des os, fig. 50, p. 108 ; fig. 122, p. 242 ; — avec cristaux de margarine, fig. 51, p. 109.

Cellules épithéliales des villosités intestinales (lapin), fig. 12, p. 51 ; — des vaisseaux, fig. 11, p. 51 ; — des veines spléniques, fig. 236, p. 502 ; — de la cavité buccale, fig. 170, p. 388 ; — du bassinet, fig. 255, p. 542.

Cellules de la gaîne des corpuscules ganglionnaires, fig. 158, p. 356 ; — contenant des corpuscules sanguins (dans la pulpe splénique), fig. 234, p. 497.

Cellules hépatiques, fig. 224, p. 474. Réseau des —, fig. 16, p. 54 ; fig. 225, p. 475 ; — avec capillaires (cochon), fig. 226, p. 482.

Cellules de la moelle, à plusieurs noyaux, fig. 7, p. 27.

Cellules nerveuses du nerf acoustique, avec l'origine des fibres nerveuses, fig. 142, p. 308 ; — bipolaires (brochet), fig. 42, p. 97 ; fig. 160, p. 358 ; — multipolaires de la substance ferrugineuse, fig. 43, p. 98 ; — embryonnaires, fig. 166, 1, 3, p. 376 ; — du ganglion de Gasser, fig. 157, p. 356 ; — des ganglions cardiaques (grenouille), fig. 165, p. 372 ; — des cornes antérieures de la moelle épinière, fig. 144, p. 314 ; — du nerf coccygien, fig. 159, p. 357 ; — de la rétine, fig. 317, p. 678 ; — de la substance corticale du cervelet, fig. 150, p. 332 ; — de la portion interne de la couche grise des circonvolutions cérébrales, fig. 151, p. 339 ; — de la substance ferrugineuse, fig. 149, p. 329 ; — du grand sympathique, fig. 164, B, p. 367 ; — des couches optiques, fig. 1, p. 13.

Cellules plasmatiques ; leur formation dans le ligament falciforme, fig. 130, p. 255.

Cellules vibratiles des petites bronches, fig. 13, p. 52 ; — de la trachée, fig. 237, B, p. 509.

Cément, fig. 194, p. 424 ; fig. 195, p. 425 ; — avec cavités spéciales, fig. 104, p. 211.

Choroïde : vaisseaux de la —, fig. 311, p. 672 ; — cellules pigmentaires de la couche interne de la —, fig. 309, p. 669 ; — cellules du stroma de la —, fig. 308, p. 668.

Chyle. Éléments du —, fig. 297, p. 638.

Cœur. Trajet schématique des fibres musculaires du —, fig. 280, p. 605.

Corde dorsale. Fragment de la — (embryon de mouton), fig. 21, p. 69.

Cornée. Capillaires et lymphatiques du bord de la — (chat), fig. 306, p. 665 ; section de la —, fig. 305, p. 661 ; nerfs de la —, fig. 307, p. 666.

Cornée (lamelles de la couche), fig. 9, p. 50 ; — traitées ou non par des réactifs, fig. 58, 59, p. 125.

Corps jaunes, fig. 270, p. 578.

Corps vitré, section, fig. 326, p. 691.

Corpuscules amylacés de l'épendyme, fig. 155, p. 353.

Corpuscules de Malpighi (bœuf), fig. 44, p. 101 ; contenu d'un — (bœuf), fig. 2, p. 18.

Corpuscules de Meissner des papilles, fig. 54, p. 111 ; fig. 55, p. 115.

Corpuscules de Pacini, fig. 161, p. 361.

Cristallin, fig. 325, p. 689 ; tubes du —, fig. 324, p. 688 ; développement du —, fig. 327, p. 699.

Cristaux du sang frais, fig. 301, p. 649.

Cryptogames de l'épithélium de la langue, fig. 178, p. 400.

Cylindre de l'axe des nerfs, fig. 139, p. 299.

Dents. Développement des — mâchoire inférieure d'un embryon, fig. 196, p. 427; figure schématique du développement d'une dent de lait, fig. 197, p. 428. Molaire, coupe longitudinale, fig. 185, p. 414; — coupe transversale, fig. 182, p. 404. Ligne de contour de l'ivoire sur la section d'une incisive, fig. 189, p. 418.

Élastiques (fibres) fines, réticulées, fig. 26, p. 71; — enveloppantes, fig. 25, p. 71; cellules formatrices des fibres—, fig. 28, 29, p. 72; — du ligament cervical (bœuf), fig. 123, p. 243.

— Membranes — de la carotide (cheval), fig. 27, p. 71; — de l'artère poplitée, fig. 281, p. 608.

— Réseaux — de l'artère pulmonaire (cheval), fig. 24, p. 70.

Émail. Dessins de l'—, fig. 189, p. 418. Fibres de l'—, fig. 192, p. 421. Membrane de l'—, fig. 200, p. 433. Organe de l'— (section), fig. 199, p. 432. Surface de l' —, (veau) fig. 191, p. 421.

Ependyme des ventricules du cerveau, fig. 153, p. 348; ses corpuscules amylacés, fig. 155, p. 353.

Épiderme de l'embryon, fig. 10, p. 51; — de la paume de la main, vu par sa face inférieure, fig. 56, p. 122; couches de l' — vues sur une section, fig. 57, p. 123.

Épiglotte, fragment grossi, fig. 23, p. 69.

Épithélium vibratile de la muqueuse nasale, fig. 333; p. 716; — de la trachée, fig. 15, p. 52; fig. 237, A, p. 509.

Estomac. Section des membranes de l'— (cochon), fig. 207, p. 449; tunique musculeuse de l'—, fig. 204, p. 446. Glandes de l'—, fig. 208, p. 451; — de la région pylorique (chien), fig. 19, p. 55.

Fibres-cellules musculaires des artères, fig. 282, p. 608; fig. 287, p. 616; — de l'intestin grêle, fig. 37, p. 71; fig. 205, p. 448; — de l'enveloppe fibreuse de la rate (chien), fig. 38, p. 91; — de la muqueuse œsophagienne (cochon), fig. 203, p. 444; — de l'utérus au cinquième mois de la grossesse, fig. 271, p. 583; id. au sixième mois, fig. 272, p. 584; — de l'utérus trois semaines après la naissance, fig. 274, p. 585; — de la veine rénale, fig. 289, p. 619.

Fibres de Müller. V. *Bâtonnets*.

Fibres du nerf olfactif, fig. 334, p. 717; — du nerf optique dans la rétine, fig. 318, p. 679; — trajet de ces fibres dans le fond de l'œil, fig. 319, p. 680.

Foie. Réseau artériel de la surface d'un — d'enfant, fig. 228, p. 485; — segments du — (cochon), avec un rameau sus-hépatique ouvert, fig. 222, p. 472; avec un rameau ouvert de la veine porte, fig. 223, p. 472.

Follicules de la base de la langue, fig. 183, p. 407.

Follicules de Graaf (cochon), fig. 268, p. 575; — du nouveau-né, fig. 275, p. 590.

Follicules pileux (couches des), fig. 73, p. 156.

Follicules sébacés. Développement des —, fig. 90, p. 191. Forme et structure des —, fig. 86, p. 185; fig. 87, p. 186; fig. 88, p. 186. Structure des —, fig. 89, p. 188.

Follicule solitaire du gros intestin, fig. 221, p. 467 ; — de l'intestin grêle, fig. 220, p. 465.

Ganglions spinaux, trajet des fibres dans leur intérieur, fig. 156, p. 355.

Glandes cérumineuses, disposition et siége, fig. 85, p. 181.

Glandes de Lieberkühn (cochon), fig. 216, p. 461.

Glandes de Littre, fig. 265, p. 566.

Glandes muqueuses du plancher buccal, fig. 180, p. 404 : lobules — (fig. schématique), fig. 181, p. 404 ; vésicules des —, fig. 182, p. 404.

Glandes de Peyer, fig. 210, p. 455 ; fig. 217, p. 463. Fragment d'un groupe de follicules, à un fort grossissement, fig. 218, p. 463. Vaisseaux dans l'intérieur des follicules, fig. 217, p. 464.

Glandes sudoripares. Conduits excréteurs des — sous l'épiderme, fig. 56, p. 122 ; — dans l'épiderme, fig. 82, p. 177. Développement des—, fig. 83, 84, p. 178. Glomérule des —, fig. 80, p. 171. Siége des —, fig. 45, p. 102. Structure des canaux des —, fig. 81, p. 173.

Glandes utérines, fig. 273, p. 584.

Globules sanguins, fig. 298, p. 641 : — des animaux, fig. 300, p. 648 ; — blancs, fig. 299, p. 644 : — développement des — (grenouille), fig. 302, p. 651 ; scission des — (poulet), fig. 3, p. 20 (embryon de mouton), fig. 303, p. 653.

Grand sympathique, cordon central, trajet des fibres du—(lapin), fig. 163, p. 367.

Intestin grêle. Section de l'iléon (veau), fig. 210, p. 455 : gros —, section transversale, fig. 209, p. 454.

Iris. Dilatateur et sphincter de la pupille (lapin), fig. 310, p. 670. Nerfs de l' — (lapin), fig. 312, p. 673.

Ivoire. Cellules de l'—, fig. 201, p. 434 ; — et cément, fig. 194, p. 424 ; fig. 195, p. 425 ; — et émail, fig. 193, p. 421. Globes de l' — fig. 190, p 673.

Lait. Éléments du —, fig. 278, p. 597.

Langue. Coupe longitudinale, fig. 171, p. 390 ; fragment d'une — faite par la partie latérale de la —, fig. 173, p. 393. Section transversale de la —, fig. 172, p. 391.

Ligaments intervertébraux, cellules de leur noyau gélatineux, fig. 124, p 245.

Limaçon. Coupe verticale de la lame spirale (chat), fig. 330, p. 707 : — dans le second tour de spire (bœuf), fig. 332, p. 711. Face vestibulaire de la lame spirale membraneuse, fig. 331, p. 708. Nerfs du — leur terminaison, fig 332, p. 669.

Lymphatiques. Capillaires (têtard), fig. 292, p. 626. Glandes — de la région inguinale, fig. 294, p. 628 ; — section transversale (bœuf), fig. 296, p. 711 : segment de la substance corticale des —, fig. 295, p. 628.

Mamelles. Développement des —, fig. 277, p. 596. Petits lobules des —, fig. 276, p. 594.

Moelle allongée. Section transversale, fig. 148, p. 327.

Moelle épinière. Section de la — au niveau de la région lombaire, fig. 143, p. 311 ; fig. 146, p. 318 ; — à diverses hauteurs, fig. 147, p. 319. Section verticale des cornes postérieures de — et racines des nerfs, fig. 145, p. 316.

Mue après la naissance, fig. 78, p. 165 ; fig. 79, p. 165.

Muqueuse nasale, section, fig. 333, p. 716.

Muscles lisses de la peau, fig. 48, p. 107; — striés, fig. 39, p. 94. Anastomoses des — du cœur, fig. 279, p. 601; capillaires des —, fig. 103, p. 209. Nerfs des —, fig. 104, p. 211; fig. 106 (grenouille), p. 214. Faisceaux primitifs des — chez l'embryon, fig. 107, 108, p. 218; traités par l'acide acétique, fig. 93, p. 195; dans divers états de contraction (grenouille), fig. 111, p. 225. Noyaux des —, fig. 93, p. 195. Section transversale des —, fig. 92, p. 195. Union des — avec les faisceaux tendineux, fig. 99, p. 202. Disques transversaux des —, fig. 94, p. 196. Ramifications des — dans la langue (grenouille), fig. 174, p. 394. Fibres primitives des — du *Siredon pisciformis*, fig. 40, p. 94; fig. 91, p. 194; de la mouche, fig. 110, p. 223; — de la punaise, fig. 95, p. 196. Faisceaux secondaires des muscles et leur mode d'union, fig. 96, p. 198.

Nerfs: Distribution des — dans les muscles, fig. 104, p. 211. Fibres primitives des —; développement des —, fig. 106, p. 214; fig. 167, 168, p. 367; division des — dans les muscles, fig. 105, p. 211; fig. 106 (grenouille), p. 214; formes diverses des —, fig. 41, p. 97; fig. 139, p. 299; fig. 140, p. 300. — très fines de la couche blanche superficielle du cerveau, fig. 152, p. 340; — grises du grand sympathique, fig. 164, A, p. 367. Cylindre de l'axe, fig. 139, p. 299; gaîne du —, fig. 141, p. 301. Tronc des — (section transversale du nerf sciatique avec son névrilème), fig. 162, p. 362.

Noyaux libres des corpuscules de la rate, fig. 233, p. 494; scission des — des œufs d'ascaride, fig. 8, p. 28.

Œil. Section des membranes de l'— au niveau des procès ciliaires, fig. 304, p. 660.

Œsophage. Coupe transversale, fig. 202, p. 444.

Œuf. Fig. 269, p. 575.

Œufs d'ascaride en voie de scission, fig. 4, p. 23.

Ongle. Coupe longitudinale, fig. 62, p. 136. Coupe transversale, fig. 60, p. 135. Crêtes de l'—, fig. 60, p. 135; grossissement plus fort, fig. 63, p. 137. Lamelles de l'—, fig. 64, p. 139.

Os. Extrémités articulaires des —, fig. 127, p. 250. Fragment de pariétal, fig. 116, p. 233. Canalicules de Havers vus de face, fig. 118, p. 236; — de la surface, fig. 43, p. 98. Segment transversal des —, fig. 112, p. 229; fig. 114, p. 231; — fortement grossi, pour la démonstration des systèmes de lamelles, fig. 115, p. 232. Limite de l'ossification dans le fémur, fig. 132, p. 268.

Osseuses (capsules) en voie de développement, fig. 34, p. 86; — vues de face, pariétal, fig. 119, p. 236; — d'une tranche verticale, fig. 33, p. 85; fig. 119, p. 236; — d'une tranche transversale, fig. 117, p. 235; — cellules et fibres d'une épiphyse, fig. 36, p. 87; fig. 121, p. 239.

Osseux (canalicules); leur ouverture à la superficie, fig. 120, p. 238.

Ossification dans la diaphyse des os longs, fig. 132, p. 268; fig. 133, p. 269; — par dépôts périostiques, fig. 135, p. 279; — dans les os rachitiques, fig. 134, p. 272; — des os longs (fig. schématique), fig. 136, p. 281; — de l'occipital, fig. 35, p. 87; fig. 137, p. 287; fig. 138, p. 288.

Otolithes (veau), fig. 329, p. 706.

Ovaire. Section transversale, fig. 267, p. 574.

Papille des poils, fig. 65, p. 145; fig. 76 *h*, 77 *h*, p. 163.

Papilles caliciformes (section), fig. 177, p. 399 ; — filiformes, fig. 175, p. 397. — avec cryptogames, fig. 179, p. 401 ; — fungiformes, fig. 176, p. 398 ; — de la peau : leur disposition, fig. 47, p. 104 ; leur forme, fig. 46, p. 104 ; leurs nerfs, fig. 54, p. 111 ; fig. 55, p. 115 ; — des gencives, fig. 14, p. 52 ; fig. 169, p. 387.

Peau. Section de la — de la pulpe du pouce, fig. 45, p. 102 ; section de la — du conduit auditif, fig. 85, p. 181 ; muscles lisses de la —, fig. 48, p. 107 ; papilles de la —. (Voyez ci-dessus *Papilles*.)

Poil. Bulbe du — ; cellules du —, fig. 69, p. 150.

Poils en totalité, fig. 65, p. 145 ; développement des —, fig. 75, p. 162 ; fig. 76, 77, p. 163 ; substance médullaire, cellules des —, fig. 67 A, p. 149 ; fig. 70, 71, p. 152 ; pellicule épidermique des —, fig. 72 A, B, p. 154 ; substance corticale, fibres-cellules des — traitées par SO^3, fig. 66, p. 148 ; noyau de ces cellules, fig. 67 B, p. 149 ; cellules de la racine des —, fig. 68, p. 150 ; — blanc, fig. 67 A, p. 149. Racine des — ; coupe longitudinale de la —, fig. 70, p. 152 ; gaîne de la —, fig. 70, p. 152 ; — pendant le développement, fig. 76, 77, p. 163. Éléments de la couche externe, fig. 74 A, p. 159 ; — de la couche interne, fig. 74 B, p. 159.

Poumon. Surface d'un — injecté à la cire (vache), fig. 240, p. 515. Vésicules du —, fig. 241, p. 517 ; leur réseau capillaire, fig. 242, p. 519. Lobules du —, fig. 18, p. 55 ; fig. 239, p. 513.

Rate. Artère portant des corpuscules de Malpighi (chien), fig. 231, p. 493 ; sa terminaison (cochon), fig. 235, p. 500. Cellules épithéliales des veines de la —, fig. 236, p. 502. Corpuscule de Malpighi de la — (bœuf), fig. 232, p. 494 ; son contenu, fig. 233, p. 494. Section transversale de la — (bœuf), fig. 230, p. 491.

Reins. Vaisseaux des — avec les corpuscules de Malpighi, fig. 252, p. 539 ; glomérule des — avec ses vaisseaux, fig. 253, p. 539. Section à travers les pyramides et leur substance corticale, fig. 249, p. 533. Section à travers la partie moyenne du — d'un enfant, fig. 248, p. 532 (voy. *Canalicules urinifères*).

Rétine. Section verticale de la — à l'entrée du nerf optique, fig. 321, p. 683 ; — à 15 millimètres en avant, fig. 313, p. 674. Connexions entre les éléments de la — (schématique), fig. 323, p. 685 ; — d'après nature, fig. 322, p. 684.

Sable cérébral. Fig. 155, p. 353.

Sac dentaire de la deuxième incisive, fig. 198, p. 431.

Sperme. Filaments spermatiques, fig. 263, p. 557 ; leur développement (lapin), fig. 264, p. 557.

Synoviale. Prolongement de la — d'une articulation des doigts, fig. 129, p. 254.

Tendons. Chez l'embryon, fig. 109, p. 220. Faisceaux secondaires des — sur une coupe transversale, fig. 98, p. 201. Section transversale des —, fig. 97, p. 200. Union des — avec les os, fig. 101, p. 204 ; — avec les muscles, fig. 100, p. 202.

Testicule et épididyme, fig. 261, p. 554 ; section transversale du —, fig. 259, p. 553.

Thymus déplissé (veau), fig. 245, p. 526. Moitié du — de l'homme, fig. 246, p. 526. Section transversale du —, fig. 247, p. 528.

Thyroïde. Vésicules glandulaires de la —, fig. 17, p. 54 ; fig. 243, p. 523 ; — remplies de matière colloïde, fig. 244, p. 524.

Tissu conjonctif lâche, fig. 30, p. 76. Cellules formatrices du —, fig. 31, 32, p. 77. Faisceaux du —, fig. 25, p. 71.

Trachée. Épithélium vibratile de la —, fig. 237, p. 509. Section transversale de la —, fig. 238, p. 511.

Vaisseaux sanguins. Développement des gros — aux dépens de capillaires, fig. 291, p. 623 ; — des cellules adipeuses, fig. 52, p. 110 ; — de la substance cérébrale, fig. 154, p. 351 ; — des muscles striés, fig. 103, p. 209 ; — des muscles lisses de l'intestin, fig 206, p. 448 ; — du lit de l'ongle, fig. 61, p. 135 ; — du pancréas (lapin), fig. 229, p. 490 ; — des papilles de la peau, fig. 53, p. 110 ; — des glandes sudoripares, fig. 80, p. 171.

Veine cave inférieure, section longitudinale, fig. 290, p. 620.

Veine rénale, fibres-cellules musculaires, fig. 289, p. 619.

Veine saphène interne, section transversale, fig. 288, p. 618.

Veines sus-hépatiques injectées (lapin), fig. 227, p. 483.

Villosités, fig. 210, p. 455. Chylifères des —, fig. 213, p. 457. Épithélium des —, fig. 215, p. 458. Vaisseaux des —, fig. 212, p. 456. Fibres musculaires des —, leurs noyaux, fig. 211, p. 456 ; — contractées, fig. 214, p. 457.

ÉLÉMENTS
D'HISTOLOGIE HUMAINE.

INTRODUCTION.

§ 1. **Introduction historique.** — La connaissance de la structure élémentaire des plantes et des animaux est un fruit des travaux des deux derniers siècles. Cette étude commence avec Marcellus Malpighi (1628-1694) et Antoine de Leeuwenhoek (1632-1723), à l'époque où pour la première fois le microscope, alors encore fort simple, fut mis entre les mains des observateurs. L'antiquité et le moyen âge ne connurent point les parties constitutives élémentaires de l'organisme. Aristote et Galien parlent, il est vrai, de *parties semblables* et de *parties dissemblables* (*partes similares et dissimilares*) ; Fallope eut une idée plus claire encore de la notion des *tissus*, et tenta même une classification (*Tractatus quinque de partibus similaribus*, in *Oper.*, t. II, Francf., 1600), mais la structure intime des parties ne leur resta pas moins tout à fait cachée. Quelque éclatants qu'aient été les progrès que réalisa la science naissante entre les mains d'hommes tels que Ruysch, Swammerdam et autres, il ne leur fut pas donné cependant de l'établir sur des bases positives. D'une part, les savants n'étaient pas encore assez familiarisés avec l'observation microscopique pour qu'ils pussent avoir nettement la conscience du but vers lequel ils tendaient ; d'autre part, et plus encore, la culture d'une anatomie moins délicate, celle de la physiologie, de l'embryogénie et de l'anatomie comparée, absorbèrent l'attention d'une partie de leurs disciples. Aussi, malgré les observations, précieuses sous plus d'un rapport, rassemblées par Fontana, Muys, Lieberkühn, Hewson, Prochaska, l'histologie n'a point fait de progrès décisifs pendant toute la durée du XVIIIe siècle, et elle n'était encore, à cette époque, qu'un assemblage hétérogène de faits particuliers sans liaisons déterminées.

C'est seulement en l'année 1801 que le génie d'un homme devait donner à l'anatomie générale une existence propre à côté des autres branches de l'anatomie. Cet homme, il est vrai, n'enrichit point l'histologie proprement dite de grandes découvertes ; mais ce que personne n'avait encore tenté

avant lui, il le réalisa : il mit en ordre les matériaux accumulés par ses prédécesseurs, les envisagea dans leurs applications physiologiques et médicales, et fit si bien, que l'histologie se trouva définitivement et à tout jamais constituée. L'*Anatomie générale* de F.-X. Bichat (Paris, 1801) est véritablement, en effet, le premier travail scientifique d'histologie, et il inaugure une époque nouvelle. Cet ouvrage a d'ailleurs encore une autre signification: les tissus n'y sont pas seulement envisagés au point de vue morphologique et traités aussi complétement et aussi logiquement que possible; mais les rapports des tissus avec les fonctions physiologiques et l'état morbide s'y trouvent examinés dans tous leurs détails. Ce qui concourut puissamment aussi à l'immense progrès que la science réalisa dans ce siècle, ce furent, et les améliorations successives et incessantes apportées aux moyens d'investigation, c'est-à-dire au microscope, et le zèle toujours croissant des observateurs. Il n'y a point à s'étonner dès lors si l'histologie a, depuis cinquante ans, laissé bien loin derrière elle ce qu'elle avait amassé dans la seconde moitié du dernier siècle, date de son existence. Depuis trente ans, en particulier, les découvertes se suivent coup sur coup. Mais en même temps elles se groupent dans des connexions telles, que nous voyons l'anatomie microscopique échapper au danger de se perdre dans les détails, comme dans les premiers temps.

C'est, notamment, dans le cours de l'année 1838 que C.-Th. Schwann fournit la preuve de l'unité de composition de l'organisme animal, en montrant qu'il procède originairement et uniformément de cellules, et que les tissus les plus élevés naissent de ces éléments; doctrine féconde qui lia entre elles toutes les observations faites jusqu'alors, et devint de la plus haute importance pour toutes les recherches ultérieures. Si Bichat, par la création et ensuite par l'exécution d'un système, a fondé théoriquement la science, Schwann, par ses recherches, en a appuyé la base sur les faits, et a mérité la seconde palme dans les champs de l'histologie. Les progrès que l'histologie a réalisés depuis Schwann jusqu'à nos jours ont, il est vrai, une haute importance pour la physiologie, pour la médecine, et en partie aussi pour la science pure; on a poussé plus loin que Schwann certaines choses entrevues seulement ou indiquées par lui, telles que la genèse des cellules, la signification du noyau des cellules, le développement des tissus d'un ordre plus élevé, leurs rapports chimiques, etc.; mais tout cela, quoique étant un véritable progrès, ne constitue cependant pas pour la science une époque nouvelle.

Si, sans être prophète, il est permis de parler de l'avenir, on peut dire que l'état présent de la science histologique doit durer autant qu'il ne nous sera pas donné de pénétrer plus profondément dans la structure organique telle que nous la concevons actuellement, et *de découvrir des éléments nouveaux d'où il résulterait que ce que nous tenons aujourd'hui pour simple est composé.* S'il était possible qu'on découvrît les molécules qui composent la membrane des cellules, les fibrilles musculaires, l'axe des tubes nerveux, etc.; si l'on pouvait pénétrer les lois de la juxtaposition, celles du déve-

loppement, de l'accroissement, celles enfin des fonctions de ces nouvelles parties élémentaires, une nouvelle ère s'ouvrirait pour l'histologie. Alors le nouveau fondateur de la *loi de formation des cellules* ou d'une *théorie moléculaire organique*, serait célébré autant, ou même plus, que le créateur de la doctrine d'après laquelle la composition de tous les tissus animaux procède de la cellule.

§ 2. **État actuel de la science.** — Si nous voulons indiquer d'une manière plus précise le point auquel est actuellement parvenue l'histologie et ce qu'elle est, nous ne devons pas perdre de vue, avant tout, qu'elle n'envisage, à proprement parler, que l'un des trois côtés sous lesquels peuvent être considérées les parties élémentaires du corps aussi bien que celles des organes eux-mêmes : la forme est particulièrement son objet. Le domaine de l'anatomie microscopique est, d'après cela, renfermé dans *la connaissance de la forme microscopique des éléments, dans les lois de leur structure, et dans celles de leur formation ;* mais il ne comprend pas l'étude complète des parties élémentaires. Les notions de *composition* et de *fonction* des parties élémentaires n'interviennent, à proprement parler, que lorsqu'il s'agit de fixer leurs rapports avec le développement et la variété des formes. Toutes les considérations sur les fonctions et la constitution chimique des éléments arrivés à leur complet développement, qui trouvent leur place dans l'histologie, sont, au point de vue pratique, des appréciations des rapports morphologiques ou un complément de ceux-ci : ou bien encore, ces notions sont destinées, tout en se renfermant dans les limites les plus étroites, à combler le vide qui existe dans la physiologie des parties élémentaires.

Si l'histologie veut s'élever au rang d'une véritable science, son premier soin doit être de s'assurer une base objective aussi large et aussi certaine que possible. A cette fin, elle doit pénétrer à fond dans la structure intime des tissus de l'organisme animal et les envisager *sous toutes leurs faces ;* et cela, non seulement chez l'individu développé, mais encore dans toutes les périodes les plus reculées du développement. Les éléments étant complétement connus sous le rapport morphologique, son autre but doit être de poursuivre la recherche des *lois* suivant lesquelles les parties élémentaires prennent naissance, comment elles croissent, comment elles parviennent à leur forme permanente : étude qu'il est impossible d'aborder sans envisager en même temps leur composition chimique et leurs fonctions. Pour trouver ces lois, il faut, comme d'ailleurs dans toute recherche scientifique, à l'aide de l'observation patiente des phénomènes et des faits particuliers, distinguer ce qui est accidentel de ce qui est constant, ce qui est sans importance de ce qui est essentiel, constituer ainsi peu à peu une série de résultats expérimentaux de plus en plus généraux ; les résumer d'une manière mathématique en un petit nombre de conclusions ou de formules, et en faire enfin sortir ces lois elles-mêmes.

Si l'on demande comment l'histologie a rempli ce programme, et quelles

sont aujourd'hui ses perspectives d'avenir, la réponse ne peut qu'être très modeste. Non seulement, en effet, l'histologie ne possède pas aujourd'hui *une seule loi*, mais encore les matériaux d'où elle les pourrait déduire sont trop pauvres pour qu'on en puisse même tirer avec certitude un nombre suffisant de principes généraux. Il est évident que nous n'avons pas une connaissance complète de la composition approfondie des animaux. Nous ne connaissons seulement pas avec exactitude la structure d'un seul animal, pas même celle de l'homme, sujet si fréquent de l'observation. Il n'a donc pas été possible jusqu'à présent de porter la science au but vers lequel elle tend.

Il serait injuste, cependant, de méconnaître ou d'amoindrir ce que nous possédons, et il faut le dire, nous avons acquis déjà un riche trésor de faits, et aussi quelques principes généraux d'une grande valeur. Pour rappeler seulement les faits les plus importants, disons que la connaissance des *parties élémentaires* des animaux supérieurs *parvenus à leur état de développement complet* offre un degré de certitude très satisfaisant. Si nous exceptons le tissu élastique et les éléments des dents, nous sommes renseignés aussi, d'une manière tout à fait suffisante, sur le *développement* de ces parties. L'observation est moins avancée relativement au mode suivant lequel les parties élémentaires se réunissent pour former les organes; cependant la science a beaucoup progressé sous ce rapport dans ces derniers temps : la texture des organes de l'homme en particulier, à l'exception du système nerveux, des organes des sens et de quelques glandes (foie, glandes vasculaires sanguines), a été scrutée en effet et arrêtée d'une manière à peu près définitive. Si les efforts tentés dans cette voie se continuent, dans peu d'années, grâce aux moyens d'investigation dont nous disposons, la structure du corps humain sera clairement connue, et sauf peut-être le système nerveux, il ne restera rien d'essentiel à accomplir dans cette direction. Il n'en est pas de même pour l'histologie comparée : on commence à peine à s'en occuper, et si nous envisageons le champ immense de ses investigations, ce ne sont pas des années, mais des dizaines d'années qui sont nécessaires pour la constituer. *Pour accomplir ici quelque chose de fructueux, il faudra rechercher les formes types, et en dresser des monographies, en embrassant la structure complète, depuis les premières phases du développement; composer ainsi un aperçu sur toutes les divisions du règne animal, et chercher alors à en faire sortir les lois à l'aide de la méthode signalée plus haut.*

En ce qui concerne les *principes généraux* de l'histologie, la science n'a donc pas fait depuis Schwann de progrès bien marqués; mais elle a toujours gagné ceci, savoir, que la doctrine de Schwann a été consolidée sur ses bases. L'opinion, que tous les animaux supérieurs procèdent originairement et absolument de cellules, et que les parties élémentaires plus élevées se développent de celles-ci, cette opinion se trouve solidement établie, quand même il serait démontré par des recherches ultérieures que les cellules et leurs dérivés ne sont pas, absolument parlant, les seuls éléments possibles.

La doctrine de Schwann touchant la genèse des cellules, quoique notablement modifiée et étendue, n'a pas été toutefois essentiellement altérée : le noyau des cellules reste toujours le principal facteur de la formation et de la multiplication des cellules. Quant aux lois qui président à la formation des cellules et des éléments plus élevés, nos connaissances actuelles sont encore très imparfaites; il en est de même relativement aux phénomènes primordiaux et élémentaires de la formation des organes. Cependant la science a marché dans sa véritable direction, et certains points ont été éclaircis. Les recherches de Donders, Dubois, Ludwig et autres, ont ouvert une voie féconde à l'exploration des *rapports chimiques des parties élémentaires et de leurs forces moléculaires*. L'analyse microscopique, devenue de plus en plus profonde et rigoureuse, a fourni sur les tubes nerveux et les fibres musculaires des documents précieux; Reichert, Vogt, Remak et moi, avons tenté de rassembler les matériaux de l'histologie embryogénique. Chaque jour un coin du voile se soulève; et lors même qu'il ne nous serait pas donné d'atteindre jamais le but, nous nous en rapprochons de plus en plus.

§ 3. **Moyens d'étude**. — Nous ne pouvons signaler ici que très brièvement les moyens d'étude en histologie.

Pour ce qui regarde la *bibliographie*, les monographies les plus importantes seront citées dans les chapitres spéciaux; nous énumérerons seulement ici les principaux ouvrages sur l'ensemble de la science. Il est juste de placer au seuil de l'histologie, et comme la plus féconde des introductions, les *Recherches microscopiques* de Schwann, *sur l'analogie de structure et de développement des animaux et des plantes* (1). Nous signalerons ensuite l'*Anatomie générale* de X. Bichat, Paris, 1801; les *Éléments d'anatomie générale* de P.-A. Béclard, Paris, 1823, 3e édition, avec additions de J. Béclard, 1853; l'*Anatomie générale* de E.-H. Weber, comprise dans le tome Ier du *Manuel d'anatomie de l'homme* de Hildebrandt (2), ouvrage remarquable pour le temps, précieux encore aujourd'hui, et pour le fond, et pour les renseignements bibliographiques qu'il renferme; le *Traité d'anatomie générale de l'homme* de Bruns (3), ouvrage bien fait, clair et méthodique; l'*Anatomie générale* de Henle (4), exposition classique de l'état de la science en l'année 1840, contenant en outre les travaux propres de l'auteur et de nombreuses remarques physiologiques, pathologiques et historiques; l'article Tissus de Valentin, dans le *Dictionnaire de physiologie* de

(1) Mikroskopische Untersuchungen über die Uebereinstimmung in der Structur und dem Wachsthum der Thiere und Pflanzen. Berlin, 1839. — En extrait dans Froriep's Notizen, 1838.

(2) Handbuch der Anatomie des Menschen. Bd. I. Allgemeine Anatomie. Braunschweig, 1830.

(3) Lehrbuch der allgemeinen Anatomie des Menschen. Braunschweig, 1841.

(4) Allgemeine Anatomie. Leipzig, 1841, traduit en français par Jourdan. Paris, 1843.

R. Wagner (1); l'*Anatomie physiologique et la physiologie de l'homme* de R.-B. Todd et W. Bowman (2), ouvrage basé en grande partie sur des recherches personnelles, livre très étendu et bien fait; le *Manuel d'anatomie générale* de Bendz (3), riche en considérations historiques; l'*Anatomie microscopique, ou Histologie de l'homme*, de A. Kölliker (4), avec la représentation aussi complète que possible de la structure intime des organes et des systèmes anatomiques de l'homme; le *Manuel d'histologie* de Gerlach (5). Consultez encore les *Relations annuelles* de Henle dans les *Annales* de Canstatt, et celles de Reichert dans les *Archives* de Müller (6).

L'*histologie pathologique*, dont la connaissance est absolument indispensable à celui qui veut envisager dans sa généralité l'histologie normale, offre peu de travaux d'ensemble. Je signalerai : *De la structure intime et des diverses formes de tumeurs*, de J. Müller (7); *Atlas d'histologie pathologique* de J. Vogel (8); l'*Histologie pathologique* de Günsburg (9); la *Physiologie pathologique* de Lebert, 2 vol. et atlas, Paris, 1845; les *Principes d'histologie pathologique* de Wedl (10). En dehors de ces ouvrages, nous signalerons encore les mémoires si importants de R. Virchow, qui de tous les anatomo-pathologistes vivants est le plus versé dans l'histologie, mémoires consignés dans les *Archives* qui portent son nom, ou dans les *Actes de la Société physico-médicale de Würzburg* (11).

Des *planches* utiles se trouvent dans les divers ouvrages cités plus haut, à l'exception toutefois de ceux de Bichat, de Weber et de Bruns. Les planches représentant les injections de Berres (12) sont pour la plupart excellentes. La seconde édition de l'Atlas physiologique de R. Wagner (13) sur les tissus et les organes renferme également de très bonnes figures. Nous citerons encore les planches de Langenbeck (14); le *Cours de microscopie*, avec atlas, de Donné, Paris, 1844; les planches de l'ouvrage de A.-H. Hassall (15); celles de l'*Anatomie microscopique* de Mandl; le catalogue de Queckett, *Catalogue of the histological series in the Royal College of surgeons of England*, London, 1850; les très bonnes planches de

(1) Handwörterbuch der Physiologie. Braunschweig, 1842. Artikel « Gewebe », t. Ier.
(2) The Physiological Anatomy and Physiology of Man. London, 1845-53.
(3) Haandbog i den almindelige Anatomie. Kiöbenhavn, 1846-47.
(4) Mikroskopische Anatomie oder Gewebelehre des Menschen. 2 Band. specielle Gewebelehre in zwei Hälften. Leipzig, 1850-54.
(5) Handbuch der Gewebelehre. 2 Aufl., 1853-54, Heft 1-2.
(6) Canstatt's Jahresbericht. — Müller's Archiv.
(7) Ueber den feineren Bau und die Formen der krankhaften Geschwülste. Berlin, 1838.
(8) Icones histologiæ pathologicæ. Leipzig, 1842.
(9) Die pathologische Gewebelehre. 2 Bde. Leipzig, 1845-48.
(10) Grundzüge der pathol. Histologie. Wien, 1853.
(11) Archiv für pathol. Anatomie und Physiologie, und für klin. Medecin, von Virchow. Berlin. — Verhandlungen der physicalisch-medicinischen Gesellschaft in Würtzburg.
(12) Anatomie der mikroskopischen Gebilde des menschlichen Körpers. Heft 1-2. Wien, 1836-42.
(13) Icones physiologicæ, Zweite Ausgabe. Besorgt von A. Ecker.
(14) Mikroskopisch-anatomische Abbildungen. Lief. 1-4. Göttingen, 1846-51.
(15) The Microscopic Anatomy of the human Body. London, 1846-49.

Funke, annexées à la dernière édition de la *Chimie physiologique* de Lehmann (1); enfin l'atlas du *Traité de chimie anatomique et physiologique* de Ch. Robin et F. Verdeil (Paris, 1853).

Quant à ce qui concerne le *microscope*, mon opinion est que, parmi ceux qui sont le plus facilement accessibles, les microscopes de Plössl, d'Oberhäuser, de Schiek, de Nachet et de Kellner, occupent le premier rang. En Italie Amici, et en Angleterre Ross, Powell et autres, construisent des instruments qui justifient pleinement leur réputation; mais il n'en peut pas être question en Allemagne. Parmi les microscopes de petites dimensions et d'un prix modéré, tout en étant parfaitement suffisants cependant pour l'usage des étudiants et des médecins, le microscope de Georges Oberhäuser (rue Dauphine, 19, à Paris), du prix de 115 à 150 francs, est le meilleur. Les petits microscopes de Schiek, du prix de 150 francs, et ceux de Plössl, du prix de 150 à 220 francs, seraient aussi d'un très bon service, si ces deux opticiens développaient leur production à l'exemple d'Oberhäuser. Les nouveaux microscopes de Kellner, de Wetzlar, qui commencent à être de mode, sont excellents quant à leurs lentilles, mais leur monture est passablement incommode.

Relativement à l'emploi du microscope, on pourra consulter l'*Instruction sur l'emploi du microscope*, de J. Vogel (2); la *Micrographie* de H. de Molh (3); *Du microscope et de son emploi*, etc., par Harting (4); l'article Microscope de Purkyně, dans le *Dictionnaire de physiologie* de R. Wagner. Dans cet article, comme dans le *Traité pratique sur l'usage du microscope* de Queckett (5), comme aussi dans le livre de Robin, *Du microscope et des injections dans leurs applications à l'anatomie et à la pathologie* (Paris, 1848), la préparation préliminaire de l'objet microscopique est indiquée avec beaucoup de soin, en partie du moins. Enfin, un petit écrit, bien digne d'être recommandé, est celui de Hannover; il est intitulé : *Du microscope, de sa construction et de son emploi;* il a été traduit du danois en allemand et enrichi de notes par O. Funke (6).

Pour étudier d'une manière complète l'histologie, il est absolument nécessaire de se composer une *collection de préparations microscopiques :* avant tout, des lamelles préparées d'os ou de dents, et des injections. Chacun peut, sans trop de peine, se constituer lui-même une collection sur une petite échelle. On trouvera, à cet égard, dans la partie spéciale de cet ouvrage, des instructions annexées à la fin de chaque chapitre, et l'on peut recourir aussi aux ouvrages précédemment cités. En outre, on trouvera des préparations microscopiques à échanger ou à acheter auprès de Hyrtl, à Vienne; chez le docteur Oschatz, à Berlin; à l'Institut microscopique, à Wabern,

(1) Lehrbuch der physiologischen Chemie. Leipzig, 1853. 2 Aufl.
(2) Anleitung zum Gebrauche des Mikroskopes. Leipzig, 1841.
(3) Mikrographie. Tübingen, 1846.
(4) Het Mikroskoop deszelfs gebruik, geschiedenis en tegenwoordige toestand. Utrecht, 1848-54. 4. Thie.
(5) A Practical Treatise on the Use of the Microscope. London, 1848.
(6) Das Mikroskop, seine Construction und sein Gebrauch. Leipzig, 1854.

près de Berne; chez Schöffer et Cie, à Magdeburg; chez Topping, Smith et Back, Hett et autres, à Londres; chez Bourgoigne et Poteau, à Paris. Les collections privées ou publiques de préparations microscopiques les plus complètes se trouvent : à Vienne, chez Hyrtl (injections); à Utrecht, chez Harting et Schröder van der Kolk (injections, préparations d'os, de muscles, de nerfs); à Londres, au Collége des chirurgiens (tissus animaux et végétaux de toutes sortes), chez Tomes (préparations d'os et de dents), chez Carpenter (préparations sèches d'animaux inférieurs). Thiersch, de Munich, et Gerlach, d'Erlangen, possèdent aussi de nombreuses et remarquables injections.

LIVRE PREMIER.

HISTOLOGIE GÉNÉRALE.

CHAPITRE PREMIER.

DES PARTIES ÉLÉMENTAIRES.

§ 4. **Des parties élémentaires simples et composées.** — Lorsqu'on examine à l'aide d'un fort grossissement les parties constituantes solides et liquides du corps humain, on s'aperçoit que les éléments qui paraissent les plus fins à l'œil nu, tels que grains, fibres, tubes, membranes, ne sont pas encore des éléments ultimes. On voit partout, au contraire, que les substances liquides, demi-liquides ou solides, homogènes en apparence, contiennent encore des particules plus petites, lesquelles varient dans les divers organes, et se présentent toujours les mêmes dans les organes semblables. Ces parties, dites *parties élémentaires*, sont elles-mêmes de diverses sortes : elles sont *simples* ou *composées.*

Les parties élémentaires les plus simples sont *tout à fait homogènes*, sans trace aucune de parties hétérogènes, et se lient étroitement pour la forme aux corps inorganiques : tels sont les *grains cristallins*, et les *cristaux* qu'on rencontre pareillement dans l'organisme animal.

D'autres parties, qu'on peut aussi ranger parmi les *parties élémentaires simples*, présentent cependant déjà avec les précédentes une différence ; elles consistent en une enveloppe et en un contenu : tantôt d'ailleurs le contenu est homogène, tantôt on peut le décomposer encore. Les plus importantes de ces parties sont les *cellules.* Les cellules non seulement constituent la formation primordiale d'où procède chaque organisme végétal et animal, mais elles se présentent encore dans l'organisme animal complétement développé, tantôt à l'état de cellules, tantôt groupées entre elles après des métamorphoses variées, et s'associent sans altération pour former les végétaux et les animaux les plus simples (animaux et plantes cellulaires). Comparées aux cellules, toutes les autres parties élémentaires simples n'ont qu'une signification tout à fait subordonnée, alors même qu'elles participent directement à la formation des tissus et des organes. Nul doute cependant qu'elles ne possèdent par elles-mêmes une grande importance, car presque toutes se rencontrent aussi dans l'*intérieur* des cellules, et interviennent diversement, et souvent d'une manière significative, dans les phénomènes biologiques des cellules.

Un certain nombre des parties élémentaires simples (principes originaires de l'animal à venir ou de la plante) se groupent et s'unissent entre elles dans le cours du développement, de telle manière qu'elles perdent leur

existence individuelle et qu'elles cessent d'exister comme éléments isolés. Alors apparaissent des éléments composés, dont chacun en particulier correspond à une certaine somme d'éléments simples, et qu'on peut désigner, d'une manière aussi convenable que possible, sous le nom de *parties élémentaires plus élevées*. Cette fusion des éléments n'a été observée jusqu'à présent, d'une manière certaine, que pour les cellules, et c'est ainsi qu'apparaissent la plupart des tubes et des fibres élémentaires du corps.

§ 5. **Substances interposées, liquides ou solides.** — Tandis que dans la plupart des cas, les parties élémentaires des plantes se réunissent entre elles directement, il existe chez les animaux une substance interposée, liquide, demi-liquide ou solide, très répandue; cette substance remplit souvent un rôle tout à fait spécial, comme le sang et les produits de sécrétion, et en définitive procède toujours du sang, et entretient avec lui des rapports proches ou éloignés. Cette substance interposée participe à la formation des parties élémentaires; c'est à ce point de vue qu'on la nomme *liquide formateur*, ou comme Schleiden, *cytoblastème* (de κύτος, membrane, vésicule, et de βλάστημα, germe); si on l'envisage dans ses rapports avec l'entretien des parties, on la désigne sous le nom de *liquide nutritif;* enfin considère-t-on cette substance à la fois sous tous ces rapports, on la nomme encore *substance fondamentale*, ou *substance conjonctive*.

Le *cytoblastème* est ordinairement *tout à fait liquide* comme dans le sang, dans le chyle, dans beaucoup de produits de sécrétion, dans le contenu des follicules glandulaires et dans beaucoup d'organes embryonnaires; il a plus rarement la *consistance et la viscosité du mucus*, comme dans le tissu cellulaire gélatineux de l'embryon (voyez plus loin); plus rarement encore il se rapproche de la consistance solide, comme le blastème, aux dépens duquel apparaît et se développe le chevelu du chorion. Le *liquide nutritif* occupe, dans les organes arrivés à leur développement, la place du cytoblastème, et est répandu partout en si petite quantité (le liquide nutritif n'est pas contenu, comme on le croyait, dans les lacunes du tissu dentaire, mais bien dans des cellules) qu'on ne l'aperçoit pas immédiatement. La *substance fondamentale*, enfin, se présente dans les cartilages, dans les os (lesquels procèdent des cartilages), et aussi dans les dents, comme une masse solide, homogène, confondue avec des éléments de cellules, granuleux et fibreux. Cette substance fondamentale se développe tantôt aux dépens des cellules et comme le produit de leur sécrétion, et tantôt elle est indépendante des cellules et sort directement du sang.

La présence dans les cartilages d'une substance fondamentale solide, s'accumulant en eux, et provenant directement du sang, montre que toutes les parties solides du corps ne se forment pas ou ne procèdent pas de cellules, et qu'il y a des exceptions à l'opinion vers laquelle penchait Schwann. Il est douteux que les productions pathologiques se forment ainsi; et les observateurs modernes abandonnent de plus en plus l'opinion que les exsudations fibrineuses puissent se transformer en tissus permanents sans passer par une organisation préliminaire, c'est-à-dire sans formation de cellules.

SECTION PREMIÈRE.

PARTIES ÉLÉMENTAIRES SIMPLES.

ARTICLE Ier. — CRISTAUX, GRAINS, FILAMENTS, VÉSICULES, NOYAUX.

§ 6. — Compare-t-on ensemble les parties élémentaires simples, on constate toute une série de formes diverses. Les plus simples de toutes se présentent sous une apparence qui est propre aussi à la nature inorganique, c'est-à-dire sous la forme de *cristaux* et de *grains cristallins*. Ces éléments se rencontrent très rarement, du moins chez l'homme, comme parties normales des tissus (pierres auditives, concrétions calcaires dans les cartilages qui s'ossifient). Ils sont beaucoup plus communs chez les animaux, et en particulier dans les invertébrés (productions siliceuses et calcaires des éponges, polypes, mollusques, etc., cristaux calcaires dans le cerveau et les nerfs des batraciens); on les rencontre encore comme productions pathologiques (cristaux d'hématoïdine, de bilifulvine, de cholestérine; concrétions calcaires dans les tissus).

Les *grains* amorphes de substance organique sont au contraire très répandus. On les trouve en nombre variable, souvent considérable, dans presque tous les liquides animaux en particulier renfermés dans des canaux ou des cellules. On les trouve aussi dans quelques tissus solides.

Ces grains sont arrondis; le plus grand nombre n'offre que des dimensions à peine mesurables. Henle les a désignés sous le nom de *granulations élémentaires*, et émis la pensée que ce sont de petites vésicules; il n'en est cependant pas toujours ainsi, et l'on peut se convaincre que beaucoup de ces petits corps ne possèdent point de membrane externe. On doit ranger ici: les gouttelettes de graisse, qui se montrent dans beaucoup de cellules et dans quelques produits de sécrétion; les granulations pigmentaires du pigment noir de l'œil, et celles des autres cellules colorées; les grains vitellins de l'œuf des batraciens et des plagiostomes; les granulations protéiques (granulations albuminoïdes) que l'on trouve à l'état de liberté dans la plupart des cellules et des produits de sécrétion, et aussi dans certaines parties de la substance grise du système nerveux central. Parmi les productions pathologiques les plus communes, on peut placer ici: les grains de la matière colorante de la bile qui se montrent dans les cellules hépatiques, les granulations pigmentaires anormales, les accumulations pathologiques de granulations de matière grasse, les grains colloïdes dans le corps thyroïde et ailleurs, les corpuscules amylacés (*corpuscula amylacea*) du système nerveux central, quoique ces grains atteignent parfois des dimensions très remarquables. On n'observe pas, dans ces grains divers, les phénomènes que présentent les parties élémentaires plus élevées, tels que l'accroissement du dedans au dehors, la multiplication, l'entrée dans l'intérieur des substances du dehors, et la sortie au dehors des substances du dedans; ils se trouvent liés ainsi,

d'une manière encore assez étroite, avec les formations purement inorganiques.

On peut regarder comme très rapprochées de ces productions les *fibres élémentaires*, c'est-à-dire ces fibres, de grosseur variée, lesquelles se forment par scission au sein d'une substance homogène et sans la participation de cellules ou de noyaux. On trouve des fibres de cette espèce dans la substance fondamentale de quelques cartilages proprement dits, aussi bien que dans les cartilages réticulés et dans beaucoup de formations pathologiques : ces fibres, en s'accolant par juxtaposition, peuvent même former des productions assez épaisses, comme dans les cartilages réticulés.

Les *vésicules élémentaires* sont également très communes. Elles se rapprochent, pour la plupart, des grains élémentaires, sous le rapport physiologique, en tant qu'une fois formées elles ne s'accroissent plus, et ne se multiplient point, ni par segmentation ni par production endogène. On peut ranger ici avec assez de certitude les *globules du lait*, globules qui, renfermés d'abord dans les cellules originaires de la sécrétion du lait, se trouvent plus tard à l'état de liberté, et en nombre considérable, dans le produit achevé de la sécrétion ; globules constitués, comme Henle le premier l'a exprimé, par la matière grasse du lait renfermée dans une vésicule de caséine. Il y a aussi, dans le chyle et le sang, des petites molécules qu'on ne peut mesurer et qui consistent, d'après les recherches de H. Müller, en corpuscules de matière grasse renfermés dans une enveloppe protéique ; de semblables vésicules peuvent aussi se rencontrer dans la plupart des liquides riches en graisse et en albumine. Ascherson ayant découvert (*Müller's Archiv*, 1840, p. 49) que toutes les fois qu'on agite ensemble une solution d'albumine et un corps gras liquide, les gouttelettes de graisse qui prennent naissance s'enveloppent toutes d'une vésicule délicate albumineuse, il est dès lors plus que probable que de semblables vésicules se forment dans le corps là où la graisse et l'albumine se trouvent en contact à l'état liquide.

Les éléments qui se montrent dans le *vitellus* de certains animaux forment un groupe particulier de vésicules élémentaires. Les mieux connues sont celles du jaune de l'œuf de poule. Schwann a bien montré que les globules depuis longtemps connus de la substance propre du jaune et de la cavité du jaune sont tous des vésicules qui n'ont pas la signification de cellules. Les enveloppes de ces vésicules vitellines sont extrêmement délicates et consistent en une combinaison protéique; le contenu est formé d'albumine liquide renfermant en suspension un grand nombre de gouttelettes de graisse grosses et petites, et dans les vésicules de la cavité du jaune la graisse est ordinairement rassemblée en une grosse gouttelette fixée à la paroi. Dans leur développement, les vésicules vitellines procèdent probablement de gouttelettes graisseuses, comme les autres vésicules élémentaires ; elles s'en distinguent toutefois en ce qu'elles croissent d'une manière tout à fait manifeste, et que leur contenu éprouve pendant l'accroissement des métamorphoses en vertu desquelles le nombre des gouttelettes de graisse augmente de plus en plus avec l'âge, pour beaucoup d'entre elles. On peut

constater l'existence de vésicules semblables dans le vitellus des poissons, des crustacés et des insectes. Chez ces animaux, comme d'ailleurs chez les oiseaux, les vésicules vitellines ont une signification transitoire, car elles ne sont pas destinées à la formation directe du corps de l'embryon, mais elles constituent seulement les matériaux de sa nutrition.

On trouve enfin en plusieurs points des *noyaux à l'état de liberté*, soit d'une manière transitoire, là où des cellules vont se former autour de ces noyaux, comme dans le chyle, dans les glandes vasculaires sanguines, dans les follicules de Peyer, soit d'une manière permanente et comme partie intégrante des tissus, comme dans les parois des vésicules du thymus, ou dans la substance couleur de rouille du cervelet.

Dans ces derniers temps, de Wittich a fourni des éclaircissements sur le mode de formation des vésicules dites d'Ascherson (*De hymenogonia albuminis*, Regimontii, 1850). D'après Wittich, chaque fois que de l'huile et de l'albumine se trouvent en présence, une partie de l'huile se saponifie à l'aide de l'alcali uni à l'albumine, d'où il résulte que la couche d'albumine, qui est au contact de l'huile, devient plus pauvre en alcali, par là même insoluble, se trouve ainsi précipitée, et donne naissance de cette manière à la *membrane haptogène* d'Ascherson. D'après cela, le phénomène ne serait point physique, encore moins spécifique ou vital, mais purement chimique. En opposition à ceci, Harting a dernièrement observé (*Ned Lanc.*, sept. 1851) une formation de pseudo-cellules albumineuses, par l'agitation de l'albumine avec du mercure ; mais assurément, dans ce cas, les vésicules albumineuses prennent naissance de la même manière que quand on agite cette substance avec de l'eau ou autrement (Melsens, *Bull. de l'Acad. Belg.*, 1850 ; Harting, *loc. cit.*). De même, s'il se forme des membranes albumineuses, caséeuses ou chondrineuses, ainsi que Panum l'a observé, lorsqu'on met en contact de l'albumine et du chloroforme, de la caséine et de la graisse, de la chondrine et du chloroforme (voyez *Arch. fur patholog. Anat.*, IV, 2), il est à peine nécessaire d'invoquer une influence chimique.

ARTICLE II. — DES CELLULES.

§ 7. **Composition des cellules.** — Les cellules, désignées encore sous les noms de *cellules élémentaires*, *cellules à noyau*, sont des vésicules closes de toutes parts, d'une grandeur moyenne de $0^{mm},01$ à $0^{mm},02$ de diamètre (fig. 1). On distingue dans une cellule, la vésicule contenante, ou *membrane de la cellule*, et un *contenu*. Le contenu consiste en un liquide, en particules de formes diverses, et en un corps arrondi particulier, ou *noyau de cellule* (*nucleus*), lequel contient lui-même dans son intérieur un liquide et un corpuscule plus petit encore, *corpuscule de noyau* ou *nucléole* (*nucleolus*).

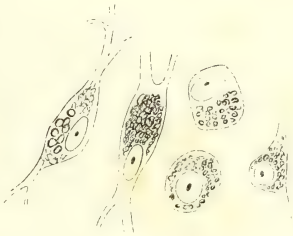

Fig. 1.

Les cellules, douées d'une force vitale particulière, attirent en elles les

Fig. 1. — Cellules nerveuses de la couche optique de l'homme. Trois d'entre elles présentent des vestiges de prolongements. Grossissement de 350 diamètres.

substances du dehors, les élaborent, croissent et se multiplient; elles constituent non seulement à elles seules par leur assemblage, dans les premières périodes de la vie, le corps des animaux supérieurs et aussi celui de la plupart des animaux inférieurs, mais encore les parties élémentaires plus élevées de l'organisme complétement achevé se forment à leurs dépens. Sur l'individu complétement développé, les parties élémentaires se montrent encore, et en beaucoup d'endroits, d'une manière plus ou moins distincte, sous la forme simple de cellules, et elles interviennent souvent d'une manière décisive dans les actes organiques.

On n'est pas encore complétement fixé sur le rôle qu'il faut attribuer aux cellules dans la composition des animaux les plus simples. Siebold et moi avons émis la pensée que les protozoaires, de même que les plantes les plus simples, sont des organismes composés d'une cellule; il faut avouer cependant que la preuve n'a pas encore été fournie pour plusieurs d'entre eux, en particulier pour les rhizopodes. Pour tous les êtres placés au-dessus des protozoaires, on peut considérer comme une chose décidée, que leur corps est formé d'un amas de cellules. Pourtant certains animaux tout à fait développés perdent plus ou moins la structure cellulaire qu'ils montraient originairement: tels sont les polypes d'eau douce, d'après Ecker.

§ 8. **Forme, constitution chimique, noyau, corpuscules de noyaux.** — Un examen plus approfondi des propriétés des cellules conduit aux résultats suivants. Leur *forme fondamentale* est celle d'une sphère ou d'une lentille. Cette forme est commune à toutes les cellules dans les premiers temps de leur formation, et elle est permanente pour beaucoup d'entre elles, en particulier pour celles qu'on rencontre dans les liquides (globules du sang et autres). Les formes suivantes se présentent plus rarement : 1° la forme *polygonale* (cellules d'épithélium pavimenteux); 2° la forme *conique* ou *pyramidale* (épithélium vibratile); 3° la forme *cylindrique* (épithélium à cylindres); 4° la disposition *fusiforme* (cellules contractiles allongées en forme de fibres); 5° la forme *écailleuse* (lamelles épidermiques); 6° la forme *étoilée* (cellules nerveuses).

Tantôt la *grandeur* des cellules s'abaisse entre $0^{mm},004$ et $0^{mm},006$ de diamètre, comme dans beaucoup de jeunes cellules, dans les globules du sang, etc.; tantôt elle s'élève entre $0^{mm},04$ et $0^{mm},08$, comme dans les cellules du sperme et dans les corpuscules ganglionnaires. Les plus grandes cellules animales sont: certaines cellules glandulaires des insectes, qui ont, d'après H. Meckel, jusqu'à $0^{mm},2$ de diamètre; les cellules vitellines, notamment celles des oiseaux et des amphibies, et quelques animaux formés par une cellule unique, laquelle atteint jusqu'à $1^{mm},5$ de diamètre (telles sont certaines grégarines).

La *membrane* des cellules est généralement très tendre, lisse, à peine isolable, et si minime qu'elle ne montre qu'un simple contour sous le microscope; plus rarement d'une résistance et d'une épaisseur mesurables. Nos moyens actuels d'investigation ne montrent en elle aucune structure appréciable.

L'*intérieur* des cellules contient, à certaine époque *déterminée*, un ou plusieurs *noyaux*, indépendamment d'un *liquide* et de *grains* de diverse

nature et en proportions variées. Les cellules qui ne contiennent que du liquide sont rares (cellules adipeuses, globules du sang, cellules de la corde dorsale), et ce contenu est incolore ou rosé. La plupart des cellules contiennent, outre le liquide, des corpuscules (grains élémentaires, vésicules élémentaires, même aussi des cristaux) en plus ou moins grand nombre; les jeunes cellules en renferment régulièrement moins que les cellules plus anciennes; ces corpuscules sont très souvent plus abondants autour du noyau, ou bien ils se rassemblent tous dans un point unique (corpuscules ganglionnaires colorés).

La *constitution chimique* des cellules est encore très obscure. Le *contenu* renferme, dans la plupart d'entre elles, certaines substances universellement répandues, lesquelles se rencontrent à l'état liquide dans le liquide nutritif ou dans le cytoblastème, telles que de l'eau, de l'albumine, de la graisse, des matières extractives, des sels. On y trouve spécialement et en abondance une substance azotée précipitable par l'eau et les acides étendus. Cette substance rappelle le mucus, et elle rend plus difficile l'observation microscopique des cellules et des tissus, parce qu'au lieu de laisser ces parties claires et transparentes, elle leur donne une apparence trouble et grenue. Quelques cellules renferment encore d'autres combinaisons, telles sont celles du foie, des reins, du sang, etc. Les *membranes de cellules* consistent en une substance azotée, qui dans les jeunes cellules est indubitablement une *combinaison protéique;* leur solubilité dans l'acide acétique (en partie même à froid) et dans les alcalis caustiques étendus, le démontre. Plus tard, la membrane d'un grand nombre de cellules, mais à beaucoup près non de toutes (non pas, par exemple, celle des globules du sang, des cellules épidermiques profondes, des cellules d'épithélium, des cellules des follicules glandulaires), la membrane, dis-je, devient insoluble, et se rapproche çà et là, plus ou moins, de la substance du tissu élastique.

Le *noyau des cellules* est un corps sphérique ou lenticulaire, transparent comme de l'eau ou tirant légèrement sur le jaune; il possède en moyenne un diamètre de $0^{mm},004$ à $0^{mm},008$, rarement il atteint $0^{mm},02$ à $0^{mm},08$, comme dans les corpuscules ganglionnaires et dans l'œuf. Tous les noyaux sont des vésicules. Schwann l'avait déjà conjecturé, et j'ai reconnu, dans les embryons et dans les animaux adultes, que telle est bien leur forme générale et primordiale. Dans les plus petits noyaux, la membrane vésiculaire est très délicate et apparaît au microscope comme une simple ligne obscure; dans les plus grands, elle offre plus de résistance, et présente une épaisseur mesurable, qui se traduit par un double contour: tels sont les noyaux des corpuscules ganglionnaires, ceux de l'œuf, ceux de beaucoup d'embryons. Le contenu de la vésicule du noyau consiste, indépendamment du nucléole, et presque sans exception, en un liquide clair comme de l'eau ou légèrement jaunâtre, jamais de couleur foncée. Ce contenu donne, par l'eau et l'acide acétique, *de même que celui des cellules, un précipité trouble et granuleux;* il en résulte que les noyaux n'ont jamais leur apparence normale, uniforme et transparente, lorsqu'on les examine d'a-

près les méthodes ordinaires d'observation. Plus rarement les noyaux renferment un contenu figuré, comme les filaments spermatiques dans le sperme, comme les corpuscules particuliers désignés sous le nom de *taches germinatives* dans les œufs, comme aussi dans les cellules adipeuses du *Piscicola* (Leydig). Sous le *rapport chimique*, il n'y a rien autre chose à dire des noyaux, sinon que leur membrane est de nature azotée et qu'elle ne s'éloigne pas d'une manière bien tranchée de la substance constitutive de la membrane des jeunes cellules. Cependant, la membrane des noyaux se dissout plus lentement dans les solutions alcalines, et elle n'est que très peu attaquée par l'acide acétique et les acides minéraux étendus. Par ce dernier caractère, les noyaux se rapprochent du tissu élastique, dont ils se distinguent cependant *essentiellement* par leur solubilité dans les alcalis.

D'après mes observations, on rencontre constamment des noyaux dans toutes les cellules (chez les embryons comme chez les animaux développés), aussi longtemps qu'elles sont jeunes. Ordinairement on trouve un seul noyau dans chaque cellule, excepté toutefois lorsque celle-ci se multiplie ; dans ce cas apparaissent deux ou plusieurs noyaux, suivant le nombre des cellules qui prennent naissance. Quelques cellules sont remarquables par le nombre de leurs noyaux. Dans les cellules du sperme, il y en a 4, 10, 20 ou au delà ; on observe pareille chose dans les cellules de la substance grise centrale de la moelle épinière, dans celles des capsules surrénales, dans celles de l'hypophyse, dans les cellules du foie des embryons, dans les cellules fœtales de la moelle des os, et encore dans d'autres. Le noyau se présente aussi à l'état de liberté, et participe à la formation de certains tissus, ainsi que je l'ai indiqué précédemment.

Les *corpuscules de noyaux*, ou *nucléoles* (*nucleoli*), sont arrondis, nettement limités, obscurs pour la plupart ; ils ressemblent à des granulations de matière grasse, et ont en moyenne un diamètre de $0^{mm}.002$ à $0^{mm}.003$. Souvent ils sont d'une petitesse qui permet à peine de les mesurer ; tandis que chez les embryons, dans l'œuf (tache germinative de la vésicule germinative de l'œuf) et dans les corpuscules ganglionnaires, ils atteignent de $0^{mm}.006$ à $0^{mm}.02$. Les nucléoles sont vraisemblablement partout des vésicules : leur forme nettement limitée, leur ressemblance avec les vésicules élémentaires, le laissent supposer, comme aussi la circonstance que dans quelques cellules (particulièrement dans l'œuf et les corpuscules ganglionnaires) il apparaît souvent dans l'intérieur du noyau une cavité grande ou petite remplie d'un liquide transparent. La *constitution chimique* des nucléoles est inconnue. Leur aspect extérieur, leur ressemblance avec les vésicules élémentaires, leur solubilité dans les alcalis caustiques, et leur insolubilité dans l'acide acétique, rappellent la matière grasse. La membrane d'enveloppe est probablement, comme dans les vésicules élémentaires, une combinaison protéique.

Les nucléoles se trouvent dans le plus grand nombre des noyaux, aussi longtemps que ceux-ci sont jeunes, et dans beaucoup d'entre eux pendant tout le temps qu'ils subsistent ; cependant *il y a aussi des noyaux dans lesquels on ne peut reconnaître avec certitude l'existence de nucléoles*, ou

dans lesquels, tout au moins, ils *n'apparaissent clairement que d'une manière tardive*. On peut, dès lors, considérer provisoirement le nucléole comme *partie moins absolument essentielle* que le noyau à la constitution intégrale de la cellule. Ordinairement un noyau ne renferme qu'un nucléole. Souvent on en rencontre deux, rarement trois ; dans des cas tout à fait particuliers, il y en a quatre ou cinq, tantôt appliqués excentriquement à la paroi du noyau, tantôt libres dans son intérieur.

Tout dernièrement, Donders, dans un travail très remarquable (voyez plus loin), a soutenu l'opinion que toutes les membranes de cellules consistent en une substance la même pour toutes, ou tout au moins très rapprochée, laquelle possède des propriétés identiques avec la substance du *tissu élastique*. Quant à moi, je considère que toutes les membranes de cellules consistent *originairement* en une même substance ou *combinaison protéique*, mais que, par suite des métamorphoses supplémentaires, elles peuvent acquérir des différences de composition et de réaction chimiques. Beaucoup de membranes deviennent ainsi, avec le temps, plus résistantes, et se rapprochent du tissu élastique, comme Donders le soutient avec raison. D'autres se transforment en un tissu qui donne de la gélatine, comme cela arrive pour les cellules aux dépens desquelles se développe le tissu conjonctif (tissu cellulaire), ou pour les cellules de cartilage pendant l'ossification ; d'autres encore se transforment en syntonine, comme cela arrive dans les muscles lisses ; beaucoup d'autres, enfin, en substances dites cornées, etc.

Étant admis que primitivement les membranes de cellules sont de nature protéique, il est à peine possible qu'il en soit autrement des parenchymes embryonnaires, attendu la réaction chimique des jeunes cellules, il en résulte une véritable concordance avec les cellules végétales. En effet, l'*utricule primordiale* des cellules végétales consistant vraisemblablement en une substance protéique, on peut la regarder comme l'*analogue de la membrane de cellule de l'animal*, tandis que les membranes de cellulose végétale apparaissent comme formations secondaires ou produits de sécrétion. Il en est peut-être aussi de même dans les tissus formés de cellulose (1) des animaux tuniciers. Mon opinion est qu'il y a ici, outre les parties formées de cellulose, des membranes de cellules de nature protéique ; et elle concorde avec celle de Schacht (*Müller's Archiv*, 1851), qui annonce dans les cellules des tuniciers la présence de l'azote.

Si l'avenir confirme cette comparaison entre les cellules animales et les utricules primordiales des végétaux, ce dont je ne doute pas, il en résulterait que toutes les métamorphoses dites chimiques qui surviennent dans les membranes de cellules chez les animaux devraient très probablement être mises sur le compte de *dépôts qui se précipiteraient et se rassembleraient à leur surface extérieure ;* et la cellulose constituerait pour les végétaux un dépôt analogue. A côté de la membrane protéique originaire, il y aurait donc à distinguer des membranes secondaires élastiques, ou des cellules donnant de la gélatine, etc. ; les épaississements les plus prononcés des cellules animales seraient les analogues de la formation de la substance ligneuse à la surface extérieure de la membrane protéique des cellules végétales. C'est ainsi, par exemple, qu'on trouve encore, au sein de la cellule cartilagineuse ossifiée, la membrane de cellule originaire (comparez avec le § 16).

Dans toutes les cellules normales des animaux supérieurs, il est facile de démontrer que les noyaux sont des vésicules, et la démonstration est surtout évidente chez les embryons. Dans le principe, c'est-à-dire au moment où les cellules se développent autour des noyaux, ceux-ci sont plus homogènes ; leur membrane ne se distingue

(1) La *cellulose* forme la charpente du tissu des plantes. Elle diffère, au point de vue chimique, de la protéine ou des matières albuminoïdes si répandues dans les animaux, en ce qu'elle ne contient point d'azote. (*Note du traducteur.*)

nettement que plus tard. L'homogénéité du noyau, dans les productions pathologiques, peut être considérée comme une sorte d'arrêt de développement. Très souvent, les noyaux des protozoaires se présentent pareillement comme des corps homogènes.

§ 9. **Formation des cellules.** — Dans la formation des cellules il faut distinguer deux cas : leur *naissance libre* d'une part, et d'autre part leur procréation par *multiplication d'autres cellules.* Dans la première forme, les cellules apparaissent, d'une manière indépendante, au sein d'un liquide formateur (cytoblastème de Schleiden) qui contient notamment de la protéine, de la graisse et des sels dissous. Dans la seconde, c'est-à-dire dans la *multiplication des cellules*, celles-ci se multiplient, ou bien en prenant naissance dans l'intérieur des cellules préexistantes, ou bien par scission de ces cellules : de là, la *formation endogène* et la *formation par scission.* Ces deux modes de formation des cellules ont cela de commun, que les noyaux de cellules jouent dans ces phénomènes un rôle essentiel et apparaissent précisément comme point formateur de la cellule naissante.

§ 10. **Formation libre des cellules.** — La formation libre des cellules, chez l'homme et les animaux supérieurs, est *bien moins commune qu'on ne l'a jusqu'à présent supposé.* Autant que nous le sachions, on doit seulement comprendre ainsi : la formation des corpuscules du chyle et de la lymphe, celle de l'œuf de certains animaux, celle des cellules d'organes glanduleux (follicules clos de l'intestin, ganglions lymphatiques, corpuscules et pulpe splénique, thymus), celle enfin d'éléments de cellules dans l'utérus pendant la gestation, dans le *corpus luteum*, dans la moelle des os du fœtus, et dans le blastème qui sert à l'accroissement des os. Les phases spéciales de ce mode de formation peuvent être suivies jusqu'à un certain point, particulièrement en ce qui concerne les premières cellules que nous venons de nommer : cependant il nous manque encore plus d'un renseignement pour l'intelligence complète de ce phénomène. Ce qu'il y a de plus certain, c'est que la formation du noyau de cellule précède toujours la naissance de la cellule elle-même; ce qui est douteux, au contraire, c'est la manière dont la chose s'accomplit. Dans le chyle et dans la rate on aperçoit comme premier commencement de la formation des cellules de petits corps arrondis, homogènes, offrant de $0^{mm},002$ à $0^{mm},004$ de diamètre. Ces corpuscules, augmentant de grandeur, présentent bientôt clairement la forme de vésicules, et montrent souvent, par l'addition de l'eau, dans leur intérieur, à côté de petits grains, un grain plus gros, ou un nucléole.

Fig. 2.

Le nucléole précède-t-il le noyau, et détermine-t-il sa formation, comme la chose a certainement lieu dans la production endogène des cellules ; ou

Fig. 2. — Cellules contenues dans les *corpuscules de Malpighi* du bœuf. Grossissement de 350 diamètres. *a*, petites cellules; *b*, cellules plus grandes ; *c*, noyaux libres.

bien le nucléole apparaît-il seulement d'une manière supplémentaire dans le noyau? Le noyau est-il homogène dans le commencement, et n'est-ce qu'en second lieu qu'une différence s'établit entre ses parties extérieures et intérieures, c'est-à-dire entre la membrane et son contenu granulé, ou bien naît-il dès le principe à l'état de vésicule? Il est provisoirement impossible de décider ces diverses questions.

Lorsque les noyaux sont formés, les membranes de cellules apparaissent autour d'eux. Ce phénomène ne s'accomplit pas toujours de la même manière. Tantôt la membrane se dispose *directement autour du noyau*, de telle sorte que les cellules naissantes sont seulement un peu plus grandes que le noyau; tantôt le noyau s'entoure d'une masse plus ou moins grande de cytoblastème qui se solidifie, et alors seulement une membrane vient enserrer ce cumulus que j'ai désigné sous le nom de *sphère enveloppante* (*Umhüllungs Kugel*). Ce dernier mode de formation libre des cellules n'a été observé avec certitude, jusqu'à présent, que dans l'œuf de quelques animaux (trématodes, cestoïdes, turbellaires). Chez eux, en effet, la vésicule germinative, c'est-à-dire le noyau de l'œuf, s'entoure de la substance vitelline avant que la membrane vitelline elle-même apparaisse. La formation de la cellule immédiatement autour du noyau se montre au contraire dans tous les autres points cités plus haut, et elle se laisse clairement reconnaître; car partout, auprès des noyaux libres et des cellules développées, on rencontre des cellules très petites qui entourent étroitement le noyau, ou dont l'enveloppe n'en est que très peu éloignée. Il faut, en outre, remarquer encore que, peut-être même dans ce dernier cas, la membrane de cellule se trouve, au moment de son apparition, séparée déjà du noyau par une quantité minime de cytoblastème, quantité qui se trouve en dehors des limites de l'observation possible.

Tandis que Schwann considérait (en opposition directe avec ce qui a lieu dans les plantes) la formation libre des cellules comme la plus fréquente chez les animaux, et leur multiplication aux dépens d'autres cellules comme l'exception, des voix, chaque jour plus nombreuses, se sont élevées dans ces derniers temps pour soutenir que, sous ce rapport, il y a concordance entre les animaux et les plantes. En ce qui me concerne, j'ai montré depuis longtemps déjà (*Entwickel. der Cephalop.*, 1844, *Ann. des sc. nat.*, 1846), que chez l'embryon tous les tissus se construisent par la descendance des sphères de segmentation, et aussi que chez les adultes, dans les tissus de cellules les plus répandus, tels que les cartilages et les tissus cornés, jamais il n'apparaît de noyaux libres, et que dès lors on ne peut invoquer qu'une multiplication de cellules aux dépens d'autres cellules (voyez mon *Anatomie microscopique*) : aussi me suis-je trouvé conduit, dans la première édition de cet ouvrage, à restreindre beaucoup la formation libre des cellules. Dans ces derniers temps, Remak a même nié absolument la formation libre des cellules (*Müller's Archiv*, 1852); en même temps l'anatomie pathologique a élevé la voix par l'intermédiaire de ses interprètes les plus habiles (voyez Virchow, dans *Beitr. zur spec. Path. und Therapie*, 1854, p. 329), pour limiter extrêmement ce mode de formation, et même elle incline à la nier tout à fait, de sorte qu'il est prudent de montrer dans cette question une grande circonspection. Je ne puis cependant, malgré ces travaux, rejeter la formation libre des cellules, et je la considère de nouveau comme une de ces questions, dont un si grand nombre a reparu

de nos jours à la surface, avec lesquelles on doit se tenir en garde, et qu'il faut remettre sur le métier. Les plantes et les animaux, à la vérité, ne sont pas constitués si uniformément que nous soyons contraints en aucune manière, tout au moins sous ce rapport, à établir une concordance parfaite dans la structure et le développement de leurs parties élémentaires. C'est un des caractères les plus importants des animaux, que chez eux on aperçoit sur un grand nombre de points des espaces intercellulaires (lumière des vaisseaux, canaux des glandes, etc.) contenant des liquides, et dès lors rien ne s'oppose certainement, *à priori*, à ce qu'il survienne dans de semblables espaces des formations de tissu qui manquent dans les plantes. D'après mes observations, j'admets une formation spontanée de cellules partout où apparaissent des noyaux libres et de petites formations de cellules se convertissant en cellules plus grandes, et partout où les cellules à plusieurs noyaux et les signes certains de leur multiplication les unes par les autres manquent ou sont rares. Cependant j'avoue volontiers que, dans beaucoup de cas, de nouvelles observations sont nécessaires pour établir solidement ce point de doctrine. La formation de l'œuf de beaucoup d'animaux me paraît être l'une des preuves les plus certaines du développement spontané des cellules ; j'y joindrai la formation des cellules dans le *corpus luteum* et dans le développement de la moelle des os (voyez les os).—Dans les productions pathologiques, d'après Virchow, les cellules qui apparaissent dans les exsudations solides fibrineuses ne pourraient être rattachées à d'autres cellules préexistantes. Je suis porté à étendre cette opinion à beaucoup d'autres formations pathologiques de cellules ; mais je reconnais néanmoins que, d'après la découverte de Virchow de la formation de cellules dans les corpuscules amplifiés du tissu cellulaire, beaucoup de faits s'expliquent ici encore, contre toute attente, sans qu'il soit nécessaire d'invoquer une formation spontanée de cellules.

§ 11. **Multiplication des cellules par scission.** — Ce mode de multiplication est beaucoup plus répandu qu'on ne l'a supposé jusqu'à présent. Très probablement l'accroissement tout entier des tissus de cellules, aussi bien chez l'adulte que chez l'embryon, se fait (à l'exception des cartilages) uniquement et exclusivement par scission de cellules. Ce phénomène peut être facilement observé dans les cellules suspendues librement au sein des liquides, comme par exemple dans les globules colorés ou incolores du sang des mammifères, des oiseaux et des amphibies. On voit, en effet, avant toute apparence de scission, deux noyaux se former dans les cellules simples et originaires aux dépens desquelles vont naître les cellules nouvelles. Les cellules originaires s'allongent, puis elles s'étranglent vers leur partie moyenne ; chaque moitié contenant un noyau s'éloigne et s'isole de plus en plus ; la séparation en deux s'effectue enfin, et chaque moitié devenue indépendante contient son noyau. Sur l'embryon du poulet on peut observer les cellules du sang dans toutes les phases imaginables de cette séparation, et jusqu'au moment enfin où ces cellules ne tiennent plus l'une à l'autre que par un filament délié (voyez fig. 3). Les plus légers doutes ne peuvent subsister sur la réalité de ce mode de multiplication des cellules.

Fig. 3.

Fig. 3. — Globules du sang d'un embryon de poulet au moment de la scission. Grossissement de 350 diamètres.

Dans les autres cellules libres, comme par exemple dans celles des produits de sécrétions glandulaires, le phénomène de scission n'a été aperçu jusqu'à présent d'une manière certaine que dans les œufs du *Mermis albicans;* et d'après les recherches de Meissner (*Zeitschr. für wiss. Zoolog.* de C.-H. de Siebold et A. Kölliker, vol. V, p. 207), ce phénomène présente ici quelque chose de particulier. Aux extrémités des canaux de l'ovaire se forment des cellules à un seul noyau (la formation de ces cellules est-elle libre, ou est-elle en relation avec des cellules déjà existantes? la chose est indécise). Ces cellules, par multiplication progressive du noyau originaire, deviennent bientôt des vésicules plus grandes contenant un grand nombre de noyaux. Ensuite, les noyaux se rassemblent plus particulièrement contre la paroi de la cellule mère, puis ils refoulent peu à peu les parois de celle-ci en dehors sous forme de soulèvements partiels, si bien qu'enfin la cellule mère, amoindrie par tous ces prolongements, se trouve couverte d'une couronne complète de jeunes cellules pédiculées et pourvues de noyaux. Ces jeunes cellules, ou cellules filles, qui sont les véritables œufs, croissent alors d'une manière remarquable, et le vitellus se développe dans leur intérieur; cependant elles restent longtemps encore en communication avec la cellule mère à l'aide de pédicules canaliculés qui proviennent des membranes des jeunes cellules, jusqu'à ce qu'enfin elles s'en séparent pour poursuivre les phases de leur développement propre. Il est clair que tous ces phénomènes ne sont en somme qu'une multiplication de cellules par scission; mais, en tous cas, ils méritent une place à part, attendu que la cellule originaire ne disparaît pas entièrement, et que les cellules filles s'accroissent d'une manière remarquable pendant qu'elles se détachent de la cellule mère. Je propose, pour ce mode de multiplication, l'expression déjà employée par Virchow, de *multiplication de cellules par bourgeons.*

Dans les tissus compactes de cellules, il est beaucoup plus difficile de démontrer d'une manière précise les phénomènes de scission des cellules. J'admets cependant une pareille formation de cellules, partout où un accroissement dans le nombre des cellules a été démontré, partout aussi où manquent les indices certains de la formation libre ou endogène des cellules, c'est-à-dire aussi bien dans les tissus de cellules pendant la période embryonnaire (à l'exception des cartilages), que chez l'adulte dans le groupe entier des tissus cornés. Il est hors de doute que dans ces tissus il n'y a jamais de formation libre de cellules, car on rencontre toujours en eux, et sans exception, uniquement des cellules, et jamais de noyaux libres. Ce qui pourrait seulement paraître indécis, c'est de savoir si la formation de cellules s'opère ici par voie de scission ou par voie endogène. Mais en considérant que dans les tissus de cellules, tissus où l'on observe si souvent des cellules à noyaux multiples (notamment chez l'embryon), jamais on ne voit de cellules filles dans l'intérieur des cellules mères, je suis arrivé comme Remak à cette conviction, que la multiplication des cellules s'opère ici par scission. Cependant j'avouerai que les faits positifs qui militent en faveur

de cette opinion sont encore peu nombreux. Il faut citer comme tels les observations de cellules étranglées pourvues de deux ou plusieurs noyaux. Il n'est pas rare, par exemple, de rencontrer chez de jeunes mammifères des cellules ganglionnaires plus ou moins séparées, liées quelquefois entre elles seulement par un pont étroit (voy. mon *Anatomie microscopique*, t. II, p. 535). On rencontre pareillement des cellules d'épithélium vibratile et des cellules formatrices de l'ivoire qui présentent sur leurs côtés opposés des élargissements au nombre de deux ou même de trois (dans l'épithélium vibratile), et chacun pourvu de noyau. Chez les larves de grenouilles, ainsi que Remak le remarque avec raison, on trouve ordinairement des cellules étranglées, et je considère ces embryons comme l'objet le plus propre à nous convaincre de la fréquence de la scission des cellules.

Relativement au mode de scission des cellules dans les tissus compactes, remarquons encore que cette scission des cellules s'accomplit aussi bien suivant la direction longitudinale que suivant la direction transversale: dans le premier cas, la couche de cellules s'accroît en surface; dans le second cas, elle s'accroît en épaisseur. La règle est que les cellules se partagent toujours en deux. Remak aurait trouvé cependant que quelques cellules des larves de grenouilles, et même quelques cellules de l'épithélium à cylindre de l'intestin, se divisent directement en plusieurs, et même jusqu'en cinq et six cellules nouvelles, toutefois après la multiplication préliminaire du noyau.

Schwann n'a point connu la multiplication des cellules par scission. Le premier qui l'ait observée sur les globules du sang de l'embryon est Remak (*Med. Vereinsz.*, 1841, n° 47; *Schmidt's Jahrbücher*, 1841, p. 145; *Canstatt's Jahresb.*, 1841); plus tard, cependant, il révoqua en doute ces observations (*Diag. path. Unters.*, p. 100), et ce n'est que quand j'ai éclairci et confirmé ces faits (*Wiegm. Arch.*, Jahrg., 13, Band. I, p. 19) qu'il s'est de nouveau prononcé en ce sens. Ce mode de multiplication des cellules a été pareillement observé par Günzburg et Bräuer, sur des productions pathologiques (Bräuer, *Meletem. circa evolut. ac formas cicatricum*, Vratisl., 1843, p. 31). — Je mets aussi sur le compte de la scission des cellules le partage des *protozoaires* en *long* et en *travers*, attendu que ces animaux ne sont autre chose que des cellules simples, et que le corps nucléaire qu'ils renferment se comporte, dans les phénomènes de la scission, d'une manière tout à fait analogue au noyau des cellules dans les cellules ordinaires. — On trouvera vraisemblablement aussi plus fréquemment la scission des cellules dans les *productions pathologiques*, lorsqu'on aura une fois commencé à y porter son attention. — Dans le *règne végétal*, la multiplication par scission est rare; on ne l'a observée que dans les organismes inférieurs.

§ 12. **Formation endogène des cellules.** — La naissance endogène, ou la formation de cellules dans d'autres cellules, présente diverses modifications.

1. Dans une première forme, que j'appelle *formation endogène de cellules autour de portions de contenu*, il se forme d'abord dans la cellule plusieurs noyaux aux dépens du noyau simple primitif; puis l'ensemble de la matière contenue dans la cellule se partage en autant de parties qu'il y a de noyaux,

de manière que toujours chacune de ces parties contient un noyau dans son épaisseur ; enfin, autour de ces portions de contenu (Nägeli), ou sphères enveloppantes (Kölliker), se forment de nouvelles membranes, c'est-à-dire les cellules filles. A ce mode appartiennent indubitablement les phénomènes du développement des corpuscules du sperme des nématodes, et avant tout le phénomène de la segmentation. Chez les nématodes, suivant Reichert (*Müller's Archiv*, 1848), il se forme dans les cellules du sperme, et les remplissant entièrement, quatre cellules filles pourvues de noyaux, lesquelles en définitive deviennent les corpuscules du sperme. Ici, toutefois, les rapports du noyau primitif avec l'ensemble des transformations, comme aussi la nature de cellule des portions de contenu, ne sont pas aussi solidement établis qu'on pourrait le souhaiter. Il en est autrement pour la *segmentation*, phénomène caractéristique qu'on observe, à l'époque du premier développement, dans l'œuf de la plupart des animaux, et qu'il faut considérer comme l'introduction à la formation des premières cellules de l'embryon. L'œuf ayant la signification d'une cellule simple, la segmentation rentre dans la formation endogène des cellules. La segmentation s'accomplit essentiellement de la manière suivante : Après que la vésicule germinative, noyau originaire de la cellule de l'œuf, a disparu avec la fécondation, les grains du jaune ne forment plus comme auparavant un amas compacte, mais ils se répandent de toutes parts dans la cellule qui les contient. Alors apparaît, dans le milieu du vitellus, comme premier indice du développement qui commence, un nouveau noyau pourvu d'un nucléole : ce premier noyau de l'embryon agit sur le vitellus comme centre d'attraction et réunit de nouveau celui-ci autour de lui en un amas sphérique, ou première sphère de segmentation. Par les progrès du développement, deux noyaux nouveaux naissent du premier par génération endogène : ces deux noyaux, devenus libres aussitôt après la dissolution de leur noyau mère, s'éloignent un peu l'un de l'autre, agissent à leur tour comme centres sur les grains du vitellus, et de cette manière la première sphère de segmentation se partage en deux. La multiplication des noyaux et celle des sphères de segmentation continuent de la même manière, la première précédant toujours la seconde, jusqu'à ce qu'il se soit formé un grand nombre de petites sphères qui remplissent la cavité entière de la cellule du jaune : par exception, seulement, les sphères ne se divisent que lorsque les noyaux se sont multipliés en elles au nombre de trois ou quatre, de manière

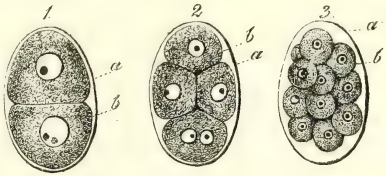

Fig 4.

Fig. 4. — Représente trois œufs de l'*Ascaris nigrovenosa*. 1. Deuxième stade de la segmentation : deux sphères de segmentation. 2. Troisième stade : quatre sphères de segmentation. 3. Cinquième stade : seize sphères de segmentation.

a, membrane extérieure de l'œuf; *b*, sphère de segmentation. Dans la figure 1, le noyau de la sphère d'en bas contient deux *nucléoles ;* dans la figure 2, la sphère d'en bas contient deux *noyaux*.

qu'au lieu de deux sphères, il s'en forme simultanément trois ou quatre. Le phénomène que nous venons de décrire porte le nom de *segmentation complète*, parce que tout le vitellus s'est groupé autour des nouveaux noyaux. La *segmentation partielle* est dans son essence tout à fait semblable à la précédente; elle n'en diffère qu'en ce qu'une partie seulement du jaune (variable suivant les divers animaux), et non pas tout le jaune, se rassemble autour des noyaux qui apparaissent.

Lorsque la segmentation a atteint un certain degré, les sphères de segmentation s'entourent toutes d'une membrane, en même temps ou par places successives, et deviennent ainsi de véritables cellules; on est donc autorisé à ranger ce phénomène parmi ceux de la formation endogène. La segmentation n'est en effet autre chose qu'une introduction à la formation de cellules dans la cellule de l'œuf. Elle ne diffère des phénomènes ordinaires de la formation endogène qu'en ce que la vésicule germinative ou noyau de la cellule mère n'a, dans la plupart des cas (les observations de J. Müller sur le gastéropode qui se forme dans la *Synapta digitata* prouvent que le contraire est possible), rien à faire avec ce mode de formation; en second lieu, en ce que la cellule mère persiste; et en troisième lieu, en ce que les portions de contenu qui se groupent autour des noyaux ne deviennent des cellules que dans les dernières phases de leur génération. Cette manière de voir est d'autant plus certaine que les cellules qui se constituent par la métamorphose des dernières sphères de segmentation se multiplient long-temps encore en se partageant. On peut donc envisager l'ensemble des phénomènes de segmentation comme un mode de formation endogène, dans lequel, attendu la promptitude avec laquelle les noyaux se multiplient, la formation des membranes de cellules n'a pas lieu pour les premières générations de sphères de segmentation.

2. La *formation endogène directe* diffère seulement de la première forme en ce que les cellules filles ne se développent pas autour de portions de contenu de la *cellule mère*, mais en ce qu'elles apparaissent directement autour des noyaux, comme dans le mode particulier décrit au § 10. — Ce mode de développement a été constaté avec certitude dans les éléments du sperme du *Mermis albicans* par Meissner. Là se forment d'abord, aux dépens des premières cellules à noyau, et par le partage du noyau, des kystes à noyaux multiples dans lesquels se développent ensuite, autour de chaque noyau en particulier, et immédiatement sur eux, toute une foule de cellules filles. (Voyez le mémoire cité plus haut, de Meissner, tabul. XV, figures 36 et 37.) Je crois avoir observé quelque chose de semblable chez certains animaux, tels que les *Cucullanus elegans*, *Ascaris dentata*, *Distoma*, les *cestoïdes* (voyez *Müller's Archiv*, 1843): chez ces animaux, il se forme dans les premiers stades de développement, dans la cellule de l'œuf, de simples noyaux au lieu de sphères de segmentation; plus tard seulement, et lorsque ces noyaux se sont accumulés en grande quantité par multiplication endogène successive, ils s'entourent de membranes de cellules.

3. Les phénomènes de *formation endogène de cellules par scission* sont

des plus compliqués : tel est le mode ordinaire d'accroissement des cartilages. Les cellules de cartilage different, suivant mon opinion, du plus grand nombre des cellules des animaux supérieurs, en ce que, de même que dans les cellules végétales, il faut distinguer en elles *deux membranes :* une membrane interne, tendre, de nature protéique, ou *utricule primordiale*, et une capsule extérieure, solide, analogue aux enveloppes de cellulose des cellules des plantes, que je nommerai *capsule de cartilage*. De ces deux membranes, la dernière est, comme dans les plantes, une *formation secondaire*, ou une sécrétion de la première. Lorsque les cellules de cartilage se multiplient, on observe tout d'abord un partage du noyau en deux parties ; puis, les deux noyaux s'écartent l'un de l'autre, une sorte de cloison s'avance entre eux, sépare la cellule mère en deux loges complétement distinctes, et chacune de ces loges renferme un noyau et la moitié du contenu. Le développement ultérieur est ensuite ordinairement le suivant : Dans l'intérieur de la cellule mère on aperçoit bientôt deux cellules filles tout à fait distinctes et remplissant entièrement la cellule mère, ce qui conduit à prouver que la cloison de séparation est double dès le principe. La formation de la cloison et celle des cellules filles m'avaient fait penser autrefois qu'elles prenaient naissance d'après le type de la formation endogène par portions de contenu, c'est-à-dire par formation de membranes *nouvelles* autour des deux moitiés du contenu de la cellule ; mais comme l'existence d'une utricule primordiale et celle d'une membrane extérieure ne peut être mise en doute dans les cellules de cartilage, il ne reste rien autre chose à admettre, sinon que le phénomène tout entier s'accomplit de la même manière que dans les cellules végétales, c'est-à-dire par scission de l'*utricule primordiale*, la membrane extérieure de la cellule restant intacte (voyez la figure schématique 5). — On peut, il est vrai, objecter à cette manière de voir que, dans les cellules de cartilage, le plissement successif de l'utricule primordiale, ou en d'autres termes, la progression successive de la cloison vers le dedans n'a pas encore été observée. Mais si nous réfléchissons combien il est difficile, même dans les plantes, où tous ces phénomènes présentent un cachet de développement bien plus grand, d'observer la scission par étranglement de

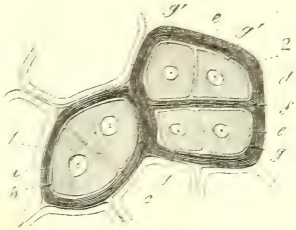

Fig. 5.

Fig. 5. — Cellules de cartilage d'une larve de grenouille déjà âgée. Figure demi-schématique.

1. Une cellule mère, dont l'utricule primordiale est représentée au moment de la scission. *a*, membrane secondaire et épaisse de la même cellule, ou capsule de cartilage ; *b*, utricule primordiale renfermant le contenu de la cellule avec les noyaux ; *c*, endroit où cette utricule est étranglée.

2. Une cellule mère avec deux générations de cellules. *d*, membrane extérieure de la cellule mère ; *e e*, membranes extérieures ou capsules de cartilage des cellules mères secondaires contenues dans la première ; *f*, endroit où les capsules de cartilage des cellules mères secondaires forment une double cloison qui traverse la cellule mère principale ; *g g*, *g' g'*, cellules filles.

l'utricule primordiale (Mohl, article ZELLE, *im Handb. der Physiol.*, t. IV), nous ne nous croirons pas obligé, tout en avouant cette lacune dans l'observation, nous ne nous croirons pas obligé, dis-je, de la placer sur le premier plan.

Le mode de formation que nous venons d'indiquer se répète ordinairement dans les cartilages avec une grande régularité, et successivement un grand nombre de fois, de telle sorte que toujours les cellules filles, aussitôt après leur formation, sécrètent des membranes extérieures qui se réunissent avec celles de leur cellule mère, et constituent en même temps une cloison entre elles; après quoi, elles se partagent de nouveau (voyez fig. 5, n° 2). Les capsules des cellules mères persistent ordinairement pendant un certain temps; plus tard elles disparaissent comme tissu histologique distinct, et elles se fondent dans la substance fondamentale qui relie entre elles les cellules de cartilage. Il arrive cependant çà et là, particulièrement dans les cartilages costaux et dans les cartilages articulaires pathologiques, que les capsules mères persistent pendant un long temps et se remplissent d'un grand nombre de générations de cellules filles; et alors tantôt celles-ci sont contenues dans des cellules mères secondaires ou tertiaires, tantôt elles forment un amas compacte dans l'intérieur d'une capsule à grandes dimensions. (Voyez fig. 6.)

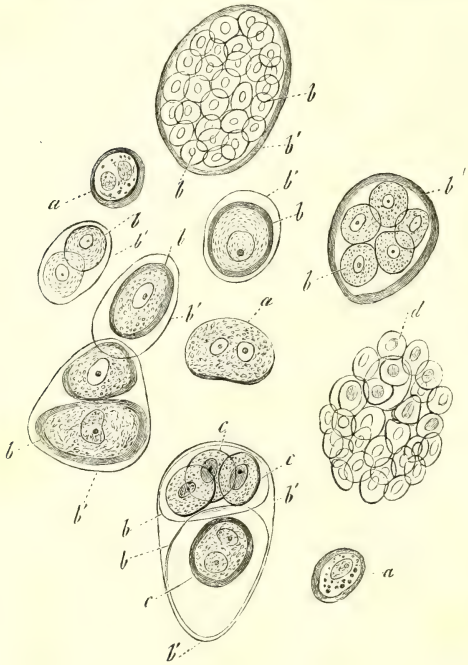

FIG. 6.

Si le mode de production des cellules par formation endogène était mieux connu, peut-être que les modes décrits aux alinéas 1 et 3 rentreraient

FIG. 6. — Cellules de cartilage, d'un cartilage articulaire fibreux, velouté (mot à mot, *fibreux à la manière du velours*), prises sur le condyle du fémur de l'homme, et augmentées de 350 diamètres. Les cellules qui reposent dans la substance fondamentale fibreuse sont facilement isolables. *a*, cellules simples avec ou sans parois épaissies, avec un ou deux noyaux; *b*, cellules filles, ou cellules de première génération, avec un ou deux noyaux; *b'*, cellules mères, contenant 1, 2, 5, ou beaucoup de cellules filles; *c*, cellules de seconde génération au nombre de 1, et 3 dans les cellules de première génération; *d*, groupe de cellules filles devenues libres.

dans une seule et même forme. Dans tous les cas, c'est à la génération endogène qu'il faut rapporter la formation d'*un grand nombre de noyaux* dans l'intérieur des cellules; formation qui souvent précède le développement des cellules, mais qui peut aussi s'arrêter à la production des noyaux. Dans la formation endogène des cellules par scission, et aussi par segmentation, il n'est pas rare, en effet, d'observer trois ou quatre noyaux dans une cellule mère, de telle sorte qu'au lieu de deux cellules filles, il s'en développe simultanément un plus grand nombre : comme par exemple dans les sphères de segmentation des *ascarides*. Quelque chose de semblable paraît exister dans les cellules du germe des *crustacés*, dans lesquelles on rencontre souvent 10 ou 20 noyaux (Rathke, *De anim. crust. gen., Regim.*, 1844). D'un autre côté, il existe ordinairement, dans les cellules spermatiques de la plupart des animaux, un grand nombre de noyaux sans aucune liaison avec la formation des cellules; dans ces noyaux, en effet, se développent les filaments spermatiques. La même chose se montre dans quelques cellules des animaux inférieurs, où des noyaux multiples se transforment en organes urticants. On est indécis sur la signification à donner à l'existence simultanée de beaucoup de noyaux dans certaines cellules nerveuses, dans les cellules remplies de noyaux du foie de l'embryon de lapin décrites par Remak (*Müller's Archiv*, 1854, p. 99), cellules identiques probablement avec les cellules à noyaux multiples du foie, déjà décrites depuis longtemps par Fahrner et moi (voyez mon *Anatomie microscopique*, t. II, 2e partie, p. 246). Il en est de même pour les grandes cellules de la moelle des os découvertes par Robin et moi (voyez fig. 7); dans ce dernier cas, je regarde comme probable que la multiplication des noyaux n'est que l'introduction à la division des cellules en cellules plus petites, soit par scission, soit par bourgeons. — Dans tous les faits cités, il est facile d'établir que *tous les noyaux dérivent du premier noyau*; mais, la question de savoir si cette multiplication a lieu par scission ou par formation endogène est douteuse pour la plupart d'entre eux.

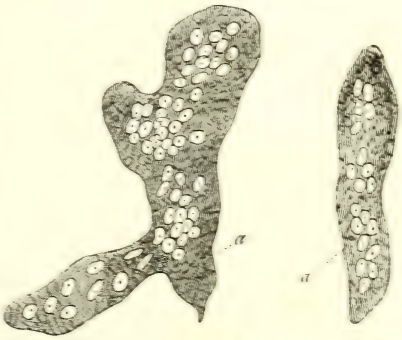

Fig. 7.

Le mode, ou la manière suivant laquelle les noyaux se multiplient dans les diverses formes de multiplication des cellules ne peut pas être indiquée encore avec précision; ce qui est certain cependant, c'est que là où l'observation rigoureuse est possible, toujours dans le principe les *corpuscules de noyau* (*nucléoles*) se séparent par scission en deux parties qui s'éloignent ensuite un peu l'une de l'autre. Dans le noyau ainsi devenu oblong, apparaît

Fig. 7. — *a*, cellules spéciales granulées, et à beaucoup de noyaux, des cavité s médullaires superficielles d'un des os plats du crâne chez l'homme. Grossissement de 350 diamètres.

ensuite ordinairement, comme première trace de séparation, une cloison moyenne. Dans les cas favorables, on peut distinguer à cette cloison deux parois intimement appliquées l'une contre l'autre et appartenant aux noyaux filles contenus dans le noyau mère qu'ils remplissent complétement. Très souvent on ne voit, dans la multiplication des noyaux, et dès le principe, qu'un noyau allongé avec une cloison et deux nucléoles, et ensuite deux noyaux hémisphériques couchés l'un sur l'autre par leur surface plane, sans qu'il soit possible de fournir la preuve positive qu'ils ont pris naissance par formation endogène. D'un autre côté, il est certain que dans beaucoup de cas les noyaux se multiplient par une véritable scission, en vertu de laquelle le noyau mère se partage en deux parties pourvues chacune d'un corpuscule de noyau, par l'étranglement toujours croissant de sa partie moyenne. Dans les sphères de segmentation de l'œuf de grenouille, Remak a trouvé, vers la fin de la segmentation, deux, trois et jusqu'à huit noyaux contenus dans la membrane d'un noyau mère.

Fig. 8.

La *formation de cellules autour d'un amas de blastème*, contenant dans son intérieur *un noyau*, laquelle peut être *libre* ou *endogène* (formation de cellules autour de portions de contenu), a été vue déjà par Siebold sur les œufs du *Distoma globiporum*, et par Bergmann sur les sphères de segmentation de la grenouille, mais elle n'avait pas été appréciée dans tous ses rapports. Vogt et Nägeli les premiers ont montré clairement que cette formation de cellules est une déviation de la théorie de Schleiden et de Schwann. Appuyé sur l'observation des embryons (*Entwick. der Cephalopoden*), j'ai moi-même, en 1844, décrit cette espèce de formation de cellules sous le nom de *formation de cellules autour de sphères enveloppantes*, et placé ce second mode a côté de la formation directe des cellules autour des noyaux. J'ai montré, alors, qu'elle était très répandue, et que dans les embryons et dans les premiers temps elle était la seule qui se montrât. Les observations ultérieures sur les parties normales et pathologiques ont corroboré cette manière de voir, et aujourd'hui il serait bien plutôt nécessaire de prouver que la membrane de cellule peut se former directement autour du noyau que de prouver le contraire. La formation endogène des cellules se montre dans beaucoup de produits pathologiques, le plus souvent dans le cancer, quoique les phénomènes particuliers de cette production ne soient pas encore nettement fixés. Dans les plantes, ce mode de multiplication des cellules est le plus répandu, et ordinairement la formation des cellules se produit là par scission de l'utricule primordiale, et plus rarement (dans le sac embryonnaire) par génération spontanée dans la cellule mère.

§ 13. **Théorie de la formation des cellules.** — Parmi le petit nombre d'hypothèses proposées jusqu'à ce jour pour expliquer la formation des cellules, celle de Schwann, qui a comparé cette formation à celle des cristaux, est la plus séduisante. Tout en tenant compte des différences qui existent entre un cristal et une cellule (différences qui consistent principalement en ce que le premier, solide et uniforme dans sa totalité, croit seulement par apposition, et est limité par des surfaces et des arêtes), Schwann a tenté

Fig. 8. — Représente deux noyaux oblongs de l'œuf de l'*Ascaris dentata* pendant la période du développement. L'un de ces noyaux est rempli par deux noyaux filles. Grossissement de 350 diamètres.

d'envisager la formation des cellules comme une *cristallisation de substances organiques*, et de déduire de la *perméabilité* de ces substances les différences entre les deux ordres de phénomènes.

Dans un liquide riche en substances organiques dissoutes, il se précipite un grain ou *nucléole*. Une fois formée, cette molécule se revêt de cytoblastème, et devient un noyau que Schwann considère encore comme un solide. Ce noyau agit en attirant les molécules qui l'entourent, les condense de plus en plus à la surface, jusqu'à ce qu'enfin elles deviennent une membrane, laquelle, laissant passer au travers de ses pores le cytoblastème liquide, s'écarte ainsi du noyau, et la cellule se trouve constituée. — Indépendamment de l'habileté ingénieuse avec laquelle l'idée fondamentale de cette doctrine est exposée dans l'original, il faut louer son auteur, en tout état de cause, d'avoir fait intervenir dans la formation des cellules une *attraction moléculaire*, analogue à celle qui préside à la cristallisation. Des faits précis, dont une partie sans doute n'était pas connue de Schwann, parlent, en effet, en faveur de l'existence d'une semblable force : telle est l'influence du noyau dans la segmentation, dans la scission des cellules, dans la formation des cellules autour de portions de contenu, dans les courants du liquide contenu dans les cellules, dans la formation de précipités granuleux au sein des cellules. Cependant, ce serait manifestement aller trop loin que d'envisager simplement la formation des cellules comme une cristallisation de substances organiques susceptibles d'imbibition ; car alors il faudrait laisser à l'écart des différences importantes, et donner indûment le premier rang à ce qui est le moins essentiel. Il ne faut pas oublier, en effet, que *parmi les substances organiques, susceptibles d'imbibition, il en est qui cristallisent*. Il y a plus, Reichert le premier a observé (*Müller's Archiv*, 1849), et les nouvelles recherches sur les cristaux de globuline dans le sang (voyez *Sang*) ont confirmé d'une manière éclatante, que *les substances histogéniques d'où procèdent les tissus, telles que l'albumine, peuvent prendre la forme cristalline.*

Quoi qu'il en soit, l'attraction moléculaire offre ceci de particulier dans la formation des cellules, savoir : 1° *jamais il n'apparaît de corps à surfaces planes*, mais la forme sphérique existe déjà dans le nucléole et le noyau ; 2° *les matières qui se groupent ensemble ne sont pas chimiquement identiques, mais différentes*, témoin la substance du noyau et celle de la membrane de cellule ; 3° enfin, *la formation des cellules est limitée, sans exception, à la formation de la membrane de cellule*, tandis que la force cristalline agit par répétition continuelle, et dépose couches sur couches.

Les deux dernières de ces différences perdent beaucoup de leur importance, si l'on admet (en ce qui concerne la seconde) que les noyaux consistent dans le principe en la même substance que les membranes de cellules, ou tout au moins que leur composition est presque semblable, et si l'on se rappelle que, pendant la cristallisation, des substances diverses peuvent se réunir en un cristal, et qu'un corps *b* peut cristalliser autour d'un corps *a*. Pour éclaircir la troisième de ces différences (cette objection, au reste, ne s'applique point à la formation endogène des cellules, ni conséquemment à

la plupart des plantes, car ici il est impossible que les cellules puissent développer autour d'elles des couches nouvelles), disons que la perméabilité des membranes organiques, qui détermine les échanges de matières entre les liquides intérieurs de la cellule et le cytoblastème lui-même, et l'utilisation des molécules attirées du cytoblastème à l'accroissement de la membrane de cellule ou à la formation de précipités intérieurs, sont peut-être la cause pour laquelle les cellules ne forment pas de nouvelles couches autour d'elles. Il n'est pas nécessaire de donner d'autres développements à cette possibilité, ni de lever les difficultés que soulève ce sujet; le fait, entre autres, que la formation des vésicules organiques ne s'arrête pas à la formation du noyau, mais qu'elle ne s'arrête que quand la membrane de cellule est achevée, ce fait ne manque pas d'un certain poids. En tous cas, les faits primitivement signalés sont plus que suffisants pour établir l'insuffisance de l'hypothèse de Schwann. Mettre à sa place quelque chose de meilleur ou de plus positif n'est pas possible aujourd'hui. Mais ce qui me paraît de beaucoup le plus avantageux, c'est tout simplement de résumer provisoirement les faits certains en un certain nombre de propositions, et de la manière suivante.

1. Le *noyau de cellule* apparaît *tantôt* dans le liquide susceptible d'organisation comme un précipité, lequel se solidifie ensuite de telle sorte, qu'une cavité spéciale, un contenu et un nucléole se montrent en lui. Sa formation peut, dans ce cas, être comparée à celle d'un précipité inorganique; cependant la forme sphérique constante, et la grandeur constante aussi du noyau, révèlent l'existence d'une force spéciale encore inconnue. *Tantôt* les noyaux de cellules apparaissent dans d'autres noyaux par *formation endogène*, ou par *scission* aux dépens d'autres noyaux, sous l'influence d'un nucléole qui se partage pareillement. Il y a dans ce mode d'apparition quelque chose que les cristaux ne présentent jamais, savoir, la force interne en vertu de laquelle s'effectue le partage; tandis, au contraire, que l'influence du nucléole sur le noyau peut être conçue comme à peine différente d'un procédé physique. Cette influence peut être définie d'une manière générale, comme une sorte d'attraction moléculaire propre au noyau, lequel, en définitive, attire ainsi sur son domaine toute une moitié du noyau mère.

2. Dans la *formation des cellules par scission*, le noyau de cellule joue exactement le même rôle que le nucléole dont il vient d'être question; et ce mode de formation des cellules prouve que les forces chimiques ne sont pas ici nécessairement en jeu.

3. Dans la *formation de cellules autour de portions de contenu*, et dans la segmentation, les noyaux agissent pareillement tout d'abord en attirant autour d'eux une certaine quantité de blastème; après quoi survient à la surface de cette petite masse la formation d'une membrane, membrane qu'on peut considérer, de la manière la plus simple, comme un épaississement du blastème.

4. Dans la *formation des cellules directement autour du noyau*, l'enveloppement du noyau par le blastème manque; la membrane se forme immédia-

tement sur le noyau. Ce mode de formation comporte une explication physique et une explication chimique. On peut, avec Schwann, envisager le noyau comme attirant les molécules qui l'entourent, jusqu'à ce qu'elles forment autour de lui une certaine masse, laquelle se solidifie sous forme de membrane et s'écarte du noyau par les progrès de développement. Ou bien on peut supposer encore que le noyau détermine d'une manière quelconque des actions chimiques dont l'issue est la formation d'une membrane autour de lui. Ainsi, il se pourrait qu'il se forme dans l'intérieur du noyau une substance coagulable, qu'il excréterait ensuite à sa surface, ou qu'agissant sur les composés protéiques du cytoblastème à la manière de la présure sur la caséine, il coagule ce qui se trouve dans son voisinage. Il se pourrait enfin que le noyau enlevant aux substances albumineuses leur alcali, il les rendît par là insolubles, ainsi que cela a lieu dans la formation des *vésicules d'Ascherson.* Il n'est pas possible provisoirement de décider laquelle de ces diverses probabilités est la véritable ; toutefois, pour ce qui me concerne, j'aime mieux m'en tenir à la première supposition, et reconnaître l'existence d'une même force physique dans les divers modes de formation des cellules.

Sans pénétrer plus avant dans cet obscur domaine, je répète encore une fois que je regarde comme inadmissible que les phénomènes physiques de la formation des cellules, qu'on peut désigner sous l'expression générale d'attraction moléculaire, je tiens, dis-je, pour inadmissible qu'ils soient semblables à ceux de la cristallisation. Dans les deux cas, il est vrai, des corps solides prennent naissance au sein de liquides et s'accroissent par attraction de molécules, mais dans la formation des cellules, des substances *variées* se groupent entre elles d'une manière déterminée, *il ne se forme jamais de surfaces planes, et le phénomène est toujours limité, et de la même manière, à la formation de la membrane de cellule.* Les substances organiques, et même les substances histogéniques, étant capables de cristalliser, il n'est pas nécessaire de chercher l'origine de la formation des cellules dans la *propriété d'imbibition*, ou dans toute autre propriété des substances organiques. Ces propriétés, alors même que les substances organiques ne cristalliseraient pas, ne suffiraient pas d'ailleurs à expliquer toutes les particularités connues des cellules, ni le pouvoir qu'elles ont de se partager et de se multiplier. La formation des cellules, comme aussi la formation des organismes, a son point de départ dans une combinaison particulière et encore inconnue des forces naturelles. Approfondir ce sujet est un problème histologique plein de difficultés. La science doit, dans ce but, fixer ses regards sur ce qu'on appelle les forces moléculaires des formes organiques, et avant tout diriger toute son attention sur les *phénomènes électriques* qui surviennent dans les cellules, aussi bien que dans les tubes nerveux et les fibres musculaires, leurs dérivés.

§ 14. **Phénomènes de la vie des cellules achevées. — Accroissement.** — Les cellules une fois formées, surviennent en elles un certain nombre de fonctions. De même que pour l'organisme, ces fonctions se partagent en

animales et *végétatives*. Les dernières concernent tout ce qui est relatif, d'une part, à la forme des cellules envisagées dans leur entier et dans leur contenu, et, d'autre part, à leur composition chimique; on peut les désigner sous les noms d'*accroissement* et d'*échange de matières* (1).

L'*accroissement* se montre dans toutes les cellules, mais non au même degré dans toutes. Il se traduit, clairement et sans exception, dans les cellules qui se forment directement autour d'un noyau, en ce que la membrane, qui, dans le principe, est immédiatement appliquée sur lui, s'en éloigne de plus en plus. Les cellules, au contraire, qui se développent autour de portions de contenu ou de sphères enveloppantes, et qui, dès le principe, sont pourvues d'un contenu, ne s'accroissent souvent que d'une manière insignifiante. Le *contenu des cellules*, tout aussi bien que la *membrane de cellule*, participent l'un et l'autre à l'accroissement. Cependant, le caractère propre de l'accroissement, c'est de dépendre spécialement de la membrane de cellule. Le développement de cette membrane se montre sous deux formes, ou bien elle augmente en surface, ou bien elle augmente d'épaisseur. L'*accroissement en surface* a lieu très ordinairement *en tous sens :* exemple, les cellules qui croissent sans changer de forme, telles que l'œuf, beaucoup de cellules nerveuses, etc. Souvent, aussi, il a lieu *dans des sens partiels*, comme cela a lieu dans toutes les cellules qui s'éloignent de leur forme sphérique primitive ; alors les membranes de cellules croissent seulement sur un ou plusieurs points par addition de substance nouvelle. L'*épaississement* des membranes de cellules, avec ou sans extension en surface, peut être observé, quoique à un moindre degré, dans presque toutes les membranes de cellules Il est certain qu'elles deviennent toutes un peu plus solides avec l'âge, mais, dans beaucoup de cas, il est extrêmement difficile de décider si cet épaississement doit être mis sur le compte de la croissance de la membrane elle-même, ou sur celui de matières déposées à sa surface externe.

Les *noyaux* et les *nucléoles* concourent aussi, jusqu'à un certain degré, à la croissance des cellules. L'accroissement en tous sens du noyau est très facile à constater dans toutes les cellules qui grossissent. L'accroissement partiel du noyau peut être observé dans quelques cellules, telles que celles des muscles lisses, les cellules formatrices des fibres élastiques, de l'épithélium vasculaire et autres ; accroissement à la suite duquel les noyaux prennent souvent la forme de petits bâtons étroits et allongés. H. Meckel (*Müller's Archiv*, 1846, tab. II, fig. 26, 32, 33) a décrit dans les cellules glandulaires des invertébrés des tissus très ramifiés provenant de noyaux. Il n'est pas rare que les nucléoles croissent pareillement avec leurs cellules (globules ganglionnaires, œufs), mais ils ne prennent que rarement, excepté lorsqu'ils se partagent, une apparence différente de la forme sphérique. Leydig a vu des

(1) Le mot de *nutrition* est celui qui se rapproche le plus de l'expression allemande *Stoffwechsel;* mais il ne rend qu'incomplétement l'idée; nous avons préféré la traduction littérale (échange de matière). D'ailleurs, il y a dans la langue allemande un mot (*Ernährung*) qui signifie exactement *nutrition*. (*Note du traducteur.*)

nucléoles en forme de bâtons dans les cellules épidermiques du *Cobitis barbatula* (*Zeitschr. für wissensch. Zool.*, *von Siebold und Kölliker*, 1850, S. 2, Anm. I).

Schwann a donné l'*interprétation* suivante de l'accroissement de la cellule, et aussi de celui du noyau. Les molécules de la membrane de cellule agissent par attraction sur le liquide qui entoure la membrane, et de nouvelles particules viennent ainsi se déposer entre les premières. Lorsque le dépôt des molécules nouvelles a lieu dans la direction de la tangente de la membrane, la cellule augmente de dimensions; ce dépôt s'effectue-t-il dans la direction du rayon de la cellule, la membrane s'épaissit. Le noyau s'accroît moins que la cellule, parce qu'aussitôt que cette dernière est formée, il n'est plus en communication directe avec le cytoblastème concentré. L'accroissement dans tous les sens a lieu lorsque les molécules se déposent uniformément dans la membrane; l'accroissement partiel s'opère lorsque celles-ci se portent préférablement en certains points, de manière à former là des accroissements plus considérables.

Cette théorie, lorsqu'on l'envisage sous le rapport de la formation des précipités en général et des cristaux, me paraît expliquer d'une manière satisfaisante les phénomènes de la croissance en tous sens, à la condition de conférer à la *membrane de cellule* la faculté de recevoir avec facilité dans son sein les molécules, et de les employer à son accroissement. Il ne peut en être autrement, car les noyaux, alors qu'ils sont libres, *ne croissant jamais d'une manière notable*, *ni*, *en particulier*, *d'une manière partielle*, montrent que le pouvoir de s'accroître *n'est pas simplement lié à toute membrane organique*, alors même que celles-ci ont à leur disposition des matériaux de formation suffisants; il faut donc faire intervenir des conditions tout à fait spéciales, qui ne se trouvent réalisées que dans les membranes de cellules. Relativement à l'accroissement partiel, l'hypothèse de Schwann doit être un peu étendue. Les formes de croissance, dans lesquelles les cellules ne perdent rien de leur grandeur première, tandis qu'elles se développent plus spécialement en certains points, peuvent être expliquées d'après les vues de Schwann. Il n'en est pas de même des cellules, qui, tandis qu'elles croissent en long, deviennent plus étroites; ici il faut admettre que tandis que de la nouvelle matière s'accumule dans une direction, il se fait une résorption dans l'autre : ce phénomène ne peut être envisagé comme étant de l'ordre mécanique. Il faut, en outre, remarquer encore que l'accroissement partiel peut trouver sa raison d'être, en ce que les emprunts de matière ont lieu pour certaines cellules seulement en des points déterminés, comme cela a lieu dans les cellules ligneuses des plantes, et il est possible que ce mode d'accroissement soit lié ainsi avec le sens de la direction des courants dans le contenu des cellules.

§ 15. **Phénomènes qui s'accomplissent dans l'intérieur des cellules.** — Pour saisir clairement les phénomènes intérieurs des cellules, il serait nécessaire, avant tout, de posséder sur les propriétés chimiques du contenu

des cellules une connaissance plus approfondie que nous ne l'avons. Deux sortes de cellules seulement, l'œuf et les globules de sang, ont été soigneusement examinées (voyez à la fin du paragraphe, la remarque en petit-texte); mais ces cellules se comportent d'une manière toute particulière, et l'on peut à peine les considérer comme le type des cellules en général. Cette analyse peut cependant conduire à quelques conclusions sur les autres cellules; et en rapprochant ce que donne l'observation micro-chimique, il peut être permis de considérer le contenu des cellules en général comme une dissolution médiocrement concentrée de protéine avec des sels alcalins et terreux, et des particules de graisse en dissolution ou en suspension. Beaucoup de cellules, cependant, s'écartent notablement de cette manière d'être (laquelle est ordinaire, et sans doute commune à toutes les cellules, du moins dans leur état de jeunesse), en ce sens que l'un des éléments que nous venons de nommer l'emporte de beaucoup sur l'autre, ou bien que de nouvelles matières interviennent. Ainsi, il y a des cellules avec beaucoup de protéine, comme les corpuscules ganglionnaires, ou avec beaucoup de graisse, comme les cellules adipeuses, les cellules des glandes sébacées, des glandes mammaires et autres; d'autres, avec de l'hématine, du pigment, avec des éléments de la bile et de l'urine, avec du mucus (cellules épithéliales), avec du sérum (cellules adipeuses pathologiques, corpuscules du tissu conjonctif, cellules des os), etc.

Les phénomènes de la vie des cellules, dans leurs rapports avec leur contenu de composition variée, peuvent être désignés le plus convenablement sous les noms de : *emprunt de matière*, *métamorphose de matière*, *restitution de matière*. Ces phénomènes sont principalement sous l'empire des forces chimiques et physiques; ils peuvent être suivis aussi, en bonne partie, avec le microscope, et très souvent les changements de forme des cellules correspondent de point en point avec les mutations de leur contenu.

Pour ce qui concerne les *emprunts de matière*, on les observe, il est vrai, dans toutes les cellules, mais à un degré bien plus marqué dans celles qui, abstraction faite du noyau, n'ont dans le commencement aucun autre contenu. Dans ces cellules, la cause de la première pénétration de matière doit être attribuée, non pas à l'endosmose, mais comme Schwann l'avait déjà indiqué, à ce que les membranes formées par attraction de substance aux dépens du liquide qui les entoure se laissent, en vertu de leur porosité, pénétrer de matière vers leur intérieur. Il ne faut pas croire cependant que dans ce remplissage, les cellules laissent entrer purement et simplement toutes les substances qui se présentent; les cellules, au contraire, offrent suivant le lieu et le moment, des attractions spéciales pour le cytoblastème, de telle sorte qu'elles écartent certains principes et en empruntent d'autres; la même chose a lieu pareillement aussi dans les emprunts de matière que font les cellules, lesquelles, dès les premiers moments de leur formation, possèdent en elles un contenu. Ce qui prouve, par exemple, qu'il en est ainsi, c'est que chez les embryons, bien qu'il n'y ait pour toutes les cellules que des matériaux de formation uniforme, c'est-à-dire le plasma du sang, cependant

quelques cellules empruntent plutôt certaines substances, et quelques cellules certaines autres. Il ressort clairement de là, que le contenu de toutes les cellules, probablement, est chimiquement différent du cytoblastème, aux dépens duquel elles se forment et s'entretiennent, ainsi que cela a été démontré dans ces derniers temps de la manière la plus précise sur l'œuf et les globules du sang, lesquels renferment, par exemple, plus de potassium que le sang. Ces phénomènes permettent d'affirmer que les membranes de cellule n'agissent pas comme de simples filtres ; mais, en vertu de leur composition chimique et des propriétés des liquides qui les imbibent, et aussi en vertu de leur état d'agrégation et d'épaisseur, elles se laissent traverser tantôt par certaines substances, tantôt par certaines autres.

L'*endosmose* peut aussi être envisagée comme un mode d'emprunt de matière par les cellules. Cependant on a trop prodigué l'endosmose dans ces derniers temps, et l'on a trop regardé les cellules comme de simples vésicules constituées par des membranes poreuses indifférentes. On ne peut contester l'influence de l'endosmose, lorsqu'on voit les cellules tantôt se distendre, tantôt se resserrer sur elles-mêmes, dans des solutions concentrées ou diluées. Il n'est pas aisé, cependant, de dire quelle influence cette force exerce sur la vie des cellules, ni quels sont les résultats produits par l'activité combinée des membranes de cellules et celle de leur contenu. Quelques faits de la physiologie végétale (les plantes s'accroissent dans des dissolutions arsenicales et cuivriques, sans que ces matières pénètrent en elles) tendent à faire penser que les membranes jouent le rôle le plus important dans les emprunts de matière.

Une importante question est celle-ci : Les substances reçues et rassemblées dans les cellules y subissent-elles des transformations en vertu des fonctions de ces dernières ? Schwann l'a affirmé, et il a décrit sous le nom de *phénomènes métaboliques* des cellules, tous les changements chimiques qui surviennent en elles ou dans chacune de leurs parties. En cela, Schwann a eu raison ; la réalité de semblables métamorphoses n'est pas seulement très vraisemblable *à priori*, attendu que dans toutes les plantes il s'accomplit les métamorphoses les plus variées dans les cellules, mais encore il est très facile de les démontrer expérimentalement. Ces métamorphoses atteignent d'abord la *membrane de cellule*, et secondement le *contenu de cellule*. Quant aux premières, il est certain que les membranes de la plupart des cellules deviennent avec l'âge, non-seulement plus épaisses et plus solides, mais encore qu'elles prennent des propriétés chimiques nouvelles; il est impossible cependant de dire dans tous ces cas spéciaux de quoi dépendent ces changements. Dans les tissus cornés, les membranes des jeunes cellules sont facilement solubles dans les alcalis et dans les acides, tandis que plus tard elles offrent, sous ce rapport, une résistance extraordinaire. C'est aussi ce qu'on observe dans quelques parties élémentaires plus élevées telles que les tubes nerveux, les fibres musculaires animales, les capillaires ; parmi ces parties, le sarcolemme, la gaîne des tubes nerveux, et la membrane des capillaires, qui ont la signification de membranes de cellules métamor-

phosées, réagissent tout autrement que les cellules originaires de formation. Dans les capsules de cartilage, la membrane devient aussi plus résistante avec l'âge, et en même temps qu'elle s'épaissit, elle se transforme en majeure partie pendant l'ossification en un tissu qui donne de la gélatine et qui s'imprègne aussi de sels calcaires. Ces exemples, que nous pourrions encore multiplier, sont suffisants pour établir nettement la réalité des métamorphoses des membranes de cellule. Des observations ultérieures montreront de quoi dépendent ces changements ; elles décideront s'il est vrai, comme cela paraît être, que dans quelques endroits la membrane originaire de cellule change dans sa composition, ou si ces changements ne sont pas seulement des modifications apportées aux emprunts des substances étrangères à cause de l'*incrustation des membranes* par des matières salines, ainsi que les botanistes inclinent à l'admettre dans les membranes de cellules végétales ; ou bien, comme cela paraît plus certain, pour les cellules de cartilages, par exemple, si ces changements ne sont pas *sous la dépendance de dépôts secondaires à l'extérieur de la membrane originaire.*

Les métamorphoses dans le *contenu des cellules* sont de deux sortes : ce sont des *formations de matières*, et des *dissolutions de matières*. Ces deux phénomènes sont faciles à suivre dans les embryons de divers animaux. Les premières cellules formatrices, gonflées dans le principe par les éléments du jaune, présentent ensuite dans leur intérieur un contenu de plus en plus liquide, non granuleux, pendant que les grains du jaune se dissolvent, tantôt de la membrane de cellule vers le noyau, tantôt de la partie centrale vers les parties extérieures : en second lieu, dans ces cellules ainsi modifiées, se présentent les productions nouvelles les plus variées, parmi lesquelles on remarque surtout, l'hématine, les pigments de diverses sortes et les matières grasses. Chez l'adulte, les métamorphoses du contenu des cellules sont très ordinaires aussi. Ces métamorphoses constituent ici, en même temps, des phénomènes très importants. Dans beaucoup d'endroits, en effet, le nombre immense des cellules qui se comportent ensemble de la même manière détermine des résultats inattendus par leur grandeur. Comme exemple des plus marquants, nous citerons la sécrétion de la bile, laquelle est, pour ainsi dire, produite uniquement par l'activité de millions de cellules qui entrent dans la composition du foie. Une curieuse série de transformations peut être suivie aussi dans les cellules de la graisse : ces cellules, par le manque ou par l'abondance du liquide nourricier, perdent dans un cas leur contenu, et deviennent des cellules purement séreuses ; dans l'autre, elles se remplissent de nouveau d'une multitude de gouttelettes de graisse. C'est ce qu'on observe dans les cellules des glandes qui sécrètent de la graisse ; pauvres en graisse dans le principe, elles s'en montrent, à la fin, tout à fait remplies. Même chose a lieu pour les globules de la lymphe, dans l'intérieur desquels se forme la matière colorante du sang, et qui deviennent ainsi des globules du sang. La même chose a lieu encore dans les œufs de tous les animaux ; la graisse et la protéine se localisent dans leur intérieur. La formation du mucus doit aussi, d'après nos recherches, être trans-

férée dans les cellules épithéliales des glandes muqueuses et des membranes muqueuses. De même, la formation de la pepsine et la formation du sperme doivent être transférées, la première dans les cellules des glandes gastriques, la seconde dans les cellules spermatiques. L'*anatomie comparée* peut nous fournir à cet égard des documents plus étendus et de la nature la plus variée. Je mentionnerai seulement la formation des concrétions d'acide urique dans les cellules des reins des Mollusques, celle de la sépia dans les cellules de la poche à encre des Céphalopodes, celle de cristaux et de concrétions de diverses sortes dans les invertébrés, celle de matières colorantes spéciales dans les Mollusques. A l'anatomie pathologique appartiennent les formations de pigments, les métamorphoses de cellules contenant des corpuscules du sang, les dépôts de matières grasses dans des cellules de toutes sortes.

Des phénomènes *morphologiques* divers marchent de pair avec ces transformations. Tels sont : les épaississements déjà signalés des membranes de cellule, et les dépôts qui s'appliquent sous forme de couches à leur surface extérieure ; la formation des canaux poreux ; ultérieurement, la formation de précipités dans l'intérieur des cellules, précipités constitués par des granulations de nature diverse, de pigment, d'albumine, ou de caséine (dans le jaune de l'œuf, peut-être dans les cellules du foie); la formation de gouttelettes grasses, de vésicules élémentaires, de concrétions, de cristaux et de noyaux. Des *mouvements* analogues aux courants de la séve des végétaux paraissent exister dans les cellules de quelques animaux inférieurs (je les ai vus dans les cellules du *Polyclinum stellatum*) et dans les Protozoaires (courants du liquide du *Loxodes bursaria ;* vacuoles contractiles d'espèces diverses). Le *mouvement moléculaire de Brown*, c'est-à-dire, le tremblement plus ou moins vif des grains du contenu, sans changement de place bien marqué, qu'on constate à l'aide du microscope dans beaucoup de cellules, et qui est des plus remarquables dans les cellules du pigment de l'œil, doit être à peine considéré comme un phénomène de la vie des cellules.

Les *noyaux* participent aussi çà et là, quoique rarement, aux changements des cellules. Comme phénomène le plus ordinaire, ils s'éclaircissent par la dissolution d'un contenu visqueux dans le principe, d'où il résulte qu'ils apparaissent dans les jeunes cellules comme un corps homogène, tandis que dans les cellules plus grandes, ils se montrent clairement comme des vésicules. La formation de grains dans les noyaux est très rare (voyez ci-dessus). Chez les animaux, on ne trouve dans les noyaux, ni matières colorantes, ni concrétions, ni cristaux; toutefois la formation des filaments spermatiques et celle des filaments urticants de quelques animaux sans vertèbres ont lieu dans le noyau.

Dans l'*interprétation* des phénomèmes métaboliques des cellules, *il faut tenir compte, avant tout, du noyau des cellules.* De même que le noyau préside à la formation des cellules, il constitue aussi un centre pour les courants de liquides, pour les précipités et pour les dissolutions qui s'accomplissent dans les cellules. Le noyau ne doit cependant pas être envisagé

comme le seul agent incitateur. En premier lieu, on ne voit pas, en effet, pourquoi le contenu des cellules ne pourrait pas, absolument comme le cytoblastème, se métamorphoser de lui-même ; et en second lieu, les changements de membranes de cellules, qui sont moins dépendantes du noyau, ont aussi quelque influence sur le contenu des cellules, comme le prouvent les dépôts qui ont lieu à la surface de ces membranes et la dissolution qui s'empare fréquemment du contenu solide dans leur voisinage. Il n'est pas nécessaire, au reste, d'admettre avec Schwann, une *force métabolique* particulière; car, d'une part, les causes des phénomènes sont certainement d'espèces très diverses, et d'autre part, on peut, à tous les points de vue, rattacher ces phénomènes aux forces moléculaires connues. L'action du noyau peut être, non sans raison, comparée aux actions dites de contact, car, pendant les transformations de la cellule, le noyau reste à peu près sans changement; et en second lieu, il consiste en une substance azotée qui, comme la pepsine (laquelle n'est rien autre chose qu'un contenu de cellule), modifie facilement la constitution chimique des matières environnantes. Quant aux rapports de la membrane de cellule avec les emprunts de matière, il nous est permis maintenant de les envisager comme des phénomènes d'imbibition et de diffusion.

Pour donner une idée de la composition chimique du contenu des cellules, je rapporterai ici deux analyses. Le jaune de l'œuf de poule renferme pour 100 parties : eau, 48,55 ; caséine, 13,93 ; albumine et caséine mélangées, 0,892 ; albumine, 2,841 ; membranes des cellules du jaune, 0,459 ; graisse, 31,146 (30,46 d'après Gobley). Cette graisse est constituée par : élaïne et margarine, 21,304 ; cholestérine, 0,438 ; lécithine (phosphorée) et cérébrine, 8,426 ; sels, 1,523. Cent parties de cendres donnent : potassium, 8,60 à 8,93 ; chlorure de sodium, 9,12 ; acide phosphorique, 66,7 à 67,8 ; chaux, 13,21 ; magnésie, 2,07 ; oxyde de fer, 1,45 ; silice, 0,055. — Les globules du sang renferment : eau, 68,88 ; hématine, 1,67 ; globuline et membranes, 28,22 ; graisse, 0,23 ; matières extractives, 0,26 ; matières minérales (abstraction faite du fer (compris dans l'hématine), 0,81. Les proportions de ces matières minérales sont les suivantes : chlore, 0,16 ; acide sulfurique, 0,006 ; acide phosphorique, 0,4 ; potassium, 0,33 ; sodium, 0,10 ; oxygène, 0,06 ; phosphate de chaux, 0,01 ; phosphate de magnésie, 0,007. Il y a de plus de l'oxygène et de l'acide carbonique libre, lesquels se trouvent aussi dans le jaune.

Les exemples précédents nous montrent des cellules très riches en substances protéiques ; et les premières le sont aussi en substances grasses. Nous pouvons considérer ces exemples comme représentant assez bien la mesure moyenne de ces sortes de cellules. Il est très intéressant de comparer le contenu de ces cellules avec le plasma du sang, aux dépens duquel les unes se forment, et dans lequel les autres vivent. Tandis que le plasma du sang ne renferme guère que 10 parties pour 100 de parties solides, les globules du sang, au contraire, présentent, sous ce rapport, un excédant remarquable, d'où ressort la preuve qu'il y a des cellules dont le contenu n'est nullement en rapport d'équilibre avec le cytoblastème aux dépens duquel elles s'entretiennent. Si nous envisageons chaque substance en particulier, nous voyons que les globules du sang renferment de l'hématine, qui n'existe pas dans le plasma ; qu'ils contiennent plus de graisse, de potassium et d'acide phosphorique, et moins de chlore, de matières extractives, de soude et de sels terreux, que le plasma. Le jaune de l'œuf de poule renferme aussi une quantité de principes solides remarquablement plus grande que le sang, quoique cela soit moins frappant que pour les globules du sang qui nagent dans le plasma. Il est digne d'intérêt aussi, que les quantités rela-

tives des parties constituantes sont encore tout à fait différentes ici de ce qu'elles sont dans le plasma. Nous avons ici, en effet, une quantité considérable de graisse, plus de protéine et de sels, et parmi ces derniers, plus de potassium et aussi plus de sels terreux.

Ces faits sont de nature, déjà, à établir que les cellules jouissent d'une activité propre et significative. Mais ce point de science a acquis encore un bien plus haut degré de probabilité dans ces derniers temps, depuis les travaux de Ludwig. Je crois notamment pouvoir interpréter l'influence des nerfs sur la sécrétion salivaire, influence mise en lumière par cet observateur, en ce sens que ce ne sont pas seulement les *membranes propres* des vésicules glandulaires des glandes salivaires qui peuvent être modifiées dans leurs rapports moléculaires, sous l'influence des nerfs, et exercer ainsi une attraction énergique sur le plasma qui les baigne, mais encore que les cellules épithéliales qui revêtent l'intérieur de ces vésicules agissent de même. S'il en est ainsi, nous aurons acquis la connaissance d'un nouveau principe d'action qui règle dans les cellules les emprunts de matière, et place en même temps la vie des cellules dans une liaison telle avec l'activité du système nerveux, qu'il ne paraîtra plus inopportun de parler des fonctions trophiques de ce système. — En tous cas, de pareils phénomènes ne seraient pas en dehors de toute analogie. Nous avons déjà dans les éléments contractiles une sorte de lien entre l'activité nerveuse et un contenu de cellule modifié : peut-être que les progrès d'une observation prospère ajoutés à ce que nous savons déjà permettront de ranger tous ces faits dans une catégorie générale. — Dans tous les cas, ces considérations nous conduisent à souhaiter un nouvel et attentif examen des forces moléculaires des cellules, et particulièrement des phénomènes électriques qui s'accomplissent certainement en elles.

Dans ces derniers temps, Donders (*Nederlansch Lancet*) a signalé avec raison un phénomène qui, jusqu'ici, avait été passé sous silence dans la discussion des fonctions des cellules, je veux parler des *forces élastiques* des membranes de cellule et de la *pression* déterminée par elles sur le contenu de cellule. Les membranes de cellule, en effet, sont élastiques, et il en résulte naturellement que lorsque les cellules contiennent beaucoup ou peu de contenu, celui-ci se trouve dans un état de tension plus ou moins considérable. Cet état exerce à son tour une influence telle sur les emprunts et les restitutions de matière, que pour une forte pression les dernières l'emportent, et que pour de faibles pressions ce sont les emprunts qui dominent; de cette manière, cette tension peut aider à l'entretien régulier des échanges de matière. — Donders croit aussi pouvoir déduire de là la densité plus considérable du contenu des cellules ; suivant lui, elle tient à ce que ce contenu est toujours soumis à une pression plus forte que le cytoblastème.

§ 16. **Des restitutions de matière opérées par les cellules.** — Les fonctions végétatives des cellules animales ne se bornent pas à emprunter et à métamorphoser les matières, mais elles laissent encore échapper des matières qui se trouvent ainsi de nouveau à l'état de liberté, et qui trouvent ensuite, d'une manière ou d'une autre, leur emploi ultérieur, ou bien sont simplement évacuées hors de l'organisme. Dans beaucoup de cas, les choses se passent de telle manière que les cellules disparaissent; cela a lieu dans beaucoup de glandes dans lesquelles le produit achevé de la sécrétion n'est rien autre que le contenu lui-même des cellules des glandes (lait, sperme, matière sébacée, bile des animaux inférieurs, encre des Céphalopodes). D'autres fois, les cellules persistent sans modifications et sécrètent en dehors d'elles certaines substances. Ce phénomène peut s'accomplir de deux manières :

1. *Les cellules restituent des matières qu'elles ont empruntées au dehors, et*

sans que ces matières soient modifiées. Cela a lieu dans les cellules épithéliales des glandes qui, comme les reins, les glandes lacrymales, les poumons, etc., se laissent simplement pénétrer par certaines substances du sang ; cela a lieu aussi dans les cellules qui revêtent la surface des membranes séreuses et la surface de la peau, et probablement dans beaucoup d'autres.

2. *Les cellules sécrètent des substances qu'elles ont préparées dans leur intérieur.* — C'est ainsi que les cellules de la graisse donnent de la graisse dans l'amaigrissement, que les cellules du foie sécrètent la bile ; les cellules des glandes de l'estomac, la pepsine ; les cellules des membranes ou des glandes muqueuses, le mucus. A cette catégorie appartiennent encore la membrane secondaire, ou la capsule de cartilage, qui se forme en dehors de la cellule primordiale de cartilage, et aussi les *membranes propres* de beaucoup de glandes qui apparaissent comme produits des cellules des premières ébauches glandulaires.

Ces sécrétions, dont beaucoup nous sont certainement encore inconnues, se laissent dans quelques cas expliquer par exosmose, comme, par exemple, la sortie de la pepsine en dehors des cellules des glandes de l'estomac ; dans d'autres, notamment dans les sécrétions glandulaires, il ne saurait être question de quelque chose de semblable. Ici la sortie du contenu est la conséquence de la pression à laquelle il est soumis. Cette pression, pour remonter à sa source, est déterminée, d'une part, par la tension sanguine, d'autre part, par la force d'attraction exercée par la cellule elle-même dans les emprunts de matière, et par la force élastique des membranes de cellules, ainsi mise en jeu.

Souvent les matières sécrétées ne présentent plus aucun rapport avec les cellules d'où elles procèdent ; alors elles remplissent un certain but, ou bien elles sont tout à fait expulsées comme dans les glandes. Dans quelques endroits, ces matières prennent la forme solide, et persistent comme substance *extra-cellulaire*, en dehors des cellules. Ces matières forment tantôt des enveloppes extérieures (correspondantes aux membranes de la cellulose végétale) autour des cellules isolées, comme dans les cellules de cartilages ; tantôt des revêtements membraneux à grandes dimensions autour de groupes entiers de cellules, comme les *membranes propres* des glandes (par exemple, les canalicules des reins), la gaîne propre de la corde dorsale, et probablement aussi certaines membranes transparentes (capsule du cristallin, membrane de Demours); tantôt, enfin, ces matières s'accumulent sur les cellules en masses adhérentes partielles, comme l'émail des dents (voyez plus bas *Dents*). Ce n'est que plus rarement que les substances sécrétées par beaucoup de cellules se rassemblent en un composé interposé, solide, ou substance *intercellulaire*, comme dans la substance propre de l'ivoire (voyez les dents) et peut-être dans les recouvrements contenant de la cellulose de quelques tuniciers. La substance fondamentale des cartilages appartient aussi à ce mode de formation, du moins en partie ; dans certains cartilages, en effet, la substance intercellulaire est formée uniquement par les membranes extérieures des cellules de cartilages fondus ensemble. Dans d'autres cartilages, il se joint

encore à ces membranes secondaires une substance interposée particulière, qui paraît tirer sa source du sang par l'intermédiaire des vaisseaux des cartilages ou du périchondre. La substance fondamentale des os et du cément des dents résulte aussi en partie de la réunion d'une substance interposée avec les membranes secondaires des cellules qui interviennent dans leur formation. Dans d'autres tissus, on trouve une substance interposée, solide, gélatineuse, ou liquide, souvent en grande quantité, comme dans le corps vitré chez l'embryon, dans le tissu cellulaire lâche de l'embryon, dans les follicules des glandes vasculaires sanguines, dans le sang et le chyle, dans tous les tissus composés de fibres ; mais cette substance est en grande partie, au moins, étrangère aux cellules ou aux tissus qui en procèdent, et elle ne doit pas être rangée ici. — On n'a pas encore démontré avec certitude, chez les animaux, que par suite des sécrétions de cellules il se trouve entre elles des *espaces intercellulaires*. Cependant il est possible que la plupart des espaces glandulaires, et que les cavités du cœur et des gros vaisseaux se forment ainsi : ces cavités, en effet, paraissent se développer par sécrétion de liquide dans l'intérieur d'une masse de cellules, compacte dans l'origine.

La doctrine des deux membranes dans les cellules des plantes, c'est-à-dire de l'utricule primordiale (Mohl) et de la membrane de cellulose, cette dernière doctrine a été transportée dans les cellules des animaux en l'année 1852, et en même temps par Remak (*Müller's Archiv*, 1852, p. 63) et par moi (*Handb. d. Geweb.*, 1852, p. 14, 29) ; avec cette différence cependant que ce que j'énonçais comme une conjecture était émis d'une manière précise par Remak. Par une étude plus approfondie, je me trouve aujourd'hui conduit à soutenir décidément la doctrine de l'utricule primordiale dans les cellules de cartilage et dans les enveloppes des tuniciers ; et pareillement, de placer sur la même ligne et de considérer comme des produits de sécrétion de l'utricule primordiale, les *membranes propres* des glandes simples et composées, les membranes transparentes (citées plus haut), parties que, depuis longtemps déjà, je considérais comme des produits de sécrétion des cellules. Je suis convaincu qu'un examen plus attentif de ce très important objet conduira à reconnaître dans beaucoup d'autres cellules animales l'existence de membranes extérieures secondaires ; cependant je ne puis croire que Remak soit dans la bonne voie, quand il paraît croire dès à présent que *toutes* les cellules animales ont deux membranes, et lorsqu'il s'efforce de démontrer la chose dans les sphères de segmentation et dans les plus jeunes cellules embryonnaires. — Les revêtements intestinaux et glandulaires de chitine (1) chez les animaux, et aussi peut-être en partie la chitine de l'enveloppe externe, doivent être certainement envisagés comme des produits de sécrétion des cellules ; on doit aussi envisager de même les *membranes propres* des glandes, et en particulier celles qui ne contiennent qu'une cellule glandulaire (Meckel). Comme exemple bien concluant d'épaississement partiel de membranes de cellules qu'on peut mettre avec certitude sur le compte d'une sécrétion, nous signalerons les dents cornées des larves des Batraciens. Chaque dent se développe, ainsi que je l'ai trouvé sur la grenouille (comparez aussi Vogt, *Alytes*, p. 88, pl. II, fig. 10, 11, 12), de cellules rondes à jolis noyaux, dont la paroi de cellule s'épaissit d'un côté et s'allonge ainsi en pointe ; enfin, il se

(1) La chitine, découverte par Odier, est une substance azotée analogue aux substances albuminoïdes. On la rencontre à la surface des intestins des crustacés, des araignées et des insectes, sous forme d'une couche sans structure apparente, transparente comme le verre. La chitine forme aussi les enveloppes extérieures solides des insectes, crustacés, etc.
(*Note du traducteur.*)

forme ainsi une dent cornée, c'est-à-dire un cône brun, allongé, creux en dessous, de $0^{mm},04$ de long, et dans la cavité duquel on retrouve encore la cellule originaire et son noyau. Plus tard, lorsque les sommets des dents de remplacement croissent vers la cavité des premières dents, l'utricule primordiale (cellule originaire) disparaît, de manière que la seconde membrane de cellule, ou la dent cornée, persiste seule, jusqu'à ce qu'elle tombe à son tour.

§ 17. **Fonctions animales des cellules**. — Aux fonctions de la vie des cellules appartiennent encore certains *mouvements*. Il est extrêmement difficile de décider si les mouvements qui se montrent dans les cellules concernent seulement le contenu ou s'il s'étend aussi à la membrane de cellule. Ces mouvements apparaissent dans leur formation la plus simple, chez les animaux inférieurs, qui n'ont que la signification de cellules simples. Ici vient se ranger tout un groupe, les *Rhizopodes* (*Amœba*, *Arcella*, *Difflugia*, etc.). La substance homogène de ces animaux ne permet d'y distinguer ni membrane d'enveloppe, ni contenu ; elle est contractile et capable de prendre les formes les plus diverses. Une substance analogue, *substance contractile amorphe* de Ecker, qu'on peut encore désigner sous le nom de *sarcode* (Dujardin), se trouve aussi dans les Protozoaires, pourvus d'une membrane extérieure (membrane de cellule), et détermine ici le jeu des espaces dits contractiles, les mouvements du style des *Vorticelles* et probablement aussi des courants de liquides, comme cela a lieu chez le *Loxodes bursaria*. Chez ces animaux, l'enveloppe extérieure paraît aussi être contractile, soit dans sa totalité, soit dans ses excroissances extérieures ou cils vibratiles ; cependant il est sans doute présumable encore que tous les mouvements ne dépendent que du contenu, et que l'enveloppe accompagne simplement ces mouvements comme corps élastique. Dans cette manière de voir, un cil doit être supposé constitué à peu près comme le style d'une *Vorticelle*, dans l'intérieur duquel, ainsi que Czermak l'a montré, existe un filament contractile confondu avec la substance intérieure de l'animal, tandis que l'enveloppe est élastique.

Dans les *animaux supérieurs*, on trouve des phénomènes de contraction non-seulement dans des cellules isolées, mais aussi dans des tissus qui tirent leur origine d'une fusion de cellules. Aux premières appartiennent : 1° les *cils vibratiles*, excroissances extérieures des cellules, qu'il faut probablement regarder comme des prolongements, non-seulement de la membrane de cellule, mais aussi de son contenu, sans qu'il soit possible de dire si le pouvoir contractile appartient au contenu, ou à la membrane, ou à tous les deux ; 2° les *cellules contractiles en forme de fibres*, dans lesquelles la cellule originaire paraît s'être transformée avec sa membrane et son contenu en une fibre tendre et contractile, et où il n'est pas encore bien prouvé que l'enveloppe soit seulement élastique ; 3° les *cellules qui composent le cœur de certains embryons* (*Alytes*, *Sepia*, *Limax*, *Gallus*), lesquelles offrent déjà des contractions avant qu'elles se soient transformées en fibres musculaires. Il faut ranger ici, d'une manière générale, les phénomènes contractiles énergiques que Siebold a observés dans les cellules qui composent les jeunes

embryons des *Planaires* (consultez mes dessins, dans *Wiegm. Archiv*, XIII, Band I). Des mouvements de même nature paraissent, d'après des observations nouvelles de Ecker (*Icon. physiol.*, tab. XXIII, fig. 156), survenir dans la substance transparente qui réunit les grains du jaune dans les sphères de segmentation de la grenouille, et aussi dans les globules blancs du sang (voy. Ecker, *Icon. physiol.*, tab. III, et Lieberkühn dans *Müller's Archiv*, 1854). Cependant il n'est nullement établi que dans ces derniers cas, on ait devant les yeux de véritables phénomènes de contraction, et que ce ne soit pas plutôt des changements de cellules dérivant des actions d'échange entre le contenu des cellules et les liquides qui les entourent. Remak, qui a observé de pareils mouvements dans les sphères du jaune d'un œuf de poule non couvé (*Entw.*, p. 4), les fait dépendre uniquement de la pénétration de l'eau (voy. encore Froriep, *Tagesber.*, n° 415); cela n'est pas admissible, car Ecker et Lieberkühn les ont aperçus dans le liquide natif.—Parmi les phénomènes de contraction qui apparaissent dans les cellules fusionnées, je range ceux des Hydres, dont le parenchyme contractile du corps, d'après Ecker, ne présente plus traces de cellules lorsque l'animal est complétement développé, tandis qu'elles existent manifestement chez l'embryon. J'y range aussi les contractions des fibres musculaires animales, qui se forment par fusion de cellules; ces cellules persistent parfois comme telles, dans la peau des embryons de limaces et dans le cœur des animaux inférieurs, par exemple, ou bien elles se transforment en fibres sus-nommées. Dans les fibres musculaires striées parfaites, il est certain que les enveloppes qui représentent la membrane de cellule (ou le sarcolemme) ne sont pas la partie contractile, mais que c'est le contenu des cellules, ou les fibrilles qui lui correspondent, qui jouissent de la contractilité. Il est vraisemblable, dès lors, que toutes les fibres contractiles des animaux inférieurs, qui ont la même signification que les fibres musculaires striées et que les cellules contractiles du cœur des embryons, se comportent de la même manière.

Dans les *chromatophores* des Céphalopodes et de quelques Ptéropodes, les changements de forme ne dépendent pas des cellules elles-mêmes, mais des fibres musculaires appliquées à leur extérieur; tandis que dans les chromatophores découverts par Brücke dans la peau des amphibies, les changements de forme paraissent dépendre des cellules elles-mêmes.

Dans un degré plus élevé encore que le mouvement des cellules animales (qui, dans de certaines limites se montrent aussi dans les plantes; exemple, les cils des spores), les phénomènes tout à fait spéciaux que nous sommes obligé de rattacher aux cellules nerveuses méritent le titre de fonctions animales. Comme ces phénomènes ne seraient rien autre chose que ce que la physiologie comprend sous le nom de fonctions de la substance nerveuse grise, nous ne pouvons naturellement les approfondir ici, d'autant plus que ces fonctions sont tout à fait inaccessibles à l'observation microscopique.

Donders le premier a émis l'opinion que le contenu seul des cellules est contractile à l'exclusion des membranes de cellules. Je dois avouer que plus j'envisage cette

question, plus j'accepte l'idée de Donders ; cependant, dans l'état actuel de la science, il me paraît difficile de déposséder complétement les membranes de cellules du pouvoir contractile, car, *à priori*, rien ne peut être allégué contre cette manière de voir, et d'un autre côté, dans beaucoup de cas, il ne nous est pas donné de prononcer à cet égard de jugement motivé.

§ 18. **Métamorphoses des cellules. Diverses sortes de cellules.** — Les cellules qui apparaissent dans l'organisme à des époques variées ont une destinée très diverse. Une très grande partie d'entre elles ne demeurent à leur état originaire que pendant un court espace de temps, et se fondent ensuite les unes avec les autres pour former des parties élémentaires plus élevées. Une autre partie des cellules n'éprouve point de combinaisons de ce genre, mais ces cellules modifient plus ou moins leur nature première, comme les lamelles cornées de l'épiderme et des ongles. Beaucoup de cellules, enfin, n'éprouvent jamais de métamorphoses, persistent au contraire à l'état de cellules, jusqu'à ce que, tantôt plus tôt, tantôt plus tard, souvent même seulement avec la mort de l'organisme, elles disparaissent accidentellement ou suivant un mode déterminé, comme les épithéliums, les parenchymes des glandes, les cellules de sécrétion glandulaire, etc.

Les *cellules persistantes* peuvent être rangées dans les catégories suivantes :

1. *Cellules vraies*, dont la nature de cellule n'éprouve aucun changement essentiel. On les trouve dans l'épiderme (couche de Malpighi), dans les épithéliums, dans le sang, dans le chyle, dans la lymphe, dans les produits de sécrétion, dans le tissu adipeux, dans la substance nerveuse grise, dans la moelle rose des os, dans les glandes (foie, rate, capsules surrénales, follicules glandulaires clos), dans les cartilages. — D'après leur *forme*, ces cellules se partagent en : rondes, discoïdes, cylindriques, coniques, vibratiles, et étoilées. D'après leur *contenu*, elles se divisent en : graisseuses, protéiques, séreuses, en cellules contenant de l'hématine, de la biline, de la pepsine, du mucus, du pigment. Quant à ce qui concerne leur *manière d'être*, les unes sont *isolées*, soit dans des liquides, soit dans des tissus solides, les autres sont réunies en *parenchymes simples des cellules ;* d'autres, enfin, sont reliées entre elles, de manière ou d'autre, par une *substance intercellulaire*.

2. *Cellules métamorphosées*. Dans celles-ci, la structure originaire est plus ou moins changée. Ici appartiennent :

a. Les *lamelles cornées*, cellules aplaties, *polygonales* ou *fusiformes*, dont la membrane et le contenu sont fondus ensemble. On les trouve dans l'épiderme cutané, dans l'épithélium pavimenteux stratifié, dans les ongles et les poils.

b. Les *cellules contractiles en forme de fibres*, cellules fusiformes, légèrement aplaties, remarquablement allongées, et dont la membrane et le contenu demi-solide sont transformés en une substance douée de contractilité. Elles existent dans les muscles lisses.

c. Les *fibres du cristallin*, cellules très allongées avec un contenu visqueux plus ou moins solide et riche en albumine.

SECTION II.

PARTIES ÉLÉMENTAIRES PLUS ÉLEVÉES.

§ 19. — Les *parties élémentaires plus élevées* correspondent à tout un ensemble de parties simples, et il n'y a, autant que nous le sachions jusqu'à présent, que les cellules qui possèdent la propriété de se développer de cette sorte. La manière dont la chose s'accomplit est *multiple.* Tantôt *les cellules conservent encore leur nature de cellules tout en se fondant ensemble ;* elles conservent en partie aussi leur individualité, et, suivant qu'elles sont des cellules fusiformes ou des cellules étoilées, apparaissent des *fibres de cellule* ou des *réseaux de cellules.* Tantôt *les cellules, en se réunissant, perdent tout à fait leur individualité*, et dans ce cas les cellules, après s'être rangées à la file sous la *forme linéaire* , ou réunies entre elles par des *prolongements multiples*, ou fondues complétement ensemble de *tous les côtés*, forment alors des *parties élémentaires allongées* , des *réseaux* et des *membranes ;* puis des métamorphoses s'accomplissent dans le contenu des cellules ainsi réunies en parties élémentaires allongées et en réseaux , et suivant la nature de ces métamorphoses apparaissent les *fibres*, les *faisceaux de fibrilles*, les *canaux*, les *réseaux de fibres*, les *réseaux de canaux.* Comme à l'occasion des tissus il sera parlé avec plus de détail de ces parties élémentaires, il suffit de les énumérer ici brièvement.

I. *Parties élémentaires plus élevées qui montrent encore plus ou moins clairement les cellules qui les composent.*

1. *Réseaux de cellules appartenant au tissu de substance conjonctive.* Ici appartiennent les corpuscules de tissu conjonctif (Virchow), les cellules de cartilage de certains Plagiostomes (Leydig), toutes les cellules pigmentaires anastomosées, les cavités des os et les canalicules des dents, les corps graisseux des Lépidoptères (H. Meyer, dans *Zeitschr. f. w. Zoolog.*, I, page 178).
2. *Réseaux de cellules appartenant à la classe du tissu musculaire.* Cellules anastomosées , étoilées , lisses et striées du cœur et de la peau des animaux inférieurs.
3. *Réseaux de cellules appartenant au tissu nerveux.* Cellules nerveuses anastomosées de la rétine et de l'organe nerveux central.

II. *Parties élémentaires plus élevées dont les cellules de formation ne peuvent plus être reconnues.*

4. Fibres, réseaux de fibres et membranes du tissu élastique et du tissu conjonctif.
5. Fibres et réseaux de fibres des muscles striés.
6. Fibres et réseaux de fibres du tissu nerveux.
7. Canaux et réseaux de canaux des capillaires sanguins et lymphatiques.
8. Canaux et réseaux de canaux des trachées des invertébrés.

Toutes ces parties élémentaires plus élevées possèdent essentiellement les mêmes propriétés que les cellules ; avant tout, l'*accroissement en longueur et en épaisseur*, les *emprunts de matière*, les *transformations de matière*, les *restitutions de matière*, en partie la *contractilité*, et à côté de ces fonctions

d'autres encore qu'on peut retrouver peut-être aussi dans les cellules. L'accroissement se manifeste de la manière la plus claire, en ce que tous les éléments sus-nommés sont immédiatement après leur formation, et cela sans exception, beaucoup plus courts et plus étroits qu'ils ne le seront plus tard. Les emprunts de matière sont prouvés par la dépendance dans laquelle se trouvent les fonctions de ces éléments avec la circulation, par les phénomènes d'absorption des capillaires lymphatiques et sanguins, et par l'accroissement signalé plus haut, lequel ne peut être conçu sans introduction de matière dans l'intérieur de ces parties. On doit aussi admettre dans ces éléments les métamorphoses de matières et les restitutions de matière, ainsi qu'en témoignent les produits particuliers et connus de la décomposition des muscles, les modifications des fibres musculaires et des tubes nerveux qui surviennent dans les lésions de la nutrition et du mouvement, et aussi la sortie continuelle du plasma du sang en dehors des capillaires. La contractilité existe dans les fibrilles musculaires, et enfin les tubes nerveux présentent des phénomènes tout à fait particuliers que nous ne pouvons provisoirement approfondir, mais qui, toutefois, ne sont pas sans analogie avec les fonctions des cellules nerveuses.

J'ai depuis longtemps trouvé que les trachées (placées dans la série précédente, pour ne rien omettre) se développent à leurs extrémités par confluence de cellules étoilées en canaux; dans l'intérieur de ces canaux le contenu primitif de cellule persiste, ou bien donne postérieurement naissance à une fibre spirale. Cette vue, que j'exposais brièvement en l'année 1849 (*Zeitschr. für wiss. Zool.*, Bd. I, St. 215, Anm.), a été confirmée par H. Meyer (*Ibid.*, Bd. I), et dernièrement par Leydig (*Ibid.*, Bd. III, Heft 4).

Bibliographie des parties élémentaires. — Indépendamment de l'ouvrage de Schwann, cité plus haut, nous signalerons : Kölliker, *Die Lehre von der thierischen Zelle*, dans *Zeitschrift für wissenschaft. Botanik*, Heft II, 1845. — Remak, *Ueber extracellulare Entstehung thier. Zellen und die Vermehrung derselben durch Theilung und über Entsteh. des Bindegewebes u. d. Knorpel*, dans *Müller's Archiv*, 1852, I. — La Dissertation de Donders, citée plus bas à l'occasion du tissu élastique, et les travaux embryologiques de Reichert, Bischoff, Vogt, Coste, Remak, Prevost, Lebert et Kölliker.—En outre, consultez encore les travaux récents d'histologie comparée de H. Meckel, Leydig, Leuckart, Schultze, H. Müller, Gegenbaur, Meissner, Kölliker et autres. L'étude des cellules végétales a aussi son importance pour les zoologistes. Je signalerai en conséquence à l'attention : Le premier mémoire de Schleïden, *Abhandlung über die Bildung der Pflanzenzelle*, dans *Müller's Archiv*, 1837. —Du même, *Grundzüge der Botanik*, 1849-1850.—Nägeli, *Ueber die Pflanzenzelle*, dans *Zeitschr. f. wiss. Bot.*, Heft II. — La monographie de Mohl sur ce sujet, dans le *Handwörterb. der Physiol.* de R. Wagner, article *Vegetab. Zelle.*

CHAPITRE II.

DES TISSUS, DES ORGANES ET DES SYSTÈMES.

§ 20. **Définitions. Divisions.** — Les parties élémentaires simples et les parties élémentaires plus élevées ne sont pas répandues au hasard dans le corps humain, mais elles s'y trouvent groupées suivant des lois définies, pour constituer les *tissus* et les *organes*. On désigne sous le nom de tissu, tout *groupement de parties élémentaires, se reproduisant constamment et de la même manière dans les mêmes parties*. On donne le nom d'organe à *une certaine somme de parties élémentaires de forme et de fonctions déterminées*. Lorsque plusieurs ou beaucoup d'organes semblables ou dissemblables se groupent pour former une unité plus élevée, cet ensemble prend le nom de *système*.

Une bonne classification des tissus est chose difficile. Si l'on a égard seulement aux parties, telles qu'on les observe dans l'organisme parvenu à son développement, on peut, il est vrai, dresser assez facilement une série successivement ascendante depuis les formations les plus simples jusqu'aux plus composées ; mais, de cette manière, certaines formations qui se tiennent entre elles par les liens les plus étroits se trouvent séparées les unes des autres et interverties. On obtient de meilleurs résultats si l'on tient compte tout à la fois non-seulement de la forme des parties arrivées à leur développement, mais encore de leur genèse et de leurs rapports chimiques et physiologiques. A ce point de vue, on peut former la série suivante :

I. Tissu de cellules.	Tissu épidermique. Tissu des glandes proprement dites.
II. Tissu de substance conjonctive (1).	Tissu muqueux. Tissu cartilagineux. Tissu élastique. Tissu conjonctif (*ancien tissu cellulaire*). Tissu osseux et ivoire.
III. Tissu musculaire	Tissu des muscles lisses. Tissu des muscles striés.
IV. Tissu nerveux.	
V. Tissu des glandes vasculaires sanguines.	

(1) Il y a dans le texte « *Gewebe der Bindesubstanz* », c'est-à-dire littéralement : *tissu de substance conjonctive*. Depuis longtemps, l'expression de *tissu conjonctif* a remplacé en Allemagne celle de *tissu cellulaire*, encore généralement répandue parmi nous.

Depuis que les travaux de Raspail, de Schleïden et de Schwann, ont démontré que les tissus les plus divers prennent naissance aux dépens de cellules originaires, l'expression de tissu cellulaire appliquée au tissu si abondamment répandu dans l'organisme, sous la peau, dans l'intervalle de la plupart des organes où il sert de lien à leurs parties constituantes, l'expression de *tissu cellulaire*, dis-je, est devenue impropre. Il ne faut pas oublier que les mailles du tissu dit cellulaire ne circonscrivent pas de véritables cellules ; ces mailles forment un réseau à larges communications et à grandes dimensions, qui n'ont rien de commun

Les organes se divisent en *simples* et en *composés*.

A. Organes simples.
1. Épiderme, épithéliums, poils, ongles, émail, cristallin.
2. Glandes simples, vraies.
3. Corps vitré.
4. Corde dorsale, vrais cartilages, cartilages élastiques.
5. Ligaments élastiques et membranes élastiques.
6. Tendons, ligaments, membranes fibreuses, cartilages fibreux.
7. Os et dents.
8. Muscles lisses et membranes musculaires lisses.
9. Muscles striés et membranes musculaires striées.
10. Nerfs et ganglions.
11. Follicules glandulaires simples.

B. Organes composés.
12. Vaisseaux.
13. Membranes vasculaires (peau, membranes muqueuses, membranes séreuses, membranes vasculaires proprement dites).
14. Organes spéciaux du tube digestif.
15. Glandes composées proprement dites avec leurs dépendances propres.
16. Glandes vasculaires sanguines (rate, tonsilles, capsules surrénales).
17. Organes centraux du système nerveux.
18. Organes des sens spéciaux.

Enfin, les organes se groupent ensemble et forment des *systèmes* particuliers parmi lesquels on peut distinguer les suivants :

1. Le *système cutané*, constitué par le derme, l'épiderme, les productions cornées, les glandes de la peau, grandes (mamelles) et petites.
2. Le *système osseux*, comprenant les os, les cartilages, les ligaments, les capsules articulaires.
3. Le *système musculaire*, avec les muscles du tronc et des membres, les tendons, les aponévroses, les coulisses des tendons, les bourses muqueuses.
4. Le *système nerveux*, comprenant les centres nerveux petits et grands, les nerfs et les organes des sens.
5. Le *système vasculaire*, avec le cœur, les vaisseaux sanguins, les vaisseaux et les ganglions lymphatiques.
6. Le *système intestinal*, renfermant le tube digestif, les organes de la respiration, avec le thymus et le corps thyroïde, les glandes salivaires, le foie, la rate.
7. Le *système génito-urinaire*.

La seconde partie de cet ouvrage (histologie spéciale) étant consacrée à l'étude des organes et des systèmes, il est inutile d'entrer ici, à leur égard,

avec les cellules primordiales, complètes et microscopiques. Le tissu dit cellulaire naît bien de *cellules primitives*, mais en cela il n'a rien de spécial, puisque les tissus nerveux, musculaires et autres procèdent de même. Lorsque le tissu dit cellulaire est formé, les cellules originaires qui lui ont donné naissance se sont transformées en fibres, ces fibres se sont accolées en lames, ces lames se sont entrecroisées pour former des mailles, etc., etc. (*Note du traducteur.*)

dans des détails plus circonstanciés. Il ne nous reste plus qu'à caractériser d'une manière plus précise les tissus eux-mêmes, tout en signalant en même temps quelques faits généraux liés de la manière la plus étroite à l'histoire des organes eux-mêmes.

SECTION PREMIÈRE.

TISSU DE CELLULES.

§ 21. **Caractères généraux**. — Le *tissu épidermique* et le *tissu des glandes*, que je rassemble sous le nom de *tissu de cellules*, ont cela de commun, que tous les deux procèdent, à peu d'exceptions près, des cellules qui revêtent les surfaces extérieures et intérieures du corps embryonnaire, et qu'ils consistent encore en un assemblage de cellules alors que le développement du corps est achevé. Dans l'un de ces tissus, ces cellules se présentent en masses compactes, tandis que dans l'autre elles circonscrivent le plus souvent des espaces creux. Dans ces deux tissus on constate comme phénomène moins général la présence de membranes homogènes et sans structure, lesquelles doivent être considérées comme des produits de sécrétion des cellules. Dans les glandes, ces produits entourent comme *membranes propres* les éléments glanduleux ; dans les tissus épidermiques, ils se trouvent sous forme de membranes étendues entre les cellules et la surface des parties vasculaires qui les supportent, et ils se confondent souvent intimement avec ces dernières. Sous le rapport de la forme et de la composition chimique des cellules qui les composent, les deux tissus concordent parfaitement. Quant à ce qui est relatif aux caractères physiologiques, ils sont de nature à resserrer encore la liaison qui existe entre le tissu épidermique et le tissu glandulaire, en cela tout au moins que la fonction capitale des glandes, la sécrétion, appartient aussi à beaucoup de formations épidermiques. Remarquons toutefois que les formations épidermiques concourent aussi à la résorption, fonction qu'on ne peut attribuer qu'à un petit nombre de glandes seulement, et qu'elles présentent encore d'autres caractères tout à fait spécifiques ; mais cela n'altère en rien les affinités qui réunissent les deux tissus.

§ 22. **Tissu épidermique**. — Le caractère *morphologique du tissu épidermique*, caractère qui lui appartient en propre, c'est d'être constitué par des cellules la plupart pourvues de noyaux, intimement unies entre elles, sans substance intermédiaire visible. Parmi ces cellules les unes possèdent encore complétement la nature vésiculaire, les autres sont métamorphosées en lamelles solides. Sous le rapport *chimique*, ce tissu est encore peu connu. On sait seulement que les cellules de ce tissu renferment principalement une substance albuminoïde, souvent aussi du mucus, et que si dans le principe elles possèdent toutes des membranes protéiques facilement solubles, elles se transforment plus tard, en partie au moins, en une

substance dite cornée qui résiste plus ou moins à l'action des alcalis et des acides. Le rôle physiologique de l'épiderme (abstraction faite du cristallin et de l'émail des dents auxquels appartiennent des actions tout à fait spéciales) consiste principalement à servir d'enveloppe protectrice aux parties de l'organisme riches en vaisseaux et en rameaux nerveux, et à concourir par l'activité de ses éléments aux fonctions de sécrétion et d'absorption. Tous les tissus épidermiques sont privés de vaisseaux; ils s'entretiennent aux dépens des infiltrations du plasma fourni par les vaisseaux plus profondément situés. La plupart de ces tissus se régénèrent avec une extrême facilité, lorsqu'ils ont subi des pertes de substance dans les parties les plus anciennement formées : dans ce cas, l'accroissement a lieu surtout par la formation de nouveaux éléments dans les couches profondes. Lorsque ces tissus sont détruits dans toute leur épaisseur, ils se régénèrent facilement aussi.

Le tissu épidermique se présente sous les formes suivantes :

A. *Tissu épidermique* proprement dit, comprenant :

1° Le *tissu corné*. Ce tissu consiste toujours en une masse compacte de cellules; dans les couches voisines de la matrice vasculaire, cette masse est molle, elle est plus ou moins compacte et dure dans les couches plus éloignées. Souvent en ces points les cellules ont perdu leur nature vésiculaire originelle, ainsi que leur noyau, et elles sont devenues de petites lamelles cornées. Au tissu corné appartiennent :

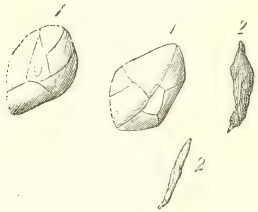

Fig. 9.

a. L'*épiderme cutané*, lequel revêt la surface extérieure du corps, et se continue avec le revêtement épithélial aux grandes ouvertures des cavités intérieures. L'épiderme consiste en deux couches assez facilement séparables. La couche profonde, ou *couche muqueuse*, formée de cellules la plupart polygonales arrondies, colorées dans certaines circonstances, s'insinue dans toutes les inégalités du derme qui lui fournit les matériaux de sa nutrition. En approchant de la surface, ces cellules s'aplatissent en petites lamelles polygonales dont l'ensemble forme la *couche cornée*.

b. Les *ongles*, qu'on peut considérer comme une modification de l'épiderme, dont la couche cornée présente une solidité plus grande encore. L'ongle repose, avec la couche muqueuse sous-jacente, dans une dépression particulière de la surface du derme, et s'implante en partie dans un sillon particulier, ou rainure unguéale.

c. Les *poils*, productions épidermiques filiformes, sont contenus dans une cavité particulière du derme (follicule pileux) tapissée par un prolongement de l'épiderme, et reposent sur une papille très vasculaire. Les éléments qu'on rencontre dans le voisinage de cette papille sont mous et sous forme de cellules

Fig. 9. — Lamelles cornées de l'épiderme de l'homme à l'état naturel, augmentées de 350 diamètres. 1. Lamelles vues par leur surface; l'une d'elles présente un noyau. 2. Lamelles vues de profil.

arrondies ; ultérieurement ces cellules se transforment dans les trois dérivés suivants : en lamelles, en fibres plates et en cellules à prolongements anguleux.

2° Les *épithéliums*, lesquels sont formés par des cellules à noyaux, tendres, non cornées, tantôt arrondies, tantôt polygonales, tantôt fusiformes, tantôt cylindriques ou coniques avec ou sans cils vibratiles, et présentant une couche simple ou plusieurs couches superposées. D'après cela, on peut distinguer les formes suivantes :

a. Épithélium à une seule couche : 1° Epithélium constitué par des *cellules polygonales arrondies* (épithélium pavimenteux simple, fig. 10). Il recouvre les membranes séreuses proprement dites, la plupart des membranes synoviales, une partie des ventricules du cerveau, la membrane de Demours, la surface antérieure de l'iris, la surface intérieure de la choroïde (couche

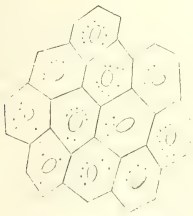

Fig. 10.

Fig. 11.

pigmentaire) jusqu'à l'*ora serrata ;* la face interne de la moitié antérieure de la capsule cristalline, le périoste de l'oreille interne, la surface intérieure des *tubes membraneux* et du *saccule* du même organe, celle de l'endocarde, celle des veines, celle de beaucoup de vésicules glandulaires et de canaux glandulaires (glandes en grappe, reins, glandes sudoripares, glandes du cérumen, poumons) et celle des *conduits interlobulaires* du foie. 2° Epithélium constitué par des *cellules fusiformes disposées en séries suivant la surface* (épithélium fusiforme, fig. 11) : tel est l'épithélium des artères et de beaucoup de veines. 3° Épithélium constitué par des *cellules cylindriques* (épithélium à cylindres, fig. 12) : on le rencontre dans l'intestin, depuis le cardia jusqu'à l'anus, dans les glandes de Lieberkühn, dans les canaux excréteurs des glandes du suc gastrique, dans ceux de toutes les autres glandes qui s'ouvrent dans l'intestin, et aussi dans ceux des glandes mammaires et lacrymales ; on le rencontre aussi dans l'uretère de l'homme, dans les conduits déférents, dans les vésicules séminales, dans les conduits

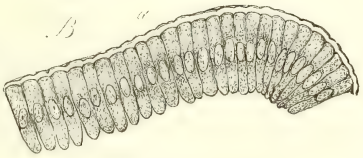

Fig. 12.

Fig. 10. — Épiderme d'un embryon humain de deux mois, encore tendre comme l'épithélium. Grossissement de 350 diamètres.

Fig. 11. — Cellules épithéliales des vaisseaux ; les plus longues proviennent des artères, les plus courtes viennent des veines.

Fig. 12. — Épithélium des papilles de l'intestin du lapin. Grossissement de 350 diamètres.

excréteurs de la prostate, des glandes de Cowper, des glandes de Bartholin, et dans ceux des glandes utérines. 4° Épithélium constitué par des *cellules vibratiles, cylindriques ou coniques* (épithélium cylindrique vibratile simple, fig. 13) : tels sont l'épithélium des plus fines bronches, celui des parois latérales des fosses nasales, de l'utérus et de la moitié du col de l'utérus, des trompes jusqu'à la surface extérieure des franges. 5° Épithélium à *cellules vibratiles arrondies* (épithélium vibratile pavimenteux simple) : tels sont l'épithélium des cavités du cerveau des embryons, celui du quatrième ventricule du cerveau des adultes, et l'épithélium de la cavité du tympan.

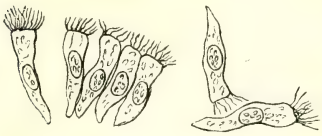

Fig. 13.

b. Épithélium à plusieurs couches : 1° Épithélium constitué par des *cellules cylindriques ou arrondies dans les couches profondes*, et par des *cellules polygonales ou plus ou moins aplaties dans les couches superficielles* (épithélium pavimenteux stratifié, fig. 14) : tel est l'épithélium de la cavité buccale, de la moitié inférieure du pharynx, de l'œsophage, des canalicules des larmes, de la conjonctive oculaire, du vagin et de l'urètre de la femme, de la vessie, des uretères, des bassinets et de quelques membranes synoviales ; tel est le pigment de la surface postérieure de l'iris et de la couronne ciliaire. 3° Épithélium constitué par des *cellules arrondies dans la profondeur, allongées dans la partie moyenne, coniques et vibratiles à la surface* (épithélium vibratile stratifié, fig. 15) : tel est l'épithélium du larynx, de la trachée, des grosses bronches, des cavités nasales de l'homme, du sac la-

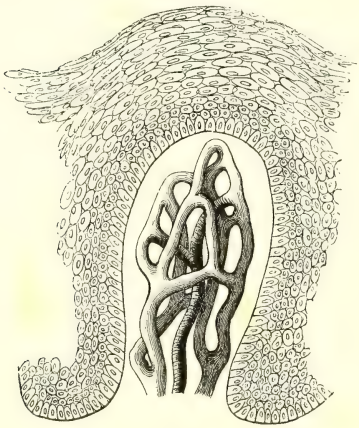

Fig. 14.

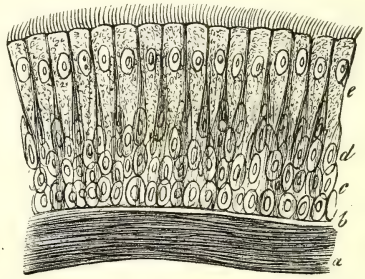

Fig. 15.

Fig. 13. — Cellules vibratiles des très fines bronches. Grossissement de 350 diamètres.

Fig. 14. — Papille simple, avec plusieurs vaisseaux, recouverte d'épithélium, prise sur la gencive d'un enfant. Grossissement de 350 diamètres.

Fig. 15. — Épithélium vibratile de la trachée de l'homme. Grossissement de 350 diamètres. *a*, portion extérieure des fibres élastiques allongées ; *b*, couche homogène la plus extérieure de la muqueuse ; *c*, cellules d'épithélium les plus profondes, arrondies ; *d*, les moyennes, allongées ; *e*, les plus superficielles, pourvues de cils vibratiles.

crymal et des voies lacrymales, de la moitié supérieure du pharynx et de la trompe d'Eustache. 3° Épithélium semblable au précédent; seulement les *cellules coniques ne portent point de cils vibratiles* (épithélium cylindrique stratifié) : tel est l'épithélium de la région olfactive des animaux.

On peut encore ranger parmi les productions épidermiques l'*émail des dents*, lequel renferme des fibres prismatiques allongées solidement ossifiées et qui se développe par l'intermédiaire des cellules épithéliales de l'organe de l'émail du sac dentaire de l'embryon. La formation de l'émail a lieu probablement, d'ailleurs (voyez plus loin), non par l'ossification directe de ces cellules, mais par une sécrétion produite par elles.

B. *Tissu du cristallin.* — Le cristallin est, ainsi que l'apprend l'histoire du développement, une production épidermique. Ses fibres allongées, en partie canaliculées et en partie solides, se développent par l'allongement des cellules épithéliales de la capsule cristalline. Néanmoins, il mérite une place à part, et à cause de sa composition chimique, et à cause de la forme particulière de ses éléments.

Le *tissu épidermique* est répandu dans presque toute la série animale, et ne présente point, en ce qui concerne ses éléments, de différence très importante chez les divers animaux. Une des espèces de ce tissu, le *tissu corné*, est surtout très générale et présente souvent aussi des formes spéciales. Au tissu *épidermique cutané* correspondant au tissu corné, appartiennent les griffes, les sabots uniques, les sabots fendus, les cornes, les piquants, les écailles et boucliers, les soies, les plumes, les aiguillons du pénis. Parmi les excroissances des *membranes muqueuses*, signalons : les appendices cornés des mâchoires de l'oiseau, de la tortue, de la sirène, de l'ornithorhynque; les dents cornées des cyclostomes, de l'ornithorhynque, de l'arc branchial des poissons, des larves de batraciens; les fanons de la baleine, les piquants et les lames cornées de la langue des oiseaux, des mammifères et de quelques amphibies; les piquants de l'œsophage des tortues, les lamelles cornées de l'estomac des oiseaux. Dans toutes ces productions, on peut (quelquefois seulement à l'aide des alcalis caustiques) reconnaître, comme dans les tissus cornés de l'homme, la présence de lamelles cornées de diverses sortes. On peut encore ranger ici les recouvrements extérieurs et intérieurs des invertébrés, quoique cependant ces recouvrements consistent en partie (particulièrement chez les articulés) en une substance spéciale, la chitine, laquelle forme souvent des couches simples et homogènes près des autres couches à structure de cellules.

Bibliographie. — Purkinje et Valentin, *De phenomeno generali et fundamentali motus vibratorii continui in membranis animalium*, Breslau, 1835. On doit à ces deux auteurs la découverte du mouvement vibratile chez les animaux supérieurs. — Henle, *Symbolæ ad anatomiam villorum intestinalium imprimis eorum epithelii et vasorum lacteorum*, Berlin, 1837. — Du même, *Ueber die Ausbreitung der Epithelien im menschlichen Körper*, Berlin, 1838. — Du même, *Ueber Schleim-und Eiterbilddung und ihr Verhältniss zur Oberhaut.* Ces divers mémoires contiennent la première bonne description des diverses espèces de cellules épidermiques. — Valentin, article *Flimmerbewegung*, dans le *Handwörterb. d. Physiolog.* de R. Wagner. — Jäsche, *De telis epithelialibus in specie, et de iis vasorum in genere*, Dorpat, 1847.

§ 23. **Tissu des glandes.** — Les parties les plus essentielles des glandes sont leurs *éléments sécréteurs.* Ces parties se présentent sous la forme de tissus de cellules compactes, de vésicules glandulaires ouvertes et de

gaînes glandulaires; elles comprennent comme élément le plus important les *cellules glandulaires* ou *cellules du parenchyme des glandes*. Ces cellules sont pour la plupart polygonales ou cylindriques, et ressemblent tout à fait à certaines cellules épithéliales, mais elles se distinguent la plupart du temps par un contenu particulier qui les caractérise. De la réunion des cellules procèdent les parties sécrétantes des glandes; cette réunion s'opère soit directement, soit à l'aide de membranes formées par la sécrétion des cellules glandulaires elles-mêmes, désignées sous le nom de *membranes propres*, et aussi à l'aide du tissu conjonctif. Ainsi se forment les divers éléments sécréteurs des glandes, éléments variés comme les sécrétions elles-mêmes. Ces éléments eux-mêmes, reliés par des vaisseaux, des nerfs, du tissu conjonctif, auxquels sont souvent mélangées des fibres élastiques, des cellules adipeuses et même des muscles, forment les grandes et petites divisions des glandes. Les formes principales des éléments sécréteurs des glandes sont les suivantes :

1° *Réseau de cellules solide et sans membrane d'enveloppe.* On les trouve dans le foie (fig. 16).

2° *Vésicules closes entourées d'une membrane fibreuse et pourvues d'épithélium.* Tels sont : les vésicules de Graaf, les follicules du corps thyroïde. Ici vient se ranger sans doute aussi le thymus, lequel consiste en une grande quantité de vésicules circonscrivant par leur assemblage une cavité centrale commune (fig. 17).

3° *Vésicules glandulaires ouvertes, arrondies ou allongées, avec une membrane propre et un*

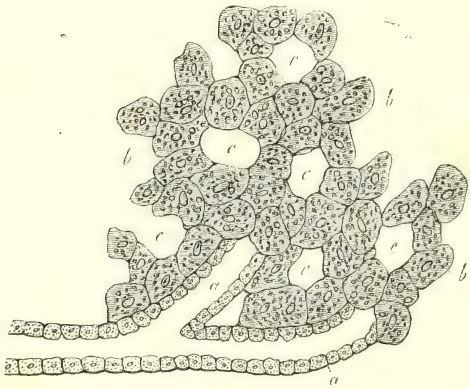

Fig. 16.

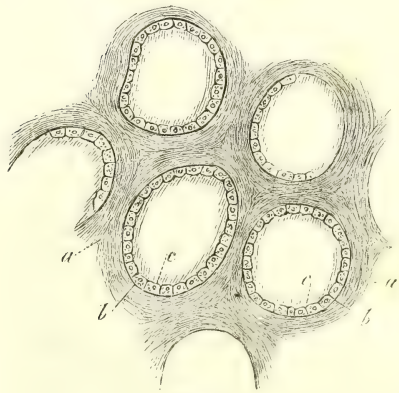

Fig. 17.

Fig. 16. — Figure schématique représentant les connexions des *réseaux de cellules* du foie *b*, avec les *conduits interlobulaires* les plus fins *a*. — *c* représente les lacunes parcourues par les vaisseaux. Foie de l'homme. Grossissement de 350 diamètres.

Fig. 17. — Quelques vésicules glandulaires du corps thyroïde de l'enfant. *a*, tissu cellulaire interposé; *b*, membranes des vésicules glandulaires; *c*, épithélium de ces vésicules. Grossissement de 250 diamètres.

épithélium. On les rencontre dans les glandes en grappe (fig. 18).

4° *Gaînes glandulaires ouvertes avec une membrane propre ou une membrane fibreuse et un épithélium.* On les rencontre dans les glandes en tube (fig. 19).

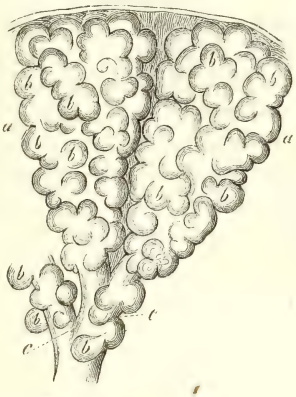

Fig. 18.

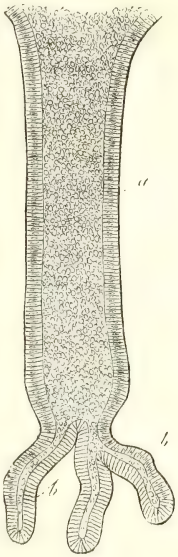

Fig. 19.

Indépendamment des follicules signalés dans la seconde division, follicules qui perdent leur contenu en se rompant de temps à autre ou en le laissant simplement transsuder, indépendamment aussi des glandes tubuleuses très simples qui s'ouvrent directement à la surface des membranes muqueuses, on doit encore ranger parmi les éléments des glandes, les *conduits excréteurs*, qui sont, dans certains cas, la continuation directe des vésicules et des tubes glandulaires, tandis que dans d'autres, comme dans le foie, ils s'adossent simplement aux éléments sécréteurs. C'est surtout dans leurs ramifications les plus fines que ces conduits ressemblent par leur structure aux éléments sécréteurs; mais ils présentent toujours des cellules d'épithélium dépourvues du contenu spécial des cellules glandulaires proprement dites, et ils offrent aussi la plupart du temps une forme différente. Les grands conduits excréteurs possèdent une membrane fibreuse et un épithélium, et souvent en outre une couche musculaire. Les gros troncs de ces canaux possèdent ordinairement enfin, comme tissus spéciaux, une tunique fibreuse, une tunique musculaire et une tunique muqueuse.

Les glandes sont peu connues sous le rapport *chimique.*

Les cellules glandulaires, parties les plus importantes des glandes, se rattachent, à cet égard, aux productions épithéliales. Cependant elles contiennent souvent dans leur intérieur des substances tout à fait particulières, comme de la graisse, les éléments constituants de la bile, ceux de l'urine, ceux du suc gastrique, du mucus, etc.; substances qui leur donnent un caractère spécifique.

Les glandes séparent certaines parties du sang, ou bien préparent à l'aide de leurs cellules des substances propres ou des produits d'une certaine

Fig. 18. — Figure demi-schématique. *a a*, deux lobules élémentaires du poumon; *b b b*, cellules pulmonaires; *c c*, rameaux des plus fines bronches sur lesquelles il y aussi des cellules pulmonaires. Pris sur l'enfant nouveau-né. Grossissement de 25 diamètres.

Fig. 19. — Glandes stomacales du pylore du chien avec épithélium à cylindres. *a*, grande cavité de la glande; *b*, prolongements tubuleux de celle-ci.

forme : aussi la signification des éléments des glandes est-elle diverse. Dans les glandes que nous avons signalées en premier lieu, les cellules glandulaires jouent un rôle assez accessoire : il consiste à peu près uniquement à empêcher le passage de certaines parties du sang, et à laisser passer certaines autres (comme les reins, les glandes lacrymales, les petites glandes de la sueur, les poumons). Dans d'autres glandes, au contraire, les cellules prennent une part essentielle à la formation du produit de sécrétion ; le produit spécifique se développe dans leur intérieur. Après quoi, il s'échappe par transsudation (foie, corps thyroïde, glandules muqueux, glandes du suc gastrique, prostate, glandes de Cowper, glandes salivaires, pancréas) ; ou bien, le produit devient libre, parce que les cellules se dissolvent et disparaissent peu à peu (glandes mammaires, glandes sécrétant la graisse, testicules, les grosses glandes de la sueur, les glandes du cérumen). Dans ce dernier cas, à la place des cellules qui disparaissent après maturité (cellules dites du sac glandulaire), se montrent de nouveaux éléments persistants, de telle sorte que les cellules perdent souvent leur caractère de revêtement de canaux des glandes, et apparaissent comme sécrétion même (testicule, glandes mammaires pendant la lactation).

Toutes les glandes que nous avons signalées, à l'exception des glandes génitales, se développent des formations épithéliales intérieures et extérieures du corps à l'aide des membranes richement vasculaires qui supportent ces épithéliums. Les unes se montrent, dans le principe, comme des excroissances creuses des membranes sus-nommées, et conservent leurs cavités intérieures dans tout le cours du développement (poumons, petites glandes de l'intestin) ; les autres sont creuses dans le commencement, mais des productions solides viennent accessoirement compléter leur formation (foie) ; d'autres, enfin, solides dans le principe, s'accroissent pendant quelque temps à cet état, et ce n'est qu'en second lieu qu'elles deviennent creuses (glandes de la peau, glandes en grappe). Le corps thyroïde et le thymus se développent aussi, d'après Remak, comme dépendances de l'épithélium intestinal. Les échanges de matière s'accomplissent dans les glandes avec une grande énergie ; les glandes appartiennent aux organes les plus vasculaires de l'économie. Le tissu glandulaire, à l'exception des glandes utérines, ne se régénère point ; mais ce tissu peut s'hypertrophier, et il peut se former accidentellement de petites glandes.

Les vraies glandes du corps humain peuvent être, d'après la forme de leurs derniers éléments, groupées dans les divisions suivantes :

1. *Glandes avec vésicules glandulaires closes*, qui s'ouvrent de temps à autre par déhiscence, ou qui restent constamment fermées. — Ovaire, corps thyroïde.

2. *Glandes dont le parenchyme consiste en cellules assemblées sous forme de réseau.* — Foie.

3. *Glandes en grappe.* — A l'extrémité des canaux excréteurs de ces glandes sont appendus de petits groupes de vésicules glandulaires arrondies ou allongées. — *a. Glandes simples*, formées d'un lobule ou d'un petit

nombre de lobules. Glandules muqueuses, glandes sébacées, glandes de Meibomius. — *b. Glandes composées* d'un grand nombre de lobules. Glandes lacrymales, glandes salivaires, pancréas, prostate, glandes de Cowper, glandes de Bartholin, glandes mammaires, poumons.

4. *Glandes en tube.* — Dans ces glandes, les éléments sécréteurs ont la forme tubuleuse. — *a. Glandes simples*, formées d'un tube terminé en cœcum ou d'un petit nombre de tubes de cette espèce. Glandes en tube de l'estomac et de l'intestin, glandes utérines, glandes sudoripares, glandes du cérumen. — *b. Glandes composées* de canaux glandulaires à nombreuses ramifications, ou réunis sous forme de réseau. Testicules, reins.

J'ai placé le corps thyroïde parmi les glandes désignées généralement sous le nom de *glandes vraies*, parce que les follicules qui le composent sont pourvus d'un véritable revêtement épithélial, et parce que, d'après Remak, il se développe de l'intestin. Quant au thymus, on ne sait trop si l'on doit le ranger ici. Lorsque cet organe est complétement développé chez l'homme, sa forme s'éloigne beaucoup de celle des autres glandes; son développement permet seulement de supposer qu'il appartient aussi aux formations épithéliales. Chez les amphibies et les poissons, le corps thyroïde renferme partout des vésicules glandulaires pourvues d'un épithélium et d'un contenu particulier. Le thymus, au contraire, renferme des follicules sans épithélium, complétement remplis d'éléments d'une certaine forme, et ces follicules s'ouvrent généralement dans un espace central commun (Leydig).

Malgré la diversité de leurs formes, les glandes animales, à peu d'exceptions près, peuvent être groupées dans les quatre divisions précédemment décrites. Certains points sont dignes de remarque : 1° Chez quelques articulés, les cellules glandulaires pourvues de canaux excréteurs particuliers constituent à elles seules la glande, ou bien un certain nombre d'entre elles se trouvent entourées d'une *membrane propre*. 2° Chez les mêmes animaux on rencontre dans beaucoup de glandes une membrane sans structure, *membrane intime*, formée de *chitine*. 3° On trouve certains produits de sécrétion (acide urique et biline chez les mollusques, biline chez les crustacés) dans l'intérieur des vésicules sécrétantes particulières (Nägele, H. Meckel) capables d'accroissement, et qu'on peut ranger à côté des vésicules du jaune (voy. § 6). 4° Quelques cellules glandulaires des insectes sont remarquables par leur grosseur colossale (elles ont jusqu'à $0^{mm},2$), et aussi par les ramifications particulières de leurs noyaux (H. Meckel).

Bibliographie. — J. Müller, *De glandularum secernentium structura penitiori*, Lips., 1830. — H. Meckel, *Mikrographie einiger Drusen apparate niederer Thiere*, dans *Muller's Archiv.*, 1846. — Leydig, *Vergleichend anatomische Abhandlungen*, dans *Zeitschrift für Wiss. Zoologie von Siebold und Kölliker.* — Du même, *Untersuch. über Fische und Reptilien*, Berlin, 1853.

SECTION II.

TISSU DE SUBSTANCE CONJONCTIVE.

§ 24. **Caractères généraux de la substance conjonctive.** — Les tissus qui appartiennent à ce groupe, c'est-à-dire le *tissu muqueux*, la *substance de cartilage*, le *tissu élastique* et le *tissu conjonctif*, et aussi le *tissu des os et des dents*, présentent, sous le rapport histologique et sous le rapport chimique, des différences variées; ce sont, à proprement parler, les *connexions géné-*

siques et la *similitude de fonctions* qui les réunissent. Sous ce dernier rapport, la substance conjonctive peut être considérée comme servant de *soutien* et d'*enveloppe* aux autres parties du corps, et l'on pourrait aussi la désigner par l'expression plus générale encore de *substance de soutien*. Cette substance forme, en effet, la charpente solide de tout le corps et le soutien des diverses parties molles (cartilages, os et ligaments du squelette intérieur, squelette extérieur à l'exception des parties appartenant aux productions cornées, cartilages et os libres des parties intérieures) ; elle forme, en second lieu, des enveloppes aux groupes d'organes, à chacun des organes, et à chacune des parties des organes (corium, membranes muqueuses, membranes fibreuses, gaînes des muscles, des nerfs et des glandes, vaisseaux) ; elle forme, en troisième lieu, une masse de remplissage, ou masse d'union, entre chaque organe et chaque partie d'organes (tissu adipeux, moelle des os, tissu conjonctif lâche, corps vitré, tendons).

Sous le rapport de la *connexion génésique* qui existe entre les divers tissus de substance conjonctive, il ne faut pas envisager cette connexion comme si le plus élevé de ces tissus, par exemple, parcourait dans son développement, et successivement, les formes de tous les autres. Cette connexion consiste bien plutôt en ce que ces tissus, procédant d'une ébauche commune, se développent en plusieurs séries parallèles, pouvant se confondre les unes en les autres et concourir à un même but final. Partons des tissus embryonnaires de cellules aux dépens desquels la substance conjonctive se développe ; nous constatons tout d'abord trois membres d'une première série : le *tissu muqueux*, les *cartilages*, et le *tissu conjonctif*, y compris le tissu élastique. Dans les deux premiers de ces tissus, les cellules embryonnaires se sont toutes développées dans une même mesure, ici sous forme de cellules de cartilage, là sous forme de cellules de tissu muqueux, ainsi qu'on peut les appeler, tandis qu'en même temps, entre ces cellules, est apparue une substance interposée. Dans le tissu conjonctif, au contraire, les cellules se constituent suivant deux types essentiellement différents : les unes forment les corpuscules du tissu conjonctif, qui persistent à l'état de cellules ou se métamorphosant en fibres élastiques, et les autres, qu'on peut nommer les cellules propres du tissu conjonctif, se transforment en la substance fibreuse de ce tissu.

Les trois tissus précédents se tiennent par les liens les plus étroits. Le cartilage et le tissu muqueux passent de l'un à l'autre par des transitions insensibles, ainsi que l'histologie comparée et les faits pathologiques (Virchow) l'ont prouvé, et il est probable que, dans certains cas, ils peuvent se transformer l'un en l'autre. Ces deux tissus peuvent même se transformer aussi en tissu conjonctif, lequel est manifestement le plus élevé des trois : le développement de la moelle des cartilages embryonnaires tend à le prouver. En ce qui concerne le tissu conjonctif, il ne peut pas, attendu sa structure composée, prendre directement la forme de cartilage ou de tissu muqueux ; mais il arrive très souvent que les corpuscules de tissu conjonctif prennent tous les caractères des cellules de cartilage, comme dans les cartilages fibreux. Il

arrive très souvent aussi qu'à côté de la substance fibreuse née aux dépens des cellules du tissu conjonctif, il se développe encore une substance fondamentale homogène de nature muqueuse et albumineuse, comme dans le tissu conjonctif gélatineux de l'embryon ; cette substance donne probablement aussi de la gélatine, et se comporte, dans certains cas, de telle manière qu'il est impossible de méconnaître la parenté du tissu conjonctif avec le tissu des cartilages et le tissu muqueux. Quoique chacun de ces trois tissus se constitue par les progrès du développement, sous des formes qui offrent des différences importantes lorsqu'on les compare avec les deux autres, et qui ne peuvent plus se transformer en les autres, la connexion intime qui existe entre ces tissus n'en persiste pas moins. Nous avons déjà fait observer que ces trois tissus ne constituent pas les membres d'une seule et même série de transformations, mais qu'ils forment dans une certaine mesure trois degrés parallèles dans un groupe plus nombreux de tissus. Les différences de forme se montrent spécialement dans le tissu muqueux, dont les cellules ont complétement disparu, dans les cartilages réticulés et dans le tissu élastique. Dans ce dernier tissu, les fibres du tissu conjonctif qui donne de la gélatine ont cédé le pas aux corpuscules de tissu conjonctif, lesquels ont pris le dessus et se sont transformés en fibres élastiques.

Une preuve décisive de la connexion intime qui réunit les trois tissus dont nous parlons, consiste en ce qu'*ils sont tous capables de devenir du tissu osseux*, et aussi en ce qu'*ils se suppléent très souvent l'un l'autre dans la série animale*. En ce qui concerne le premier point mentionné, les recherches de Sharpey, les miennes et celles de Virchow, ont montré clairement que non-seulement le cartilage, mais aussi le *tissu conjonctif* peut se transformer en tissu osseux. Dans ce cas, la substance fibreuse s'ossifie, et les corpuscules du tissu conjonctif deviennent les cellules des os (corpuscules des os). Le tissu muqueux lui-même paraît également, du moins dans l'état pathologique (ossification dans le corps vitré), capable de se transformer en os. Les trois membres de la première série des tissus de substance conjonctive, quoique différents entre eux, peuvent donc converger vers un but commun. Toutes les formes de la substance conjonctive peuvent également se suppléer l'une l'autre dans un seul et même organe. On peut, en effet, observer dans le squelette des animaux presque toutes les modifications du tissu conjonctif, des cartilages et des os. Dans la peau elle-même, se trouvent reproduites non-seulement les diverses formes du tissu conjonctif et du tissu muqueux, mais on y rencontre encore des formations cartilagineuses, osseuses, et même des formations dentaires, de nature variée.

Ces considérations générales une fois posées, jetons maintenant un coup d'œil sur chacune des parties qui entrent dans la composition des tissus de substance conjonctive. La *substance fondamentale* qu'on rencontre dans presque tous ces tissus offre, sous le rapport du développement, deux types essentiellement différents. Dans le tissu conjonctif en particulier, cette substance *se forme par la fusion de cellules allongées* (peut-être aussi de cellules

arrondies), tandis que dans le tissu muqueux et dans le tissu cartilagineux, elle se présente, avant tout, à l'état de *substance intercellulaire*. On trouve, cependant, en certains cas, dans le tissu conjonctif (tissu conjonctif gélatineux), une substance intercellulaire, auprès de la masse fondamentale issue des cellules. D'un autre côté, dans le tissu cartilagineux, les membranes secondaires extérieures des cellules de cartilage participent aussi à la formation de la substance interposée. Abstraction faite de ces différences, la substance fondamentale des tissus conjonctifs offre ces caractères communs, qu'elle est à des degrés divers, homogène ou granuleuse, ou striée, ou même composée de fibrilles isolables : sous le rapport de la consistance, elle présente toutes les modifications, depuis l'aspect muqueux et gélatiniforme jusqu'à la solidité cartilagineuse et osseuse. Sous le rapport chimique, il y a aussi des différences assez grandes. Quoique dans beaucoup d'endroits (os, ivoire, cément, cartilages proprement dits, presque tout le tissu conjonctif), la substance conjonctive donne de la gélatine ou de la chondrine, la composition de la substance fondamentale ne peut cependant, en aucune manière, être caractérisée par la gélatine, et celle-ci ne peut être regardée comme l'essence de la substance conjonctive. Dans beaucoup de substances conjonctives, en effet (substance conjonctive des invertébrés, tissu muqueux, masse centrale des cartilages intervertébraux, tissu gélatineux des poissons, tissu conjonctif homogène des vertébrés, en partie, etc.), cette composition fait défaut. Il n'est pas possible de donner exactement, aujourd'hui, la caractéristique chimique de la partie fondamentale de la substance conjonctive. Nous savons, il est vrai, que cette substance renferme du mucus, de l'albumine, une matière colloïde (dans les ligaments intervertébraux, Virchow), de la chondrine, de la gélatine, et une matière analogue à la substance des tissus élastiques ; mais cela ne nous avance guère, et le problème est bien plutôt, ainsi que Reichert l'a remarqué avec raison (*Ueber das Bindegewebe*, etc., p. 185), de découvrir et de démontrer la connexion génésique de ces diverses matières, comment elles se transforment les unes en les autres, et quels rapports il y a entre elles et les éléments histologiques de la substance conjonctive. Quoi qu'il en soit, il faut cependant remarquer que, de même que les cartilages, les os et le tissu conjonctif fibreux apparaissent comme les formes les plus élevées de la substance conjonctive, de même aussi la gélatine peut être envisagée comme le caractère de la substance fondamentale arrivée à son développement le plus élevé.

Les *cellules* répandues dans la masse fondamentale de la substance conjonctive sont de diverses sortes. Les plus remarquables de beaucoup sont celles qu'on peut désigner sous l'expression générale de *cellules de la substance conjonctive*. Ces cellules se présentent dans toutes les formations de la substance conjonctive, et offrent une grande conformité dans leurs divers états de développement, et aussi dans leur signification physiologique.

Ces cellules possèdent, dans l'origine, la forme arrondie, et elles la conservent dans le tissu muqueux et dans la plupart des cartilages ; elles devien-

nent ensuite fusiformes ou étoilées (cellules de cartilage des céphalopodes, de certains poissons cartilagineux, de l'enchondrome, corpuscules de tissu conjonctif dans les diverses formes du tissu conjonctif) ; elles peuvent même se réunir entre elles en canaux anastomosés. Ces cellules présentent aussi cette particularité, alors surtout qu'elles ont la forme arrondie, de sécréter des membranes secondaires et de se constituer ainsi en vésicules à parois épaisses (cellules dans les cartilages vrais et réticulés, cellules de cartilage dans le tissu conjonctif) ; ces cellules épaissies peuvent même, comme les cellules végétales du tissu ligneux, se transformer en cellules ramifiées. Lorsque la substance conjonctive s'ossifie, les cellules dont nous parlons prennent des formes diverses, et suivant qu'elles sont arrondies, ou étoilées, ou allongées, elles deviennent les petites cellules et les petits canaux des os et des dents, et servent alors au transport des liquides nutritifs dans ces tissus : cette fonction, du reste, est aussi la leur dans beaucoup de tissus conjonctifs et dans les cartilages ; seulement elles ne sont pas toujours disposées ici d'une manière aussi favorable pour ce résultat. Dans le tissu conjonctif, ces cellules contiennent souvent aussi du pigment, et toutes les cellules pigmentaires de la substance conjonctive appartiennent à cette catégorie. Toutes les cellules dont il est ici question, cellules du tissu muqueux et des cartilages, corpuscules incolores et pigmentaires du tissu conjonctif, cellules des os, canalicules des dents, concordent donc entre elles dans tous les points essentiels. Certains corpuscules du tissu conjonctif présentent, toutefois, ultérieurement, d'autres métamorphoses spéciales à la suite desquelles ils deviennent *fibres élastiques ;* fibres élastiques qui ne se rencontrent dans aucun des autres tissus de la substance conjonctive.

En ce qui regarde les propriétés chimiques des cellules de la substance conjonctive, on sait que, dans le principe, leurs membranes consistent en une combinaison protéique, et que dans le cours du développement elles se transforment souvent en une substance qui a beaucoup d'analogie avec celle du tissu élastique ; tissu dont les fibres se développent aux dépens de ces cellules. Dans la plupart des substances conjonctives, on peut facilement isoler les cellules, lorsqu'on traite la substance fondamentale par la coction, ou par la macération dans les acides ou les alcalis caustiques. Dans certains cas seulement, la membrane des cellules de la substance conjonctive donne de la gélatine ; cela a lieu pour la membrane extérieure secondaire des cellules de cartilage au moment de l'ossification, et il paraît en être de même pour les capsules de cartilage dans les cartilages réticulés.

Indépendamment de ce groupe nombreux et important de cellules du tissu de substance conjonctive, on trouve encore dans l'intérieur de ce tissu d'autres cellules. Les cellules dont nous parlons présentent un caractère particulier d'indépendance, et ne sont point en liaison directe avec la substance conjonctive ; il n'est pas possible de les placer sur la même ligne que les cellules propres de la substance conjonctive. Ici je range : les cellules adipeuses de toute sorte ; les cellules des organes parenchymateux qu'on ne

peut rattacher à des formations épithéliales, comme les petites cellules de la moelle rose des os, celles des follicules clos de l'intestin et de la rate, les cellules du parenchyme de la rate et des capsules surrénales, les cellules des ganglions lymphatiques; enfin, les éléments figurés de la lymphe et du sang : toutes ces cellules sont directement renfermées dans les cavités grandes ou petites de la substance conjonctive, et certaines d'entre elles (les capillaires) ont même été regardées, à cause de leur genèse, peut-être non sans raison, comme les analogues des corpuscules du tissu conjonctif (Leydig). Parmi toutes ces cellules, les cellules adipeuses sont en connexion intime avec la substance conjonctive, si bien qu'on ne peut guère faire autrement que de les ranger avec elle, et de décrire le tissu adipeux comme une forme du tissu conjonctif. Cela fait, il faut aussi rapprocher de cette substance, le tissu des ganglions lymphatiques, celui de la pulpe splénique, celui de la moelle rose des os. Dans ces tissus, en effet, on trouve partout, auprès des cellules, les éléments plus ou moins abondants du tissu conjonctif; on passe ainsi par une transition presque insensible jusqu'à ces formes dans lesquelles les cellules se présentent en quelque sorte elles-mêmes et sans mélange de substance conjonctive, et ne sont plus contenues que dans de grandes lacunes de cette substance, comme, par exemple, le liquide nourricier dans les vaisseaux sanguins. Toutefois, il me paraît convenable, au point de vue histologique comme au point de vue physiologique, de distinguer la substance conjonctive, substance de soutien, d'enveloppe et de remplissage, avec ses cellules propres; de la distinguer, dis-je, des productions contenues dans ses lacunes. Si ces dernières cellules, ainsi que toutes celles que nous venons de nommer, procèdent, ainsi que la substance conjonctive, d'une formation embryonnaire primitive (couche germinatrice moyenne de Remak), il est évident, cependant, que ces productions, tout comme les tissus musculaires et nerveux qui consistent originairement en cellules semblables, méritent une place particulière. Cette considération ne perd point de sa valeur, parce que certaines cellules dont il a été question entretiennent des rapports intimes avec la substance conjonctive, ou même lorsqu'elles interviennent pour favoriser ses fonctions comme les cellules adipeuses et les cellules de la moelle des os. Les espaces signalés de la substance conjonctive peuvent être, par opposition aux *espaces intra-cellulaires* (tels que les cavités des corpuscules du tissu conjonctif, les cavités des os, les canalicules des dents, etc.), peuvent, dis-je, être désignés sous le nom d'*espaces intercellulaires*, et les substances contenues dans ces espaces sont, ou des liquides intercellulaires, ou des parenchymes intercellulaires.

Reichert, le premier, en l'année 1845, a groupé sous le nom de *substance conjonctive*, et exposé dans son ensemble le tissu que nous venons de décrire. La tentative de Reichert n'obtint pas toute l'attention qu'elle méritait, parce qu'il avait établi, pour appuyer ses vues, certains principes qui n'étaient pas conformes à la manière de voir du plus grand nombre des histologistes. La base fondamentale sur laquelle Reichert établit les propriétés communes du tissu conjonctif des cartilages et des os, est *sa loi de continuité*. D'après cette loi, tous les tissus qui ont entre eux des

rapports de continuité appartiennent à un même groupe et sont des formations de même famille. Cette manière de voir, bien qu'elle soit vraie dans un grand nombre de cas, n'est cependant pas admissible d'une manière générale, pas plus que cette autre maxime opposée de Reichert, à savoir, que tous les tissus qui n'ont que des rapports de contiguïté ne sont pas parents. D'après cette doctrine on ne comprendrait pas pourquoi les cellules de l'embryon, qui dans l'origine sont dans une connexion intime, pourquoi, dis-je, ces cellules donneraient naissance par les progrès du développement à des tissus tout à fait différents, quoique directement unies ensemble : d'un autre côté, on peut établir aussi par des faits, que des tissus identiques se trouvent simplement juxtaposés. Telle est, d'une part, la fusion intime des extrémités des nerfs avec les fibres musculaires chez les invertébrés ; telle est la liaison des muscles lisses avec leurs tendons élastiques, et celle des fibres musculaires striées avec les tendons de tissu conjonctif ; telle est, d'autre part, la situation isolée du corps vitré sans liaison avec les autres parties de tissu conjonctif ; telle est la juxtaposition des parties élémentaires des muscles et des nerfs, laquelle peut se présenter sans qu'il y ait continuité entre elles. Reichert n'a pas été plus heureux dans les développements de sa loi de continuité, lorsqu'il a rangé parmi les parties de substance conjonctive des choses qui n'appartiennent pas à cette substance, telles que le *sarcolemme* et certaines *tuniques propres* des glandes. Reichert a aussi exclu à tort de la substance conjonctive certaines autres parties qui lui appartiennent certainement : tel est le tissu des vaisseaux. On conçoit, dès lors, que Reichert n'a pas porté sans coup férir la conviction dans les esprits. Il y a plus : lorsque, pour établir la parenté du tissu conjonctif et du cartilage, il s'est efforcé de démontrer que la substance du tissu conjonctif est une substance homogène qu'on ne divise en fibrilles que par des procédés artificiels, il ne lui a pas été donné de trouver les véritables analogies qui existent entre les éléments cellulaires des diverses substances conjonctives. C'est pour cette raison que le travail de Reichert, très important et très précieux sous beaucoup de rapports, n'a pas eu l'influence qu'il devait avoir, et que plusieurs années se sont écoulées avant qu'on ait reconnu la vérité de son point de vue fondamental.

Nous devons signaler les discussions sur le développement du tissu osseux comme l'un des points qui ont le plus contribué à faire avancer cette question. Les travaux d'anatomie normale de Sharpey, ainsi que les miens, les travaux d'anatomie pathologique de Virchow, ont fourni la preuve que le tissu osseux peut procéder du tissu conjonctif ordinaire. Cette démonstration, d'une haute importance pour établir les propriétés communes du tissu conjonctif et du cartilage, est devenue plus évidente encore, lorsqu'on a montré que le blastème de tissu conjonctif peut, dans certaines circonstances, présenter la nature cartilagineuse avant de s'ossifier. Cependant il restait encore, dans cette voie, un desideratum, pour établir dans le sens de Reichert l'analogie entre ces divers tissus : en effet, l'équivalent des cellules de cartilage n'avait pas encore été trouvé dans le tissu conjonctif. J'avais, il est vrai, signalé (*Mikroscopische Anatomie*) la présence fréquente de cellules de cartilage, ou de cellules analogues, dans des parties constituées par le tissu conjonctif proprement dit (tendons, ligaments, gaînes tendineuses, capsules synoviales, etc.), et il était prouvé aussi que les cellules, ou plutôt leurs noyaux (ainsi que je le croyais), pouvaient se transformer en fibres de noyaux ; cependant je ne me croyais pas autorisé à généraliser la présence de ces cellules et à construire sur ce fait la conformité du cartilage et du tissu conjonctif. Ce pas décisif a été fait en l'année 1851 par Virchow, et peu de temps après par Donders, qui n'avait point connaissance des travaux de Virchow. Tous les deux démontrèrent que les fibres du tissu conjonctif, dites *fibres de noyau*, procèdent de cellules, et ils prouvèrent la présence fréquente dans le tissu conjonctif de cellules étoilées non encore transformées en fibres de cette espèce. Ces deux auteurs établirent le parallèle entre ces cellules ou corpuscules du tissu conjonctif avec les cellules de cartilage, et comparèrent la substance fibreuse du tissu conjonctif (qu'ils considérèrent simplement comme substance intercellulaire) avec

la substance fondamentale des cartilages. Donders a montré en outre, comme je l'avais fait déjà, que les fibres élastiques ne sont qu'un développement plus avancé des fibres de noyaux, et Virchow, comprenant le tissu osseux dans le cercle de ses recherches, prouva que les cavités étoilées des os sont des parties isolables, que dans la formation des os aux dépens du tissu conjonctif, elles procèdent des corpuscules étoilés de ce tissu, et démontra ainsi la liaison intime qui existe entre les os et le tissu conjonctif. L'affinité du tissu conjonctif, des cartilages et des os, a été éclairée par Virchow de beaucoup d'autres côtés, et particulièrement en ce qui concerne le développement de ces tissus et la signification physiologique des cellules. Si la science a aujourd'hui sur ce groupe de tissus des vues plus claires, c'est surtout à Virchow qu'elle en est redevable.

Il était impossible que ces découvertes importantes ne suscitassent pas une foule de travaux sur la substance conjonctive. De ces travaux, les uns ont confirmé et étendu les idées de Virchow et de Donders ; les autres ont élevé des objections sur quelques points. — En ce qui regarde les corpuscules du tissu conjonctif, presque tous les observateurs, tels que Hessling, Reichert, Leydig, Remak, Thierfelder, Luschka, moi-même et d'autres encore, se sont rattachés aux vues de Virchow. Henle seul a envisagé différemment la chose, et met en doute l'existence des corpuscules de tissu conjonctif. Henle a certainement raison quand il affirme que les fissures et les vides du tissu conjonctif peuvent facilement être pris pour des fibres et des cellules, mais l'existence des corpuscules de tissu conjonctif n'en est pas moins au-dessus de toute contestation. Ces corpuscules, en effet, ainsi que Virchow l'a démontré, persistent à l'état d'isolement après la dissolution de la substance fibreuse du tissu conjonctif. Si quelque chose prête encore à contestation, c'est de savoir si ces corpuscules n'auraient pas été dotés de prolongements plus nombreux qu'ils n'en possèdent réellement. La transformation des corpuscules du tissu conjonctif en cellules des os se fait tantôt directement, par ossification de la substance fondamentale, et par persistance des cellules étoilées à leur état primitif ; tantôt (dans le cément, par exemple), comme dans les cartilages, il se forme, aux dépens des cellules, des couches d'épaississement et des canalicules poreux. Ces deux modes de formation, si différents en apparence, concordent parfaitement ensemble, si l'on veut bien admettre avec Remak et moi, que, dans le dernier cas, les épaississements se font par dépôts accumulés à l'extérieur des cellules originaires, lesquelles prennent ainsi, en s'accroissant, la forme étoilée. Dans ces derniers temps, Lent, un de mes élèves, a montré, et j'ai constaté aussi, que les canalicules dentaires ne sont autre chose que des cellules très allongées. Cette vue est une confirmation éclatante de la doctrine de Virchow, et elle établit la concordance de ces parties avec les cellules des os et les corpuscules du tissu conjonctif.

La question relative aux rapports de la *masse fondamentale* des diverses substances conjonctives présente une bien plus grande difficulté. Voici à cet égard les opinions les plus importantes qui se sont produites :

1. *La masse fondamentale des substances conjonctives est une substance intercellulaire, et elle ne se développe pas aux dépens des cellules.* (Virchow et Donders.) La plupart des modernes ont adopté cette interprétation.

2. *La masse fondamentale des substances conjonctives se développe tout entière aux dépens de membranes extérieures secondaires des cellules de la substance conjonctive, de sorte qu'il y a absence complète d'une substance intercellulaire.* (Remak.)

3. *La substance fondamentale des cartilages est une substance intercellulaire ; la substance fondamentale du tissu conjonctif procède de cellules arrondies ou ovalaires, et d'une substance interposée qui se fond avec celles-ci en une masse homogène.* (Reichert.)

4. *La substance fondamentale du tissu muqueux et du cartilage est en grande partie une substance intercellulaire ; mais, dans les cartilages tout au moins, les membranes extérieures des cellules en forment une petite partie. La substance du tissu conjonctif procède de cellules fusiformes ou étoilées fondues ensemble, et, dans certains cas, il y a aussi, entre elles, une substance intercellulaire.* (Kölliker.)

Il est clair que la première et la seconde interprétation résolvent la question de la manière la plus simple, en donnant à la masse fondamentale des substances conjonctives une signification tout à fait uniforme, bien que différente sous le rapport de l'origine et du développement. Avant tout, nous devons donc examiner la valeur de chacune de ces deux manières de voir. Relativement à l'opinion de Remak, on peut, il est vrai, conserver des doutes sur la question de savoir si la substance fondamentale des cartilages ne consiste pas uniquement en stratifications de membranes secondaires de cellules, attendu que la coopération de ces membranes à la formation de cette substance est chose démontrée, et qu'il est difficile de distinguer dans la substance fondamentale ce qui appartient à ces membranes, de ce qui procède directement du sang comme blastème d'accroissement; mais, en ce qui concerne le tissu muqueux, et le tissu conjonctif gélatineux, la présence d'une substance interposée amorphe n'est pas douteuse, et l'opinion de Remak est vulnérable en ce point. La manière de voir de Virchow et de Donders est séduisante; si elle était fondée, il en résulterait entre les divers tissus de substance conjonctive une concordance si parfaite et si saisissante, que je ne m'inscris contre elle qu'à contre-cœur. Mais de nombreuses observations sur le développement du tissu conjonctif ne me permettent pas d'autres conclusions que celles que j'énonçais plus haut, savoir, que *la substance fondamentale de ce tissu procède de cellules fusiformes ou étoilées, lesquelles n'ont aucun rapport direct avec les corpuscules de tissu conjonctif.*

Sous ce rapport, je suis donc conduit à établir une différence essentielle entre le tissu conjonctif et les autres substances conjonctives, différence qui n'est pas telle, cependant, que l'on doive briser le lien qui unit entre elles toutes ces substances. Les fondements sur lesquels repose la conformité de toutes les substances conjonctives ont été examinés dans le cours de ce paragraphe (§ 24); je ne ferai plus ici qu'une remarque, c'est que, d'après ma manière de voir, il existe des liaisons histologiques entre tous ces tissus, puisque dans beaucoup de tissus conjonctifs on aperçoit une substance intercellulaire homogène, et que dans les cartilages les cellules participent à la formation de la substance fondamentale. Si l'on démontrait plus tard (pour ma part je n'ai encore découvert, sous ce rapport, aucun fait démonstratif), si l'on démontrait, dis-je, que les cellules formatrices du tissu conjonctif, semblables à celles des cellules de cartilage, forment pendant leur accroissement, en dehors des utricules primordiales, des membranes de cellules extérieures donnant de la gélatine, la conformité entre le tissu conjonctif et les cartilages serait plus grande encore. Cependant, il subsisterait toujours cette différence, c'est que dans les cartilages il n'apparaît qu'une seule espèce de cellules, tandis que dans le tissu conjonctif il en existe de deux sortes, savoir, les corpuscules de tissu conjonctif et les cellules formatrices de la substance fibreuse. En cet état de choses, l'analogie complète de ces deux tissus ne pouvant être établie d'aucune manière, je n'attache pas une grande importance au mode suivant lequel on doit envisager les métamorphoses des cellules propres du tissu conjonctif, et je persiste, quant à moi, dans la manière de voir que j'ai autrefois émise et qui se trouve reproduite § 28.

Bibliographie. — C. B. Reichert, *Vergleichende Beobachtungen über das Bindegewebe, und die verwandten Gebilde.* Dorpat, 1845. — Virchow, *Die Identität von Knochen, Knorpel-und Bindegewebskörperchen, sowie über Schleimgewebe*, dans *Verhandlungen der physic. medicin. Gesellsch. in Würzburg*, 1851, t. II, p. 150 et 314. — Donders, dans *Nederl. Lancet.*, 1851, juillet et août, et dans *Zeitsch. für wissenschaft. Zoologie*, t. III, p. 348. — Kölliker, *Uber die Entwickelung der sogenannten Kernfasern, der elastischen Fasern und des Bindegewebes*, dans *Verhandl. d. ph. med. Ges*, Würzb., t. III, p. 1. — Henle, dans *Canst. Jahresber.*, 1851 et 1852. — Hessling, dans *Illustr. medicin. Zeitung*, 1852, pages 54, 124, 162. — C. B. Reichert, *Zur Streitfrage über die Gebilde der Bindesubstanz*, dans *Müller's Archiv*, 1852, p. 521. — Remak, *Uber die Entstehung des Bindegewebes und des Knorpels*, dans *Müller's Archiv*, 1852, p. 47. — F. F. Thierfelder, *De regeneratione tendinum dissertat.* Misenæ, 1852. — Luschka, *Die Anatomie der männlichen Brustdrüsen*

dans *Muller's Archiv*, 1852, p. 402. — Leydig, *Untersuchungen über Reptilien und Fische*, 1853, p. 112.

§ 25. **Tissu muqueux**. — Je désigne sous ce nom un tissu qui, chez l'homme, ne se rencontre que dans le corps vitré, mais qui, chez les animaux inférieurs, paraît avoir une distribution plus étendue. Son caractère essentiel consiste en ce qu'il est composé de cellules et d'une substance fondamentale molle, ou bien d'un seul de ces éléments, attendu que les cellules peuvent disparaître dans le cours du développement. Les cellules sont rondes ou oblongues, et offrent un contenu ferme et riche en protéine; tandis que la substance fondamentale, suivant qu'elle contient plus ou moins de mucus, présente une consistance plus ou moins grande, et forme une masse homogène ou striée. Le corps vitré, seul organe qu'on puisse classer aujourd'hui dans ce tissu, présente dans l'embryon et dans l'enfant des cellules qui sont en nombre considérable, et distribuées assez régulièrement dans tout l'organe; chez les animaux adultes, au contraire, elles ne se trouvent qu'à la superficie de celui-ci, ou bien elles manquent tout à fait. — Quand une fois l'histologie comparée aura fait plus de progrès, elle montrera sans doute que bien d'autres organes sont formés du même tissu; et en attendant, j'y rangerais volontiers la substance de l'ombrelle des acalèphes, celle des plaques protectrices, des vessies natatoires, etc., des siphonaires. Certainement une étude plus approfondie fera connaître aussi une diversité dans sa composition chimique, et peut-être sera-t-il nécessaire, dans la suite, de chercher une expression plus générale pour le désigner.

Le nom de *tissu muqueux* a été choisi récemment par Virchow pour désigner le tissu conjonctif gélatineux de l'embryon; il l'a ensuite appliqué aussi au corps vitré. Jusqu'ici l'histologie normale n'autorise pas à faire une classe spéciale d'une forme de tissu composée comme le tissu conjonctif gélatineux, attendu qu'un tel tissu ne se rencontre nulle part chez l'adulte; aussi n'ai-je placé ici, provisoirement, que le corps vitré. Si cependant un semblable tissu était trouvé plus tard chez les animaux, et s'il y était permanent, ou bien si les besoins de la pathologie l'exigeaient, on pourrait aisément élargir la définition ci-dessus, et y faire entrer aussi un tissu dans lequel une partie des cellules se sont converties en réseau, tandis que les autres sont restées englobées dans la gelée muqueuse (et albumineuse).

Bibliographie. — Comp. le mém. de Virchow cité § 23; puis, du même auteur, *Notiz üb. d. Glaskörper*, dans *Arch. f. path. Anat.*, IV, p. 468, et V, p. 278.

§ 26. **Tissu cartilagineux**. — Les cartilages consistent en une substance dure, mais élastique, de couleur bleuâtre, blanc laiteux ou jaunâtre, qui, sous le rapport *morphologique*, se comporte de deux manières différentes, suivant qu'il se présente comme un *simple parenchyme* de cellules, ou comme un *tissu de cellules avec une substance fondamentale interposée entre elles*. Les *cellules de cartilage* offrent peu de particularités dans leur forme; elles sont généralement rondes ou oblongues, souvent aplaties ou fusiformes, très rarement étoilées (excepté chez les sèches, les squales, dans les enchondromes). Leur membrane est très mince au début, mais plus tard elle se

double presque partout, à sa face externe, d'une seconde couche, qui a les mêmes relations avec elle que la membrane de cellulose des cellules végétales avec leur utricule primordiale. Il faut donc distinguer deux parties dans les cellules de cartilage : 1° la *cellule proprement dite*, ou l'*utricule primordiale* (le corpuscule du cartilage des auteurs), cellule à parois extrêmement minces, à contenu tantôt transparent et fluide, tantôt ferme et opaque, avec un noyau ; et 2° la *membrane externe et secondaire*, ou la *capsule de cartilage* (cavité de cartilage des auteurs), couche dure, transparente ou jaunâtre, formée par une sécrétion de l'utricule primordiale, qui enveloppe étroitement la cellule interne, et qui peut prendre une apparence stratifiée et une épaisseur considérable, de nouveaux produits de sécrétion s'apposant toujours à sa face interne. Sous l'influence de plusieurs réactifs, même sous celle de l'eau, le contenu de la cellule délicate du cartilage se coagule, et ratatine cette membrane de manière à produire un intervalle entre elle et la capsule de cartilage (fig. 16, 1 et 2), et à prendre l'aspect d'un corpuscule foncé, un peu dentelé, sans noyau distinct, corpuscule dont la signification n'est pas facile à déterminer. — Très souvent il se fait dans les cellules de cartilage une *multiplication des cellules* dont le premier phénomène paraît être une division de l'utricule primordiale dans l'intérieur de la capsule de cartilage. Autour des cellules filles se forment ensuite de nouvelles capsules de cartilage, pendant que les capsules des cellules mères se confondent peu à peu avec la substance intermédiaire ; celle-ci doit donc être rattachée aux cellules, au moins en partie. La substance intermédiaire est homogène, ou finement granulée, ou fibreuse, même avec des fibres distinctes et isolables.

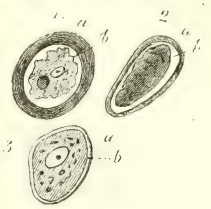

Fig. 20.

Les *caractères chimiques* du tissu cartilagineux sont en partie encore peu connus. Ce qui est certain, c'est que les cellules et la substance fondamentale ne sont pas faites de la même matière. Les membranes des cellules de cartilage proprement dites ne se dissolvent pas par la coction, et résistent longtemps aux alcalis et aux acides, caractères qui les éloignent des substances donnant de la gélatine, en les rapprochant, au contraire, des éléments élastiques. Mais les capsules de cartilage, ou membranes secondaires des cellules de cartilage, semblent se convertir peu à peu en une substance qui se réduit en gélatine ; c'est ce qu'on peut conclure des modifications que la coction leur fait éprouver, et du fait spécial de la dissolution des

Fig. 20. — Trois cellules de cartilage de l'homme, grossies 350 fois.

1. Cellule de cartilage de l'épiglotte, facile à isoler, avec une utricule primordiale un peu ratatinée.

2. Cellule de capsule d'un cartilage articulaire, avec une utricule primordiale fortement ratatinée.

3. Cellule d'un cartilage d'ossification, avec utricule primordiale non altérée. Les deux dernières cellules ont une capsule de cartilage très mince : la première, une capsule épaisse. *a*, capsule de cartilage ; *b*, utricule primordiale, avec contenu de cellule et noyau. Celui-ci est caché dans la cellule 2.

capsules des cellules mères, confondues dans la substance fondamentale. Le contenu des cellules se coagule dans l'eau et dans les acides végétaux étendus, et se dissout facilement dans les alcalis. La substance fondamentale de la plupart des cartilages est formée de chondrine; dans les cartilages réticulés seulement, c'est une matière qui se rapproche beaucoup de la substance du tissu élastique. Il s'ensuit que les cartilages composés uniquement de cellules de cartilage et les cartilages réticulés ne donnent, par la coction dans l'eau, que peu ou point de gélatine, et que la présence de celle-ci n'est point un caractère du tissu cartilagineux.

Sous le *rapport physiologique*, nous devons mentionner surtout la dureté et l'élasticité des cartilages, propriétés qui donnent au cartilage plusieurs genres d'utilité. Dans les *cartilages en voie de croissance*, le mouvement moléculaire est très énergique; ils contiennent alors constamment, en certains points, dans des canalicules cartilagineux particuliers, de nombreux *vaisseaux sanguins*, voire même des *nerfs*, comme je l'ai démontré sur la cloison des narines du veau.

Les cartilages se développent aux dépens des masses celluleuses primitives de l'embryon; les cellules de ces masses se transforment en cellules de cartilage, pendant qu'une substance intermédiaire, qu'on peut faire dériver d'une exsudation de principes constituants du sang, s'interpose entre elles dans la plupart des régions. L'*accroissement* du cartilage a lieu tantôt par *multiplication endogène des cellules*, phénomène dont les traces sont toujours facilement reconnaissables, même sur des cartilages complétement développés; tantôt par dépôt d'une substance intermédiaire provenant du plasma du sang, entre les cellules de cartilage, qui sont, au début, les seuls éléments du cartilage. Cette substance, d'après les recherches de Schwann, ne donne pas d'abord de chondrine, même dans les vrais cartilages; plus tard elle augmente de plus en plus en quantité. On n'a jamais constaté avec certitude un mode d'accroissement des cartilages par *apposition de nouvelles couches cartilagineuses à la face externe du cartilage complétement développé*, comme l'admet Gerlach. Dans le cartilage complet, en tout cas, le mouvement moléculaire est peu énergique et manque d'agents particuliers, abstraction faite des vaisseaux du périchondre qui revêt beaucoup de cartilages, et de ceux de l'os voisin. Il faut excepter les cartilages de quelques mammifères (cloison des narines) et des plagiostomes; dans ces derniers, d'après Leydig, il y a, même chez les vieux animaux, soit des canaux vasculaires (raie), soit des cellules de cartilage fusiformes ou étoilées, anastomosées (requin, chimère, esturgeon). Dans un âge avancé, la substance fondamentale de certains cartilages vrais a de la tendance à devenir fibreuse et à se rapprocher beaucoup, par ses caractères chimiques, de celle des cartilages réticulés. Rapprochez de ce fait celui de la transition graduelle qui existe en certains endroits (surtout dans le cartilage aryténoïde des mammifères) entre le cartilage vrai et le cartilage réticulé, et vous aurez la preuve que *ces deux variétés de cartilage ne sont pas séparées l'une de l'autre par des limites précises*. De plus, il n'est pas rare de voir les vrais cartilages s'ossifier

dans l'âge avancé, par le développement simultané de vaisseaux et de *moelle de cartilage* dans leur intérieur. Les cartilages n'ont aucune *aptitude à se reproduire*, et *leurs blessures ne se cicatrisent pas au moyen de substance cartilagineuse ;* assez souvent, au contraire, on observe des *productions accidentelles de cartilage.*

Les différentes variétés du tissu cartilagineux sont les suivantes :

1. *Tissu cartilagineux sans substance fondamentale*, ou *parenchyme de cellules cartilagineuses.* A cette variété appartiennent : la corde dorsale des embryons et de certains poissons adultes, beaucoup de cartilages du fœtus, les cartilages des lamelles branchiales de quelques poissons et ceux de l'oreille externe de plusieurs mammifères.

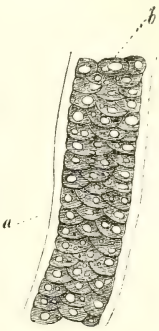

Fig. 21.

2. *Tissu cartilagineux avec substance fondamentale.*

a. *Substance fondamentale homogène donnant de la chondrine, vrai cartilage, cartilage hyalin.* Cette variété se trouve dans les grands cartilages des organes de la respiration, dans ceux des articulations, des côtes et du nez; dans toutes les symphyses et synchondroses, au voisinage immédiat des os ; dans la gouttière de l'os cuboïde, et dans les cartilages d'ossification du fœtus.

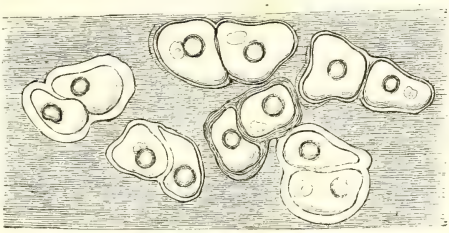
Fig. 22.

b. *Substance fondamentale fibreuse, donnant peu ou point de chondrine, cartilage réticulé, cartilage jaune* : quelques fibro-cartilages, épiglotte, cartilages de Santorini, de Wrisberg, cartilages de l'oreille et de la trompe d'Eustachi, certaines parties des ligaments intervertébraux.

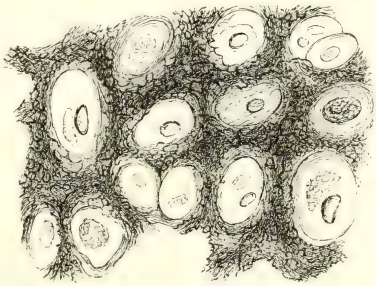
Fig. 23.

La connaissance de la véritable structure des cellules de cartilage appartient à ces derniers temps; elle ne devint possible que lorsqu'on commença à mieux saisir les rapports des éléments celluleux dans le tissu conjonctif, dans les cartilages et dans les os. Virchow le premier démontra que les corpuscules cartilagineux des auteurs,

Fig. 21. — Portion de la corde dorsale d'un embryon de mouton long de 6 lignes : *a*, sa gaîne; *b*, cellules, avec des espaces clairs et vésiculeux.

Fig. 22. — Cellules de cartilage de la couche blanchâtre du cartilage cricoïde. Grossissement de 350 diamètres, chez l'homme.

Fig. 23. — Petite portion de l'épiglotte humaine. Grossie 350 fois.

ou le contenu des cavités du cartilage, sont de véritables cellules à parois très délicates, et non pas simplement des contenus de cellules, comme on l'avait admis généralement.

Comme antérieurement déjà nous avions prouvé, plusieurs auteurs et moi, contrairement à Reichert et à Bergmann, que les cavités de cartilage ont des parois spéciales, et sont des organes celluleux isolables, il ne fut pas difficile de rapporter aux cellules de cartilage la doctrine de l'utricule primordiale et de la membrane de cellule externe ou secondaire : c'est ce qui fut fait par Remak et par moi (voyez plus haut). — L'utricule primordiale des cellules de cartilage est très facile à voir dans les cartilages réticulés ; ce sont eux aussi qui conviennent le mieux, en raison de leur substance fondamentale spéciale, pour convaincre les plus incrédules de l'existence des capsules de cartilage comme organes particuliers, distincts de la substance fondamentale, et faisant partie des cellules de cartilage. Dans les vrais cartilages, du reste, les capsules de cartilage s'isolent souvent avec une grande facilité, par la coction surtout, comme Donders l'a indiqué depuis fort longtemps; on y peut aussi reconnaître les véritables cellules de cartilage, et cela avec une grande netteté dans les cartilages d'ossification (Virchow).

Chez beaucoup d'animaux, le tissu cartilagineux est bien plus répandu que chez l'homme, notamment dans le *squelette* (amphibies nus, poissons); de plus, on le rencontre aussi dans la *sclérotique* des poissons, des oiseaux et des amphibies, dans le *cœur* (ruminants, pachydermes, salamandre terrestre et tortue, d'après Leydig). Les cartilages réticulés sont d'une remarquable beauté dans le larynx des grands mammifères, attendu que les réseaux fibreux y sont beaucoup plus distincts et plus forts que chez l'homme.

Dans les animaux invertébrés, on trouve beaucoup de tissus analogues au cartilage, quant à la consistance; mais du véritable cartilage, offrant quelquefois des éléments remarquablement beaux, n'a été rencontré jusqu'à présent que chez les sèches.

Bibliographie. — Meckauer, *De penitiori cartilaginum structura dissert.* Vratisl., 1836. — J. Müller, dans *Poggendorf's Annalen*, 1836, p. 293. — Rathke, dans *Fror. Not.*, 1847, p. 306. — A. Bergmann, *De cartilaginibus disq. micr.* Mitaviæ, 1850. — Comp. ensuite les mémoires de Virchow et de Remak, cités plus haut à l'occasion du tissu conjonctif; enfin F. Hoppe, *Über die Gewebelemente der Knorpel, Knochen und Zähne*, dans *Virchow's Archiv*, V, p. 170.

§ 27. **Tissu élastique**. — Les *éléments* du tissu élastique sont des fibres à contours opaques, cylindriques ou aplaties, qui varient en diamètre depuis une finesse incommensurable jusqu'à 0mm,006, et même 0mm,011 (chez les animaux, 0mm,018), et qui, lorsqu'elles sont réunies en masses, présentent une couleur jaunâtre. Les *fibres élastiques*, quand elles sont complétement développées, sont tout à fait solides; elles peuvent cependant renfermer par places de petites cavités, qui, chez un animal, la girafe (Queckett, *Histological catalogue*, I), sont disposées si régulièrement que les fibres en reçoivent une apparence de stries transversales très élégante. Les bords des fibres élastiques sont, en règle générale, tout à fait rectilignes; cependant, dans quelques cas rares, ils paraissent dentelés, et

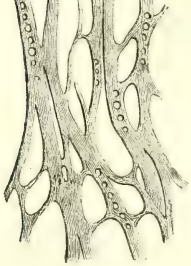

Fig 24.

Fig. 24. — Réseau élastique de la *tunique moyenne* de l'artère pulmonaire du cheval, avec trous dans les fibres. Grossissement de 350 diamètres.

même, comme l'a vu Virchow sur des tissus nouvellement formés, garnis d'un nombre infini de prolongements pointus plus ou moins longs. — Les fibres de noyaux ont été séparées jusqu'à présent des *fibres élastiques;* mais comme, sauf le diamètre, elles ne diffèrent en rien de ces dernières; comme toutes les fibres élastiques sont, à leur origine, aussi fines que les fibres de noyaux, et qu'enfin celles-ci ne naissent pas uniquement de noyaux, il vaut mieux laisser tomber en oubli le nom de fibres de noyaux, et diviser simplement les fibres élastiques en *fines* et en *grosses*. Les fibres élastiques se montrent tantôt sous l'aspect de fibres plus ou moins longues, rectilignes ou contournées en spirale autour d'autres parties (faisceaux de tissu conjonctif, nerfs);

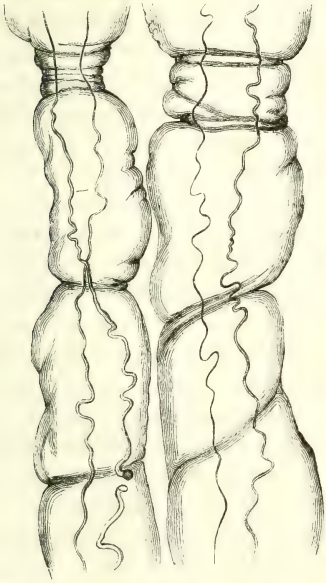

Fig. 25.

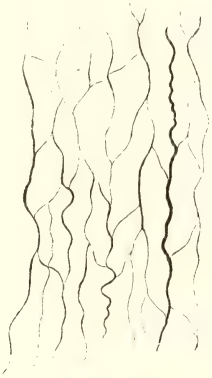

Fig. 26.

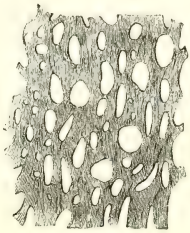

Fig. 27.

elles appartiennent généralement, dans ce cas, à la variété fine. Tantôt elles forment, par l'anastomose de fibres de diverses grosseurs, ce qu'on appelle *un réseau de fibres élastiques*, lequel peut être étendu en forme de membrane, ou pénétrer d'autres tissus à diverses profondeurs. Une modification de ce réseau de fibres élastiques nous est présentée par les *membranes élastiques*, où les fibres sont si étroitement entrelacées, qu'il en résulte une

Fig. 25. — Deux faisceaux secondaires de tissu conjonctif, de l'arachnoïde de l'homme, avec des fibres élastiques qui les enlacent, et d'autres plus fines (fibres interstitielles). Traités par l'acide acétique, et grossis 350 fois.

Fig. 26. — Réseau de fibres élastiques fines du péritoine d'un enfant. Grossi 350 fois.

Fig. 27. — Membrane élastique de la tunique moyenne de la carotide du cheval. Grossie 350 fois.

membrane continue qui, dans les cas extrêmes, ne montre plus aucune trace de sa nature primitive, et paraît tout à fait homogène et percée de petites ouvertures (*membrane fenêtrée*, Henle).

Sous le *rapport chimique*, le tissu élastique présente des réactions bien déterminées; néanmoins, sa composition n'est pas encore connue exactement. L'acide acétique concentré n'attaque nullement les fibres élastiques à froid, il les gonfle seulement un peu; mais par une coction de plusieurs jours, il les dissout; l'acide nitrique les colore en jaune; le réactif de *Millon* pour les combinaisons protéiques les teint en rouge, tandis que l'acide sulfurique et le sucre n'y déterminent aucune coloration rouge. Dans une solution de potasse modérément concentrée, à froid, le tissu élastique reste longtemps sans modification, sinon qu'il se gonfle et qu'il pâlit un peu; chauffé longtemps avec elle, il se transforme en une masse gélatiniforme. L'eau ne le dissout point, même par une coction de soixante heures; cependant, après trente heures d'ébullition à 160° (dans la marmite de Papin), il se transforme en une substance brunâtre répandant une odeur de gélatine, mais qui ne se prend point en gelée, et que précipitent l'acide tannique, la teinture d'iode et le sublimé, mais non les autres réactifs de la chondrine.

Au *point de vue physiologique*, il faut considérer avant tout la grande élasticité de ce tissu, qui, par là, vient notablement en aide aux organes locomoteurs, et joue aussi un rôle important dans d'autres organes, comme, par exemple, dans les cordes vocales. Quant au développement, la présomption de Schwann que ce tissu procède de cellules, acquiert de plus en plus de consistance depuis les recherches modernes. En effet, toutes les parties qui, plus tard, contiendront du tissu élastique, montrent, chez l'embryon, des cellules spéciales, fusiformes ou étoilées, terminées en pointes; ces cellules, par leur fusion, produisent des fibres allongées ou des réseaux sur lesquels les endroits où se trouvaient autrefois les corps des cellules sont encore reconnaissables à des épaississements pourvus de noyaux. Les fibres persistent assez souvent dans cet état de cellules étoilées anastomosées, ou de corpuscules de tissu conjonctif (Virchow): par exemple, dans les tendons et dans la cornée, dans les ligaments, les disques liga-

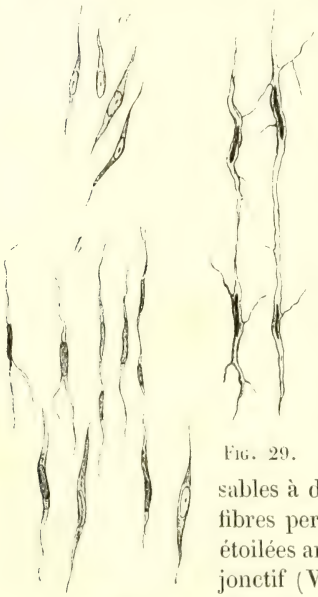

Fig. 29.

Fig. 28.

Fig. 28. — Cellules formatrices des fibres élastiques, grossies 350 fois, prises sur le tendon d'Achille d'un embryon de quatre mois. *b*, quelques cellules libres d'un embryon de sept mois, avec un ou deux prolongements; d'autres confondues deux à deux ou trois à trois.

Fig. 29. — Cellules formatrices étoilées des fibres élastiques fines, prises sur le tendon d'Achille d'un nouveau-né. Grossies 350 fois.

menteux, dans le derme et dans certaines muqueuses, etc. Dans ces parties, on trouve aussi, le plus souvent, des fibres élastiques complétement développées, ou bien toute trace de l'ancienne composition cellulaire s'efface si bien, qu'il en résulte des fibres très régulières ou des réseaux de fibres. Ces fibres peuvent ensuite persister toute la vie à l'état de fibres élastiques fines et de réseaux fins, ou bien croître en volume et passer à la forme plus grosse de ce tissu. Les membranes élastiques homogènes ne sont autre chose que des réseaux élastiques serrés, dont les fibres se sont tellement élargies, qu'il ne reste plus entre elles que des espaces très étroits. Dans le tissu élastique développé, il ne paraît se passer qu'un mouvement nutritif presque nul ; au moins ce tissu, même réuni en grandes masses, est-il, pour ainsi dire, privé de vaisseaux. La présomption de Virchow, au contraire, d'après laquelle les formes non développées de ce tissu, c'est-à-dire les corpuscules du tissu conjonctif, serviraient à charrier des sucs et à favoriser la nutrition, est évidemment fondée; il sera dès lors permis de placer physiologiquement ces corpuscules à côté des systèmes de canaux déliés qui conduisent les sucs dans les os et dans les dents. Je les appellerai, à cause de cela, *cellules plasmatiques*, et leurs prolongements, *tubes plasmatiques*. On ne connaît aucun fait de régénération du tissu élastique : mais des formations nouvelles de ce tissu se rencontrent assez fréquemment.

Les fibres élastiques se montrent rarement en grandes masses; elles se trouvent très abondamment mêlées au tissu conjonctif, soit sous forme de fibres isolées, soit sous celle de réseaux variés. Comme *organes véritablement élastiques*, il faut signaler :

1. Les *ligaments élastiques*, dans lesquels le tissu élastique se montre, pour ainsi dire, pur, avec très peu de tissu conjonctif, et presque sans vaisseaux ni nerfs. Ici se rangent les *ligaments jaunes* des vertèbres, le ligament cervical, certains ligaments du larynx, le ligament stylo-hyoïdien, et le ligament suspenseur du pénis.

2. Les *membranes élastiques*, qui apparaissent, soit comme réseaux de fibres, soit comme membranes fenêtrées, et qui se trouvent dans les tuniques des vaisseaux, notamment celles des artères, dans la trachée, les bronches, et dans le *fascia superficialis*.

Le tissu élastique se trouve, chez tous les animaux vertébrés, dans les mêmes parties que chez l'homme ; on le rencontre de plus dans certains endroits particuliers, comme dans les ligaments des ongles du chat, la membrane du vol des poissons suceurs, dans les plis de la membrane des ailes des oiseaux, dans les sacs pulmonaires des oiseaux. Dans les acéphales, ce tissu semble être rare, et il n'est pas certain que les ligaments élastiques qu'on y trouve, comme par exemple dans les acalèphes, soient semblables, anatomiquement et chimiquement, au tissu élastique des animaux supérieurs.

Des diverses parties appartenant au tissu élastique, celles que Gerber a désignées sous le nom de *fibres de noyaux* sont presque les seules qu'on ait examinées au point de vue du *développement*. Sous ce rapport, l'opinion de Henle, d'après laquelle ces fibres résultent de la fusion de noyaux allongés, avait été admise assez généralement ; mais tout récemment et presque simultanément, Virchow et Donders ont donné l'idée

d'une autre manière de voir. Suivant ces auteurs, ce que l'on avait pris jusqu'à présent pour des noyaux allongés, isolés ou plus ou moins confondus, devra être considéré comme des cellules fusiformes ou étoilées avec des prolongements déliés, cellules qui enveloppent étroitement un noyau en général allongé, et qui s'unissent quelquefois en fibres ou en réseaux.

D'accord avec plusieurs auteurs, je ne puis que confirmer ces données. Dans les tissus d'animaux adultes, il est néanmoins complétement impossible, en beaucoup de régions, très difficile en d'autres, d'acquérir une certitude sur le développement des fibres de noyaux, parce que, alors même que les fibres de noyaux présentent encore des traces de cellules, les membranes de cellule y entourent si exactement le noyau allongé, qui n'a nullement disparu, que souvent il est tout à fait impossible de discerner si l'on a devant soi une cellule avec deux ou plus de deux prolongements minces et un noyau, ou bien un noyau fusiforme ou étoilé. Sur de jeunes animaux, au contraire, sur lesquels Virchow a fait aussi ses premières observations, et surtout sur des embryons, il est assez facile de se former une opinion. Je trouve chez l'homme, comme objets pouvant servir plus particulièrement, les tendons, les ligaments, les aponévroses palmaire et plantaire; mais il m'a été possible aussi de poursuivre la marche du développement de ce tissu dans tous les autres endroits où du tissu élastique est mélangé au tissu conjonctif. Le fœtus de trois à quatre mois se prête le mieux à cette étude. Dans tous les organes composés de tissu conjonctif compacte (tendons, ligaments, fascia, derme), les fibrilles de tissu conjonctif sont déjà très bien développées chez lui, tandis que c'est à peine si l'on y trouve une trace de fibres de noyaux. A leur place existe, entre les faisceaux de tissu conjonctif souvent déjà très distincts, un grand nombre de cellules fusiformes de $0^{mm},022$ à $0^{mm},033$ de longueur, qui, à leur partie moyenne, large de $0^{mm},004$ à $0^{mm},006$, renferment un noyau ovalaire clair, avec un nucléole qui les remplit entièrement, et se terminent en un fil opaque très fin (fig. 26). Sur des embryons plus âgés, poursuivez ces cellules, à côté desquelles existent toujours une foule d'autres arrondies et ovalaires dont elles dérivent, et aussi quelques cellules étoilées, avec trois ou cinq prolongements, et vous verrez qu'elles deviennent de plus en plus longues et étroites, et à partir du sixième mois elles commencent à se confondre sous forme de fibres allongées ou de réseaux. Mais longtemps encore, même pendant le septième et le huitième mois, ces cellules formatrices du tissu élastique, seules ou unies deux à deux, trois à trois, peuvent être isolées en grand nombre dans toutes les formes de tissu conjonctif. Chez le fœtus à terme, cela ne peut plus se faire; par contre, les fibres de noyaux y montrent encore très nettement, du moins dans les formes compactes du tissu conjonctif, leur composition de cellules à noyaux fusiformes ou étoilées, composition qui, comme nous l'avons vu, se retrouve encore çà et là chez l'adulte.

Ce qui est vrai pour les fibres de noyaux paraît s'appliquer aussi aux *fibres élastiques*, dont Virchow ne s'est pas occupé spécialement. Déjà Valentin a trouvé (*Wagn. Handw. der Phys.*, I, p. 668) que les fibres élastiques du ligament cervical du veau sont notablement plus fines que chez le bœuf, et plus tard j'ai démontré moi-même (*Zeitschr. f. wiss. Zool.*, I, p. 77, rem.) que toutes les grosses fibres élastiques de l'adulte ont, à un certain moment, le caractère de fibres de noyaux ordinaires. En fait, on ne trouve pas chez le nouveau-né une seule fibre élastique véritable, car même celles du ligament cervical, des ligaments jaunes, de l'aorte, ne mesurent pas plus de $0^{mm},0018$ à $0^{mm},0022$ là où elles sont le plus volumineuses. Cette circonstance seule, jointe à la grande analogie qui se voit d'ailleurs entre les fibres élastiques et les prétendues fibres de noyaux, pourrait déjà être regardée comme une preuve que les premières procèdent également de cellules; mais des faits observés directement établissent aussi ce mode de développement. Dans l'aorte, le ligament cervical et le *fascia superficialis* abdominal d'embryons humains de quatre ou cinq mois, on trouve des cellules fusiformes parfaitement semblables à celles du tissu conjonctif ordinaire, et l'on peut y démontrer avec certitude, au moins dans le dernier de ces organes, leur réunion

en fibres d'abord fines, de manière que la concordance entre les fibres élastiques fines et grosses se trouve établie quant au développement. Je ferai remarquer néanmoins qu'il se pourrait que certaines fibres élastiques ne provinssent pas de cellules. Il y a en effet certains faits qui semblent prouver que des fibres élastiques peuvent aussi naître de la même manière que la substance fondamentale des cartilages réticulés, c'est-à-dire par une métamorphose chimique des éléments d'une substance fondamentale homogène. La première observation de cette nature est due à H. Müller, qui dit (*Structure des mâles*, 1847, p. 62) : « Dans le ligament cervical, les noyaux fortement serrés dans le blastème amorphe ne s'arrangent pas immédiatement en séries continues ; ils disparaissent de nouveau, et c'est dans ce blastème secondaire, si l'on veut, qu'apparaissent les fibres élastiques avec leurs caractères, mais avec une épaisseur à peine mesurable ; elles grossissent ensuite peu à peu et n'acquièrent tout leur volume qu'après la naissance. » Cet exposé mérite d'autant plus d'être pris en considération, que d'après les recherches toutes récentes de Henle (*Jahresber.*, 1851, p. 29) et de Reichert (*Müller's Archiv.*, 1852 ; *Jahrb.*, p. 95), le développement des fibres élastiques du ligament cervical se fait d'une manière en tout semblable. Je dois faire remarquer, cependant, qu'en traitant le ligament cervical des embryons d'hommes et d'animaux par l'acide nitrique (20 parties sur 100 d'eau), j'obtins un nombre extraordinaire de cellules fusiformes des plus évidentes, dont quelques-unes se terminaient en fibres délicates. Je n'ai donc aucun motif pour séparer les fibres élastiques du ligament cervical des autres; tous les noyaux qu'on aperçoit dans le ligament cervical du fœtus appartiennent à ces cellules fusiformes, à côté desquelles il y a aussi du tissu conjonctif ordinaire.

Il est difficile de préciser jusqu'à quel point les réseaux des cellules plasmatiques et les fibres élastiques fines qui en proviennent, ainsi que l'admet Virchow, doivent être envisagés comme un système de tubes servant à la nutrition, attendu que souvent tous nos moyens sont insuffisants pour déterminer si des fibres aussi déliées sont pourvues ou non d'un canal. Si l'on songe à la ténuité extraordinaire des prolongements des canalicules dentaires et des cavités osseuses, on conviendra que des fibrilles élastiques, en apparence pleines, peuvent encore être creuses, et l'on s'abstiendra de porter un jugement trop précipité sur cette question. Je suis cependant porté à croire que partout où, dans les réseaux élastiques, les corps de cellules ont disparu, celles-ci ne charrient plus aucun suc et n'ont point de rapport avec la nutrition, comme par exemple dans les fascia, les membranes séreuses, le périoste, etc.; qu'au contraire, là où les corps de cellules primitifs existent encore, un tel rapport ne peut être nié, comme dans les tendons, les ligaments, la cornée. Les rapports anatomiques, par exemple, dans les tendons, ne sont pas toutefois de telle nature qu'on puisse envisager les cellules plasmatiques comme un appareil de transport pour les liquides nutritifs d'une manière aussi spéciale que les canalicules dentaires et les cavités osseuses. Dans des cas pathologiques il arrive souvent que des dépôts de graisse se développent dans les cellules plasmatiques et dans leurs prolongements, ainsi, par exemple, dans la cornée.

Bibliographie. — A. Eulenberg, *De tela elastica*. Berol., 1836. Comp. en outre les articles cités § 24.

§ 28. **Tissu conjonctif.** — Les *parties élémentaires* qui composent le tissu conjonctif peuvent être distinguées en *essentielles*, ou ne manquant nulle part, et en *accidentelles*, ou ne se rencontrant qu'en certains endroits. Aux premières appartiennent le *tissu conjonctif proprement dit*, avec sa substance plus ou moins homogène ou fibreuse, les *faisceaux de tissu conjonctif*, comme aussi le *tissu conjonctif homogène;* aux secondes appartiennent les *cellules de la substance conjonctive* (qui, à la vérité, se rencontrent presque partout sous diverses formes, comme cellules plasmatiques, cellules de cartilage ou fibres

élastiques), les *cellules adipeuses*, et d'autres sans caractère déterminé. En outre, bien souvent le tissu conjonctif contient une quantité peu considérable de substance intermédiaire. Le véritable tissu conjonctif est ordinairement *fibreux*, et se divise plus ou moins distinctement en petites portions, ou *faisceaux de tissu conjonctif*, dont chacun, à son tour, consiste en un certain nombre de petites fibres déliées, ou *fibrilles de tissu conjonctif*. Celles-ci se distinguent des fibres élastiques fines placées très près d'elles et des fibrilles musculaires par leur petit diamètre ($0^{mm},0006$ à $0^{mm},0009$), par leur couleur pâle, leur aspect uniforme et le manque de stries. Elles se réunissent par l'intermédiaire d'une petite quantité d'une substance unissante claire, pour former ce qu'on appelle des *faisceaux*, lesquels, sous bien des rapports, rappellent les faisceaux des muscles striés, mais qui, cependant, s'en éloignent par l'absence d'une enveloppe particulière comparable au sarcolemme, et par un diamètre moyen moins considérable ($0^{mm},009$ à $0^{mm},011$). Ces faisceaux sont souvent des cordons allongés, légèrement onduleux, d'épaisseur partout égale. Ils ne se relient pas directement entre eux; au contraire, placés diversement à côté et au-dessus les uns des autres, ils forment des *faisceaux secondaires* et *tertiaires* plus considérables et des lamelles, ou bien ils se confondent en un *réseau* semblable aux réseaux élastiques, en formant ce que j'ai appelé le *tissu conjonctif rétiforme*. Dans des cas plus rares, les faisceaux de tissu conjonctif ne paraissent pas composés de fibrilles distinctes, mais présentent un aspect homogène, comme dans le névrilème, où ils sont connus sous le nom de *fibres de Remak*. En dehors de cette forme de tissu conjonctif, il en existe une autre plus rare, dans laquelle on ne peut distinguer nettement ni faisceaux, ni fibrilles, mais seulement un tissu étendu en forme de membrane ou accumulé en masses considérables, finement granulé ou légèrement strié, voire même tout à fait homogène et transparent : c'est le *tissu conjonctif homogène* ou *de Reichert*. Les autres éléments qu'on rencontre quelquefois dans le tissu conjonctif offrent peu de particularités, sauf les cellules plasmatiques déjà mentionnées et leurs dérivés ; ils seront étudiés d'une manière plus approfondie dans la partie spéciale, aux endroits qui les concernent. Cependant je dois

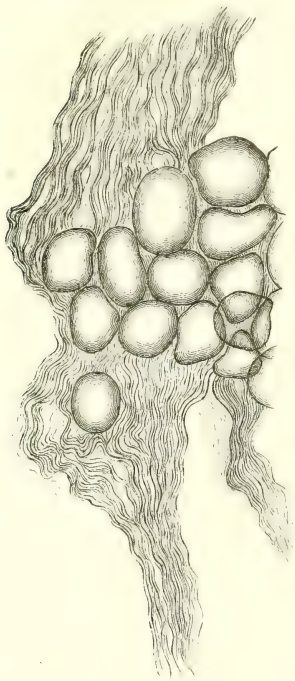

Fig. 30.

Fig. 30. — Tissu conjonctif lâche, avec cellules adipeuses chez l'homme. Grossissement de 350 diamètres.

ici faire remarquer encore que, dans beaucoup de formes de tissu conjonctif fibreux, les cellules plasmatiques et les fibres élastiques fines sont distribuées avec un ordre parfait, et marchent très régulièrement entre les faisceaux *en conservant leurs caractères les plus essentiels;* de sorte que la délimitation de ces faisceaux dépend principalement de ces éléments. Une substance intermédiaire existe également, en faible quantité, dans toutes les formes du tissu conjonctif; mais, dans les formes compactes, sa présence ne peut être démontrée directement; au contraire, dans le tissu conjonctif lâche, elle est assez souvent très évidente. Néanmoins, dans un cas particulier, il n'est pas facile de dire si elle doit être considérée comme substance amorphe ou comme tissu conjonctif homogène provenant de cellules.

Sous le *rapport chimique*, le tissu conjonctif est bien connu. La véritable substance conjonctive fournit, par la cuisson dans l'eau, la colle ordinaire; elle contient, en outre, un liquide que sa petite quantité n'a pas encore permis d'étudier. Ce n'est que là où il se trouve en plus grande abondance, comme dans le tissu conjonctif gélatineux des embryons, que l'on peut y démontrer facilement l'existence d'une grande quantité d'albumine et de mucus. Les propriétés chimiques du tissu conjonctif homogène sont moins connues; cependant, en beaucoup d'endroits, il semble se rapprocher de la composition du tissu élastique.

Le tissu conjonctif sert l'organisme, suivant sa structure, tantôt comme substance inextensible, tantôt comme doux soutien des vaisseaux, nerfs et glandes; tantôt enfin comme tissu compressible remplissant les intervalles et facilitant les changements de position des organes. Lorsque les éléments élastiques s'y trouvent en grande quantité, sa signification change; une grande quantité de cellules adipeuses ou de cartilage lui donnent une mollesse ou une résistance qu'il ne présenterait pas sans cette circonstance.

Le tissu conjonctif se développe aux dépens de cellules, sans aucune exception; celui qui es

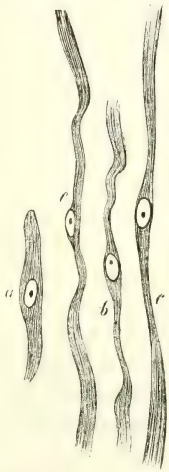

Fig. 31.

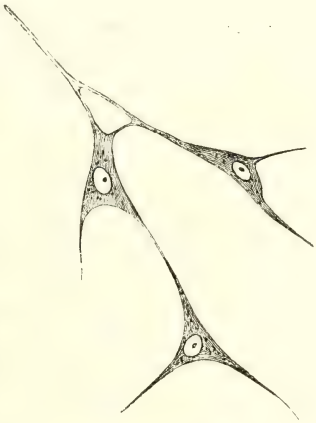

Fig. 32.

Fig. 31. — Cellules formatrices du tissu conjonctif de la peau du tronc d'un embryon de mouton, long de 13 millimètres. Grossissement de 350 diamètres. *a*, cellule sans apparence de fibrilles; *b*, avec fibrilles naissantes; *c*, avec fibrilles distinctes.

Fig. 32. — Trois cellules formatrices du tissu conjonctif rétiforme pris sur l'allantoïde d'un embryon de mouton de 13 millimètres de longueur. Grossissement de 350 diamètres.

fibreux, aux dépens de vésicules fusiformes ou étoilées qui s'unissent en longues fibres ou en réseaux, et qui, en même temps, se divisent en fibrilles, souvent dès avant leur fusion. La manière, le mode suivant lequel ce dernier fait s'accomplit n'est pas encore bien déterminé; ce qui paraît le plus vraisemblable, c'est que les cellules, en même temps qu'elles s'allongent, se transforment, membrane et contenu, en une masse homogène demi-molle, qui ensuite se divise en un faisceau de fibrilles délicates et en un peu de substance unissante. Le tissu conjonctif homogène a été peu suivi dans son développement; tout semble indiquer, cependant, que là où il se présente en grandes masses, il résulte, comme le premier, d'une fusion de cellules rondes ou oblongues, unies peut-être par une substance intermédiaire, et qui se métamorphosent jusqu'à produire une masse uniforme, sans arriver jamais à se diviser en fibrilles. Au contraire, certaines membranes de tissu conjonctif homogène pourraient représenter simplement une substance intercellulaire. Les faisceaux de tissu conjonctif, une fois produits, croissent en longueur et en épaisseur de même que les fibres élastiques, jusqu'à ce qu'ils aient acquis les rapports de volume qu'ils ont chez l'adulte; en même temps naissent, en plusieurs endroits, de nouveaux éléments, qui s'unissent avec ceux déjà existants. Le tissu conjonctif développé est presque sans vaisseaux là où il est pur, et se trouve placé, eu égard au mouvement de nutrition, sur une échelle très basse : aussi subit-il rarement des altérations. Il faut faire une exception pour le tissu conjonctif qui renferme des vaisseaux ; mais là les modifications ne reposent pas sur les conditions propres au tissu conjonctif lui-même; elles sont déterminées par les vaisseaux, les cellules adipeuses, etc., auxquels il sert de support. Les faisceaux de tissu conjonctif et les fibres élastiques sont, parmi les éléments d'un ordre supérieur, ceux qui sont placés au dernier degré de l'échelle : aussi se reproduisent-ils très facilement dans la réparation des pertes de substance ou dans l'accroissement des parties déjà existantes.

La combinaison des divers éléments du tissu conjonctif se fait de différentes manières; les formes suivantes sont celles qui se distinguent le mieux :

1. *Tissu conjonctif compacte* (*tissu conjonctif figuré*, Henle). Les éléments y sont liés intimement entre eux, de façon qu'il en résulte des organes simples, de forme bien distincte. Ici se rangent :

a. Les *tendons* et les *ligaments*. Ils se composent de faisceaux de tissu conjonctif, réunis en cordons parallèles plus volumineux par du tissu conjonctif lâche, faisceaux entre lesquels sont distribuées très régulièrement un certain nombre de cellules plasmatiques anastomosées, de fibres élastiques fines souvent unies en réseaux.

b. Les *fibro-cartilages*. Ils ont la structure des tendons et des ligaments, mais sont parsemés de nombreuses cellules de cartilage et de cellules plasmatiques. Tantôt ils constituent des organes spéciaux, comme les cartilages interarticulaires et le bourrelet glénoïdal ; tantôt ils se trouvent dans des parties formées de tissu conjonctif, surtout dans les tendons, les gaînes tendineuses et les ligaments.

c. Les *membranes fibreuses*. Elles ne se distinguent des tendons et des ligaments que par l'entrelacement fréquent des faisceaux de tissu conjonctif, et par le nombre généralement plus grand des fibres élastiques; elles comprennent : 1. les *aponévroses des muscles*, qui ont plutôt la structure des tendons; 2. les *périostes* et les *périchondres*, qui, par places, offrent énormément d'éléments élastiques; 3. les *enveloppes solides et blanches de plusieurs organes mous*, telles que la dure-mère, le névrilème, la sclérotique et la cornée, la membrane fibreuse de la rate et des reins, l'albuginée des ovaires, des testicules, du pénis et du clitoris. Dans ces derniers organes et dans la rate, ces enveloppes, constituées par un tissu conjonctif compacte et par de nombreuses fibres élastiques fines, se continuent à l'intérieur, et concourent, en se mêlant avec des muscles lisses, à former un appareil plus ou moins compliqué, qui se présente tantôt sous forme de cloisons ou d'un *stroma*, tantôt sous celle d'une charpente en réseau. Dans la cornée, il y a cette modification que le tissu conjonctif est transparent, riche en cellules à suc, et que, par la coction, il donne de la chondrine au lieu de gélatine.

d. Les *membranes séreuses*. Elles consistent en un tissu conjonctif riche en fibres élastiques fines, et dont les faisceaux anastomosés sont entrelacés diversement ou même forment des réseaux véritables; ce tissu peut aussi être homogène en partie, notamment à la surface de ces membranes. Les membranes séreuses, qui ne renferment jamais de glandes, et n'offrent, en somme, que peu de vaisseaux et de nerfs, tapissent les cavités, contiennent les viscères, et sont rendues lisses et luisantes, à leur face interne, par un revêtement épithélial. Elles ne forment pas des sacs nécessairement clos, comme on l'a cru précédemment; au contraire, elles peuvent avoir des ouvertures (ouverture abdominale des trompes); elles peuvent manquer tout à fait par places, comme sur les cartilages des extrémités articulaires, ou bien encore être privées de leur couche fondamentale de tissu conjonctif, de telle façon que l'épithélium se trouve appliqué sur une autre partie, comme, par exemple, sur ce qu'on appelle feuillet externe de l'arachnoïde cérébrale. A ces membranes appartiennent : 1. les *vraies membranes séreuses*, telles que l'arachnoïde, le péricarde, le péritoine et la tunique vaginale, qui toutes, à l'état normal, ne sécrètent que très peu d'une humeur semblable à la sérosité; 2. les *membranes synoviales* ou capsules articulaires, les bourses muqueuses et les gaînes tendineuses, qui élaborent un liquide jaunâtre, filant, la *synovie*, dans lequel il y a de l'albumine et du mucus.

e. Le *derme*. Il est constitué par un feutrage épais de faisceaux de tissu conjonctif, lequel, à la surface et dans les papilles, fait place à un tissu vaguement fibrillaire, parfois même homogène; il renferme un grand nombre de réseaux élastiques fins et gros, quelquefois aussi des cellules plasmatiques, avec de nombreux vaisseaux et nerfs. Le derme porte à sa face externe les papilles cutanées, et s'y trouve recouvert par l'épiderme, avec lequel il concourt à former le tégument externe : il est séparé des parties profondes par un tissu mou, le plus souvent riche en graisse, le tissu conjonctif sous-cutané ou pannicule graisseux.

f. Les *membranes muqueuses*. Elles sont composées, en réalité, d'une couche fondamentale de tissu conjonctif, couche très vasculaire et nerveuse qui forme la membrane muqueuse proprement dite; d'une couche épithéliale qui recouvre celle-ci, et d'un tissu conjonctif sous-muqueux qui, dans l'intestin, a été appelé tunique nerveuse. La couche fondamentale a la même structure que le derme; elle est seulement plus molle, et assez souvent pauvre en tissu élastique et en cellules plasmatiques. Les membranes muqueuses se distinguent généralement des séreuses par une plus grande richesse vasculaire, par une épaisseur plus considérable, par des glandes nombreuses, et par une sécrétion muqueuse qu'on doit attribuer principalement à leur revêtement épithélial mou. Il y a cependant des muqueuses qui sont aussi minces et aussi privées de glandes que les séreuses; d'un autre côté, leur richesse vasculaire et la nature de leur sécrétion rapprochent les capsules synoviales des muqueuses. Les membranes muqueuses et la peau se ressemblent dans toutes leurs parties essentielles; aussi les transitions de l'une à l'autre, aux lèvres, aux paupières et ailleurs, ont-elles lieu insensiblement.

Les membranes muqueuses comprennent la membrane interne du canal intestinal, celle qui tapisse les narines et leurs cavités accessoires, la trompe d'Eustachi, la cavité du tympan et les cellules mastoïdiennes, la conjonctive. Dans les glandes, tous les conduits sécréteurs un peu considérables ont une membrane muqueuse distincte : ainsi, le poumon, depuis la glotte jusque dans les plus petites bronches; le foie, dans les grands canaux biliaires et dans la vésicule biliaire; le pancréas, dans le conduit pancréatique; les organes génito-urinaires, dans l'urètre, la vessie, les uretères, le calice, dans le vagin, l'utérus, les trompes, dans les conduits galactophores, et les petits réservoirs du lait, dans les vésicules séminales et le canal déférent. Dans toutes ces glandes, la tunique muqueuse se continue sans interruption avec les parois des utricules et vésicules glandulaires; on peut donc considérer celles-ci comme formées par une membrane muqueuse amincie. Il pourrait en être ainsi des petites glandes qui, comme celles de l'intestin, se rattachent directement à de grandes expansions muqueuses; seulement il faudrait alors envisager également les petites glandes de la peau comme constituées par des prolongements amincis de cette dernière. Comme l'histoire du développement et la physiologie sont favorables aussi à cette manière de voir, je la crois justifiée jusqu'à un certain point. Il ne faut cependant pas oublier que la *membrane propre* de beaucoup de glandes n'est pas faite de tissu conjonctif, et qu'elle paraît plutôt être une sécrétion des cellules des canaux glandulaires; de telle sorte que les éléments sécréteurs des glandes conservent jusqu'à un certain point une existence indépendante.

g. Les *membranes des veines*, *des vaisseaux lymphatiques*, la *membrane adventice des artères*, l'*endocarde*. Elles consistent en un tissu conjonctif rigide, assez analogue à celui des membranes fibreuses, et en réseaux de fibres

élastiques fines ou grosses, auxquelles des muscles lisses sont mêlés parfois dans les veines.

h. Les *tuniques vasculaires*, auxquelles appartiennent la pie-mère avec les plexus choroïdes, la choroïde et l'iris. Toutes contiennent de très nombreux vaisseaux qui sont moins destinés à la nutrition de ces membranes qu'à celle des organes voisins. Pour soutenir ces vaisseaux, il y a tantôt un tissu conjonctif ordinaire, sans fibres élastiques (iris, pie-mère), à faisceaux parallèles, feutrés et anastomosés, et tantôt un tissu conjonctif homogène (plexus choroïdes, choroïde), auquel peuvent être joints, comme dans la choroïde, certains éléments d'un ordre plus élevé, c'est-à-dire des cellules anastomosées, généralement plus ou moins remplies de pigment, et qu'on devra probablement placer à côté des cellules plasmatiques.

i. Les *membranes de tissu conjonctif homogène.* Dans plusieurs organes se trouvent des membranes dont l'aspect et quelques-unes des propriétés chimiques répondent à ceux du tissu conjonctif; néanmoins elles ne renferment pas de faisceaux de tissu conjonctif, ni de fibrilles distinctes, et paraissent plutôt homogènes. Je place ici le tissu homogène qui souvent sert d'enveloppe à un ou plusieurs faisceaux de l'arachnoïde, le névrilème des petits rameaux nerveux, la membrane hyaloïde, les enveloppes des corpuscules de Malpighi de la rate, et celles des follicules glandulaires du tube digestif (tonsilles, follicules de la langue, glandes solitaires et glandes de Peyer). Parmi les membranes d'enveloppe des éléments glandulaires, il me semble qu'il faut ranger ici toutes celles qui contiennent des noyaux (ou des cellules plasmatiques), comme l'enveloppe des testicules, celle des follicules de Graaf, et de certaines glandes en grappe ou utriculaires. Par contre, les membranes propres des glandes, qui sont homogènes et sans noyau, telles qu'elles se trouvent aussi dans les canalicules séminifères, dans les follicules de Graaf, et surtout dans les canaux urinifères, ne me paraissent pas devoir être rattachées au tissu conjonctif (voy. à ce sujet § 16). De même je crois que la capsule cristalline, la membrane de Demours, la membrane *limitante*, la gaîne de la corde dorsale, doivent leur origine à une sécrétion des cellules, et n'appartiennent pas au tissu conjonctif. Quant aux membranes amorphes qui se trouvent au-dessous de quelques épithéliums ou épidermes (*basement membranes*, Bowman), je m'abstiendrai provisoirement de les juger. Il est très probable que ces membranes ne sont que la couche la plus externe de la membrane de tissu conjonctif qu'elles limitent, tandis que d'un autre côté elles pourraient bien n'être qu'une dépendance des cellules qu'elles supportent.

2. *Tissu conjonctif lâche ou aréolaire* (*tissu conjonctif amorphe*, Henle). Il consiste en un réseau mou et lâche formé de faisceaux de tissu conjonctif anastomosés et diversement entrelacés; il se trouve en plus ou moins grande quantité entre les organes et leurs diverses parties, pour remplir les vides et comme moyen d'union. Ce tissu se présente sous deux formes : *a.* Comme *tissu adipeux*, lorsque de nombreuses cellules adipeuses se rencontrent dans les mailles du tissu conjonctif, très pauvre en fibres élastiques et en cellules

plasmatiques. *b*. Comme *tissu conjonctif lâche ordinaire*, quand ces dernières sont rares ou manquent tout à fait. — Le *tissu adipeux* se trouve principalement dans la peau, à l'état de *pannicule graisseux ;* dans les grands os cylindriques, sous forme de moelle jaune des os ; autour de la moelle épinière, près des nerfs et des vaisseaux, et dans les muscles.

Le *tissu conjonctif aréolaire ordinaire*, qui est tantôt très pauvre, et tantôt très riche en cellules plasmatiques et en fibres élastiques, se montre abondant surtout entre les divers organes du cou, de la poitrine, de l'abdomen et du bassin ; sur le trajet des vaisseaux et des nerfs, et dans l'intérieur des muscles. En certains endroits, comme dans le canal vertébral, dans la moelle des cartilages, il revêt une *forme gélatineuse*, analogue à celle du tissu conjonctif très lâche de l'embryon ; dans ces cas, une humeur tantôt d'apparence séreuse, tantôt muqueuse et albumineuse, est épanchée dans les mailles de ses faisceaux.

Dans les quatre classes d'animaux vertébrés, le *tissu conjonctif* est distribué à peu près comme chez l'homme. Chez les invertébrés, au contraire, il est très rare, et là où il existe, il est généralement homogène, ou formé de cellules isolées ou unies par une substance intermédiaire ; rarement il est fibreux, excepté chez les céphalopodes, dans le manteau des acalèphes, dans le pédicule des lingules et des cirrhipèdes. Les cellules adipeuses s'y montrent aussi très rarement avec la même abondance et la même extension que chez les animaux supérieurs. Le tissu conjonctif compacte est remplacé chez eux par des masses homogènes de *chitine*, par une substance composée de cellulose, et par des parties calcaires ou cornées.

Relativement à la *structure* et au *développement* du tissu conjonctif, les avis sont encore partagés. Tandis que la plupart des auteurs s'accordent à considérer ce tissu comme nettement fibreux et composé de faisceaux qui seraient eux-mêmes formés de fibrilles, Reichert le regarde comme un tissu homogène, et envisage les fibrilles en partie comme un produit artificiel, en partie comme l'expression d'un plissement ; opinion vers laquelle inclinent aussi plusieurs auteurs modernes. Quant à moi, je trouve bien quelque chose de vrai dans la supposition de Reichert, en tant qu'on ne peut nier qu'il existe un tissu conjonctif non fibrillaire, homogène, qui avait peu attiré l'attention dans le principe ; je suis d'avis cependant qu'appliquée à la grande masse des organes formés de tissu conjonctif, cette opinion est erronée. La possibilité, dans les membranes minces, de reconnaître les fibrilles avant toute préparation, la facilité avec laquelle s'isolent ces fibrilles dans les tendons et les ligaments, enfin cette circonstance que, sur une coupe transversale des tendons et du tissu conjonctif en général, les fibrilles peuvent être démontrées également, toutes ces circonstances constituent pour moi des motifs suffisants pour m'en tenir à l'opinion ancienne. Je dois ici appuyer expressément sur le dernier de ces faits, parce que récemment Reichert (*Müll. Arch.*, 1852, p. 327) n'a pas réussi à le constater. Je dois dire que ma figure de la coupe transversale des fibrilles (*Mikr. Anat.*, II, 1, p. 217, fig. 61) n'est pas exacte, comme je l'ai fait remarquer dans l'explication. Il est en effet presque impossible de rendre par une gravure sur bois des parties aussi délicates ; mais mon assertion n'en est pas moins fondée ; c'est ce dont je me suis assuré de nouveau à plusieurs reprises dans ces derniers temps. (Je recommande toujours de traiter par l'acide acétique étendu des coupes transversales suffisamment épaisses.) Je ne comprends pas dès lors comment il peut être question d'un plissement. Que l'on songe donc de quelle singulière façon un faisceau devrait être plissé, pour que sa coupe transversale donnât l'apparence de fibrilles serrées, et l'on sera convaincu du peu de vraisemblance d'une semblable opinion, quelque restreinte qu'elle puisse être. Reichert, qui a déjà accordé (*loc. cit.*) que les molécules de la substance tendineuse sont autrement arrangées dans le sens de la longueur que dans celui de la largeur, et que la substance

fondamentale des cartilages peut véritablement se diviser en fibrilles, ne diminuerait en rien l'importance de ses services quant à la véritable interprétation de la substance conjonctive, en faisant un pas de plus, et en abandonnant sa théorie d'après laquelle l'apparence de fibrilles dans le tissu conjonctif fibreux serait le résultat d'un plissement. Il ne s'agirait plus alors que de déterminer si les fibrilles que l'on voit sont un résultat artificiel ou si elles sont préformées, question sur laquelle on ne tarderait pas, sans doute, à tomber bientôt d'accord.

Quant au *développement* du tissu conjonctif, je distinguerai *deux types* qui répondent aux deux formes principales du tissu conjonctif, le tissu conjonctif compacte et le tissu conjonctif aréolaire. Le premier de ces tissus se développe aux dépens d'un assemblage de cellules sans substance intermédiaire appréciable; les cellules s'allongent, se divisent en fibrilles et se confondent; ce fait est très évident dans les tendons et dans les ligaments, qui sont d'abord constitués uniquement par des cellules formatrices ordinaires et arrondies, comme l'apprennent les observations sur les larves des batraciens et les embryons des mammifères; ces cellules deviennent ensuite fusiformes à l'époque où se forment les fibres musculaires striées (au deuxième mois chez les mammifères). Le développement ultérieur montre un fait qui avait échappé à Schwann, c'est qu'une partie seulement de ces cellules fusiformes, celles qui se font remarquer par leur volume et par leur couleur pâle, se transforment en faisceaux de tissu conjonctif; pendant que les autres, que Schwann représente assez bien (tab. 3, fig. 11, la plus petite cellule; fig. 6, la cellule *b* prise dans le tissu aréolaire, et la plus inférieure à droite), persistent provisoirement à l'état de cellules fusiformes, et ne se confondent que plus tard pour former des fibres élastiques. Ainsi se produit définitivement, uniquement aux dépens de cellules et sans substance intermédiaire notable, un tissu compacte composé de deux espèces de fibres complétement différentes sous le rapport chimique. — Le *tissu conjonctif aréolaire* s'éloigne du précédent en ce qu'une substance intermédiaire gélatineuse se développe entre les cellules, sinon dès le commencement, du moins à l'époque où les cellules s'allongent; cette substance ne fournit pas de gélatine et ne se transforme jamais en cette matière; elle contient de l'albumine et un corps analogue à la mucine; déjà Schwann a trouvé dans ce tissu un composé analogue à la pyine. Bien qu'il soit à la connaissance de tous les embryologues que le tissu conjonctif aréolaire, par exemple celui qui se trouve sous la peau, au cou, dans le mésentère, derrière le péritoine, dans l'orbite, dans les os, commence par être *gélatineux*, personne, néanmoins, n'avait attiré l'attention sur l'existence générale de la substance intermédiaire, démontrée par Schwann sur un point unique. J'ai rencontré ce tissu conjonctif pour la première fois entre le chorion et l'amnios et je fixai d'abord plus mon esprit sur ces cellules anastomosées en réseau; plus tard, quand je l'étudiai plus intimement dans l'organe de l'émail du sac dentaire de l'embryon, mon attention fut éveillée aussi sur cette substance intermédiaire. A la même époque, Virchow décrivait ce tissu dans le cordon ombilical, où il forme la gélatine de Wharton. Virchow crut devoir le distinguer du tissu conjonctif, et proposa le nom de *tissu muqueux* pour le désigner. J'ai adopté cette dénomination pour la substance du *corps vitré;* mais je ne me sens pas disposé à l'appliquer aux tissus de la gélatine de Wharton et de l'organe de l'émail, parce que, à une époque postérieure, le type du tissu conjonctif ordinaire est très nettement exprimé dans ce dernier organe, et parce qu'une étude ultérieure du sujet m'a montré que partout chez l'embryon le tissu conjonctif aréolaire se présente originairement sous cette forme. Si cependant on trouvait quelque part chez les animaux un tissu dont la structure demeurât toujours celle que présente l'organe de l'émail dans le jeune âge, il me semblerait convenable de ranger ce tissu dans la subdivision des substances conjonctives que je désigne sous le nom de *tissu muqueux*.

Le mode de développement du *tissu conjonctif gélatineux* est le suivant: Une partie des cellules contenues dans la masse fondamentale gélatineuse se transforment en tissu conjonctif, les cellules devenant fusiformes ou étoilées, tandis que leur substance se divise en fibrilles pour former des faisceaux de tissu conjonctif ordinaire ou anasto-

mosés en réseaux, tissu qui, comme le mentionne déjà Schwann, ne *donne pas de gélatine au commencement.* Ainsi naît un réseau à mailles plus ou moins lâches ou serrées, dans lesquelles est contenue la substance intermédiaire avec ce qui reste des cellules formatrices primitives. Dans un développement ultérieur de nouvelles cellules se forment aux dépens de la substance intermédiaire qui, par là, diminue de plus en plus de quantité; en même temps le réseau primitif se consolide, vu qu'il s'y joint incessamment de nouvelles cellules, dont une partie se transforment en fibres élastiques et en vaisseaux. Si plus tard le tissu aréolaire ne doit point renfermer de cellules adipeuses, la substance gélatineuse finit par disparaître entièrement; il ne reste plus alors qu'un tissu fibreux lâche, contenant tout au plus dans ses mailles un peu de liquide et quelques cellules isolées. Si au contraire il doit se transformer en tissu adipeux, les intervalles persistent et une grande partie des cellules nées aux dépens de la gélatine passent à l'état de cellules adipeuses, par suite du développement de graisse dans leur intérieur. — Dans la gelée de Wharton, entre le chorion et l'amnios, et en partie dans l'organe de l'émail, le tissu conjonctif aréolaire reste plus longtemps dans sa période fœtale de tissu gélatineux; cependant dans la gelée de Wharton d'embryons d'un certain âge, il existe des fibrilles de tissu conjonctif très distinctes; et dans l'organe de l'émail on peut démontrer la transformation d'une partie du tissu gélatineux en tissu conjonctif ordinaire. Tels sont les deux types de développement du tissu conjonctif; quant aux faisceaux du tissu conjonctif, nous devons maintenant indiquer comment ils arrivent à revêtir leurs caractères chimiques et morphologiques. Sous le premier rapport, je ferai remarquer que les cellules formatrices du tissu conjonctif ne se distinguent pas, au début, des autres cellules formatrices de l'embryon; qu'elles ne se dissolvent pas par la coction dans l'eau, et que par conséquent elles ne contiennent pas de gélatine. Même lorsque les cellules sont devenues évidemment fusiformes, et qu'elles se sont confondues en faisceaux et en réseaux, elles ne donnent pas encore de gélatine, comme l'indique déjà Schwann. La métamorphose des cellules en une substance fournissant de la gélatine marche avec la même lenteur que dans la substance fondamentale des cartilages, substance qui, d'après Schwann, ne fournit pas non plus de gélatine au début. Mais si la gelée de Wharton ne donne pas de gélatine par la coction, comme a trouvé Scherer, ce n'est pas là un motif pour lui refuser le caractère de tissu conjonctif. — Comment la substance qui se résout en gélatine naît-elle des cellules? résulte-t-elle d'une transformation du contenu de ces dernières, ou la membrane de cellule contribue-t-elle aussi à la produire? Il est difficile de le dire. Dans tous les cas, d'après ce que nous savons du contenu des cellules embryonnaires, il ne peut guère y avoir qu'une substance protéique qui puisse fournir la gélatine, et il devient de là très vraisemblable que les membranes de cellules elles-mêmes, en même temps qu'elles se confondent avec leur contenu, se métamorphosent en une substance produisant de la gélatine; c'est ce qui a lieu, du reste, dans l'ossification des cellules de cartilage.

Les transformations morphologiques que subissent les cellules formatrices du tissu conjonctif pendant leur passage à l'état de faisceaux de fibres est très vraisemblablement la suivante : Lorsque la membrane et le contenu se sont transformés en une masse homogène demi-molle, ils se divisent secondairement en fibrilles, de la même manière que nous voyons survenir ce phénomène dans le contenu des fibres musculaires de la vie animale. *Dans cette métamorphose les noyaux des cellules disparaissent généralement, ou du moins ne se convertissent jamais en ce qu'on a appelé fibres de noyaux*, dans les cas rares où ils persistent, comme cela se voit quelquefois dans le tissu conjonctif aréolaire.

J'ai déjà rappelé plus haut (§ 24) que tous les auteurs qui, dans ces derniers temps, se sont exprimés sur cette question, à l'exception de Luschka, se sont opposés à la théorie du développement du tissu conjonctif par des cellules. Je ne puis m'expliquer ce fait qu'en admettant que la plupart d'entre eux ont étudié le développement de ce tissu sur des embryons trop âgés, et qu'ils se sont laissé éblouir par l'unanimité d'opinions qui règne au sujet des diverses espèces de tissu conjonctif, alors même qu'on con-

sidérait la substance fibreuse du tissu conjonctif comme une substance intercellulaire. Pour moi aussi cette unanimité a de l'attrait ; mais quand je tiens compte des faits, que je crois bien observés, je ne puis m'empêcher de comprendre le développement du tissu conjonctif d'une tout autre manière que celui de la substance fondamentale du cartilage. Les cellules que je regarde comme les cellules formatrices du tissu conjonctif ne peuvent pas être niées, et je ne suis pas le seul qui les ait vues. Sans parler de Schwann et des anciens, elles furent observées par Virchow dans le tissu conjonctif gélatineux, par Remak dans les larves de grenouilles (ce sont les cellules pâles sensibles aux alcalis, que cet auteur décrit dans *Müller's Arch.*, 1852, p. 66) ; puis par Henle, *Jahrb.*, 1852, p. 24, dans le mésentère des embryons de lapin ; enfin par Reichert, *Jahrb.*, 1852, p. 95. Si ces auteurs voulaient poursuivre davantage l'étude de ces cellules, ils se convaincraient d'abord qu'elles ne sont pas un produit de l'art, ensuite qu'elles engendrent directement les faisceaux fibreux du tissu conjonctif.

Si l'on doit regarder comme un fait certain que le développement du tissu conjonctif physiologique se fait par des cellules, il n'est pas dit pour cela qu'une substance tout à fait analogue au tissu conjonctif, sous le rapport chimique et morphologique, ne puisse être produite aussi d'une manière différente. Nous savons que la substance fondamentale (donnant de la gélatine) des cartilages, quand elle se convertit en fibres, devient très semblable au tissu conjonctif ; que les exsudations fibrineuses peuvent se transformer en une substance fibrillaire qu'il est difficile, peut-être impossible, de distinguer du véritable tissu conjonctif. Mais il y a aussi, dans les cicatrices de toute espèce, et ailleurs, *un véritable tissu conjonctif pathologique, lequel procède de cellules.* Je m'oppose donc à cette confusion de tous les tissus analogues au tissu conjonctif : nous devons, dans nos décisions, considérer non-seulement l'analogie ou la conformité de structure et de composition chimique, mais encore tous les autres caractères des tissus, et avant tout leur *genèse ;* il faut distinguer, en conséquence, du véritable tissu conjonctif, les cartilages devenus fibreux et donnant de la gélatine, et les exsudations fibrineuses organisées, de même que nous séparons la vraie fibre élastique des fibres du cartilage réticulé et de certaines formes de la fibrine métamorphosée qui lui sont très analogues aux points de vue chimique et morphologique. Le tissu conjonctif qui ne provient pas de cellules peut au contraire être placé avec raison à côté du cartilage.

Bibliographie. — Zelinsky, *De telis collum edentibus.* Dorpati, 1852. — Dios. Comparez en outre les mémoires cités dans les paragraphes 24 et 27.

§ 29. **Tissu osseux.** — Sous le rapport morphologique, le tissu osseux consiste en une *substance fondamentale* et en un grand nombre de petites cavités microscopiques disséminées dans son intérieur. Ces dernières ont de $0^{mm},073$ à $0^{mm},031$ de longueur, $0^{mm},006$ à $0^{mm},015$ en largeur, et $0^{mm},004$ à $0^{mm},009$ en épaisseur : ce sont les *cavités osseuses* (*lacunæ ossium ;* corpuscules osseux des auteurs).

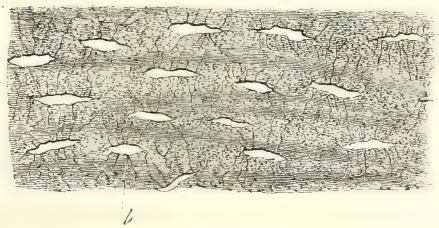

Fig. 33.

La substance fondamentale, de couleur blanche, est tantôt homogène, tantôt finement granulée, très souvent lamelleuse ; sa combinaison intime

Fig. 33. — Petite portion d'une tranche perpendiculaire d'un pariétal, à un grossissement de 350 diamètres. *a*, lacunes avec des expansions pâles, visibles seulement en partie, et remplies de liquide comme à l'état naturel ; *b*, substance fondamentale granulée. Les endroits striés indiquent les limites des lamelles.

avec des sels calcaires la rend dure et rigide. Les cavités osseuses sont généralement de forme lenticulaire et communiquent les unes avec les autres par un très grand nombre de prolongements très fins, *canalicules osseux* (*canaliculi ossium*); elles s'ouvrent aussi quelquefois, par l'intermédiaire de ces derniers, à la surface externe des os ou à leur intérieur, dans les espaces médullaires et vasculaires. Les cavités et les canalicules osseux ont un contenu transparent qui peut être considéré comme le fluide nutritif des os; en outre, dans beaucoup de cas, un noyau de cellule paraît se trouver dans les cavités osseuses, peut-être y est-il constant. En dehors de ces deux éléments principaux, qui existent dans tous les os des animaux supérieurs, on rencontre, dans la plupart, de nombreux vaisseaux et nerfs très souvent accompagnés d'une substance particulière qui les soutient, la *moelle des os*. Celle-ci est composée soit de *tissu adipeux* ordinaire, soit de tissu conjonctif très lâche, avec quelques rares cellules adipeuses et un grand nombre de cellules particulières appelées *cellules médullaires*. Ces parties molles remplissent les grandes cavités de l'intérieur des os et de la substance spongieuse; mais on les rencontre aussi, quelquefois du moins, dans les canalicules plus étroits qui parcourent la substance compacte, *canaux vasculaires* ou *de Havers*, qui s'ouvrent fréquemment à la surface externe ou interne des os.

La substance fondamentale des os résulte de la combinaison intime d'une substance organique complétement analogue à celle du tissu conjonctif avec certains composés inorganiques parmi lesquels le phosphate et le carbonate de chaux tiennent le premier rang. Le liquide contenu dans les cavités et dans les canalicules est encore peu connu; il est formé probablement en grande partie d'albumine, de graisse et de sels, comme la liqueur du sang.

Les usages des os dans l'organisme dépendent de leur dureté et de leur solidité, propriétés qui leur permettent de servir de point d'appui et de moyen de protection aux parties molles; ils remplissent en outre certains usages spéciaux : c'est ainsi que les osselets de l'ouïe et les diverses parties du labyrinthe servent à conduire les ondes sonores.

Fig. 34.

Le *développement* des os se fait de *deux manières*, par transformation des *vrais cartilages* ou par transformation du *tissu conjonctif ordinaire*. Dans les deux cas ce sont des cellules soit les cellules de cartilage, soit les cellules plasmatiques du tissu conjonctif, qui se changent en cavités osseuses, mais d'après deux types un peu différents. Dans les cellules de cartilage, on observe des phénomènes tout à fait analogues à ceux qui ont lieu dans les cellules végétales qui passent à l'état

Fig. 34. — Six capsules osseuses en voie de développement, encore nettement délimitées d'avec la substance fondamentale, prises sur un os rachitique. *a*, capsule simple; *b*, capsule composée, répondant à une capsule mère avec deux capsules filles; *c*, capsules semblables, résultant de trois. Grossissement de 300 diamètres.

ligneux par suite de la formation de canalicules ponctués. En effet, la membrane de cellule externe et secondaire, ou la capsule de cartilage, est épaissie par des dépôts successifs qui s'appliquent à sa face interne, de manière à laisser subsister des conduits étroits dans lesquels l'utricule primordiale envoie des prolongements très fins en bourgeonnant en forme d'étoile. Alors, des sels calcaires se déposent dans la capsule de cartilage épaissie et l'ossifient, pendant que les prolongements de l'utricule primordiale perforent tout à fait la capsule de cartilage, se fraient une voie dans l'épaisseur de la substance fondamentale également ossifiée, et s'abouchent enfin avec les prolongements d'autres cellules de cartilage : ainsi se développe, au sein de la substance ossifiée de l'os, un réseau complet formé par les prolongements des utricules primordiales, lesquelles conservent leur nature celluleuse. Quand le tissu conjonctif s'ossifie, les mêmes phénomènes se produisent dans certains cas : ainsi, par exemple, dans le cément, ou lorsque le tissu conjonctif contient des cellules de cartilage ; généralement cependant ce sont les *cellules simples, sans membranes secondaires*, qui deviennent cavités osseuses, en bourgeonnant en forme d'étoiles et en s'anastomosant entre elles, pendant que la substance fibreuse du tissu conjonctif se charge de sels calcaires ; dans les cas où elles avaient déjà la forme de cellules plasmatiques étoilées et anastomosées, elles persistent simplement dans cet état. D'après ce qui précède, les *cavités osseuses sont donc partout des cellules étoilées, et seraient mieux appelées cellules osseuses.* La différence qui existe dans leur mode de développement consisterait en ce que dans un cas les cellules de substance conjonctive sont munies de membranes secondaires externes, à l'époque où leur substance intermédiaire s'ossifie, tandis que dans l'autre cas elles en sont privées. Sur tous les os, ainsi que l'a

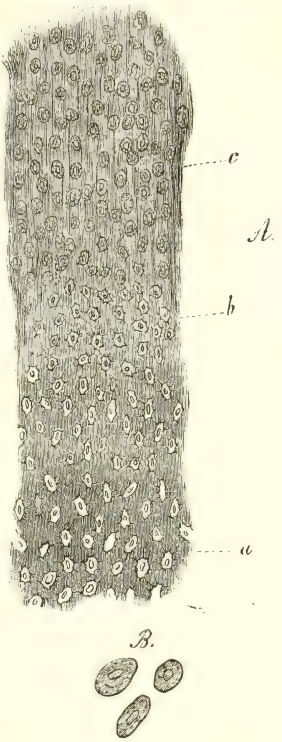

Fig. 35.

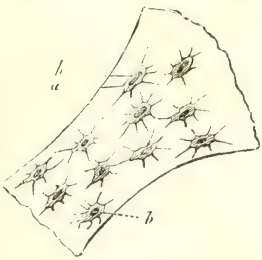

Fig. 36.

Fig. 35. — Portion de la surface interne de l'os pariétal d'un nouveau-né, grossie 300 fois. *a*, os avec des cavités, encore pâle et mou ; *b*, bord de ce dernier ; *c*, blastème d'ossification avec ses fibres et ses cellules ; B, trois de ces cellules grossies 350 fois.

Fig. 36. — Fibre osseuse d'une apophyse, avec des cellules osseuses et des noyaux très nets. — Traitée par l'acide chlorhydrique, puis par l'eau bouillante et grossie 350 fois.

découvert Virchow, les cellules osseuses peuvent être facilement isolées par la macération dans les acides et dans les alcalis, comme aussi par la coction; j'ai remarqué que dans le cément on peut même isoler les cellules avec leur capsule extérieure. Soit que la substance fondamentale des os résulte de l'ossification de la substance fondamentale du cartilage, laquelle devient en même temps soluble en gélatine, soit qu'elle soit produite par le dépôt de sels calcaires dans la substance fibreuse du tissu conjonctif, elle présente toujours, en tant que nous sachions, les mêmes caractères chimiques et histologiques. — Le *mouvement de nutrition* est très énergique dans les os ; il est produit tant par les vaisseaux du périoste qui les recouvre, que par ceux de la moelle et des canalicules vasculaires, quand ils existent. Les os ont une grande puissance de régénération et se cicatrisent facilement; de grandes pertes de substance, voire même des os entiers, peuvent se rétablir lorsque le périoste a été ménagé. Des productions osseuses accidentelles sont aussi très fréquentes.

Le tissu osseux se trouve : 1° dans les os du squelette, qui comprennent aussi les osselets de l'ouïe et l'os de la langue ; 2° dans les os du système musculaire, comme les os sésamoïdes et les ossifications des tendons; 3° enfin dans la croûte osseuse (*substantia osteoïdea*) ou le cément des dents. Beaucoup de cartilages s'ossifient habituellement dans un âge avancé : tels sont les cartilages costaux et ceux du larynx.

L'*ivoire* ou *os dentaire*, peut être considéré comme une modification du tissu osseux, dans laquelle, au lieu de cavités osseuses étoilées, il y a de longs canalicules, les *canalicules dentaires*, qui présentent aussi quelques différences sous le rapport chimique. L'histoire du développement de l'ivoire conduit à le regarder comme une substance osseuse dont les cellules s'allongent directement en tubes anastomosés entre eux par des branches déliées; cette manière de voir explique l'existence des intermédiaires nombreux qu'on observe chez les animaux entre l'ivoire à forme type et le tissu osseux (voyez plus bas les dents).

Chez les animaux vertébrés, le tissu osseux est bien plus répandu que chez l'homme; on en trouve dans la *peau* (tatous, tortues, lézards, poissons), dans le *cœur* (os cardiaque des ruminants et des pachydermes, de l'*Emys europæa*, Bojanus), dans le *système musculaire* (os diaphragmatique du chameau, du lama, du hérisson, tendons ossifiés des oiseaux), dans l'*œil* (anneau sclérotical des oiseaux, de quelques chéloniens et sauriens, écailles osseuses de la sclérotique de beaucoup de poissons), dans le *nez* (os du groin du cochon et des taupes, os prénasal des paresseux), dans la *langue* (os lingual des poissons et des oiseaux), dans les *organes de la respiration* (os du larynx, de la trachée et des bronches de beaucoup d'oiseaux), dans les *organes génitaux* (os pénial des mammifères), dans le *système osseux* (os sterno-costaux des oiseaux et de quelques mammifères). Les cellules osseuses sont généralement, chez les animaux, les mêmes que chez l'homme; cependant il en est qui manquent de ramifications (dans les pièces osseuses en forme de mosaïque du squelette des plagiostomes et des chimères, d'après Leydig), ce qui se voit du reste également, chez l'homme, dans les cartilages placés sur la limite des os et à l'état pathologique. J'ai trouvé *des os sans cellules osseuses* sur le squelette de l'*Helmichthys* et du *Leptocephalus ;* beaucoup d'écailles de poissons pourraient bien être considérées

de la même manière. Chez les invertébrés on ne trouve nulle part des os véritables ; ce qu'on a appelé squelettes calcaires en tient lieu ; ceux-ci consistent principalement en carbonate de chaux et en incrustations de tissus homogènes et de parenchymes cellulaires, et paraissent être des sécrétions calcaires qui se solidifient ou des dépôts de concrétions calcaires dans différents tissus. La distribution des dents se borne aux trois classes connues d'animaux vertébrés. Chez les plagiostomes, les piquants de la peau ont une organisation tout à fait analogue à celle des dents.

Le développement des cavités osseuses aux dépens des cellules de cartilage épaissies et creusées de canalicules fut démontré par moi dans l'année 1847, et confirmé plus tard par Virchow. En l'année 1851, Virchow découvrit que les cellules osseuses peuvent aussi procéder simplement de corpuscules de tissu conjonctif, fait que je puis confirmer avec d'autres auteurs. J'ai voulu ici ramener à un principe unique ces deux modes de développement, après avoir comparé, ainsi que Remak, les cellules osseuses à l'utricule primordiale.

Bibliographie.— Deutsch, *De penitiori ossium structura observationes. Diss.* Vrat., 1834. — Miescher, *De inflammatione ossium eorumque anatome generali. Accedunt observat. auct.* J. Müller. Berol., 1836. — Schwann, article Knochengewebe, dans *Berl. encyclop. Wörterb. der med. Wiss.*, t. XX, p. 102. — Tomes, article *Osseous tissue*, dans *Cyclop. of anat.*, III.

SECTION III.

TISSU MUSCULAIRE.

§ 30. **Caractères généraux de ce tissu**. — Plus nous avançons dans l'étude des tissus contractiles, plus il devient évident qu'il est impossible de conserver plus longtemps la distinction tranchée que l'on avait admise jusqu'ici entre les fibres musculaires lisses et les fibres musculaires striées en travers, ou celles de la vie animale et celles de la vie végétative. Non-seulement il est certain, comme on le sait depuis longtemps, que les fibres musculaires de la vie animale de certains animaux ne diffèrent en rien des fibres lisses, quant à leur structure, puisqu'elles n'ont ni fibrilles ni stries transversales et qu'elles consistent tout simplement en une substance homogène ; mais il est démontré aussi qu'il y a des muscles lisses dont les éléments possèdent les mêmes stries transversales que les fibres animales des animaux supérieurs. Il faut ajouter que l'*histoire du développement* et la *physiologie* ne sont rien moins que favorables à l'ancienne division. Pour ce qui est du développement, il est vrai que les éléments des muscles lisses des animaux vertébrés répondent tous à une cellule unique, ceux de la pluralité des muscles de la vie animale à une série de cellules qui se sont réunies ; mais un examen plus approfondi montre que, eu égard au développement de ces derniers, il y a toute une série de formes, depuis les formes les plus simples jusqu'aux plus composées. Nous connaissons, en effet, 1° des *éléments musculaires de la vie animale qui répondent à une cellule unique* (dans l'endocarde des ruminants) ; 2° de *telles fibres musculaires qui représentent une série de cellules ;* 3° des *cellules musculaires étoilées et striées en travers qui s'anastomosent entre elles* (dans le cœur des invertébrés, par exemple); et 4° de *vraies fibres musculaires striées en travers, et qui s'anasto-*

mosent en réseaux. Comme il existe probablement aussi des fibres musculaires de la vie animale qui ne résultent que de deux ou trois cellules confondues ensemble, il me paraît impossible de donner le développement aux dépens d'une série entière de cellules comme un caractère spécial des fibres musculaires de la vie animale, et qui manquerait dans celles de la vie végétative; la circonstance du développement ne paraît donc pas favorable à l'ancienne division. — La *physiologie* ne l'est pas davantage; personne, en effet, ne refusera d'admettre que les différences réelles qui existent entre les fonctions des deux espèces de muscles ne peuvent s'expliquer ni par leur origine d'une seule cellule ou de plusieurs cellules confondues ensemble, ni par l'absence ou l'existence de stries transversales, mais bien par leurs rapports avec le système nerveux. D'un autre côté, comme au point de vue chimique on ne connaît aucune différence entre les divers éléments contractiles, il en résulte certainement que l'on a toute raison de les réunir tous dans un même groupe. Toutefois il me paraît convenable, surtout en considérant l'homme et les animaux supérieurs, de conserver les deux sections citées, comme des sous-divisions, et de fonder la division principale sur le développement, que j'ai déjà mis en première ligne dans mes premières recherches sur les muscles lisses. En fait, s'il existe une grande diversité dans les formes des éléments contractiles, il est évident cependant que leur grande majorité se partage en deux sections : 1° ceux qui ne consistent qu'en une seule cellule, et 2° ceux qui représentent une série entière de cellules. Mais comme à cette différence est liée la différence la plus importante entre les éléments contractiles, abstraction faite de leurs relations avec le système nerveux, c'est-à-dire que dans les uns les moindres portions sont susceptibles d'effets indépendants, tandis que les autres ne peuvent produire que des contractions totales, je me sens porté par là même à établir comme sous-divisions du tissu musculaire : 1° celle des cellules contractiles, et 2° celle des fibres contractiles.

Déjà dans la première édition de cet ouvrage je faisais observer (page 67) que la division qu'on prétendait exister entre les deux espèces de tissu musculaire n'est pas aussi tranchée qu'on le croit généralement, et je m'appuyais surtout sur la présence de cellules musculaires striées dans le cœur des ruminants et sur celle de fibres musculaires lisses chez les invertébrés, où elles représentent une série entière de cellules. Un an plus tard, Leydig (*Unters. d. Fische u. Reptilien*, 1853, p. 114) fit la même remarque, après avoir trouvé des cellules musculaires striées dans le tronc artériel de la salamandre et du protée, et dans la glande carotidienne de la grenouille. De pareilles cellules avaient été vues déjà par Virchow dans un produit pathologique (voy. *Mikr. Anat.*, II, 1, p. 347); de plus, Lebert et Remak prétendent que certains faisceaux musculaires de la vie animale de la grenouille se développent par transformation d'une cellule unique (voyez le chapitre consacré aux muscles), et que ces faisceaux deviennent ensuite fibres assez longues.

§ 31. **Tissu des cellules contractiles ou des muscles lisses.** — Les muscles lisses, végétatifs ou organiques, consistent essentiellement en fibres microscopiques, le plus souvent fusiformes, rarement courtes et larges,

auxquelles j'ai donné le nom de *fibres-cellules contractiles* ou *musculaires*. Chacun de ces éléments a, en moyenne, 0mm,045 à 0mm,090 de longueur et 0mm,004 à 0mm,006 de largeur, et représente une cellule allongée, mais dans laquelle, à peu d'exceptions près (fibres musculaires de l'utérus gravide), il est impossible de distinguer une différence entre le contenu et l'enveloppe. Les fibres cellules consistent en une substance en apparence homogène, quelquefois finement granulée ou faiblement striée, au milieu de laquelle se trouve, sans exception, un long noyau de cellule, en forme de baguette le plus souvent. Elles sont unies par une matière qui échappe à l'observation directe, et forment des cordons aplatis ou arrondis, *faisceaux* des muscles lisses, qui, à leur tour, sont réunis en masses plus grandes par des espèces de *périmysium*, enveloppes délicates de tissu conjonctif et de fibres élastiques fines; dans ces faisceaux secondaires se distribuent de nombreux *vaisseaux* et un petit nombre de *nerfs* relativement.

Sous le *rapport chimique*, les éléments principaux des muscles lisses consistent en une substance azotée voisine de la fibrine, la *fibrine musculaire* ou *syntonine* (Lehmann), qui, d'après les connaissances actuelles, ne se distinguerait de la fibrine du sang que parce qu'elle est insoluble dans une solution de nitre et dans le carbonate de potasse; tandis qu'elle se dissout très facilement dans l'acide chlorhydrique étendu.

Ce qui donne aux muscles lisses une grande importance *physiologique*, c'est leur *contractilité*, au moyen de laquelle ils favorisent singulièrement les fonctions des viscères, et déterminent dans ces organes des modifications de forme qui, en raison de la petitesse des éléments contractiles, peuvent être tout à fait *locales*.

Le *développement* de leurs éléments se fait simplement par allongement de certaines cellules embryonnaires rondes, dont la membrane et le contenu se transforment en une masse homogène et molle. Le mouvement nutritif peut être regardé comme très vif dans les muscles lisses, ce que démontrent avant tout les recherches modernes sur le liquide qui les imprègne, liquide qui, d'après Lehmann, a en général une réaction acide, et contient de l'acide lactique, de l'acide acétique, de l'acide butyrique avec de la créatine et de l'inosite; c'est ce que prouve aussi la fréquence des hypertrophies (utérus) et des atrophies physiologiques ou pathologiques. On ne sait si les muscles lisses se régénèrent, ni s'ils réparent leurs pertes de substance par un tissu analogue; au contraire, des



Fig. 38.

Fig. 37.

Fig. 37. — Fibre-cellule musculaire de l'intestin grêle de l'homme.
Fig. 38. — Fibre-cellule musculaire prise dans l'enveloppe fibreuse de la rate d'un chien, et grossie 350 fois.

productions nouvelles de ce tissu paraissent se rencontrer quelquefois dans les tumeurs de l'utérus.

Le tissu musculaire lisse ne forme de gros muscles isolés dans aucun point du corps humain, comme cela a lieu, par exemple, dans les muscles du périnée des mammifères; il se trouve tantôt dispersé dans le tissu conjonctif, tantôt sous la forme de *tuniques musculeuses*. Dans les deux cas, il apparaît avec ses faisceaux étendus parallèlement les uns à côté des autres, ou anastomosés en réseaux; chez l'homme, il entre aussi en liaison, en divers endroits, avec des *tendons formés de tissu élastique*, comme je l'ai découvert le premier sur les muscles trachéaux et sur les muscles cutanés des plumes des oiseaux. Sa distribution est la suivante :

1. Dans le *canal intestinal*, le tissu musculaire lisse forme : *a.* la *tunique musculeuse*, depuis la moitié inférieure de l'œsophage, où les faisceaux lisses sont encore mêlés de fibres striées, jusqu'au sphincter interne de l'anus; *b.* la *couche musculaire de la membrane muqueuse*, depuis l'œsophage jusqu'à l'anus; *c.* des *faisceaux musculaires isolés* dans les villosités.

2. Dans les *organes de la respiration*, il y a une couche de muscles lisses dans la paroi postérieure de la trachée, couche qui accompagne les bronches jusque dans leurs plus fines ramifications, sous la forme d'une membrane complète formée de fibres annulaires.

3. Dans les *glandes salivaires*, ce tissu ne se trouve que dans le conduit de Wharton; encore y est-il rare et en couches incomplètes.

4. Le *foie* présente une couche musculaire complète dans la vésicule biliaire, et quelques muscles lisses dans le conduit cholédoque.

5. Chez beaucoup d'animaux, la *rate* possède, dans son enveloppe et dans ses trabécules, la variété musculaire dont il est question, mêlée à du tissu conjonctif et à des fibres élastiques.

6. Dans les *organes urinaires*, les muscles lisses se montrent dans les calices et dans le bassinet, et forment une couche complète dans les uretères et dans la vessie; mais ils ne se trouvent qu'en petit nombre dans l'urètre.

7. Les *organes génitaux femelles* offrent des muscles lisses dans les oviductes, dans l'utérus, où leurs éléments se développent d'une manière extraordinaire pendant la grossesse et atteignent alors jusqu'à $0^{mm},50$ de longueur; dans le vagin, dans les corps caverneux des parties génitales externes, et dans les ligaments larges, à divers endroits.

8. Dans les *organes sexuels mâles*, on en trouve dans le dartos, entre la tunique vaginale commune et la tunique propre, dans le conduit déférent, dans les vésicules séminales, dans la prostate, autour des glandes de Cowper et dans les corps caverneux du pénis.

9. Dans le *système vasculaire*, des muscles lisses se rencontrent dans la tunique moyenne de tous les vaisseaux, celle des petites artères surtout, dans celle de la plupart des veines et des lymphatiques, à l'exception des plus petits; dans les glandes lymphatiques (Heyfelder), enfin dans la tunique adventice de beaucoup de veines. Dans les vaisseaux de moyen calibre, les éléments sont partout des fibres-cellules fusiformes; dans les grosses artères,

au contraire, ce sont des lamelles courtes qui souvent ressemblent à certaines formes d'épithélium pavimenteux ; dans les artères les plus petites, enfin, ce sont des cellules oblongues ou même arrondies, deux formes qu'on peut considérer comme des degrés inférieurs de développement.

10. Dans l'*œil*, les fibres lisses constituent le sphincter et le dilatateur de la pupille, et le tenseur de la choroïde.

11. Dans la *peau*, enfin, sans parler du dartos, ce tissu se montre sous forme de petits muscles attachés aux follicules pileux, dans le mamelon et son aréole, et dans beaucoup de glandes sudoripares et cérumineuses.

Autrefois on croyait généralement que les éléments des muscles lisses étaient de longs rubans contenant de nombreux noyaux, et on les faisait naître, comme les fibres striées en travers, de la réunion d'un grand nombre de cellules rangées en séries. En l'année 1847 je fis voir qu'il n'en est pas ainsi, et que les éléments de ces muscles ne sont que de simples cellules modifiées ; je démontrai en même temps que ces fibres-cellules contractiles existent partout où l'on avait admis jusqu'alors du tissu conjonctif contractile, et sur plusieurs autres points où elles n'avaient pas été soupçonnées. Mes idées, bien qu'elles aient trouvé d'abord des contradicteurs, sont maintenant généralement adoptées, ce à quoi ont contribué Reichert et Lehmann, l'un, par la découverte d'un réactif qui permet aux personnes les moins exercées d'isoler facilement les fibres-cellules, l'acide nitro-chlorhydrique au 5e (*Müller's Arch.*, 1849, et Paulsen, *Observ. microchem.*, 1849) ; l'autre, par ses recherches chimiques sur ce tissu (*Physiol. Chemie*, III). C'est avec d'autant plus d'étonnement qu'on a vu dans ces derniers temps le docteur Mazonn de Kiew essayer de rétablir l'ancienne doctrine (*Müller's Arch.*, 1854, page 251). Selon lui, mes fibres-cellules, qu'il dit ne pas renfermer de noyaux, sont des portions de fibres rompues dans leur continuité, et qui à leur tour renferment d'autres fibres allongées, deux seulement chacune, à ce qu'il paraît ; les fibres-cellules ne seraient donc en quelque sorte que le sarcolemme de ces dernières. Je n'ai rien à dire quant à ces idées ; je prierai seulement le docteur Mazonn de s'abstenir provisoirement d'examiner la distribution des muscles lisses, sans quoi il serait à craindre qu'il ne trouvât encore les éléments contractiles dans une foule d'endroits ou il n'en existe pas de trace, comme il en a trouvé déjà dans l'enveloppe et dans la charpente de la rate humaine. — Les fibres-cellules contractiles existent dans les quatre classes de vertébrés, mais elles sont rares chez les invertébrés. Leur existence est en quelque sorte un caractère spécial des vertébrés ; je signalerai les endroits suivants où elles se trouvent :

Dans la *peau* des oiseaux sous forme de petits muscles des plumes du contour, jointes à des tendons de tissu élastique; dans celle des orangs, autour des follicules pileux, comme chez l'homme ; dans l'*iris* des poissons, dans la *campanula Halleri* des poissons osseux (Leydig) ; dans la *membrane du tympan* de la grenouille (Leydig) ; dans la *vessie natatoire* des poissons ; dans les *poumons* de la grenouille (elles manquent dans ceux du triton) ; dans le *mésentère* des plagiostomes, du *Gobius niger*, du *Psammosaurus*, de la salamandre, du *Siredon*, du *Lacerta agilis*, du *Testudo græca* (non pas chez la *Rana temporaria*, la *Ceratophrys dorsata*, le *Bufo variabilis* et le protée) et chez le *Leposternon* (Leydig et Brücke) ; dans les utricules des glandes du cloaque de la salamandre (Leydig), dans les muscles du périnée des mammifères. Dans l'estomac musculeux des oiseaux, ces muscles sont d'un rouge vif, et en liaison avec une membrane tendineuse. — Chez les invertébrés, des fibres-cellules contractiles ont été vues par Agassiz dans les acalèphes discoïdes, par Gegenbaur et moi sur des siphonaires, par H. Müller dans les muscles des chromatophores, des céphalopodes.

Bibliographie.— Kölliker, *Ueber den Bau und die Verbreitung der glatten Muskeln*, dans *Mittheil. der naturf. Gesellschaft*, in Zürich, 1847, p. 18, et *Zeitschrift fur*

wissenschaftl. Zoologie, t. I, 1849. — C. R. Walther, *Nonnulla de musculis levibus diss.* Lips., 1851.

§ 32. **Tissu des fibres musculaires** ou des **muscles striés en travers.** — Les éléments de ce tissu consistent en *fibres musculaires* ou *faisceaux musculaires primitifs*, dont chacun présente une enveloppe particulière, homogène, fine, élastique, le *sarcolemme*, et un faisceau de fibrilles de 0mm,009 à 0mm,06 d'épaisseur; ces dernières présentent généralement une série régulière de varicosités, de manière qu'elles paraissent composées de petits fragments placés l'un à côté de l'autre, ce qui donne aux fibres musculaires une apparence striée en travers; ou bien elles sont lisses, et alors les faisceaux primitifs sont striés dans le sens de la longueur. En dehors de ces fibrilles, les fibres musculaires ne contiennent qu'une petite quantité de substance unissante visqueuse et un certain nombre de noyaux arrondis ou allongés, qui, généralement, sont appliqués à la face interne du sarcolemme. La réunion des fibres musculaires en muscles et en membranes musculeuses se fait de la manière suivante. Ou bien elles forment des couches placées parallèlement à côté les unes des autres, ou bien elles s'unissent en véritables *réseaux* de fibres musculaires striées. Elles sont entourées par le *périmysium*, enveloppe de tissu conjonctif plus ou moins solide qui renferme toujours des fibres élastiques fines et souvent aussi des cellules adipeuses; des vaisseaux sanguins et des nerfs nombreux enlacent les faisceaux musculaires.

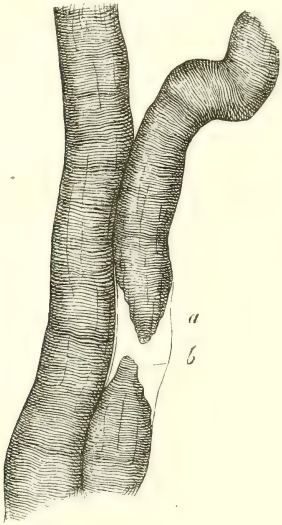

Fig. 39.

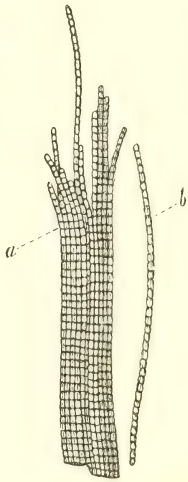

Fig. 40.

Sous le *rapport chimique*, la masse principale des fibres musculaires striées en travers ressemble parfaitement à la syntonine mentionnée dans le paragraphe précédent. Le sarcolemme est peu attaqué par les alcalis et par les acides; les noyaux offrent les caractères habituels de ces organes. On peut exprimer des muscles un liquide acide, dans lequel Liebig et Scherer ont découvert une série intéressante de produits de décomposition du tissu musculaire, les uns azotés, les autres privés d'azote.

Fig. 39.— Deux fibres musculaires de l'homme, grossies 350 fois; dans l'une, le faisceau de fibrilles est rompu, et l'on voit le sarcolemme *a* sous la forme d'un tube vide.

Fig. 40. — Fibrilles primitives d'un faisceau musculaire du *Siredon pisciformis*. *a*, petit faisceau de fibrilles; *b*, fibrille isolée. Grossissement de 600 diamètres.

Les muscles striés en travers jouissent d'un haut degré de *contractilité*, et peuvent produire, par suite de leur longueur, des effets d'ensemble très considérables.

Leurs éléments résultent de la fusion de cellules rondes ou étoilées, dont le contenu se transforme en une masse demi-molle pour se diviser ensuite en fibrilles. Une fois produites, les fibres musculaires croissent par l'allongement et l'épaississement de leurs éléments. A l'état de développement complet, elles jouissent d'un mouvement nutritif très énergique, qu'annoncent déjà les produits de décomposition multiples dont il a été question tout à l'heure, aussi bien que cette circonstance, que lorsque la circulation est interrompue dans leur intérieur, leur contractilité s'éteint en très peu de temps. Les blessures des muscles ne se cicatrisent jamais par une substance musculaire striée; au contraire on trouve, quoique très rarement, des productions accidentelles de ce tissu.

Le tissu musculaire strié transversalement se rencontre dans les parties suivantes :

1. Dans les *muscles du tronc* et des *extrémités*, dans les *muscles externes* de l'œil et dans *tous les muscles de l'oreille*.

2. Dans les *muscles de certains viscères*, qui sont : le larynx, le pharynx, la langue, l'œsophage (moitié supérieure), la terminaison du rectum (sphincter externe, releveur de l'anus), les organes génitaux (bulbo et ischio-caverneux, transverse de l'urètre, transverse du périnée, crémaster, fibres musculaires des ligaments ronds, en partie).

3. Dans *certaines parties du système vasculaire*, à savoir, dans le cœur et dans les parois des grosses veines qui y aboutissent.

Toutes les fibres musculaires des animaux ne consistent pas en faisceaux de fibrilles striées en travers ; il se manifeste chez eux une série d'autres formes qu'on peut rapporter parfaitement aux groupes suivants :

1. Tubes musculaires à contenu homogène, demi-mou, non strié transversalement (la plupart des mollusques, des vers et des animaux rayonnés).

2. Tubes musculaires avec une enveloppe, une couche corticale demi-molle, homogène, attenante à l'enveloppe, et une masse centrale liquide ou grenue, quelquefois striée transversalement, ou contenant des noyaux. (Muscles du pétromyzon, en partie, certains muscles des plagiostomes et des poissons osseux (ceux de la ligne latérale, de l'évent), muscles des hirudinées, des lombrics, quelques-uns de ceux de la paludine, de la carinaire.)

3. Tubes musculaires analogues, avec une couche corticale striée transversalement sans fibrilles distinctes. (Beaucoup de fibres musculaires des hirudinées et des muscles des poissons cités sous le n° 2.)

4. Fibres musculaires sans cavité intérieure, avec un sarcolemme et un contenu strié en travers, qui ne se divise pas en fibrilles, mais quelquefois en disques (*discs*, Bowman). (Salpes, quelques radiaires, beaucoup d'animaux articulés.)

5. Les mêmes fibres musculaires qui se résolvent facilement en fibrilles. (La plupart des animaux vertébrés, certains muscles des insectes.)

Toutes ces formes se conçoivent aisément quand on connaît la genèse des vraies fibres musculaires striées en travers, chez les vertébrés supérieurs (voyez partie spéciale, art Muscles) ; aussi ne puis-je adopter l'hypothèse de Stannius (*Gött. Nachr.*, 1851, 18), qui veut que les fibres musculaires striées se développent d'après plusieurs types différents.

Les fibres musculaires de la vie animale, avec ou sans stries transversales, sont très répandues. On les trouve, chez les vertébrés, dans l'*œsophage* de quelques mammifères et des plagiostomes, dans l'*intestin* de la *Tinca chrysitis*, dans l'*estomac* du *Cobitis fossilis*, autour de la *glande à venin* des serpents, et dans l'*organe palatin contractile* des carpes, dans la *peau* des mammifères, oiseaux, serpents et batraciens sans queue (muscles dits cutanés), à l'extérieur des *poils tactiles* des mammifères, dans les *cœurs lymphatiques* de beaucoup d'oiseaux et des amphibies, dans la *valvule auriculo-ventriculaire* du cœur droit des oiseaux et de l'ornithorhynque, dans la *veine cave inférieure* du phoque, immédiatement au-dessus du diaphragme; dans l'*intérieur de l'œil* des oiseaux et des amphibies à écailles, autour des *glandes anales* et *de Cowper* des mammifères. — Chez les invertébrés, comme il a été dit, presque tous les muscles appartiennent à cette catégorie, qu'ils soient ou non striés en travers; chez beaucoup de ces animaux, on trouve des muscles nettement striés dans le cœur, dans les parties génitales et dans l'intestin.

Les *anostomoses des faisceaux musculaires primitifs*, connues déjà de Leeuwenhoeck, et que j'ai découvertes de nouveau dans le cœur de la grenouille, ont été trouvées depuis en une foule d'autres endroits; elles paraissent être constantes dans les cœurs sanguins et lymphatiques de tous les animaux et dans les muscles des animaux invertébrés, principalement dans ceux des organes végétatifs et de la génération (Hessling, Leydig, Gegenbaur, Leuckart); seulement, au lieu de fibres complétement développées, il s'y trouve fréquemment des réseaux de cellules étoilées. Il est au contraire très rare de rencontrer de simples ramifications des fibres musculaires comme nous en avons vu, Corti et moi, dans la langue de la grenouille; on n'en a retrouvé que dans l'*Artemia salina*, et dans le disque de la tête et du pied de la piscicole (Leydig).

Bibliographie. — W. Bowman, article *Muscle and muscular motion*, dans *Todd's Cyclop. of anatom.*, et *On the minute structure of voluntary muscle*, dans *Phil. trans.*, 1840, II, 1841, I. — J. Holst, *De structura musculorum in genere et annulatorum musculis in specie.* Dorp., 1846. — M. Barry, *Neue Unters. über die schraubenförmige Beschaffenheit der Elementarfasern der Muskeln, nebst Beobachtungen über die muskulöse Natur der Flimmerhärchen* (*Müller's Arch.*, 1850, p. 259).

SECTION IV.

TISSU NERVEUX.

§ 33. **Caractères généraux**. — Les éléments de ce tissu sont au nombre de deux : les *tubes nerveux* et les *cellules nerveuses*. Les tubes nerveux, *fibres nerveuses primitives*, tantôt *contiennent de la moelle*, et tantôt *n'en contiennent pas*. Dans le premier cas, ils sont formés de trois parties : d'une enveloppe mince, sans structure, ou *gaîne des tubes primitifs;* d'une fibre molle, mais élastique, placée à la partie centrale, *fibre centrale* ou de l'axe (*cylinder axis*, Purkyné; ruban primitif, Remak), et d'une couche blanche et visqueuse, qui se trouve entre les deux premières parties, la *gaîne médullaire*. Dans les *fibres sans moelle*, qu'on ne trouve chez l'homme que dans certaines expansions périphériques terminales (rétine, organe de l'ouïe, de l'odorat, cornée, corpuscules de Pacini), l'enveloppe anhiste n'enferme qu'une substance transparente homogène ou finement granulée, qui semble correspondre à la fibre centrale des autres tubes, et qui, en tout cas, peut être regardée comme son analogue; de sorte que cette

seconde variété de fibres aurait aussi sa couche médullaire. — Les fibres nerveuses de l'une et l'autre espèce affectent des dimensions variables, et peuvent être distinguées par là en *fines*, de 0mm,001 à 0mm,004; *moyennes*, de 0mm,004 à 0mm,009, et *grosses*, de 0mm,009 à 0mm,02. Tantôt elles *restent indivises dans tout leur trajet*, si bien qu'une fibre s'étend du centre à la périphérie; tantôt elles se *divisent* en un nombre plus ou moins considérable de branches, principalement à leur extrémité terminale; tantôt enfin elles forment de véritables *anastomoses*, de vrais *réseaux*. — Toutes les fibres nerveuses sont en liaison avec des cellules nerveuses, de manière qu'elles naissent de ces dernières, ou qu'elles sont interrompues dans leur trajet par des cellules ganglionnaires intercalées. Ces *cellules nerveuses*, ou, comme on les appelle dans les ganglions, ces *cellules ganglionnaires*, *globules glanglionnaires*, jouissent des attributs ordinaires des cellules; leur membrane ne montre rien de particulier, si ce n'est qu'elle est souvent très mince; peut-être même disparaît-elle parfois complétement dans les grandes masses nerveuses centrales. Leur contenu est fin et granulé, passablement solide, très souvent mêlé de pigment; il renferme, sans exception, un beau *noyau* vésiculaire muni d'un grand *nucléole*. La *grosseur* des cellules nerveuses varie entre 0mm,007 et 0mm,09; quant à leur *forme*, elles se distinguent en rondes, fusiformes et étoilées. Les deux dernières espèces résultent de ce que beaucoup de cellules nerveuses se terminent par deux, trois, jusqu'à huit prolongements et plus, lesquels, dans certains cas, se transforment en tubes nerveux contenant de la moelle, après un court trajet; dans d'autres cas ces prolongements montrent une plus grande indépendance, et, semblables

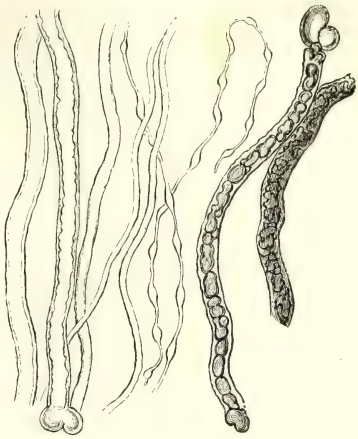

Fig. 41.

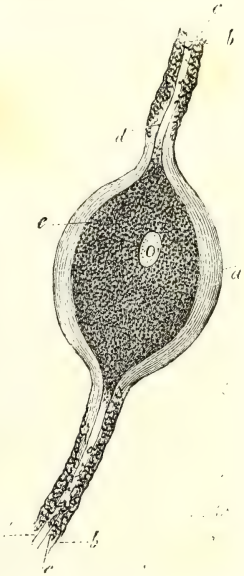

Fig. 42.

Fig. 41. — Tubes nerveux de l'homme, grossis 350 fois, dont quatre fins (deux d'entre eux sont variqueux), un moyen à simple contour, et quatre gros; de ces derniers deux sont à double contour, et deux ont un contenu grumeleux.

Fig. 42. — Globule ganglionnaire (*bipolaire*) du brochet, dont les deux extrémités sont terminées en tubes nerveux à bords foncés. Traité par l'acide arsénieux et grossi 350 fois. *a*, enveloppe du globule; *b*, gaîne nerveuse; *c*, moelle nerveuse; *d*, fibres centrales adhérentes au globule ganglionnaire, et contenu qui s'est détaché de l'enveloppe.

en apparence aux nerfs sans moelle, ils s'étendent à de grandes distances, en se ramifiant de diverses manières. On n'a pas encore établi comment ces derniers prolongements se terminent définitivement, si c'est par des

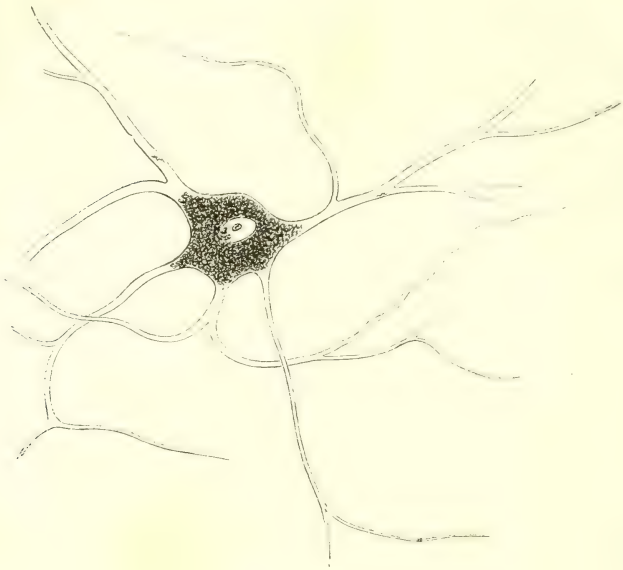

Fig. 43.

extrémités libres, ou en s'unissant avec des tubes nerveux, ou bien en s'anastomosant avec des prolongements analogues; il ne paraît pas invraisemblable, cependant, que, suivant les régions, les trois modes indiqués puissent être rencontrés.

Les fibres et les cellules nerveuses se combinent entre elles pour former deux substances dont les formes extrêmes ont une structure très différente, la *substance grise* et la *substance blanche*. Celle-ci constitue la *moelle blanche* ou *substance médullaire* de la moelle épinière et de l'encéphale, ainsi que les *nerfs;* elle se compose essentiellement de tubes nerveux réunis en faisceaux ou entrelacés, et de vaisseaux sanguins qui la traversent; il faut ajouter à ces éléments, pour les nerfs périphériques, des enveloppes particulières formées de tissu conjonctif, et qu'on a appelées le *névrilemme*. La *substance grise* contient principalement des cellules nerveuses, auxquelles s'ajoutent, en certains points, une *masse fondamentale finement granulée* et des *noyaux libres;* mais elle se présente rarement à l'état de pureté parfaite, le plus souvent elle est mélangée avec des tubes nerveux plus ou moins nombreux. Ces tubes sont très abondants dans la plupart des ganglions.

Fig. 43. — Cellules nerveuses de la substance grise du plancher du sinus rhomboïdal de l'homme. Grossies de 350 diamètres.

dans la substance grise de la moelle épinière et dans ce qu'on a appelé les ganglions du cerveau ; tandis que dans l'écorce grise du cerveau et du cervelet la substance grise se montre, par places, presque sans fibres nerveuses. Elle renferme également des vaisseaux, beaucoup plus même que la substance blanche, et les ganglions périphériques contiennent de plus diverses formes de tissu conjonctif servant d'enveloppe aux différentes parties du ganglion.

La composition *chimique* des substances nerveuses est loin d'avoir été étudiée suffisamment. Dans la substance blanche, la fibre centrale des tubes nerveux consiste en une combinaison protéique très analogue à la fibrine musculaire ; la gaîne médullaire, principalement en graisses de diverses espèces, et l'enveloppe, en une substance analogue au sarcolemme. La substance grise contient surtout un corps albuminoïde, avec une quantité assez notable de graisse.

L'importance *physiologique* du tissu nerveux tient : 1° à ce qu'il préside aux mouvements et aux sensations ; 2° à ce qu'il exerce une certaine influence sur les fonctions végétatives ; 3° enfin, à ce qu'il sert de *substratum* aux actes de l'âme. Tous les faits connus jusqu'à présent autorisent à croire que dans l'exercice de ces fonctions la substance grise joue le rôle le plus important, et que la substance blanche ne sert que de moyen d'union entre la substance grise et les organes.

Les cellules nerveuses se *développent* aux dépens des cellules formatrices ordinaires de l'embryon, tandis que les tubes nerveux résultent de la fusion d'un grand nombre de ces cellules, rondes ou étoilées, fusion qui s'étend à la fois à l'enveloppe et au contenu. Dans les tubes à moelle, il se produit en outre une modification particulière du contenu des cellules, par suite de laquelle ce dernier se divise en un fil central solide et en une enveloppe molle. Le mouvement nutritif doit être très énergique dans la substance grise, comme le prouve évidemment la grande quantité de sang qui y afflue ; mais les produits de la décomposition de ce tissu sont encore complétement inconnus. La substance nerveuse blanche se régénère assez facilement dans les nerfs périphériques, et aussi, à ce qu'il paraît, dans la moelle épinière. On a observé un *développement accidentel* de tubes nerveux dans des produits pathologiques ; il paraîtrait même, d'après une observation de Virchow, que de la substance grise pût se produire d'une manière anormale.

Les organes composés de substance nerveuse sont : les *cordons nerveux périphériques*, les *membranes nerveuses* et les *tubes nerveux*, les *ganglions*, la *moelle épinière* et l'*encéphale*.

On ne trouve de tubes nerveux contenant de la moelle que chez les animaux vertébrés ; encore n'est-ce pas dans toutes les classes : ainsi, par exemple, il n'en existe pas dans la lamproie (Stannius). Toujours on rencontre à côté d'eux des tubes sans moelle, généralement aux mêmes endroits que chez l'homme ; mais on en trouve aussi sur d'autres points, comme dans la peau des mammifères, dans l'organe électrique des poissons, dans le grand sympathique des plagiostomes (Leydig). Les nerfs des inver-

tébrés, quand ils existent, ne contiennent que des tubes pâles, sans moelle, dont la structure rappelle souvent complétement celle des fibres embryonnaires d'animaux supérieurs, surtout en ce qui concerne l'existence de grandes dilatations avec des noyaux dans leurs expansions terminales.

Bibliographie.—G. Valentin, *Ueber den Verlauf und die letzten Enden der Nerven*, dans *Nov. Act. natur, curios.*, vol. XVIII, t, I.—Remak, *Observ. anatomicæ et microscop. de syst. nerv. struct.* Berol., 1838.—A. Hannover, *Recherches microscopiques sur le système nerveux.* Copenhague, 1844.—R. Wagner, *Neue Unters. ueber den Bau und die Endigungen der Nerven und die Structur der Ganglien.* Leipzig, 1847, et *Neurol Untersuchungen*, dans *Gött. Anz.* 1850-54.—Bidder et Reichert, *Zur Lehre vom Verhältniss der Ganglienkörper zu den Nervenfasern.* Leipzig, 1847.—Ch. Robin, dans l'*Institut*, 1846, nos 687-690 et 1848, no 733.—Kölliker, *Neurologische Bemerkungen*, dans *Zeitschr. für wiss. Zoologie*, I, p. 135.

SECTION V.

TISSU DES GLANDES VASCULAIRES SANGUINES.

§ 34. **Caractères de ce tissu.** — Sous le nom de *glandes vasculaires sanguines*, il me paraît convenable de réunir provisoirement une série d'organes dont la ressemblance consiste en ce qu'ils élaborent, aux dépens du sang ou d'autres humeurs, et dans un tissu glandulaire spécial, certains matériaux qui ne sont pas excrétés par des canaux excréteurs particuliers, permanents ou transitoires, matériaux qui, au contraire, sortent de ce tissu par simple transsudation et sont ensuite utilisés de nouveau dans l'organisme, n'importe de quelle manière. Si cette définition générale réunit des organes que l'avenir séparera peut-être, elle n'en reste pas moins la seule possible dans l'état actuel de la science.

Le tissu glandulaire des organes dont il est question se montre sous les formes suivantes :

1. Sous celle d'*un parenchyme de cellules plus ou moins grandes* englobées dans un stroma de tissu conjonctif : *capsules surrénales*, *lobe antérieur de l'hypophyse.* Les cellules atteignent ici le diamètre considérable de $0^{mm},09$ et plus, et renferment, avec une masse grenue, un grand nombre de noyaux et quelques cellules filles.

2. Sous la forme de *follicules clos*, avec une *enveloppe de tissu conjonctif* et *un contenu* formé de *noyaux*, de *cellules* et d'*un peu de liquide.* Je place ici :

a. Les *follicules solitaires de l'estomac* et *de l'intestin.*

b. Les *follicules agrégés* de l'intestin grêle, ou plaques de Peyer (chez les animaux, il faut y ranger aussi ceux de l'estomac et du gros intestin) ; ces deux espèces de follicules contiennent de nombreux vaisseaux sanguins dans leur intérieur.

c. Les *glandes folliculeuses de la base de la langue*, les *tonsilles* et les *follicules du pharynx*, qui contiennent dans les parois de leurs utricules de nombreux follicules clos semblables aux précédents, et sans doute aussi des vaisseaux sanguins.

d. Les *glandes lymphatiques*, dont le parenchyme glandulaire est formé de follicules arrondis, analogues à ceux des glandes de Peyer, mais s'ouvrant tous les uns dans les autres, et liés d'une manière directe aux vaisseaux lymphatiques.

3. Sous la forme d'*un parenchyme de cellules soutenu par des cloisons de tissu conjonctif, et contenant de nombreux follicules clos*, comme ceux qui ont été décrits plus haut. Rate.

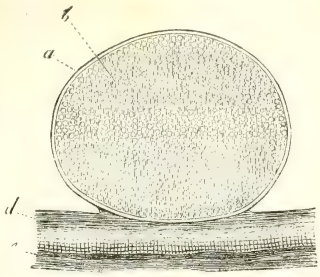

Fig. 44.

On connaît peu encore les *propriétés chimiques* de ces organes, tous plus ou moins riches en vaisseaux sanguins; ceux des numéros 1 et 2 contiennent dans leur tissu beaucoup de protéine et de graisse; de même les follicules de la rate; le reste du parenchyme de cet organe se compose de substances particulières qui ont été peu étudiées jusqu'ici, et qui semblent indiquer un mouvement de décomposition très énergique.

On connaît tout aussi peu les *fonctions physiologiques* de ces tissus; nous ferons seulement remarquer ici, que dans la rate, les capsules surrénales, l'hypophyse, il n'y a que le sang qui puisse fournir des matériaux, et que les vaisseaux sanguins et les vaisseaux lymphatiques peuvent seuls reprendre les substances élaborées par les glandes. Dans les glandes en cœcum des cavités buccales et pharyngiennes, ces substances sont versées dans les grands espaces creux que limitent ces organes, et finalement dans les deux cavités mentionnées; tandis qu'on ne sait pas au juste si les follicules intestinaux versent leurs sécrétions dans l'intestin, ou si au contraire ils y puisent des matériaux pour les faire passer dans le sang. Dans les glandes lymphatiques, ce sont les vaisseaux lymphatiques qui conduisent leur suc aux follicules glandulaires et qui le reprennent plus riche en cellules.

Le *développement* des glandes vasculaires sanguines est encore très obscur; il paraît certain cependant qu'elles naissent, soit de la couche fibreuse de l'intestin, soit du même blastème qui produit les glandes génitales, sans que l'épithélium de l'intestin participe à leur développement. Le *mouvement nutritif* est très énergique dans la plupart de ces organes, comme l'indiquent leur richesse sanguine et la fréquence de leurs maladies; l'hypophyse et les capsules surrénales seules occupent peut-être un rang inférieur sous ce rapport.

Bibliographie.—A. Ecker, art. *Blutgefässdrüsen*, dans *Wagner's Handw. d. Phys.*, t. IV, 1840.

Fig. 44. — Corpuscule de Malpighi de la rate du bœuf, grossi 150 fois. *a*, parois du corpuscule; *b*, son contenu; *c*, paroi de l'artère sur laquelle il repose; *d*, sa gaîne.

LIVRE II.

HISTOLOGIE SPÉCIALE.

CHAPITRE PREMIER.

DU SYSTÈME CUTANÉ.

SECTION PREMIÈRE.

DE LA PEAU.

ARTICLE Ier. — DERME.

§ 35. **Parties qui constituent la peau.** — La *peau* (*integumentum commune*) (fig. 45), se compose d'une couche interne, riche en vaisseaux et en nerfs, et dont la masse principale est formée de tissu conjonctif : c'est le *derme* (*cutis*, *derma*) (fig. 45, *c*, *d*), et d'une couche externe, formée exclusivement de cellules : c'est l'*épiderme*, (*epidermis*) (fig. 45, *a*, *b*); elle renferme de plus beaucoup d'organes spéciaux, glandulaires ou cornés.

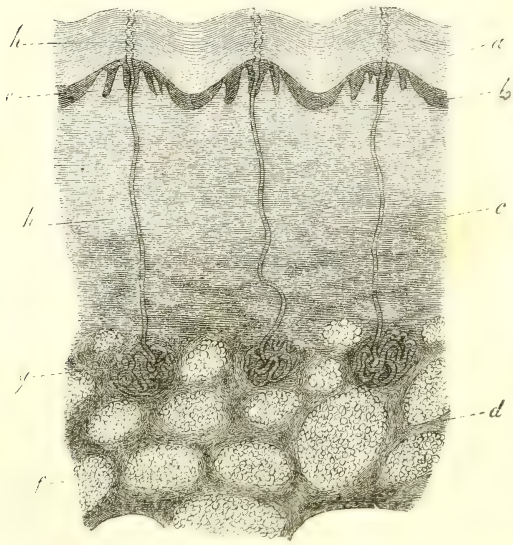

Fig. 45.

Le *derme*, à son tour, se partage en deux couches : le *tissu cellulaire sous-cutané* (*tela cellulosa subcutanea*) (fig. 45, *d*), et le *derme proprement dit* (*corium*) (fig. 45, *c*), partie la plus importante de la peau, à cause de sa richesse vasculaire et nerveuse.

Fig. 45. — Coupe verticale de toute la peau de la pulpe du pouce, à travers trois crêtes papillaires. Grossissement de 20 diamètres. *a*, couche cornée de l'épiderme ; *b*, sa couche muqueuse ; *c*, derme ; *d*, pannicule graisseux (partie supérieure) ; *e*, papilles du derme ; *f*, petits lobules adipeux ; *g*, glandes sudoripares ; *h*, canal sudorifère ; *i*, pores de la sueur.

§ 36. **Tissu cellulaire sous-cutané** (*tela cellulosa subcutanea*). — C'est une membrane assez dense, formée principalement de tissu conjonctif dans presque toutes les régions du corps; elle renferme un nombre considérable de cellules adipeuses déposées dans des espaces aréolaires particuliers, et apparaît alors sous la forme de *membrane adipeuse* (*panniculus adiposus*). En certains endroits cependant, comme, par exemple, au scrotum, au pénis, et dans les nymphes, ce tissu ne renferme que peu de graisse, et peut même en être complétement privé. La couche la plus interne du tissu cellulaire sous-cutané qui, au tronc et à la cuisse, représente une aponévrose assez dense, sans graisse, nommée *fascia superficialis*, recouvre des parties très diverses, comme les fascia musculaires, le périoste et le périchondre, des muscles, des amas graisseux profonds, parties avec lesquelles elle s'unit plus ou moins intimement. Cette union est plus lâche au tronc, aux deux premières sections des membres, sur le dos de la main et du pied, au cou, et surtout aux paupières, au membre viril, au scrotum et aux articulations, du côté de l'extension, où se rencontrent souvent des *bourses muqueuses de la peau* (*bursæ mucosæ subcutaneæ*), comme au genou, au coude, et aux articulations des doigts. Une adhérence plus intime se montre quelquefois là où des tractus tendineux, des aponévroses ou des muscles se rendent à la peau : ainsi, par exemple, à la tête, particulièrement aux ailes du nez et aux lèvres, au front et aux tempes, à l'oreille, à la bouche et à l'occiput, au gland du pénis, sous les ongles, à la paume de la main et à la plante du pied. Du reste, la peau, garnie d'un coussinet graisseux épais, est beaucoup moins mobile que celle qui ne présente que très peu ou point de graisse. La face externe du tissu cellulaire sous-cutané, le plus souvent, adhère intimement au derme, notamment dans les régions où des follicules pileux s'enfoncent dans ce dernier, comme à la tête; au contraire, les membranes adipeuses un peu épaisses peuvent, en général, être séparées du derme avec assez de facilité.

L'*épaisseur* du tissu cellulaire sous-cutané varie beaucoup, comme on le sait, suivant la région, l'âge, le sexe et les individus. Le tissu cellulaire sous-cutané sans graisse qu'on voit aux paupières, à la partie supérieure et externe de l'oreille, mesure $0^{mm},56$, suivant Krause ; celui du pénis, $0^{mm},75$; celui du scrotum, $1^{mm},50$. La membrane adipeuse comporte $2^{mm},25$ d'épaisseur au crâne, au front, au nez, au lobule de l'oreille, au cou, sur le dos de la main et du pied, au genou, au coude; dans la plupart des autres régions, son épaisseur est de $4^{mm},5$ à 13 millimètres ; mais chez des individus obèses, elle peut atteindre jusqu'à 27 millimètres, et chez les individus maigres, elle descend parfois au-dessous de 2 millimètres.

§ 37. **Derme proprement dit** (*corium*). — C'est une membrane solide, peu élastique, formée également de tissu conjonctif en grande partie ; ses parties les plus épaisses présentent deux couches que ne sépare aucune limite précise, et qu'on peut distinguer par les dénominations de *partie réticulaire* et *partie papillaire*. La partie réticulaire du derme forme la couche la plus interne de cet organe ; elle présente l'aspect d'une membrane

blanche, percée à jour comme un réseau, quelquefois nettement stratifiée dans ses couches les plus profondes ; elle circonscrit des espaces aréolaires particuliers, plus ou moins larges, plus ou moins nombreux, qui contiennent les follicules pileux, les glandes de la peau et une assez grande quantité de graisse. La *partie papillaire du corion*, ou couche papillaire, est cette portion du derme la plus externe, gris rougeâtre, attenante à l'épiderme (fig. 45) ; son tissu dense et solide contient la partie supérieure des follicules pileux et des glandes de la peau, ainsi que les expansions terminales des vaisseaux et des nerfs cutanés ; mais ce qu'elle présente de plus important, ce sont les *papilles de la peau* (*papillæ corii*) (fig. 46), qui, eu égard à leur structure intime, se divisent en *papilles vasculaires* et en *papilles nerveuses*. Ce sont de petites élevures de la surface externe du derme, demi-transparentes, flexibles, mais néanmoins assez solides, dont la forme est généralement celle d'un cône ou d'une verrue, mais qui, en certaines régions, se terminent par plusieurs sommets pointus (papilles composées). Quant à leur position et à leur nombre, celles de la matrice de l'ongle, de la paume de la main et de la plante des pieds sont les plus nombreuses (E. H. Weber a compté sur une ligne carrée de la paume de la main, 81 papilles composées, ou 150 à 200 petites papilles ; Meissner en a trouvé 400 sur une ligne carrée de la face palmaire des doigts); elles y sont assez régulièrement rangées en deux séries principales, ayant chacune de 2 à 5 papilles en travers, et placées sur des éminences linéaires de $0^{mm},225$ à $0^{mm},725$ de largeur, et de $0^{mm},115$ à $0^{mm},365$ de hauteur, sur les *crêtes* ou *bancs* du derme

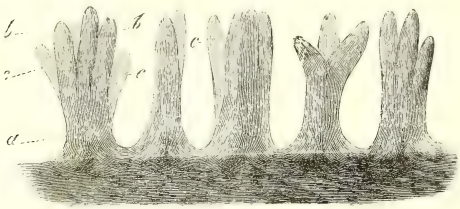

Fig. 46.

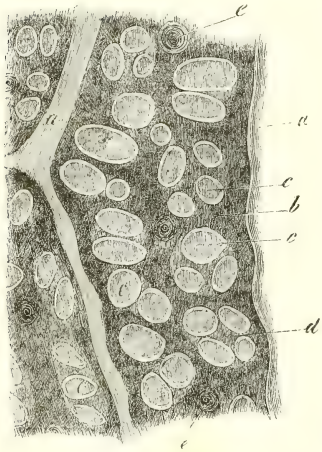

Fig. 47.

Fig. 46. — Papilles composées de la paume de la main, avec deux, trois ou quatre dentelures. Grossies 60 fois. *a*, base d'une papille ; *b*, *b*, sommets distincts de cette dernière ; *c*, *c*, sommets de papilles dont la base n'est pas visible.

Fig. 47. — Section horizontale à travers les sommets des papilles d'une crête entière et de deux moitiés de crête. Grossie 60 fois. On voit très bien la coordination des papilles en séries correspondant aux crêtes du derme. *a*, couche cornée de l'épiderme dans l'intervalle des crêtes, intéressée dans la section à travers le sommet des papilles, à cause du trajet ondulé de ces crêtes ; *b*, couche de Malpighi de l'épiderme ; *c*, papilles formant plus de deux rangées ; mais comme plusieurs reposent sur une base commune, il n'y a cependant que deux séries, pour ainsi dire, de papilles composées ; *d*, couche de Malpighi entre les papilles assises sur une même base ; elle paraît un peu plus claire à cause de sa moindre épaisseur ; *e*, canaux sudorifères.

(fig. 47). Le trajet de ces séries, visible à l'extérieur, sur l'épiderme, n'exige pas de description plus détaillée. Ailleurs les papilles sont plus éparpillées, soit qu'elles soient très rapprochées, comme dans les petites lèvres, le clitoris, le pénis, le mamelon; soit qu'elles soient plus rares, comme sur les membres, à l'exception des régions indiquées plus haut, au scrotum, au cou, à la mamelle, sur l'abdomen et sur le dos.

Les papilles ont des dimensions très variables. Les plus petites, qui ont $0^{mm},035$ à $0^{mm},055$ de hauteur, se trouvent au visage, principalement sur les paupières, au front, au nez, aux joues et au menton, où elles peuvent même manquer complétement et être remplacées par un réseau de petites crêtes très basses; sur la mamelle de la femme, elles ont $0^{mm},028$ à $0^{mm},037$; au scrotum et à la racine du pénis, $0^{mm},035$ à $0^{mm},055$. Dans la plupart des autres régions, leur longueur est de $0^{mm},102$ à $0^{mm},067$. Les papilles les plus longues, qui ont $0^{mm},112$ à $0^{mm},075$, sont celles de la paume de la main, de la plante des pieds et du mamelon, régions où elles revêtent le plus souvent la forme de papilles composées; puis viennent celles des extrémités antérieure et postérieure du derme sous-onguéal ($0^{mm},160$ à $0^{mm},325$), et des petites lèvres ($0^{mm},112$ à $0^{mm},225$).

La largeur des papilles, prise à leur base, égale le plus souvent leur hauteur, ou se trouve être un peu moindre; quelquefois même, comme sur le scrotum, le prépuce, la racine du pénis, la largeur dépasse la longueur d'environ un tiers ou plus, ce qui donne à ces papilles un aspect verruqueux, ou même la forme de petites crêtes; dans les papilles les plus longues enfin, la largeur mesure environ le tiers ou la moitié de la longueur.

L'épaisseur du derme proprement dit varie entre $0^{mm},28$ et $1^{mm},12$, et comporte le plus souvent $0^{mm},56$ à $1^{mm},70$. Elle est de $0^{mm},45$ à $0^{mm},28$ dans le conduit auditif externe, aux paupières, à la portion rouge des lèvres, au gland du pénis et du clitoris; le derme le plus épais ($1^{mm},12$ à $2^{mm},25$) se trouve sur le dos, au menton, à la lèvre supérieure et inférieure (portion garnie de poils), aux ailes du nez, au talon, à la pulpe du gros orteil, sur l'omoplate et aux fesses: il mesure $2^{mm},25$ à $3^{mm},37$ d'épaisseur au talon.

Au *point de vue chimique*, le derme présente les principaux caractères du tissu conjonctif, qui en forme la masse principale. Il se putréfie difficilement; il résiste même tout à fait à la putréfaction, quand on y ajoute des substances végétales contenant de l'acide tannique (tannage, cuir); la dessiccation, qui est très facile, le rend jaunâtre, transparent, dur, mais flexible, et imputrescible. Dans l'eau bouillante, il commence par se recroqueviller, pour se résoudre ensuite en gélatine, mais non point également vite chez tous les animaux, plus rapidement chez les jeunes animaux que chez les vieux. Traité par les acides ou par les alcalis étendus, il se comporte comme le tissu conjonctif (voy. § 27).

§ 38. **Structure du derme.** — Le derme est formé principalement de *tissu conjonctif* et de *tissu élastique*; il renferme, de plus, des *muscles lisses*, des *cellules graisseuses*, des *vaisseaux sanguins*, des *nerfs*, et des *lymphatiques* en très grande abondance.

Le *tissu conjonctif* du derme se compose de faisceaux ordinaires qui s'anastomosent souvent en réseau, comme dans le tissu cellulaire sous-cutané, qui d'autres fois forment, en se réunissant, des faisceaux secondaires plus volumineux, des cloisons et des lames de diverses espèces. Entre les lames de la membrane adipeuse existent des espaces plus ou moins grands remplis de graisse; tandis que dans le *fascia superficialis* et dans le derme, les faisceaux ont des connexions très intimes, notamment ceux du derme, qui forment un tissu très dense, en quelque sorte stratifié. — La structure fibreuse des papilles n'est pas évidente partout; elles offrent souvent l'aspect d'un tissu plus homogène, limité par une membrane hyaline qu'il est impossible d'isoler complétement. Suivant Meissner, on peut ordinairement rendre très apparente leur structure fibreuse en les soumettant à l'action de la potasse caustique. Sur des papilles traitées de cette manière on reconnaît aussi que les fibres ne se recourbent pas en anses au sommet des papilles, et qu'elles se terminent, au contraire, par des extrémités libres, après avoir parcouru un tiers de la hauteur de la papille. Ces extrémités, d'après Meissner, peuvent aussi être vues sur des papilles fraîches, et se montrent tantôt sous la forme de petites dentelures sur le bord de ces éminences, tantôt sous celle de stries transversales très régulières, mais qui ne sont pas distinctes sur toutes les papilles. J'ai vu très nettement ces mêmes dentelures sur des papilles traitées par l'acide acétique; mais je les crois produites par un plissement de la couche extérieure homogène. Meissner veut que les fibres des papilles soient d'une nature spéciale; quant à moi, je ne vois aucun motif pour les séparer de celles du tissu conjonctif, puisque les papilles ont les mêmes caractères chimiques que le reste du derme, entre autres celui de se dissoudre par la coction en ne laissant que leurs cellules plasmatiques et leurs éléments élastiques.

Les *bourses muqueuses sous-cutanées* ne sont autre chose que de grands espaces aréolaires, simples ou cloisonnés incomplétement, du tissu cellulaire sous-cutané, du *fascia superficialis* (bourse de l'olécrâne), ou compris entre les feuillets du fascia musculaire (bourse sus-rotulienne). Leurs parois, lisses intérieurement, mais couvertes de nombreuses inégalités, sont formées de tissu cellulaire ordinaire; les bourses muqueuses sont dépourvues d'épithélium et renferment un peu de liquide visqueux et transparent.

Le *tissu élastique* se trouve en grande quantité dans presque toutes les parties du derme; généralement cependant il est moins abondant que le tissu conjonctif. Rarement il se montre sous la forme de *véritables membranes élastiques* qui rappellent les réseaux artériels les plus serrés, comme cela a lieu dans le *fascia superficialis* de l'abdomen et de la cuisse; plus souvent c'est sous la forme de réseaux lâches, à fibres fines ou grosses, comme dans le derme proprement dit. Les papilles (notamment celles de la plante du pied et de la paume de la main) et le pannicule graisseux ne possèdent que des fibres élastiques fines et des cellules plasmatiques isolées ou anastomosées, souvent en assez grande abondance, mais qui peuvent aussi manquer complétement dans ce dernier tissu.

Les *muscles lisses*, d'après mes recherches, se rencontrent dans la peau bien plus souvent qu'on ne l'avait admis jusqu'à ce jour, à savoir :

1. Dans le *tissu cellulaire sous-cutané* du scrotum, qui leur doit les noms de *tunique charnue*, *dartos;* dans celui du pénis, y compris le prépuce, et de la partie antérieure du périnée. Leurs faisceaux jaunâtres, mesurant jusqu'à $0^{mm},750$ et même $1^{mm},125$, faisceaux dont les éléments ont été décrits dans le paragraphe 31, se trouvent en partie dans le voisinage des vaisseaux et des nerfs, en partie isolés dans le tissu conjonctif, et s'anastomosent entre eux pour former des réseaux; leur plus grand nombre marche parallèlement au raphé du scrotum et dans le sens de l'axe longitudinal du pénis; quelques-uns cependant affectent aussi une direction transversale : ces derniers sont quelquefois assez volumineux, surtout dans le pénis. D'après Treitz (*Prag. Viertelj.*, 1853, t. I, p. 113), on trouve, mêlés à ces faisceaux, beaucoup de *tendons élastiques*, par lesquels les muscles s'insèrent à la face antérieure des pubis et du ligament suspenseur, au *fascia superficialis* et au *fascia lata*.

2. Dans l'*aréole du mamelon*, dont les muscles lisses sont développés surtout chez la femme, ils constituent une couche mince, circulaire, devenant de plus en plus épaisse vers la base du mamelon, et qu'on peut généralement distinguer déjà à l'œil nu à la largeur de leurs faisceaux, qui va jusqu'à $0,^{mm},75$, et à leur coloration jaune rougeâtre, demi-transparente. Dans le *mamelon* lui-même, les fibres musculaires sont en partie circulaires, en partie verticales, et forment un réseau serré à travers les mailles duquel passent les conduits excréteurs de la glande mammaire.

3. Enfin, on trouve encore des muscles lisses dans les *portions supérieures du derme*, à tous les endroits où existent des poils (fig. 48). Ces muscles forment des faisceaux arrondis ou aplatis, ayant $0^{mm},045$ — $0^{mm},225$ et $0^{mm},46$ de largeur, et qui sont placés généralement auprès des follicules pileux et des glandes sébacées; un faisceau, rarement deux, pour chacun de ces organes. Ils prennent naissance dans les couches supérieures du corion, immédiatement au-dessous de l'épiderme, et se dirigent obliquement de dehors en dedans vers les follicules pileux, en embrassant les glandes sébacées; ils s'insèrent aux follicules immédiatement au-dessous des glandes susdites, ou près de leur fond.

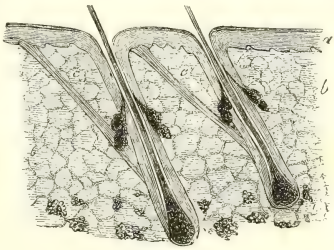

Fig. 48.

Dans ces derniers temps, Eylandt, Henle et Lister ont fait des publications sur les muscles lisses de la peau. Ces auteurs ont confirmé l'existence des muscles que j'ai découverts dans le voisinage des follicules pileux, et qu'Eylandt appelle *redresseurs des poils*. Ils les ont seulement trouvés plus minces dans certaines régions (Eylandt leur donne $0^{mm},045$; — Henle, $0^{mm},09$; — Lister, $0^{mm},135$ dans le cuir chevelu ; dans la région pubienne, ce dernier les a vus de $0^{mm},27$ d'épaisseur). Eylandt n'a jamais trouvé qu'un faisceau unique s'avançant vers chaque follicule pileux ; c'est ce

Fig. 48. — Coupe du cuir chevelu montrant deux follicules pileux. *a*, épiderme ; *b*, derme ; *c*, muscles des follicules pileux.

qu'a remarqué aussi Lister sur le cuir chevelu, où il a fait en outre cette intéressante observation, que les muscles se rendent toujours à un même côté, le côté inférieur, des follicules pileux placés obliquement, de sorte qu'ils peuvent non-seulement tirer les cheveux au dehors, mais encore les redresser. Henle et Lister admettent que les muscles se divisent, vers leur extrémité supérieure, en petits faisceaux de $0^{mm},005$, et qui peuvent être suivis jusque sous l'épiderme, dans l'épaisseur des papilles. Lister a trouvé aussi çà et là, à cette même extrémité, des tendons plus ou moins longs, qui renfermaient quelquefois beaucoup de tissu élastique. Dans le scrotum, dans la peau du pénis, du périnée, de l'aréole de la mamelle, dans le mamelon, Eylandt n'a pas pu découvrir de muscles lisses : il croit donc que j'avais pris pour des muscles les anneaux musculaires des vaisseaux sanguins, supposition que je ne me permettrais pas de faire à l'égard d'un commençant. Henle a vu les muscles lisses dans tous ces points : Lister les a trouvés au moins dans l'aréole et dans le scrotum : Mercier (*loc. cit.*) dans l'aréole, ce qui effectivement est très facile. Henle, au contraire, me paraît aller trop loin, quand il admet aussi des faisceaux musculaires lisses même dans les régions de la peau privées de poils, près des glandes sudoripares et des rameaux vasculaires (en dehors de ces organes). Je crois que, dans ces cas, il s'est laissé induire en erreur par de petits ramuscules nerveux qui, comme il l'indique lui-même, peuvent être confondus facilement avec des muscles sur les préparations cuites dont il s'est servi dans ses recherches. Cette opinion est aussi celle de Lister, qui n'a pas réussi davantage à trouver des muscles dans la face palmaire de la main, dans la plante du pied, autour des glandes sudoripares et des vaisseaux.

§ 39. **Cellules adipeuses.** — Le siége principal de ces cellules est la membrane adipeuse. Les cellules adipeuses n'y sont pas réunies en grandes masses; elles forment des pelotons plus ou moins grands qui remplissent les espaces aréolaires diversement conformés du tissu conjonctif (fig. 45, *f*). Chacun de ces pelotons jaunes, nettement limités à l'œil nu, *lobules graisseux* (ou petites grappes graisseuses), est pourvu d'une enveloppe spéciale que lui fournit le tissu conjonctif, et dans laquelle se distribuent les vaisseaux sanguins destinés à la nutrition des cellules adipeuses; tous consistent, soit en simples agrégations de cellules, soit en lobules de plus en plus petits, dont chacun à son tour est entouré d'une membrane délicate de tissu conjonctif. Le nombre de ces lobules secondaires varie suivant le volume du peloton graisseux. Suivant Todd et Bowman, chaque cellule en particulier aurait aussi son revêtement spécial pourvu de vaisseaux; ce fait peut être vrai dans quelques cas, mais bien certainement il n'est pas général. Dans le derme, les cellules adipeuses occupent de préférence les couches profondes et le voisinage des follicules pileux et des glandes; elles manquent complétement dans



Fig. 49.

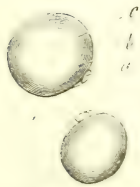

Fig. 50.

Fig. 49. — Cellules adipeuses normales de la mamelle, *g*. Grossies 350 fois. *a*, sans réactifs; *b*, traitées par l'éther, qui a enlevé la graisse et laissé seulement l'enveloppe mince et plissée.

Fig. 50. — Deux cellules adipeuses tirées de la moelle du fémur de l'homme. *a*, noyau; *b*, membrane de cellule; *c*, goutte de graisse. Grossissement de 350 diamètres.

le corps papillaire. Chez les individus qui ont un tant soit peu d'embonpoint, les cellules adipeuses sont toujours (fig. 49) des vésicules rondes ou ovales de 0mm,022 à 0mm,135 de longueur, à bords foncés; elles sont pleines d'une graisse liquide, jaune pâle, et réunie en une seule goutte, avec un noyau pariétal difficile à rendre visible (fig. 50). Chez les individus amaigris, au contraire, on ne trouve presque pas de cellules de cette espèce: on n'y voit que des formes de cellules qui s'éloignent plus ou moins des précédentes; ce sont:

1. Des *cellules granulées*, avec une foule de gouttelettes graisseuses: cette forme se trouve dans des lobules adipeux d'un blanc jaunâtre.

2. Des *cellules adipeuses contenant du sérum*, qu'on rencontre dans des lobules d'un jaune ou d'un brun rougeâtres: la graisse de ces cellules a disparu plus ou moins complétement et se montre sous la forme d'un globule unique de couleur foncée; elles contiennent en outre un liquide transparent et un noyau distinct; leurs dimensions sont notablement plus petites que celles des cellules normales.

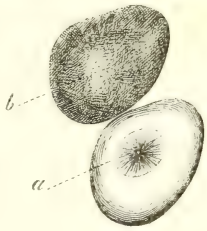

Fig. 51.

3. Des *cellules sans graisse, qui ne contiennent que du sérum*. Elles ont un noyau distinct et une membrane plus ou moins mince, et se voient dans certaines espèces de graisses de nature gélatineuse, ainsi que dans la graisse œdémateuse.

4. Enfin, des *cellules adipeuses contenant des cristaux*, qui tantôt renferment, à côté d'une goutte huileuse, une à quatre étoiles de graisse cristallisée en aiguilles (cristaux de margarine), et tantôt sont remplies entièrement d'aiguilles cristallines. Les premières se rencontrent au milieu des cellules normales; les dernières ne se voient que dans la graisse blanche. D'après le docteur Roscher, de Norwége, il serait possible de produire artificiellement de ces cristaux dans toutes ou presque toutes les cellules adipeuses, en les soumettant à la dessiccation; il est assez vraisemblable que ceux que l'on trouve sur le cadavre ne se sont formés qu'après la mort. Robin et Verdeil ont vu se former des cristaux de margarine dans les yeux du lait chaud qui se refroidissait (*Chim. anat.*, tab. XLV, fig. 1, K, L).

§ 40. **Vaisseaux de la peau.** — En traversant le tissu cellulaire sous-cutané, les artères qui se rendent à la peau donnent des ramuscules nombreux aux follicules pileux (voy. plus bas), aux lobules de graisse, aux muscles lisses, ramuscules qui forment des réseaux capillaires très fins, à mailles ordinairement très grandes, rarement étroites, si ce n'est dans les lobules graisseux (fig. 52). Un peu plus loin, elles fournissent aux glandes sudoripares et sébacées (voy. ci-dessous), donnent quelques rares expansions

Fig. 51. — Cellules graisseuses avec cristaux de margarine. Grossies 350 fois. *a*, cellule qui contient une étoile formée d'aiguilles cristallisées, comme on en trouve quelquefois dans la graisse normale; *b*, cellule remplie entièrement de cristaux, prise dans les lobules graisseux blancs d'un individu émacié.

terminales aux parties profondes du derme (*pars reticularis*), et pénètrent enfin jusque dans la partie la plus externe de la couche papillaire, et dans les papilles elles-mêmes, pour s'y résoudre en un réseau capillaire dense, à mailles serrées. Partout où il y a des papilles, ce réseau se compose de deux parties distinctes : 1° d'un plexus horizontal, étendu immédiatement au-dessous de la face interne de l'épiderme : ce plexus se compose de mailles larges, formées de vaisseaux qui ont $0^{mm},022$ à $0^{mm},011$, et de mailles étroites, dont les capillaires n'ont que $0^{mm},006$ à $0^{mm},011$; 2° d'une foule d'anses vasculaires dirigées vers l'extérieur, et qui donnent des rameaux aux papilles. Ces anses se composent de vaisseaux plus ou moins volumineux (ils ont $0^{mm},006$ à $0^{mm},009$ dans la plupart des régions ; $0^{mm},009$ à $0^{mm},022$ et plus à la plante des pieds et à la paume de la main, d'après Meissner). A part certaines exceptions (voy. § 41), les papilles vasculaires seules possèdent de ces anses de vaisseaux capillaires (fig. 53), les papilles simples une anse unique, les papilles ramifiées des anses multiples. Placées soit au voisinage de l'axe, soit plus près de la superficie, les anses s'élèvent jusqu'au sommet des papilles, en formant, ainsi que leurs branches, des ondulations tantôt légères, tantôt très fortes, ou en s'enroulant en spirale.

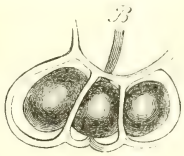

Fig. 52.

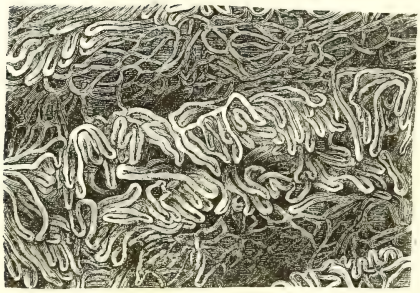

Fig. 53.

Les *gros troncs lymphatiques* sont faciles à reconnaître et très nombreux dans le tissu cellulaire sous-cutané ; divers anatomistes, Haase, Lauth, Fohmann et autres, ont démontré l'existence de vaisseaux lymphatiques dans le derme et les ont injectés de mercure. Tous s'accordent à dire que ces lymphatiques forment, dans les parties les plus superficielles du derme, un réseau extrêmement serré de vaisseaux très fins, qui, d'après Krause

Fig. 52. — *Vaisseaux des cellules graisseuses.* A, vaisseaux d'un petit lobule de graisse, grossis 100 fois. *a*, artère ; *b*, veine. B, trois cellules adipeuses avec leurs capillaires, à un grossissement plus fort, d'après Todd et Bowman.

Fig. 53. — Vaisseaux des papilles d'une crête dermique entière et de deux demi-crêtes, d'après Berres.

(*loc. cit.*, p. 411), n'ont que $0^{mm},15$ à $0^{mm},10$. Ce réseau, dont les mailles deviennent de plus en plus larges, et les vaisseaux de plus en plus volumineux, à mesure qu'on l'examine à une plus grande profondeur, aboutit à des rameaux isolés qui s'ouvrent dans les troncs du tissu cellulaire sous-cutané ; mais on en est encore toujours à se demander si ce sont là les véritables origines des lymphatiques de la peau.

§ 41. **Nerfs de la peau.** — Étudiée dans ses couches voisines de l'épiderme, la peau est un des organes du corps humain les plus riches en nerfs, surtout celle de certaines régions ; d'un autre côté, vue dans ses couches profondes, elle est remarquable par sa pauvreté nerveuse. Dans le pannicule adipeux et dans le *fascia superficialis*, on ne connaît jusqu'ici d'autres nerfs que ceux qui traversent ces parties, en s'y ramifiant, pour se rendre dans le derme, ou pour se distribuer aux cheveux, aux glandes, aux muscles lisses et aux corpuscules de Pacini ; nous aurons à revenir plus loin sur ces nerfs. Quant au *derme* lui-même, les branches nerveuses pénètrent dans les espaces aréolaires de sa face profonde, s'y ramifient de plus en plus, mais sans fournir d'expansions terminales, et gagnent le voisinage de sa partie papillaire ; là, elles s'anastomosent fréquemment entre elles, immédiatement au-dessous des papilles, et forment de riches plexus terminaux, dans lesquels on peut distinguer parfaitement des portions profondes et des portions superficielles : les premières, à mailles très larges composées de rameaux ténus, mais renfermant encore plusieurs fibres nerveuses primitives ; les dernières, à mailles beaucoup plus étroites, formées de fibres simples ou de fibres groupées par deux. Ce dernier plexus, appelé aussi plexus terminal, présente, chez l'homme et chez les animaux (on ne sait pas encore si c'est chez tous), de *véritables divisions des fibres nerveuses primitives ;* le plus souvent les fibres se bifurquent en deux branches qui s'écartent à angle aigu ; du plexus lui-même, enfin, partent, en certains endroits (spécialement à la paume de la main, à la plante des pieds et au bord des lèvres), des fibres nerveuses, d'une à quatre, ordinairement deux, qui s'enfoncent dans la base de certaines papilles, et s'élèvent jusqu'au sommet de ces éminences pour y former des anses ou se terminer par des extrémités libres.

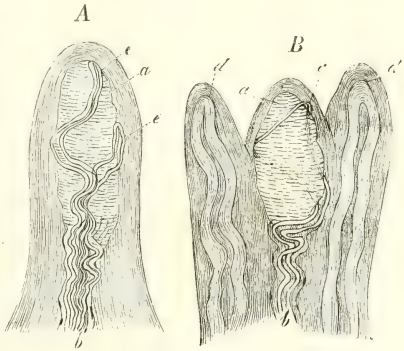

Fig. 54.

Fig. 54. — Deux papilles de la pulpe des doigts, dépouillées de leur épithélium, munies de corpuscules de Meissner *a*, et de nerfs *b*.

A, papille simple, avec quatre tubes nerveux et deux anses terminales *c*.

B, papille composée présentant deux sommets vasculaires avec des anses capillaires *d*, et une pointe avec une anse nerveuse terminale *e*.

Les éléments des nerfs de la peau ne présentent aucune particularité remarquable. Le diamètre des rameaux nerveux du tissu cellulaire sous-cutané comporte encore quelquefois jusqu'à $0^{mm},011$ et $0^{mm},013$; il en est de même des nerfs des couches inférieures du derme. Mais vers la superficie, ils deviennent de plus en plus fins : dans les plexus terminaux, je les trouve oscillant entre $0^{mm},006$ et $0^{mm},002$, suivant les diverses régions ; dans les papilles enfin, ils ont de $0^{mm},0018$ à $0^{mm},004$. Les fibres les plus fines de la main et du pied varient entre $0^{mm},0025$ et $0^{mm},0047$; tandis que celles du gland du pénis, des lèvres et du nez, ont un diamètre de $0^{mm},0018$ à $0^{mm},0027$ seulement.

Dans ces derniers temps, R. Wagner a fait des publications importantes sur la manière dont les nerfs se comportent dans la peau. Suivant lui, ces nerfs auraient été envisagés jusqu'ici d'une manière tout à fait inexacte. Les recherches de Meissner et celles qu'il a faites lui-même sur la peau de la paume de la main l'ont conduit à distinguer les papilles en *papilles nerveuses* et en *papilles vasculaires*. Les premières contiennent dans leur partie centrale un corpuscule ovale particulier, qui serait formé de couches juxtaposées, sacciformes ou lamelleuses, et qui aurait l'apparence d'un cône de sapin ; Wagner considère ce corpuscule comme un nouvel appareil sensorial physique, et lui donne le nom de *corpuscule du tact* (*corpusculum tactus*). Les nerfs, représentés par un à trois tubes à bords foncés, arriveraient à ce corpuscule par sa partie inférieure, quelquefois par sa partie latérale, et s'y termineraient par une extrémité libre, peut-être après s'être divisés en ramuscules ténus. Plus tard, Wagner, dans des communications ultérieures, et surtout Meissner, modifièrent un peu ces idées, et leur donnèrent plus d'extension ; ce dernier auteur peut être considéré comme le véritable inventeur des corpuscules en question. Les vues qui sont exposées dans leurs écrits motivèrent une série d'autres travaux de moi, de Gerlach, de Nuhn, d'Ecker et autres, travaux qui aboutirent à des résultats quelquefois concordants, d'autres fois tellement contradictoires, que la confiance qu'inspiraient les travaux microscopiques, en reçut une véritable atteinte. J'ai fait récemment de nouvelles recherches sur la terminaison des nerfs dans la peau, et je suis arrivé à des résultats qui, en plusieurs points, ont élargi mes propositions précédentes, mais qui ne les ont nullement renversées.

Les papilles, abstraction faite des vaisseaux et des nerfs, sont formées principalement : 1° par un tissu tantôt homogène, tantôt nettement fibrillaire, qui se convertit en gélatine, et que rien n'autorise à séparer du tissu conjonctif ; 2° par des fibres élastiques fines à diverses périodes de développement (cellules plasmatiques [corpuscules de tissu conjonctif, Virchow], réseaux de cellules, fibres élastiques et réseaux fibreux). Ces éléments sont distribués de telle sorte qu'on peut distinguer nettement dans la plupart des papilles une *couche corticale* et un *cordon central*. Dans la première, les éléments fibreux marchent dans le sens longitudinal, et le tissu conjonctif est souvent nettement fibrillaire ; il faut faire abstraction toutefois de la couche la plus superficielle, qui forme sur la papille comme un bord transparent et homogène, mais non isolable. La substance du cordon central, au contraire, est plus homogène, plus transparente, et séparée, en certains endroits, de la couche externe par des éléments élastiques dirigés transversalement. Dans les cas où ces derniers sont de véritables fibres élastiques, et ne forment pas une couche trop dense, personne ne sera tenté de les représenter comme quelque chose de spécial ; mais l'aspect des choses change, lorsqu'ils sont groupés étroitement, sous une forme moins développée, comme dans les prétendus corpuscules du tact, ou, comme je les appellerai en l'honneur de celui qui le premier les a décrits exactement, dans les *corpuscules de Meissner*. En effet, ces corpuscules ne sont autre chose que cette partie centrale, transparente, marquée de noyaux et de fibres de noyaux transversaux que j'avais déjà vue, et qui,

lorsqu'on n'a employé aucun réactif, se montre tout à fait comme je l'ai représentée dans la figure 4 de mon *Anatomie microscopique*. La potasse caustique étendue d'eau est à peu près le seul réactif dont je me sois servi dans mes recherches sur la distribution des nerfs dans les papilles ; or, dans bien des cas, elle ne fait nullement ressortir cette portion centrale des papilles, qui, par là même, attira peu mon attention. L'acide acétique, au contraire, lui donne, sinon toujours, du moins dans le plus grand nombre des cas, l'apparence d'un corpuscule ovalaire ou cylindrique, nettement limité, auquel de nombreuses stries transversales prêtent une certaine analogie avec un cône de sapin (fig. 54). Quant à leur véritable structure, les corpuscules de Meissner ne consistent pas en couches ou lames superposées, comme le présumait Wagner ; ils sont formés simplement d'un cordon central de tissu conjonctif homogène, qu'on voit très bien sur des coupes transversales, et d'une couche externe, ordinairement simple, de tissu élastique peu développé ; celle-ci est constituée par des cellules fusiformes plus ou moins tirées en fibres, unies sans doute les unes aux autres et munies de noyaux courts ou allongés, qui n'ont pas échappé à Wagner ; elle enlace étroitement le cordon central qui semble contenir çà et là, dans son épaisseur, des cellules tout à fait analogues. Meissner reconnaît avec moi que les corpuscules sont constitués par une substance interne pâle et homogène ; mais où il s'éloigne de moi, c'est quand il donne à cette substance une nature granuleuse, et lorsqu'il admet comme enveloppe externe des corpuscules une membrane fine et homogène, *tandis qu'il considère les stries transversales comme des fibres nerveuses cheminant à la face interne de cette membrane*. Pour ce qui est des granules, j'en trouve bien un certain nombre disséminés dans la substance conjonctive centrale : mais je ne vois pas de raison en faveur de l'existence d'une membrane particulière servant d'enveloppe aux corpuscules de Meissner, membrane que d'ailleurs cet auteur n'a nullement démontrée. Il m'est également impossible d'admettre avec lui que les stries transversales représentent des fibres nerveuses ; je ne nie pas que les nerfs des papilles, quand ils se dirigent en travers, ne produisent quelquefois l'aspect de stries transversales ; mais il est *certain que la raison principale de cet aspect est dans l'existence de noyaux transversaux*, dont chacun est probablement contenu dans une cellule. Je ne saurais comprendre comment Meissner a pu nier ces noyaux, qui ont été figurés également par Ecker, à moins d'admettre qu'il n'a examiné que des papilles traitées par la potasse. Ainsi, *au point de vue morphologique*, les corpuscules de Meissner sont loin d'avoir une structure spéciale, et ressemblent à la partie centrale de quelques autres papilles (plante des pieds), entourées de véritables fibres élastiques ou au sommet, souvent peu développé, de ces papilles, et aux faisceaux de tissu conjonctif enveloppés de fibres élastiques, qu'on rencontre dans le derme. Ce qui les distingue surtout, c'est qu'ils sont plus nettement limités, et qu'ils contiennent plus de tissu élastique peu développé, fait qui se conçoit facilement dans les papilles, composées généralement d'un tissu plus voisin de l'état embryonnaire, comparativement au derme lui-même.

Quant à leur distribution, les corpuscules de Meissner, constitués ainsi que nous venons de le dire, ne se trouvent que dans certaines papilles déterminées qui, en tant que mes recherches permettent de l'affirmer, se réduisent à celles de la *main*, du *bord rouge des lèvres*, de la *pointe de la langue* et du *pied ;* ils manquent complètement au tronc, à la tête et sur les premières sections des extrémités. A la *main*, ils se rencontrent presque exclusivement sur la face palmaire de cet organe, et sont très abondants aux doigts, principalement à la troisième phalange. *Au pied*, la plupart des corpuscules siégent également à la pulpe de la troisième phalange des orteils ; mais il en existe aussi quelques-uns à la partie moyenne de la plante du pied et même au talon. On trouve parfois sur le dos de la main et du pied quelques rares corpuscules, qui, d'autres fois, font complétement défaut dans ces régions. Relativement à leur nombre, Meissner a compté sur une ligne carrée de la troisième phalange du doigt indicateur d'un homme 400 papilles, dont 108 avec des corpuscules ; il y aurait donc 1 corpuscule pour 4 papilles. Sur une même étendue de la seconde phalange, il y

avait 40 corpuscules; sur la première phalange, 15; sur la peau du métacarpien du pouce, 8; à la face plantaire de la phalange unguéale du gros orteil, 34; à la partie moyenne de la plante du pied, 7 ou 8. Pour ce qui est de leur volume, Meissner leur a trouvé une longueur de 0mm,12 à 0mm,15 ou 0mm,18 et une largeur de 0mm,045 à 0mm,050 dans la paume de la main : ceux de la face dorsale des doigts avaient 0mm,038 à 0mm,032 dans les deux dimensions; ceux du talon, 0mm,075 à 0mm,112. Dans la paume de la main, les corpuscules de Meissner se rencontrent principalement dans les *papilles composées ;* ils y occupent certaines éminences particulières, plus ou moins proéminentes, le plus souvent peu élevées, quelquefois allongées; ils y sont seuls ou réunis deux à deux; on les trouve rarement dans des papilles simples et isolées. Très souvent, surtout après l'addition d'acide acétique, les corpuscules paraissent étranglés par place, et même contournés en spirale; et cette circonstance leur donne quelquefois une certaine analogie avec les faisceaux de tissu conjonctif entourés de fibres élastiques et qui auraient subi le même traitement, ou encore avec un conduit sudorifère roulé en spirale. Je ne saurais m'expliquer comment Meissner a pu nier l'existence des corpuscules dans les lèvres et dans la langue, organes dans lesquels je les ai rencontrés et figurés. De ce qu'il n'a pu les y trouver, on pourrait conclure tout au plus que dans ces régions les corpuscules ne sont pas constants, conclusion à laquelle j'ai été amené moi-même. Sur deux individus j'ai trouvé, dans les lèvres, des corpuscules analogues à ceux de la main; il n'y en avait pas chez un troisième. Ces corpuscules n'existaient que dans la portion du bord rouge des lèvres qui se voit lorsque la bouche est fermée; ils étaient excessivement petits et avaient pour siége certaines petites saillies des grosses papilles ou les intervalles profonds existant entre les éminences des papilles. (Voy. mon mémoire dans *Zeitschr. f. wiss. Zool.* IV, fig. 11, 12, 13.) Deux fois je n'ai pu découvrir de corpuscules dans la langue, mais sur un troisième sujet j'en ai vu très distinctement dans les papilles fongiformes de la pointe de cet organe (je ne sais si l'on en trouve aussi dans celles de la partie postérieure), tandis qu'ils manquaient dans les papilles filiformes et caliciformes (*loc. cit.*, fig. 18). Dans les papilles fongiformes, ils étaient isolés ou réunis par deux ou plus; ils occupaient le voisinage du sommet de la papille principale, sans s'étendre dans les petites branches de cette papille, et étaient placés comme au fond d'une petite cavité circonscrite par les papilles simples. En dehors de ces régions, j'ai rencontré récemment des corpuscules de Meissner, peu développés, il est vrai, dans le mamelon, sur le gland du pénis et du clitoris; Meissner en a trouvé sur la main du singe, Corti dans les papilles linguales de l'éléphant, et Berlin dans le pharynx des oiseaux, où ils sont privés de nerfs.

Relativement au trajet des nerfs dans la peau, Wagner et Meissner ont confirmé le fait de la division des tubes primitifs dans les plexus terminaux, division que j'ai observée le premier chez l'homme, que j'ai trouvée récemment dans la main, dans les lèvres et dans la langue; les recherches que ces auteurs ont faites sur la paume dela main, les ont conduits à penser que les papilles pourvues de corpuscules de Meissner sont les seules qui reçoivent des nerfs, et que ces papilles manquent de vaisseaux. Dans le but de vérifier ce point intéressant, j'ai examiné un grand nombre de fois la peau de la face palmaire de la main; j'ai toujours trouvé que les diverses sommités d'une papille ou les papilles indépendantes pourvues de corpuscules de Meissner présentent aussi, à l'état frais, des fibres nerveuses très évidentes, à contours opaques; mais il m'est impossible d'accorder que les papilles privées de corpuscules ne contiennent que des vaisseaux et ne reçoivent jamais de nerfs, comme Meissner l'a prétendu dernièrement. Dans la paume de la main j'ai rencontré, rarement il est vrai, des papilles nerveuses sans corpuscules de Meissner; ce fait est déjà plus fréquent à la plante des pieds (*l. cit.*, fig. 16); mais il devient très commun aux lèvres. Il est donc certain que l'existence des nerfs dans les papilles n'est pas liée d'une manière indissoluble à celle des corpuscules du tact. Quoi qu'il en soit, je suis d'accord avec Meissner et Wagner quand ils disent que dans la paume de la main et à la plante du pied les papilles à corpuscules sont presque les

seules qui possèdent des nerfs à contours foncés, et qu'en dehors de ces deux régions, auxquelles je joindrai les lèvres, il n'existe point de papilles nerveuses. J'avais fait entrevoir précédemment la possibilité que les papilles dans lesquelles on ne voyait pas de nerfs à contours foncés, renfermassent des tubes nerveux sans moelle; je n'insisterai pas davantage sur cette hypothèse, attendu que je ne connais aucun fait qui parle en faveur de l'existence de semblables fibres. Pour ce qui est des *vaisseaux*, il n'est pas exact de les refuser complétement aux papilles nerveuses; c'est un fait observé aussi par Gerlach et que Meissner ne nie plus aujourd'hui. Dans les papilles composées, souvent les éminences pourvues de corpuscules de Meissner et de nerfs ne renferment point de vaisseaux, mais quelquefois elles contiennent aussi une anse capillaire, circonstance qui est bien plus fréquente dans les papilles nerveuses simples. Dans la lèvre, la plupart des papilles nerveuses, pour ne pas dire toutes, reçoivent des vaisseaux, qu'elles contiennent ou non des corpuscules de Meissner.

La manière dont les nerfs à contours foncés se comportent dans l'épaisseur des papilles de la main, peut être étudiée assez facilement à l'aide de l'acide acétique. Chaque éminence papillaire, ou chaque papille munie d'un corpuscule de Meissner, contient en général deux tubes à contours foncés, quelquefois quatre, comme cela se voit assez souvent sur la pulpe des doigts, quelquefois aussi un seul, ou bien cinq ou six. Ces tubes sont entourés d'un névrilème; si récemment Meissner ne l'a pas vu, c'est parce qu'il s'est servi de potasse pour rendre ses préparations plus transparentes. Ils ont la forme de petits ramuscules larges de $0^{mm},014$ à $0^{mm},027$, qui cheminent en serpentant au voisinage de l'axe de la papille et s'élèvent ainsi jusqu'à l'extrémité inférieure du corpuscule de Meissner. Là on les perd de vue le plus souvent, de sorte que l'on peut être conduit à croire, comme il est arrivé à Wagner, qu'ils pénètrent et se terminent dans l'intérieur du corpuscule auquel ils formeraient une espèce de pédicule. Mais quand on examine un grand nombre de préparations fraîches, traitées par l'acide acétique, on acquiert la conviction certaine que ce n'est là qu'une illusion, et que les tubes nerveux marchent toujours à la face externe des corpuscules de Meissner jusqu'au sommet des papilles ou jusqu'au voisinage de ce sommet. Dans ce trajet les tubes peuvent rester réunis ou cheminer isolément; dans les deux cas leur névrilème devient extrêmement mince, et semble enfin se perdre complétement. Les tubes s'élèvent tantôt en ligne directe, tantôt en formant des circonvolutions à la surface du corpuscule (fig. 54, *A*), ou en l'entourant d'un ou de plusieurs tours de spirale, comme il arrive très fréquemment (fig. 54, *B*, fig. 55). Quant à la terminaison réelle des nerfs, des recherches nouvelles et réitérées ne me permettent d'affirmer que les faits suivants : dans l'im-

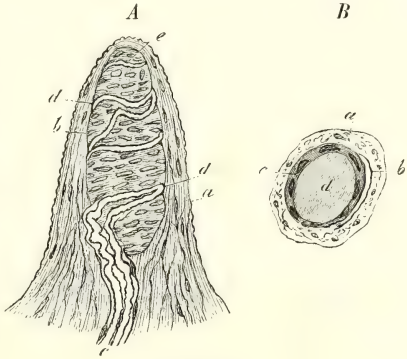

Fig. 55.

Fig. 55. — A, papille de la main, vue de front. *a*, couche corticale avec cellules plasmatiques et fibres élastiques fines; *b*, corpuscules de Meissner, avec noyaux transversaux; *c*, petit rameau nerveux qui s'y rend, avec son névrilème contenant des noyaux; *d*, fibres nerveuses qui enlacent le corpuscule; *e*, extrémité apparente de ces fibres.

B, papille vue d'en haut, de manière à montrer son milieu comme sur une coupe transversale. *a*, couche corticale de la papille avec cellules plasmatiques; *b*, fibre nerveuse; *c*, enveloppe renfermant des noyaux; *d*, corpuscule de Meissner; *e*, contenu finement granulé de ce dernier. Chez l'homme. Grossissement de 350 diamètres. La préparation avait été traitée par l'acide nitrique.

mense majorité des cas les fibres nerveuses se dérobent à la vue vers le milieu de la hauteur des corpuscules de Meissner ou près de leur sommet ; en d'autres termes, elles deviennent subitement plus pâles et semblent comme interrompues ou terminées par une extrémité libre. Il m'est impossible, néanmoins, de rétracter ce que j'ai écrit au sujet des anses (fig. 54), car je crois les avoir vues avec une certitude parfaite. Je suis loin de prétendre que la terminaison en anses soit très fréquente : je ne veux pas dire non plus que tous les cas dans lesquels les tubes nerveux semblent se terminer par des extrémités libres doivent être rapportés à ce dernier mode de terminaison ; d'autant moins que j'ai peut-être le premier démontré l'existence d'un certain nombre d'extrémités libres dans les nerfs de la peau (voy. SYSTÈME NERVEUX). D'ailleurs il serait difficile de concevoir une terminaison autre que celle par une extrémité libre, dans les papilles qui ne reçoivent qu'une seule fibre nerveuse. Il serait donc possible, à mon avis, que les anses que l'on a vues, ne fussent pas des anses terminales, et que les fibres dont elles se composent, allassent se terminer par une extrémité libre dans des papilles voisines ou sur un autre point de la peau. Mais je ne puis non plus rejeter complétement les anses, attendu que personne jusqu'ici n'a démontré l'impossibilité de ce mode de terminaison, et que des conclusions par voie d'analogie n'ont jamais de valeur contre des faits d'observation. — Je regrette de ne pouvoir donner mon assentiment à la manière dont Meissner représente le trajet des nerfs dans les corpuscules du tact. Méconnaissant l'existence des noyaux transversaux dont il a été question plus haut, cet anatomiste a été porté à attribuer à des nerfs toutes les stries transversales des corpuscules, opinion qui est complétement fausse. L'assertion de Meissner est cependant basée sur un fait véritable, c'est que les fibres nerveuses forment souvent un lacis très riche autour des corpuscules ; mais on aurait tort de donner la moindre créance à son opinion sur la terminaison définitive des nerfs, qui, suivant lui, se diviseraient en une touffe de branches à simple contour, lesquelles s'étaleraient ensuite, en partie, dans l'intérieur des corpuscules, le plus grand nombre à leur surface : car Meissner a pris les noyaux transversaux pour des branches nerveuses terminales. Partout où j'ai pu suivre exactement les nerfs, *je ne les ai jamais trouvés dans l'intérieur des corpuscules*, sans vouloir toutefois nier le fait d'une manière absolue ; toujours j'ai vu les nerfs à la face externe de ces derniers, ou tout au plus entre leurs éléments transversaux. Comme ces nerfs étranglent quelquefois très fortement le corpuscule, il en résulte facilement une apparence qui ferait croire qu'ils sont contenus dans son intérieur ; la même chose peut arriver lorsqu'on voit par transparence les nerfs de l'autre côté du corpuscule ; mais ce sont là toujours de simples apparences ; assez souvent aussi j'ai vu les nerfs s'élever en ligne droite le long des corpuscules. Ma ferme conviction est donc qu'en général les nerfs ne pénètrent pas dans l'intérieur des corpuscules et que, dans tous les cas, ces derniers *ne sont pas formés exclusivement de substance nerveuse*, comme l'a prétendu encore tout récemment R. Wagner.

J'ai trouvé, dans la conjonctive oculaire (*Mikr. Anat.*, II, 1, S. 31, fig. 13, *A*), et dans les papilles des lèvres (*Zeitschr. f. wiss. Zool.*, IV, tab. II, fig. 10) de véritables pelotons nerveux analogues à ceux qu'a décrits Gerber.

§ 42. **Développement du derme.** — L'idée la plus générale que nous puissions nous faire du développement du derme chez le fœtus, est la suivante : le derme consiste d'abord en cellules qu'il est facile de ramener aux premières cellules formatrices de l'embryon, non pas, il est vrai, chez l'homme, mais chez les animaux (chez la grenouille, par exemple). De ces cellules, bon nombre se convertissent en tissu conjonctif ; à cet effet, elles deviennent fusiformes, se confondent ensemble et se transforment en faisceaux de fibrilles ; selon toute apparence, cette métamorphose a lieu d'abord dans le *fascia superficialis*, dans le tissu cellulaire sous-cutané, puis

dans la portion réticulée du derme, et enfin dans la couche papillaire. D'autres cellules se changent en vaisseaux et en nerfs, changement qu'on peut suivre, en partie, même chez l'homme, mais surtout chez les batraciens (voy. mon mémoire dans *Annales des sciences naturelles*, 1846); le reste des cellules, enfin, se transforme en cellules adipeuses et en fibres élastiques par suite de l'allongement de leurs parois et de la formation de graisse dans leur intérieur (voy. plus haut, § 26). La première ébauche des diverses parties du derme une fois formée, celles-ci se développent ultérieurement d'après un mode qui n'est pas encore parfaitement connu. Dans le derme, ce développement se fait évidemment de dedans en dehors, les papilles ne naissant qu'en dernier lieu ; il s'accomplit en partie par l'accroissement des éléments qui existaient déjà, en partie aux dépens de cellules de nouvelle formation ou dérivant des cellules formatrices primitives. La membrane adipeuse s'accroît également par grossissement de ces cellules primitives, et par développement ultérieur de cellules nouvelles, de tissu conjonctif et de vaisseaux. La peau continue à croître ainsi longtemps encore après la naissance (chez les enfants au-dessous de sept ans, par exemple, le derme n'a, suivant Krause, que la moitié de l'épaisseur qu'il atteint chez l'adulte), jusqu'à ce qu'enfin, à une époque encore indéterminée, tout cesse complétement, d'abord la formation de cellules nouvelles et ensuite le grossissement des cellules, fibres et autres éléments déjà existants. D'après Harting, la croissance est particulièrement évidente dans les cellules adipeuses ; celles de l'adulte ont un volume deux fois plus grand que celles du nouveau né, dans la cavité orbitaire, et un volume triple dans la paume de la main; d'où il résulte que ces cellules grandissent beaucoup plus vite que les parties du corps auxquelles elles appartiennent.

Chez l'embryon de deux mois, la peau est épaisse de $0^{mm},013$ à $0^{mm},022$, et formée uniquement de cellules. Au troisième mois, elle comporte $0^{mm},13$, et renferme déjà un tissu conjonctif assez distinct. Au quatrième mois naissent les premiers lobules de graisse et les petites crêtes qui supportent les papilles de la main et de la plante du pied. Au sixième mois, la peau mesure $1^{mm},35$ à $1^{mm},60$, et se couvre de papilles. A partir du septième mois, le pannicule graisseux s'accroît d'une manière extraordinaire, de sorte qu'à l'époque de la naissance, son épaisseur est relativement plus grande que chez l'adulte.

§ 43. **Considérations physiologiques.** — Si nous cherchions à établir une relation entre les divers faits anatomiques mentionnés plus haut, et les phénomènes de sensibilité que nous présente la peau, nous nous heurterions contre de grandes difficultés ; l'histologie de la peau, dans l'état actuel de la science, doit s'avouer incapable de démontrer l'existence de nerfs dans toutes les papilles et même dans la plupart d'entre elles, et pourtant l'expérience enseigne que tous les points de la peau sont sensibles, bien qu'à des degrés différents. Comme déjà dans la paume de la main les papilles nerveuses sont extrêmement rares, et comme dans d'autres régions c'est à peine si l'on peut en démontrer l'existence, quand elles ne manquent pas complétement, il ne reste plus que l'hypothèse que beaucoup

de papilles contiennent des tubes nerveux pâles qui n'ont pu être découverts jusqu'à présent, ou bien que c'est aux réseaux nerveux qui s'étendent à la base des papilles que la peau doit sa sensibilité. Je donnerai provisoirement la préférence à la dernière explication, bien que, sur beaucoup de points, ces réseaux soient eux-mêmes tellement lâches qu'il semble presque impossible d'expliquer par leur présence ce fait que le moindre attouchement de l'épiderme donne naissance à une sensation.

Si nous ne sommes pas en état de dire exactement comment il se fait que tous les points de la peau soient sensibles, il nous paraît encore plus hasardeux d'aborder l'explication des diverses manières dont se produisent les sensations. Voici, au surplus, ce qu'on peut dire de certain à cet égard :

L'excitation des extrémités nerveuses contenues dans les parties superficielles du derme et dans les papilles peut être directe ou indirecte ; quand elle est directe, comme, par exemple, celle qui est produite après la dénudation du derme, ou par des instruments ou des liquides pénétrants, cette excitation est beaucoup plus intense que lorsqu'elle a lieu à travers l'épiderme ; car ce dernier est destiné à protéger, en quelque sorte, le derme contre des atteintes trop vives, dont il amortit plus ou moins les effets, suivant son degré de développement. Or, on peut expliquer, jusqu'à un certain point, par l'anatomie pourquoi la finesse, la délicatesse de la sensibilité n'est pas partout la même ; pourquoi elle est moindre sur la partie chevelue de la tête, sur le dos, aux deux segments supérieurs des membres, qu'au visage, aux parties génitales, à la main et au pied, sur la poitrine et sur l'abdomen. En premier lieu, dans les régions où la sensibilité est le plus développée, l'épiderme tout entier est très mince, comme aux paupières, au visage, ou du moins la couche cornée est très délicate, comme au pénis, au clitoris ; tandis que le dos et les extrémités sont recouvertes, en général, d'un épiderme notablement plus épais. Mais cette relation ne saurait suffire à elle seule pour expliquer tous les faits, puisque des parties dont l'épiderme est très épais, comme la paume de la main et la plante des pieds, jouissent néanmoins d'une sensibilité plus vive et plus fine que d'autres qui ont un revêtement épidermique plus mince, telles que le dos de la main et du pied. Évidemment une autre circonstance doit être invoquée ici ; elle me paraît être l'*inégalité de la distribution nerveuse dans les diverses parties de la peau.* Déjà la simple inspection apprend que les nerfs sont bien plus abondants dans la paume de la main et dans la plante des pieds que sur la face dorsale de ces organes ; au gland du pénis et du clitoris, au mamelon, au visage, que sur l'abdomen, sur le dos, sur la cuisse, etc. ; c'est là un fait que tendent aussi à confirmer les mesures que j'ai prises sur les racines sensitives des nerfs de la moelle épinière. (Voy. dans *Mikr. Anat.*, p. 433.) Or, il existe un rapport constant entre le nombre des nerfs qui se distribuent dans une région déterminée de la peau et celui des tubes nerveux à contours opaques qui existent dans les papilles et dans le plexus nerveux superficiel ; car nulle part ce dernier nombre n'est plus considérable que dans la pulpe des doigts, aux lèvres, à la pointe de la langue et dans le

gland. Ces propositions semblent, il est vrai, être en contradiction avec un fait démontré par E.-H. Weber, à savoir, que la faculté de distinguer la température et le poids des objets est distribuée d'une manière uniforme dans presque toutes les parties de l'organisme; aussi Weber admet-il, en effet, que la richesse nerveuse de la peau est à peu près la même partout; mais tout anatomiste qui aura examiné au microscope un certain nombre de régions de la peau, sera pleinement convaincu de l'inexactitude de cette dernière opinion. Le fait découvert par Weber prouverait donc tout au plus qu'un petit nombre de fibres nerveuses primitives est déjà suffisant pour expliquer la netteté de la faculté sensitive. Quant au *pouvoir* que possède la peau *de faire connaître le point précis où s'est produite l'impression*, il est du devoir de l'anatomie d'expliquer : 1° pourquoi nous ne distinguons pas également bien, ni avec la même précision dans toutes les régions du corps, le point exact où se produit une irritation unique; 2° pourquoi deux irritations appliquées en même temps sont traduites par une sensation unique dans certaines circonstances, par une sensation double dans d'autres (expériences de Weber). A mon avis, les faits découverts par Weber ne peuvent s'expliquer par le mode de distribution des nerfs à la périphérie; ils tiennent très vraisemblablement aux rapports qui unissent les nerfs avec les centres nerveux. Ce qui me paraît le plus simple, c'est d'admettre que chaque extrémité nerveuse périphérique est susceptible de déterminer une sensation, lorsqu'elle vient à être irritée; mais que, vu le petit nombre de fibres nerveuses qui, dans le cerveau, unissent les nerfs au siége de la perception, lorsque plusieurs extrémités nerveuses voisines, ou même quelquefois éloignées, sont impressionnées en même temps, il n'en résulte qu'une seule sensation dont nous ayons conscience. Il faudrait donc que les nerfs des régions qui jouissent d'une sensibilité très vive, fussent reliés au *sensorium commune* par des fibres intermédiaires en nombre plus grand que ceux d'une région douée d'une sensibilité moindre; il faudrait aussi qu'il fût établi qu'aux extrémités de ces fibres intermédiaires il existe des anastomoses des nerfs entre eux.

En admettant cette théorie, on expliquerait en même temps le premier fait mentionné plus haut : sans doute, une irritation locale est perçue localement; mais suivant que la liaison entre les nerfs irrités est établie dans la moelle et le cerveau par plus ou moins de fibres conductrices, le point impressionné pourra être déterminé plus ou moins exactement. L'erreur, dans certains cas, ne sera que de 1 ou 2 millimètres, tandis que dans d'autres elle pourra être de 27 à 40 millimètres et plus.

Dans son dernier mémoire sur le sens du tact, mémoire excessivement remarquable, E.-H. Weber cherche à démontrer que ce ne sont que les terminaisons ultimes des nerfs dans la peau, et non les fibres des troncs nerveux, qui déterminent les sensations de pression, de chaleur et de froid; il y exprime aussi l'idée qu'il y a peut-être, dans la peau, des organes tactiles microscopiques, qui auraient échappé jusqu'ici à l'observation. Ces organes soupçonnés par Weber, Wagner croit les avoir trouvés dans ses

corpuscules du tact; dans son opinion, ces corpuscules seraient formés de cavités superposées les unes aux autres et renfermant une très petite quantité de liquide; ils constitueraient ainsi des espèces de coussins élastiques ou de vessies remplies d'eau, parfaitement disposées pour recevoir, par leur bout tourné vers l'épiderme, les impressions venues du dehors, et pour les transmettre aux extrémités des nerfs en contact avec elles ou contenus dans leur intérieur. A mon avis, il serait difficile de ne pas convenir avec Weber que les extrémités nerveuses de la peau jouissent d'une sensibilité beaucoup plus exquise que les autres portions des nerfs; mais je ne vois point de motif qui force d'admettre *à priori* des organes particuliers pour expliquer cette sensibilité; n'arriverait-on pas à une explication tout à fait satisfaisante, en ne tenant compte que des circonstances signalées plus haut, c'est-à-dire du *trajet plus isolé* des tubes nerveux dans les papilles et dans les plexus terminaux, de leur *finesse*, de leur *position superficielle* et de la *ténuité* ou de l'*absence* du névrilème?

Quoi qu'il en soit, il est facile de faire voir que les corpuscules de Meissner ne sont pas des organes du tact tels que les entendait Weber; sans parler de l'inexactitude des propositions de Wagner touchant la structure de ces corpuscules, nous pensons *que toutes les fonctions* de la peau peuvent s'effectuer en l'absence de ces organes. Les sensations de *chaleur* et de *froid*, celles de la *volupté*, du *chatouillement*, celles de *pression*, de *piqûre*, de *brûlure*, de *douleur*, ont leur siége, les unes dans toutes les régions de la peau, les autres dans des régions où ces corpuscules manquent précisément; ce qui montre suffisamment que ces organes *n'ont pas le moins du monde l'importance* que leur attribuait Wagner. Ce n'est pas à dire pour cela que leur existence soit tout à fait inutile dans les régions où la sensibilité à la pression est le plus exquise, dans celles que nous employons de préférence comme organes du tact, c'est-à-dire la pulpe des doigts, la pointe de la langue, le bord des lèvres; aussi les regardé-je plutôt comme des *organes destinés, en raison du tissu compact qui les compose, à prêter une certaine fermeté au sommet des papilles, et à fournir aux extrémités nerveuses un point d'appui solide* qui permette de sentir à ce niveau des pressions incapables, partout ailleurs, de comprimer les nerfs. Ce seraient donc des organes analogues aux os des phalanges et aux ongles, des organes dont l'existence ne serait point d'une nécessité absolue pour la perception des sensations de pression, ni pour la palpation, et dont le seul usage serait de doter ces fonctions d'une finesse plus grande. Si l'on veut appeler corpuscules du tact des organes ainsi compris, je ne m'y oppose pas; mais, à ce compte, on donnerait avec tout autant de raison le nom de corps du tact aux phalanges, aux ongles, aux poils tactiles des animaux, etc.

La *contractilité* de la peau se manifeste dans le froncement du scrotum et de la peau du pénis, dans l'érection du mamelon et dans ce qu'on appelle *la chair de poule*, phénomènes qui tous reposent sur l'existence des muscles cutanés que nous avons décrits plus haut. Déjà Froriep, puis Brown-Séquard et moi nous avions vu ces muscles se contracter sous l'influence

de l'électricité, agent qui, même sur le vivant, peut produire la chair de poule, l'érection du mamelon, et qui, chez les suppliciés, détermine le froncement du scrotum. Dans l'érection du mamelon qui succède à une légère irritation mécanique, toute l'aréole diminue d'étendue, par suite de la contraction de ses fibres circulaires; cette contraction expulse en quelque sorte le mamelon, dont les fibres musculaires paraissent relâchées pendant ce temps; sous l'influence du froid, le mamelon et l'aréole se rapetissent et durcissent à la fois. La chair de poule consiste en une contraction toute locale des parties de la peau situées autour des follicules pileux, contraction qui a pour effet de faire proéminer, sous forme de cônes, les ouvertures des follicules; ce phénomène s'explique très simplement à l'aide des muscles que j'ai découverts, et qui, de la partie supérieure du derme, se rendent obliquement à ces follicules; en se contractant, ils attirent les follicules au dehors en même temps qu'ils dépriment les points du derme où ils s'insèrent. Quant à l'hypothèse d'un tissu conjonctif contractile, ainsi que je l'ai déjà dit (*Mittheil. der Zürcher naturf. Ges.*, 1847), je suis obligé de la rejeter d'une manière absolue, dans la peau aussi bien qu'ailleurs, puisque l'observation microscopique démontre qu'il existe, dans cette membrane, des muscles lisses dont la contraction, à la suite d'irritations galvaniques, suffit pour expliquer tous les phénomènes de contractilité que présente la peau.

H. Weber trouve dans la distribution périphérique spéciale des nerfs de la peau l'explication des différences qu'on observe dans la faculté tactile aux diverses régions; il établit ce qu'il appelle des *zones de sensibilité*, dont chacune recevrait les expansions d'une seule fibre nerveuse. Dans des publications ultérieures, Weber admet (*Berichte der Sächs Akad.*, 1852, pag. 85) que: 1° lorsque plusieurs impressions atteignent une même zone de sensibilité, en d'autres mots, des ramifications de fibres nerveuses qui dérivent d'une même fibre primitive, elles ne produisent jamais plusieurs sensations, et 2° la sensation est encore unique, quand deux zones de sensibilité qui se touchent sont impressionnées à la fois; elle n'est double que dans le cas où, entre les deux zones, s'en trouvent un certain nombre qui n'ont subi aucune impression. Cette nouvelle manière d'exposer les faits diffère notablement de la première; elle détruit en partie les objections que Lotze et moi nous avons opposées à l'hypothèse des zones de sensibilité; mais je ne puis dire qu'elle soit plus satisfaisante, car elle n'explique pas pourquoi nous ne percevons qu'une sensation unique dans les cas où l'impression a porté sur deux zones de sensibilité voisines, mais recevant des ramifications nerveuses de deux troncs différents, tandis que nous éprouvons deux sensations distinctes lorsque les zones de sensibilité impressionnées sont plus éloignées. Aussi longtemps que Weber ne sera pas parvenu à expliquer cette différence par les relations des expansions nerveuses dans la peau, je me croirai fondé à persister dans mon hypothèse, et à chercher dans les organes centraux la raison qui fait que deux fibres nerveuses différentes donnent tantôt une seule sensation, et tantôt deux. Bien plus, il n'est pas un seul fait qui plaide en faveur de l'existence, dans la peau, de zones de sensibilité distinctes et placées les unes à côté des autres, telles que les admet Weber.

Dans son second travail sur les fonctions des corpuscules du tact, Meissner a émis l'opinion que ces organes remplissent une fonction toute spéciale, qui n'existerait qu'aux mains et aux pieds, celle de la *sensibilité tactile pure*. Il définit cette dernière: *la simple sensation d'un objet extérieur, sans perception de pression*, et, dans un

travail postérieur (*Zeitschr. f. rat. Med.*, 1853), la *perception de pression par le moyen des corpuscules du tact*. Personne ne trouvera mauvais que l'ingénieux inventeur des corpuscules du tact s'efforce de leur assigner un rôle physiologique important; mais, d'un autre côté, tout esprit sans préventions admettra difficilement que, abstraction faite de la finesse, il existe une différence entre les sensations de pression qui se produisent par l'intermédiaire des corpuscules du tact, celles, par exemple, que nous procurent la paume de la main, la plante des pieds, et peut-être les lèvres, et celles qui nous arrivent par les autres nerfs cutanés.

ARTICLE II. — ÉPIDERME.

§ 44. **Parties dont il se compose.** — Le derme est partout recouvert d'une membrane privée de vaisseaux et de nerfs, formée exclusivement de

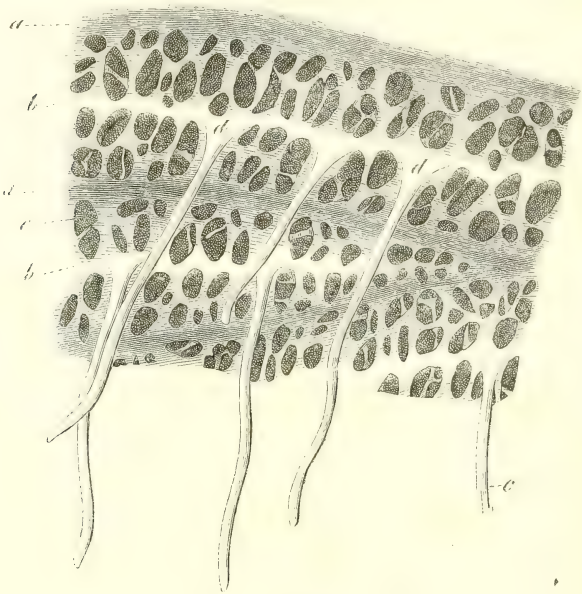

Fig. 56.

cellules demi-transparentes, de l'*épiderme*, en un mot. L'épiderme s'adapte exactement à toutes les anfractuosités, à toutes les éminences du derme, dont sa face interne est une empreinte fidèle; de manière que là où le derme présente une saillie, l'épiderme offre un enfoncement correspondant, et réciproquement. La face externe de l'épiderme rappelle aussi, jusqu'à un certain point, celle du derme, puisqu'on y trouve reproduites au moins

Fig. 56. — Épiderme de la paume de la main, vu par sa face interne. *a*, crêtes correspondant aux sillons qui existent entre les crêtes du derme; *b*, crêtes semblables répondant aux sillons qui séparent les séries des papilles; *c*, conduits sudorifères; *d*, points dilatés où ils s'insèrent à l'épiderme; *e*, enfoncements destinés à recevoir les papilles simples ou composées.

les saillies et les dépressions les plus considérables de ce dernier; ainsi, par exemple, les crêtes de la paume de la main et de la plante du pied, les plis articulaires, les insertions des muscles, etc.; au contraire, le soulèvement épidermique produit par les papilles est à peine appréciable, ou même tout à fait nul.

L'épiderme est composé de deux couches assez nettement limitées et qui diffèrent l'une de l'autre par leurs caractères chimiques et morphologiques; la *couche muqueuse* et la *couche cornée*.

§ 45. **Couche muqueuse.** — C'est la *couche de Malpighi*, le *réseau* ou le *mucus de Malpighi* de plusieurs auteurs. La couche muqueuse, qui forme la partie la plus interne de l'épiderme, affecte presque partout un trajet onduleux; sa couleur blanchâtre ou brunâtre permet, en une foule d'endroits, de la distinguer, même à l'œil nu, de la couche cornée. Dans toutes les parties de l'épiderme, cette couche est caractérisée par de petites cellules molles et faciles à détruire, dont la *forme* et la *disposition* ne sont pas les mêmes partout.

Les plus internes (fig. 57, *b*) forment une couche simple, appliquée immédiatement sur la face externe du derme, sans interposition de noyaux libres ou de substance semi-fluide; elles sont *allongées* comme les cellules de l'épithélium cylindrique, et placées perpendiculairement au derme; leur longueur est de $0^{mm},007$ à $0^{mm},013$; leur largeur, de $0^{mm},005$ à $0^{mm},006$. Immédiatement au-dessus d'elles on trouve, dans la plupart des régions, des cellules ovalaires ou même rondes, de $0^{mm},007$ à $0^{mm},009$, disposées en plusieurs couches; ce n'est qu'en certains endroits, comme à la main et au pied, au bord libre des paupières, dans la couche muqueuse des ongles et des cheveux (voy. plus bas) qu'on trouve çà et là, étendues entre les cellules rondes et les cellules allongées, deux ou trois couches d'éléments également allongés, placés verticalement; ces couches multiples de cellules verticales, vues à de forts grossissements, donnent une apparence fibreuse aux parties profondes de la couche muqueuse. Cette particularité est d'autant plus apparente, que plus on s'avance vers l'intérieur, plus on voit diminuer le diamètre vertical des éléments du corps muqueux, c'est-à-dire que les cellules dont il se compose, s'aplatissent horizontalement (fig. 57) et se transforment enfin, dans les couches supérieures, en vésicules de $0^{mm},013$ à $0^{mm},036$ de longueur et de largeur, et de $0^{mm},004$ à $0^{mm},013$ d'épaisseur. En même

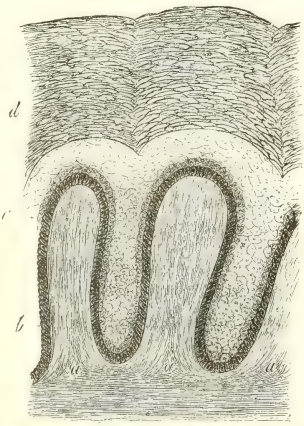

Fig. 57.

Fig. 57. — Peau de la cuisse du nègre, vue sur une section verticale. Grossissement de 250 diamètres. *a*, *a*, papilles du derme; *b*, couche la plus profonde du corps muqueux, couche fortement colorée, formée de cellules verticales et allongées; *c*, couche supérieure du corps muqueux; *d*, couche cornée.

temps, la pression mutuelle qu'elles exercent les unes sur les autres leur donne une forme plus ou moins *polygonale*, qu'on peut distinguer même sur des cellules isolées.

Toutes les cellules de la couche muqueuse ont une *structure* à peu près identique; ce sont des vésicules distendues par un liquide et renfermant un noyau. Leur membrane est pâle, souvent difficile à démontrer dans les cellules très petites, quelquefois, au contraire, très nette, quoique toujours mince; elle est un peu plus épaisse dans les grandes cellules, sans qu'on puisse néanmoins la comparer à la membrane des cellules de la couche cornée. Le contenu des cellules n'est pas tout à fait fluide; excepté celui de l'épiderme coloré (voy. plus bas), il ne renferme cependant, à l'état normal, ni noyaux, ni gouttelettes de graisse, ni autres éléments d'un certain volume; il est finement granulé, à grains plus ou moins distincts, mais qui, sans exception, deviennent plus rares dans les cellules extérieures. Le noyau enfin a des dimensions qui sont en proportion de celles des cellules; il n'a que $0^{mm},003$ à $0^{mm},005$ dans les cellules très petites, et $0^{mm},006$ à $0^{mm},011$, dans celles qui sont plus volumineuses; il est sphérique ou lenticulaire dans les cellules rondes ou aplaties, ovalaire dans les cellules allongées. Dans les grandes cellules, il a tout à fait l'apparence d'une vésicule, munie souvent d'un nucléole, et se trouve au centre du contenu; dans les petites cellules, le noyau paraît granuleux ou homogène, dépourvu de nucléole appréciable, et placé de manière à toucher assez souvent la paroi de la cellule.

Sous l'influence d'une solution peu concentrée de potasse ou de soude caustiques, les cellules de la couche muqueuse pâlissent, se gonflent et ne tardent pas à se dissoudre; les couches les plus profondes disparaissent les premières, en se réduisant en une masse muqueuse. L'acide acétique les altère beaucoup moins, et convient d'une manière toute spéciale pour l'étude du corps muqueux.

§ 46. **Couche cornée** (*stratum corneum*). — Elle forme la portion externe et demi-transparente de l'épiderme; incolore chez le blanc, elle consiste presque partout en cellules de même nature converties en lamelles. Les plus internes de ces dernières ont encore beaucoup de ressemblance avec les cellules superficielles de la couche muqueuse; mais déjà dans la seconde et dans la troisième couche se rencontrent des *lamelles épidermiques ou cornées*, dont les caractères diffèrent notablement de ceux des éléments précédents. Ce sont (fig. 58, 1, 2, 3) de véritables lamelles de peu d'épaisseur, qui, dans les parties inférieures et moyennes de la couche cornée, conservent encore une forme assez régulière, celle de polygones à quatre, cinq ou six côtés, et à faces planes; mais dans les couches supérieures leurs contours sont comme déchirés irrégulièrement; elles sont courbées, repliées de différentes façons, et paraissent comme ridées et plissées. Ces lamelles doivent être considérées comme des cellules aplaties, renfermant une quantité très minime d'un liquide visqueux, et non comme des lamelles homogènes formées d'une même substance dans toute leur épaisseur, ainsi qu'on pourrait le croire au premier

abord ; sous l'influence de différents réactifs, notamment de l'acide acétique, de la potasse et de la soude caustiques, elles se gonflent et prennent la forme de vésicules (fig. 59). On peut voir alors qu'il existe encore un rudiment de noyau dans quelques-unes de ces lamelles, les moins nombreuses de beaucoup, principalement dans celles des parties moyennes et profondes de la couche cornée ; ce noyau se présente sous la forme d'un corpuscule plat, homogène, arrondi ou allongé, de $0^{mm},007$ à $0^{mm},009$ de longueur, et de $0^{mm},005$ à $0^{mm},007$ de largeur ; corpuscule qu'on aperçoit facilement lorsqu'il se présente en profil, car ses bords paraissent alors plus foncés. — La grandeur des lamelles cornées ordinaires varie entre $0^{mm},018$ et $0^{mm},036$; elle est généralement un peu plus considérable dans les couches externes que dans les couches internes ; les cellules du corps du pénis mesurent $0^{mm},018$ à $0^{mm},027$, les plus considérables de celles du gland, $0^{mm},036$ à $0^{mm},045$; celles de la face externe des petites lèvres, $0^{mm},027$ à $0^{mm},045$; celles des grandes lèvres, $0^{mm},022$ à $0^{mm},036$. Les grosses cellules signalées en ce dernier point *sont toutes pourvues d'un noyau distinct* et ont la plus grande analogie avec les lamelles épithéliales de la bouche et du vagin (fig. 58, 4).

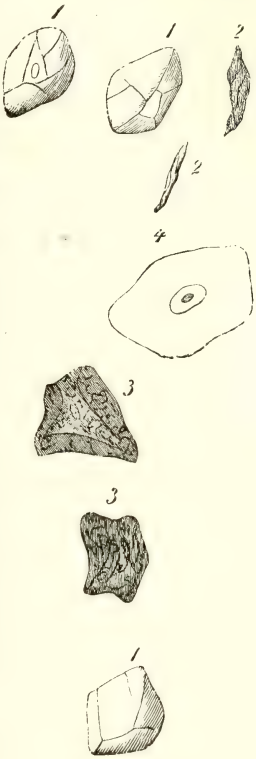

Fig. 58.

Tandis que le corps de Malpighi est stratifié très imparfaitement, excepté dans ses couches supérieures, la couche cornée montre, au contraire, dans toute son épaisseur une *stratification* des plus évidentes. En effet, ses lamelles se touchent par leurs faces et forment un nombre variable de feuillets, suivant l'épaisseur de l'épiderme (fig. 57). Ces feuillets ne doivent pas être considérés comme de simples couches de cellules, nettement séparées les unes des autres ; ils adhèrent entre eux et ne peuvent être démontrés qu'avec le secours du scalpel ; la séparation en est plus facile sur l'épiderme qu'on a fait

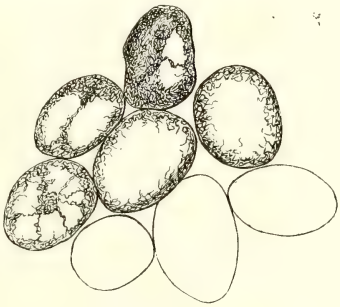
Fig. 59.

Fig. 58. — Lamelles de la couche cornée de l'homme, grossies 350 fois. 1. Avant l'addition d'un réactif quelconque, et vues de face ; une d'elles contient un noyau. 2. Vues de profil. 3. Traitées par l'eau, granulées et plus foncées. 4. Lamelle contenant un noyau, telle qu'on en rencontre sur la face externe des petites lèvres et sur le gland du pénis.

Fig. 59. — Lamelles cornées gonflées par l'ébullition dans la potasse concentrée : leur contenu est dissous en partie ou en totalité. Grossissement de 350 diamètres.

macérer ou bouillir dans l'eau. Les feuillets les plus internes ont un trajet onduleux partout où il existe des papilles, de même que le corps de Malpighi considéré en masse; ils s'élèvent au-dessus du sommet des papilles, et s'enfoncent dans les vallons qui les séparent. Cette disposition est surtout marquée dans les régions pourvues de papilles très développées et d'un réseau de Malpighi peu épais, principalement sur la paume de la main et sur la plante des pieds. Dans ces régions (voy. la figure à l'article *glandes sudoripares*), la couche cornée pénètre si profondément entre les papilles, que ses cellules inférieures se trouvent au niveau du milieu de la hauteur de ces dernières. Lorsque les papilles sont petites, la couche cornée descend moins bas dans leur intervalle, ou même elle s'étend horizontalement au-dessus du corps de Malpighi; c'est aussi ce qui a lieu dans les régions privées de papilles. Il s'ensuit que sur une coupe horizontale, la ligne de démarcation entre la couche cornée et le corps muqueux est tantôt rectiligne et tantôt ondulée, avec des angles saillants ou rentrants plus ou moins grands. Plus on avance vers la superficie, plus la surface des feuillets de la couche cornée devient plane; mais outre la main et le pied, où les crêtes du derme sont encore dessinées sur la face externe de l'épiderme, il y a beaucoup de régions où des coupes pratiquées verticalement font reconnaître un trajet légèrement onduleux dans les couches supérieures de cette membrane; les éminences qu'on rencontre en ces endroits suffisent à elles seules pour indiquer les points plus profonds où existent des papilles. Quant à l'arrangement des lamelles cornées dans les différents feuillets de l'épiderme, elles sont le plus souvent disposées irrégulièrement; d'autres fois, elles sont rangées en cercles, comme cela se voit souvent autour des conduits excréteurs des glandes, autour des follicules pileux et des papilles de la paume de la main et de la plante du pied; mais c'est au voisinage des orifices des glandes sudoripares que cette disposition est le plus facile à observer.

Bruns, Todd et Bowman, Valentin et Bruch recommandaient déjà de se servir des alcalis dans l'étude des productions épidermiques; mais ce n'est que Donders (*Mulder's phys. Chemie*, p. 527 et suivantes, et *Holländische Beiträge*, I et II), qui a fait entrevoir tout le parti qu'on pouvait tirer de ces réactifs. Aujourd'hui on les regarde généralement comme des agents indispensables à qui veut étudier les substances cornées; je recommanderai cependant avec Paulsen (*Obs. microchem.*, etc., Dorpat, 1848) et Reichert (*Müller's Arch.*, 1847, Jahresber.) de n'employer jamais que des solutions parfaitement déterminées; je conseillerai aussi à ceux qui voudront gagner du temps, de combiner l'emploi de ces réactifs avec celui de la chaleur, comme je le faisais déjà lorsque j'étudiais la fibre ligneuse chez les animaux (*Ann. d. sc. natur.*, 1846).

§ 47. **Couleur de l'épiderme.** — Ainsi que nous l'avons déjà indiqué, chez les individus de la race blanche la couche cornée est transparente et incolore, ou d'une légère teinte jaune; la couche muqueuse, d'un blanc jaunâtre ou un peu brunâtre. C'est l'aréole et le mamelon qui présentent la coloration la plus foncée; elle peut aller jusqu'au noir brun chez les femmes en état de gestation ou chez celles qui ont déjà été mères; elle est un peu

moins intense aux petites lèvres, au scrotum, au pénis, où d'ailleurs elle est très variable, tantôt nulle, tantôt très marquée ; la cavité axillaire et le pourtour de l'anus ne viennent qu'après ces régions, qui sont plus ou moins colorées chez la plupart des individus : la coloration est plus intense chez ceux qui ont le teint foncé que chez ceux dont le teint est clair. Mais des dépôts pigmentaires plus ou moins noirâtres, prenant également naissance dans le corps de Malpighi, peuvent se faire aussi dans diverses autres régions ; ainsi, chez les femmes enceintes, le long de la ligne blanche et au visage (masque) ; chez les individus exposés aux rayons du soleil, sur les parties habituellement découvertes ; enfin chez ceux qui ont le teint foncé, sur la presque totalité du corps. Cette coloration n'est pas due à des cellules spéciales ; elle a son siége dans les cellules ordinaires de la couche muqueuse, autour du noyau desquelles se dépose une matière colorante, finement granulée ou homogène, ou de véritables granules pigmentaires. Lorsque la teinte de la peau est claire, le pigment occupe seulement le voisinage des noyaux ; encore n'est-ce que dans les cellules de la couche la plus profonde; sur une coupe verticale, on voit alors les papilles bordées par un petit filet jaunâtre (voy. ma *Mikr. Anat.*, pl. I, fig. 2). La nuance est-elle, au contraire, plus foncée, cela peut tenir à ce que la matière colorante a envahi deux, trois, quatre couches de cellules ou plus, et que, dans chaque cellule, elle s'est déposée dans le contenu tout entier; ou bien à ce que la coloration des couches profondes est plus foncée : ces deux causes sont ordinairement réunies. D'après Krause, les parois des cellules de la couche cornée seraient elles-mêmes le siége d'une légère coloration dans les régions colorées de la peau ; mais on ne parviendrait à la distinguer qu'en comparant ces cellules avec celles d'une région incolore, et en choisissant, pour cette comparaison, les points les plus foncés du tégument commun. Dans la peau du nègre et des autres races d'hommes de couleur, il n'y a aussi que l'épiderme qui soit coloré; le derme ressemble identiquement à celui de l'Européen ; mais le pigment est beaucoup plus foncé et plus abondamment distribué. Chez le nègre (fig. 57. — *Mikr. Anat.*, pl. I, fig. 4 *a*), dont l'épiderme est tout à fait l'analogue de celui de l'Européen, sous le rapport de l'arrangement et de la grandeur des cellules, ce sont les cellules verticales des parties les plus profondes du corps muqueux qui sont les plus riches en pigment ; elles y sont d'un brun foncé ou d'un brun noir, et forment un liséré qui tranche nettement sur le derme blanc. Au-dessus d'elles se trouvent des cellules moins foncées, mais encore toujours brunes : elles sont amassées surtout dans les excavations séparant les papilles, mais on en voit aussi plusieurs couches sur le sommet et sur les flancs de ces éminences; au voisinage de la couche cornée, enfin, se rencontrent des couches d'un brun jaunâtre ou jaunes, souvent assez pâles et transparentes. Toutes ces cellules sont colorées de part en part, la membrane seule fait exception ; les parties qui touchent le noyau sont les plus foncées, et l'emportent de beaucoup, sous le rapport de la coloration, sur tous les autres points de la cavité de la cellule. La couche cornée du nègre a aussi une légère teinte

jaunâtre ou brunâtre. — Sur la peau jaunâtre d'une tête de Malais, prise dans la collection anatomique de Würzbourg, j'ai trouvé une coloration analogue à celle du scrotum d'un Européen à teint foncé. Ainsi, l'épiderme des races colorées ne se distingue pas essentiellement de celui des parties colorées des blancs ; bien plus, il ressemble presque complétement à celui de certaines régions, de l'aréole de la mamelle, en particulier.

D'après Simon, Krause, Bärensprung, et d'après mes propres observations, les diverses colorations de la peau qui tiennent à un état pathologique de l'épiderme (taches de rousseur), sont dues aux mêmes causes que celle des parties foncées de l'Européen, et que celle de la peau du nègre. Mais il n'en est pas de même des productions pigmentaires du derme et des papilles, de celles, par exemple, que l'on voit dans les cicatrices après les inflammations chroniques de la peau, et qui peuvent s'accompagner quelquefois d'une coloration simultanée de l'épiderme, comme dans l'ichthyose et dans quelques nævi ; dans ces circonstances, le pigment se développe directement aux dépens des globules sanguins et de leur principe colorant. On a cité beaucoup de cas de nègres dont la peau était blanche, et d'Européens qui avaient la peau noire, en tout ou en partie, et cette anomalie ne dépendait pas d'un changement de climat, mais d'un état anormal de la peau, état congénital ou acquis (voy. Hildebrandt, Weber, II, p. 526 ; Flourens, *Compt. rend.*, XVII); mais il ne faut pas oublier, dans les observations d'Européens à peau noire, que la coloration foncée peut tenir aussi à des dépôts formés par le principe colorant de la bile.

§ 48. **Épaisseur de l'épiderme**. — Elle varie entre $0^{mm},03$ et $3^{mm},75$, et cette différence dépend surtout de l'épaisseur très inégale de la couche cornée ; dans le plus grand nombre des régions, l'épiderme a une épaisseur de $0^{mm},05$ à $0^{mm},22$.

Si nous examinons comparativement, sous le rapport de l'épaisseur, la *couche muqueuse* et la *couche cornée*, nous trouverons qu'en certaines régions la première l'emporte constamment sur la seconde ; c'est ce qui a lieu sur tous les points de la face, au cuir chevelu, au pénis, au gland, au scrotum, au mamelon et à la peau de la mamelle chez l'homme, aux grandes et aux petites lèvres, au dos et au cou. Dans la plupart de ces régions, l'épaisseur de la couche muqueuse est à celle de la couche cornée comme 3 est à 5, ou comme 2 est à 3, suivant qu'on prend les mesures à partir de la base ou du sommet des papilles ; en certains points, cependant, la couche muqueuse est plus mince et tout au plus de même épaisseur que la couche cornée : c'est ce qu'on voit au gland. Partout ailleurs, ou bien les deux couches ont la même épaisseur, comme dans le conduit auditif externe, et sur quelques points des deux premiers segments des membres, du côté de la flexion ; ou bien la couche cornée a une épaisseur double ou quintuple de celle de la couche muqueuse. Aux endroits où elle est le plus considérable, elle peut même mesurer 10 à 12 fois l'épaisseur de cette dernière couche.

L'épaisseur absolue de la couche de Malpighi, à la base des papilles, varie entre $0^{mm},016$ et $0^{mm},36$. Quand elle l'emporte sur celle de la couche cornée, elle atteint en moyenne $0,^{mm}09$; dans les points où elle est plus faible,

$0^{mm},02$ à $0^{mm},04$. En beaucoup d'endroits, l'épaisseur de la couche cornée n'est que de $0^{mm},11$, tandis qu'ailleurs elle peut aller jusqu'à 2 millimètres et plus; là où elle dépasse celle de la couche de Malpighi, elle comporte généralement de $0^{mm},22$ à $0^{mm},9$; dans les régions où elle lui est inférieure, elle n'a que $0^{mm},02$.

§ 49. **Propriétés physiques et chimiques.** — L'épiderme est très peu élastique ; sur le vivant, il est flexible et peu cassant, plus mou dans les couches profondes que dans les couches superficielles. Ses cellules n'offrent de pores visibles ni dans leurs membranes, ni dans leurs intervalles (je ne parle pas des canaux sudorifères, ni des follicules pileux, dont les parties superficielles sont en quelque sorte creusées dans l'épiderme) ; il forme donc une masse dense, peu transparente. Des recherches multipliées, celles de Krause en particulier, ont appris que tous les liquides qui n'altèrent pas la composition chimique de l'épiderme, ne peuvent traverser la couche cornée, que ce soit par le moyen de pores, par imbibition, ou par endosmose et exosmose; tandis que les acides minéraux, les alcalis caustiques, de même que les substances gazeuses ou très volatiles, la traversent, au contraire, très facilement (alcool, éther, acide acétique, ammoniaque, solution éthérée de chlorure de fer, solution alcoolique d'acétate de plomb). Ces propositions ne sont pas en contradiction avec ce qu'on sait de l'absorption de l'eau et de quelques autres liquides, des pommades, et même de quelques corps solides (soufre, cinabre), absorption qui se fait à travers l'épiderme intact ; car, dans ces cas, elle pourrait tenir à ce que ces substances sont poussées mécaniquement dans les canaux sudorifères et sans les follicules pileux, ou à ce qu'elles se mêlent avec la sueur. Quoi qu'il en soit, le corps muqueux est très perméable aux liquides, ce que prouve amplement l'anatomie pathologique (exsudations qui traversent la couche muqueuse et soulèvent la couche cornée en forme de vésicules, facilité de l'absorption lorsque la couche cornée et les couches supérieures du corps muqueux ont été enlevées par la vésication).

Au point de vue chimique, on sait bien comment les cellules et les lamelles de l'épiderme se comportent à l'égard des réactifs ; mais nous manquons encore d'une bonne analyse de l'épiderme considéré dans ses deux couches, si différentes de structure ; on ne connaît pas non plus suffisamment les composés organiques qui peuvent s'y rencontrer.

La *matière cornée* dont se compose la membrane des lamelles cornées, est insoluble dans l'eau, très soluble dans les alcalis et dans l'acide sulfurique concentré ; aussi la peau, humectée avec ces liquides, donne-t-elle la sensation d'un corps gras et onctueux. Traité par les alcalis, l'épiderme laisse cependant un faible résidu insoluble ; il se dissout aussi dans l'acide acétique, après s'être transformé en une espèce de gelée, caractère qui le distingue du composé protéique qui forme la substance des poils. L'épiderme contient moins de soufre que ces derniers et que les ongles ; on expliquerait par là pourquoi les sels de plomb, de mercure et de bismuth colorent les cheveux, et non pas l'épiderme. D'après Mulder, l'épiderme renferme en

outre une matière épaisse et visqueuse qu'on peut en extraire par la coction dans l'eau, et qui se transforme en gélatine. L'épiderme est imputrescible ; fond au feu sans se crisper ni se boursoufler, et brûle avec une flamme claire.

§ 50. **Accroissement et régénération de l'épiderme.** — Les causes de l'accroissement de l'épiderme ne résident pas dans l'épiderme lui-même ni dans les propriétés vitales des cellules dont il se compose : cet accroissement n'a pas lieu d'une manière incessante. L'épiderme constitue un produit stable, dont les éléments ne subissent plus de modifications ; semblable, en quelque sorte, au cartilage, il ne manifeste d'autre activité que celle qui a pour but de le maintenir constamment dans son intégrité, lui et ses parties constituantes (épaisseur totale de l'épiderme, rapports du réseau de Malpighi avec la couche cornée). Mais comme il se fait incessamment, sur presque tous les points du corps, une élimination plus ou moins considérable des couches extérieures de l'épiderme, il s'ensuit que ce dernier est sans cesse obligé de réparer ses pertes , autrement dit qu'il croît d'une manière assez évidente. Quoi qu'il en soit, c'est le derme et ses vaisseaux qui sont la source des liquides nutritifs de l'épiderme. Les données de l'anatomie et de la physiologie nous permettent d'admettre que partout l'épiderme est pénétré d'une certaine quantité de plasma qui est en rapport direct avec le degré de vascularité du derme et l'épaisseur de l'épiderme. Lorsque l'épiderme ne s'accroît pas, ce plasma remplit les cellules et lamelles épidermiques, dont il assure la vitalité , et sert à former la perspiration cutanée ; tout au plus donne-t-il lieu , en certains moments, à une accumulation plus considérable de pigment dans le réseau de Malpighi. Lorsqu'au contraire les couches extérieures de l'épiderme s'éliminent insensiblement, une certaine quantité de plasma devient en quelque sorte libre et disponible ; c'est alors que commence la régénération, qui peut s'appeler *croissance*, si elle se fait d'une manière continue. C'est dans ce phénomène que la vie végétative des cellules épidermiques se montre le mieux, principalement de celles du réseau de Malpighi, où elle est toujours plus active et où ses effets principaux se traduisent par la multiplication, l'agrandissement et la transformation chimique des cellules, qui passent, en dernier lieu, à l'état de lamelles cornées. La couche cornée offre des phénomènes moins saillants ; mais ce n'est pas à dire pour cela qu'elle soit tout à fait passive, même dans ses lames les plus superficielles, en d'autres termes, que ce soit une matière morte. Ce qui prouve le contraire, c'est que sous l'influence de certaines causes, telles que les maladies du derme, source dont elle tire ses principes nutritifs, on la voit tantôt s'hypertrophier, et tantôt se mortifier complétement. Il ne nous a pas été donné jusqu'ici de pénétrer plus avant dans la connaissance des phénomènes vitaux des cellules épidermiques ; il nous est donc impossible de distinguer ceux qui sont dus à leur propre activité et ceux dont la cause réside dans la composition du plasma nutritif. Quoi qu'il en soit, ce plasma est de la plus haute importance pour l'épiderme, et

très probablement est-ce aux changements qu'il peut éprouver, soit dans sa qualité, soit dans sa quantité, qu'il faut rapporter la plupart des caractères spéciaux de l'épiderme, tels que son épaisseur variable, mais constante pour chaque région, les rapports de la couche cornée avec le réseau de Malpighi, ses états pathologiques. Mais comment se fait-il que les cellules éprouvent des modifications bien plus importantes dans la couche de Malpighi que dans la couche cornée, dont tous les éléments se ressemblent si bien entre eux ? C'est ce qu'on n'a pas encore suffisamment expliqué, non plus que la cause qui établit une limite si parfaitement tranchée entre les deux couches, limite qui est encore bien plus remarquable dans l'ongle. On est obligé d'admettre que dans le premier développement et dans la croissance de l'épiderme et de l'ongle, il y a un moment où les cellules éprouvent tout d'un coup des modifications très considérables qui les séparent en deux couches tout à fait distinctes.

Dans le cul-de-sac profond qui existe autour du gland du pénis et de celui du clitoris, il se fait constamment une élimination et une reproduction des petites écailles épidermiques, lesquelles, en cet endroit, ont une consistance molle et sont pourvues d'un noyau. L'accumulation de ces lamelles éliminées, auxquelles se joint, chez l'homme, le produit de la sécrétion des glandes sébacées du prépuce— (voy. plus bas), constitue la matière sébacée ou *smegma* du prépuce. A moins de maladies spéciales, on ne voit pas chez l'homme de ces mues ou éliminations complètes de toute la couche cornée de l'épiderme, telles qu'on les rencontre chez l'embryon et chez beaucoup d'animaux. Mais le pouvoir de reproduction de l'épiderme peut se manifester aussi d'une manière différente de celle que nous venons de signaler : ainsi de petites portions d'épiderme excisées se reproduisent très facilement et même assez promptement, pourvu que le derme n'ait pas été lésé ; cette régénération ne résulte pas de dépôts épidermiques qui se feraient immédiatement dans le fond de la plaie ; elle tient à ce que tout l'épiderme continue à croître par sa face profonde, non parce qu'il se forme de nouvelles cellules, mais parce que les cellules de la couche muqueuse se multiplient, probablement en se divisant. Lorsque la lésion intéresse aussi le derme, la cicatrice qui le remplace se recouvre bien d'une couche épidermique nouvelle, mais qui ne présente ni sillons, ni aspérités sur aucune de ses faces, par la raison que le nouveau derme ne possède ni crêtes, ni papilles. Quand l'épiderme est soulevé en forme de vésicules sous l'influence de substances irritantes, telles que le tartre stibié, ou par l'action peu prolongée du calorique, les parois des vésicules, formées par la couche cornée et par quelques couches de cellules du corps muqueux, ne se recollent jamais ; dans ces cas, une couche cornée nouvelle se forme peu à peu aux dépens de la masse principale du corps muqueux, qui était restée appliquée en grande partie sur les papilles.

§ 51. **Développement de l'épiderme**. — Chez les mammifères, les premières couches épidermiques sont le résultat de la transformation des cellules formatrices les plus superficielles qui composent l'embryon à son origine. La première ébauche des deux couches de l'épiderme une fois produite, le corps muqueux gagne en épaisseur par le fait de la multiplication incessante de ses éléments, dont les plus superficiels se transforment continuellement en couches cornées ; celles-ci augmentent donc en épaisseur, et réparent les pertes que leur fait subir la desquamation, absolument comme chez l'adulte. Jusqu'ici on n'a pas observé directement comment se fait la multi-

plication des cellules dans le réseau de Malpighi ; dans tous les cas, ce n'est point par une formation de cellules autour de noyaux libres, car, sur des embryons d'un certain âge, la couche muqueuse est composée de cellules dans toute son épaisseur, et ne renferme aucune espèce de noyaux libres. Quant à la manière dont l'épiderme gagne en étendue, il est constant, comme Harting l'a fait remarquer avec raison (*Recherches micrométr.*, p. 47), que les petites squames du fœtus et celles de l'adulte diffèrent très peu les unes des autres, quant à la largeur de leur surface ; par conséquent, le grossissement des éléments épidermiques doit entrer pour très peu de chose dans l'explication de l'agrandissement total de l'épiderme. En effet, les lamelles cornées d'un embryon de quinze semaines ont déjà $0^{mm},020$ à $0^{mm},027$; au sixième mois, elles ont $0^{mm},022$ à $0^{mm},027$; au septième, $0^{mm},022$ à $0^{mm},031$; chez le nouveau-né, $0^{mm},027$ à $0^{mm},036$; et chez l'adulte, $0^{mm},018$ à $0^{mm},036$. D'un autre côté, si l'on considère la structure de l'épiderme, il est impossible de supposer que de nouvelles squames viennent sans cesse par en bas s'insinuer entre les éléments déjà existants, ni que les lamelles puissent se multiplier d'elles-mêmes, comme cela a lieu pour les éléments de la couche de Malpighi ; donc, pour expliquer comment l'épiderme, membrane tout à fait inextensible, peut recouvrir toujours le derme et le corps muqueux, qui se développent sur une surface de plus en plus grande, il est de toute nécessité, à mon avis, d'admettre une série de desquamations, qu'on doit pouvoir démontrer encore après la naissance. Pour plus de détails sur l'épiderme de l'embryon, voyez *Mikr. Anat.*, II, 1, § 21.

Plusieurs *desquamations* successives de l'épiderme se font pendant la vie embryonnaire. C'est sans doute de cette manière que disparaît la couche de cellules primitives qui, du deuxième au quatrième mois, se transforme en une membrane délicate, presque dépourvue de structure, et dans laquelle toute trace de cellules s'est évanouie ; peut-être aussi faut-il expliquer ainsi la disparition des couches épidermiques recouvrant la pointe des poils qui n'ont pas encore percé (voy. plus bas, art. *Poils*). La desquamation de l'épiderme devient très active et facile à démontrer dans la deuxième moitié de la période fœtale ; à partir du cinquième mois, en effet, commence une élimination de plus en plus abondante des cellules épidermiques extérieures. Dans la plupart des régions, les cellules se mêlent avec la matière sébacée, qui commence à être sécrétée à la même époque, et de ce mélange résulte ce qu'on appelle *l'enduit caséeux*, *smegma embryonum*, ou *vernix caseosa*. C'est une matière blanchâtre ou jaunâtre, inodore, onctueuse qui, passé le cinquième mois, forme, sur tout le corps du fœtus, une couche souvent assez épaisse, quelquefois même stratifiée. L'enduit caséeux est très abondant aux parties génitales, aux articulations, sur la face qui répond à la flexion (aisselle, genou, aine), sous la plante des pieds, dans la paume de la main, sur le dos, sur l'oreille et sur la tête ; examiné au microscope, il se trouve composé principalement de cellules épidermiques avec quelques cellules sébacées, et des globules de graisse. Deux à trois jours après la naissance, il disparaît, pour laisser à découvert l'épiderme qui persistera dorénavant, et dont les changements ultérieurs, jusqu'à l'âge adulte, sont encore peu connus. Chez un enfant de quatre mois, l'épiderme a une épaisseur relative très considérable, qu'il doit surtout à la puissance de la couche de Malpighi, car la couche cornée est très peu développée. Le pigment du corps muqueux ne se montre qu'après la naissance, chez les races colorées aussi bien que chez les Européens ; mais les bords des ongles, l'aréole et les parties génitales des nègres commencent

à se colorer dès le troisième jour, et le cinquième ou sixième jour la coloration a déja envahi toute la surface de leur corps.

Pour étudier la peau, on se servira avec avantage de sections verticales et horizontales faites sur des préparations fraîches, sèches ou cuites ; on les humectera avec un liquide indifférent ou avec divers réactifs, principalement l'acide nitrique ou les alcalis, substances dont nous avons déjà fait connaître les effets les plus importants dans les paragraphes précédents. La macération, la cuisson, et là où l'épiderme n'est pas épais (parties génitales, par exemple), l'acide acétique et la potasse, peuvent servir à faciliter la séparation de grands lambeaux épidermiques qui permettent d'étudier très commodément la face interne de l'épiderme, ainsi que les papilles du derme. On a aussi, dans ces agents, un excellent moyen de découvrir ces dernières, qu'elles soient isolées ou réunies par groupes ; sur des sections horizontales de la peau fraîche, faites à travers les papilles et les couches profondes de l'épiderme, il est très facile et très expéditif de déterminer le siége et le nombre des papilles. Les vaisseaux de la peau doivent être étudiés, à l'état frais, dans des régions où cette membrane est mince (parties génitales, lèvres) ; partout ailleurs cette étude ne peut être faite qu'après l'injection. On étudiera les nerfs de la peau sur des coupes verticales, sur des papilles isolées ou sur des lambeaux de peau très minces (prépuce, glande, paupière, conjonctive oculaire), en les arrosant d'acide acétique et de potasse caustique, ou d'après la méthode de Gerber ou de Krause. Gerber commence par rendre la peau translucide par la coction ; il la laisse ensuite quelques heures dans l'huile de térébenthine, jusqu'à ce que les nerfs soient devenus blancs et brillants ; puis il en examine des tranches verticales très minces, obtenues au moyen du couteau double. D'après Krause, on voit très bien les nerfs de la peau sur des pièces traitées par l'acide nitrique, quand on l'emploie au degré de concentration convenable. Le tissu élastique de la peau devient très évident sous l'influence de l'acide acétique, de la potasse et de la soude. On peut isoler facilement les muscles lisses dans le dartos, plus difficilement dans le pénis et dans l'aréole, où il faut déjà une certaine habitude pour les trouver à l'œil nu dans tous les cas. Ceux des follicules pileux se voient bien quand on a placé sous le microscope un follicule isolé avec les glandes sébacées qui s'y rattachent, surtout en se servant d'acide acétique ; sur des sections verticales faites à travers des lambeaux de peau qu'on a soumis à l'ébullition, ils se montrent sous la forme de petits faisceaux recouvrant les glandes sébacées (Henle, Eylandt, Lister). L'étude des cellules graisseuses donne d'excellents résultats quand on se sert d'un sujet maigre ; leurs membranes et leurs noyaux se voient alors très facilement ; sinon on découvrira aisément les premières après avoir enlevé la graisse au moyen de l'éther. Les noyaux sont plus difficiles à trouver, mais ils se rencontrent çà et là sur des cellules pleines. Le corps de Malpighi doit être examiné principalement sur des coupes verticales de la peau fraîche ou traitée soit par l'acide acétique, soit par la potasse étendue : la couche cornée, sur des coupes verticales et horizontales traitées par les alcalis. Mais la simple macération dans l'eau suffit déjà pour dissocier les éléments de cette couche, qu'un certain exercice apprend à reconnaître même sur des pièces fraîches examinées par le côté et de face.

Bibliographie de la peau. Breschet et Roussel de Vauzème, *Rech. anat. sur les appareils tégumentaires des animaux*, dans *Ann. des sc. nat.*, 1834, p. 167 et 321. — Flourens, *Recherches sur la structure de la peau*, dans *Ann. des sc. nat.*, 1837, p. 156, 1838, p. 239, 1839, p. 343. *Compt rend.*, XVII, 1843, p, 335. *Anat. génér. de la peau et des membr. muq.* Paris, 1843. — Gurlt, *Vergl. Unters. über die Haut des Menschen und der Haussäugethiere*, etc., dans *Müll. Arch.*, 1835, p. 399 (bonnes figures pour l'époque), Raschkow, *Meletemeta circa mammal. dentium evolut.* Vratisl. 1835 (première bonne description des éléments de l'épiderme, faite sous la direction de Purkinje). — Simon, *Ueber die Structur der Warzen und über Pigmentbildung in der Haut*, dans *Müll. Arch.*, 1840, p. 167 (cellules pigmentaires dans le corps muqueux du blanc). — Krause, article *peau*, dans *Wagner's Handw. der Physiol.*, II, 1844, p. 127 (travail excellent et très détaillé). — E. H. Weber, art. *Sens du tact*, *et*

sensibilité générale, dans *Handw. der Phys.*, t. III, 1849 (travail très remarquable, surtout au point de vue physiologique). — Kölliker, *Zur Entwickelungsgeschichte der äussern Haut*, dans *Zeitschr. für wiss. Zool.*, t. II, p. 67. *Histiologische Bemerkungen*, *ibid.*, t. II, p. 118. — Eylandt, *De musculis organicis in cute humana obviis*. Dorp. Liv. 1850. — J. Lister, *Obs. on the muscular tissue of the skin*, dans *Quart. journ. of micr. science*, 1853. — A. Mercier, *Note sur les fibres musculaires du mamelon*, dans *Gaz. méd.* 1852, p. 7. — Pour les corpuscules de Meissner, comp. R. Wagner, dans *Allg. Augsb. Zeit.* janv. fév. 1852; *Götting. nachr.*, 1853, n° 2; *N. Müll. Arch.*, 1852, p. 493; Kölliker, dans *Zeitschr. f. wiss. zool.*, IV, p. 1 ; A. Meissner, *Beiträge zur Anatomie und Phys. der Haut.* Leipzig, 1853; Nuhn, dans *Ill. med. Zeit.*, II, 2e cahier. Gerlach, *ibid.* — On tiendra aussi grand compte des ouvrages de Simon (*Die Hautkrankheiten durch anatomische Untersuchungen erläutert*, 2e édit. Berlin, 1851), de Bärensprung (*Beiträge zur Anat. und Pathol. der menschlichen Haut*, 1848) et de Kramer (*Ueber Condylome und Warzen*, Göttingen, 1847). Des figures ont été publiées par R, Wagner, *Icon. phys.*, par Berres, planches VI, VII, XXIV (excepté celles qui concernent les vaisseaux, elles sont très médiocres) ; par Arnold, *Icon. org. sens.*, planche XI (elles sont très belles, mais dessinées à un trop faible grossissement): par Hassall, pl. XXII, XXVI et XXVII (on y trouve entre autres la peau du nègre et l'aréole du blanc, vues par leur face interne, coloriées) ; par l'auteur (*Mikr. Anat.*, pl. I), et par Ecker, *Icon. phys.*, pl. XVII (très belles).

SECTION II.

DES ONGLES.

§ 52. **Des diverses parties de l'ongle**. — Les ongles, *ungues*, ne sont autre chose que *des portions d'épiderme qui ont subi des modifications spéciales;* de même que l'épiderme, ils se composent de deux couches, d'une *couche muqueuse et molle*, et d'une *couche cornée*, formant l'ongle proprement dit.

La région du derme sur laquelle repose l'ongle, *derme sous-onguéal* ou *lit de l'ongle*, offre une structure exactement semblable à celle des autres portions de cette membrane ; elle est quadrilatère, allongée, bombée au milieu, déprimée en avant et en arrière, mais surtout sur les côtés. Ses parties antérieures et moyennes se montrent à découvert lorsque la macération a détaché à la fois l'ongle et l'épiderme ; ses bords latéraux et sa portion postérieure, au contraire, sont recouverts par un pli du derme qui s'avance sur l'ongle, pli arrondi et peu saillant en avant, tranchant et profond en arrrière : c'est le *pli sus-onguéal ;* en s'unissant avec le lit de l'ongle, il forme un cul-de-sac, la *rainure onguéale*, qui reçoit les bords latéraux de l'ongle, ainsi que la partie postérieure de sa racine, dans une étendue de 4 à 7 millimètres (fig. 60, 62).

La surface du *lit de l'ongle* est garnie de *petites crêtes* spéciales, analogues à celles de la paume de la main et de la plante du pied (fig. 60 *a*). Elles commencent au fond de la rainure onguéale, au niveau du bord postérieur du lit de l'ongle, et partent toutes du milieu de ce bord comme d'un pôle, ainsi que Henle le dit très bien (page 285 de la traduction française). Les médianes se portent directement en avant, celles qui sont sur les côtés décrivent d'abord un arc, d'autant plus grand qu'elles sont plus externes, pour se diriger ensuite en avant comme les premières. A une distance de 6 à 8 millimètres de leur origine, les crêtes deviennent tout d'un coup plus élevées, plus saillantes, et

se changent en de véritables lames de $0^{mm},056$ à $0^{mm},225$ de hauteur, lames qui vont gagner en droite ligne le bord antérieur du lit de l'ongle, où elles se terminent brusquement. La limite entre les petites crêtes et les lames est

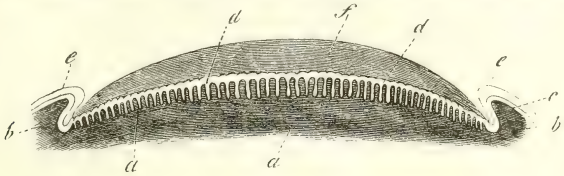

Fig. 60.

figurée par une ligne convexe en avant, qui divise le lit de l'ongle en deux moitiés inégales et de couleur différente ; la portion postérieure, plus petite, pâle et couverte en grande partie par le pli sus-onguéal, répond à la racine de l'ongle ; la portion antérieure, plus grande et colorée en rouge, est recouverte par le corps de l'ongle. Les crêtes et les lames du lit de l'ongle varient en nombre entre 50 et 90 ; leur bord libre est garni d'une série de papilles très courtes, dirigées en avant, de $0^{mm},018$ à $0^{mm},036$ de hauteur, mais qui, d'après Reichert et Ammon, peuvent manquer sur les parties moyennes et postérieures des véritables lames, ou du moins y être très écartées les unes des autres (R. Wagner). En outre, j'ai trouvé, comme Henle, au fond de la rainure onguéale, quelques plis transversaux pourvus de papilles plus fortes, qui sont dirigées en avant, et mesurent $0^{mm},016$ à $0^{mm},022$ de hauteur ; à la partie antérieure, là où les lames cessent, il existe également quelques longues papilles isolées. Sur l'ongle du petit orteil, très souvent les papilles ne reposent pas sur des crêtes et affectent une distribution irrégulière. La face inférieure du pli sus-onguéal n'offre pas de crêtes ; à peine y voit-on çà et là quelques rares papilles. Celles-ci redeviennent assez longues sur le bord de ce pli, d'où elles gagnent sa face supérieure, qui ne diffère en rien du derme du dos des doigts et des orteils.



Fig. 61.

Le derme qui constitue le pli sus-onguéal et le lit de l'ongle, est dense et presque entièrement privé de graisse, même dans ses parties profondes ; les petites crêtes, les lames et leurs papilles sont très riches en fibres élastiques fines. Il existe de nombreux vaisseaux sanguins, surtout dans la portion antérieure du lit de l'ongle ; ils sont rares, au contraire, en arrière, dans la portion recouverte par la racine de l'ongle, et dans la rainure

Fig. 60. — Section transversale à travers le corps et le lit de l'ongle, grossie environ 8 fois. *a*, lit de l'ongle avec ses petites crêtes (partie noire) ; *b*, derme des parties latérales du pli sus-onguéal ; *c*, couche de Malpighi de ce dernier ; *d*, couche de Malpighi de l'ongle, avec ses crêtes (partie blanche) ; *e*, couche cornée au niveau du pli sus-onguéal ; *f*, couche cornée de l'ongle ou substance de l'ongle proprement dit, garnie de petites dentelures à sa face inférieure.

Fig. 61. — Capillaires du lit de l'ongle, d'après Berres.

onguéale ; leurs capillaires, qui ont 0mm,011 à 0mm,018 de diamètre, occupent le bord des lamelles, pénètrent même dans les papilles là où celles-ci sont très développées, et forment souvent des anses multiples (fig. 61). Profondément, les *nerfs* se comportent comme dans le derme ; mais à la superficie, je n'ai aperçu jusqu'ici ni anses, ni divisions terminales; en général, je n'ai pu trouver de nerfs dans les lames, et tout récemment R. Wagner n'a pas été plus heureux que moi.

Dans l'*ongle* lui-même, on distingue une *racine*, un *corps* et un *bord libre* (fig. 62). La *racine*, qui est molle (fig. 62 *l*), a les mêmes dimensions

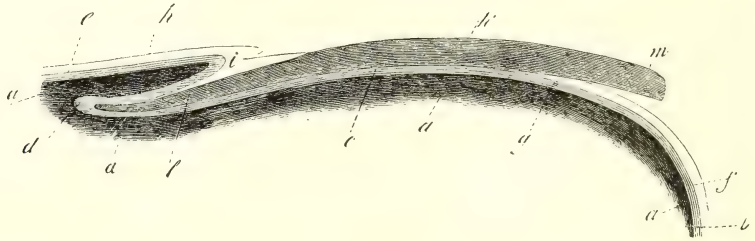

Fig. 62.

que la partie postérieure du lit de l'ongle, celle qui porte des crêtes ; tantôt elle est cachée entièrement dans la rainure, tantôt elle est à découvert dans une portion de son étendue, portion semi-lunaire qu'on appelle la *lunule*. Le bord postérieur de la racine est tranchant, légèrement recourbé en haut, et forme la partie la plus mince, et partant la plus flexible de l'ongle. Le *corps* de l'ongle (*k*), dont l'épaisseur et la largeur vont en augmentant d'arrière en avant, est à nu dans la plus grande partie de sa face supérieure; ses bords, un peu amincis, sont logés dans les parties latérales de la rainure onguéale, tandis que sa face inférieure repose sur la portion antérieure du lit de l'ongle. Son bord libre, enfin (*m*), se dirige directement en avant chez les personnes qui ont l'habitude de couper leurs ongles; on prétend que, dans le cas contraire, les ongles se recourbent en bas, autour de la pulpe des doigts, de sorte que leur longueur totale peut atteindre jusqu'à deux pouces.

La face inférieure du corps et de la racine de l'ongle reproduit exactement la forme du lit de l'ongle ; on y trouve, par conséquent, des lames, des crêtes et des sillons, disposés de la même manière que sur le lit de l'ongle. La seule différence qu'on y observe, c'est que les lames n'y sont pas garnies de papilles, et que leur bord libre est rectiligne; les sillons, au contraire, au lieu d'être partout également profonds, comme cela a lieu sur

Fig. 62. — Section longitudinale faite à travers le milieu de l'ongle et du lit de l'ongle, grossie environ 8 fois. *a*, lit de l'ongle et derme de la face dorsale et de l'extrémité du doigt; *b*, couche muqueuse de cette dernière; *c*, celle de l'ongle; *d*, du fond de la rainure onguéale; *e*, du dos du doigt ; *f*, couche cornée de l'extrémité digitale; *g*, commencement de cette couche au-dessous du bord de l'ongle; *h*, couche cornée de la face dorsale du doigt; *i*, sa terminaison sur la face supérieure de la racine de l'ongle ; *k*, corps de l'ongle ; *l*, sa racine; *m*, bord libre de la substance onguéale proprement dite.

le lit de l'ongle, sont ici pourvus de petites dépressions servant à loger les papilles. De cette pénétration réciproque des éminences et dépressions de l'ongle et du derme sous-onguéal résulte une adhérence intime de ces parties entre elles, adhérence qui devient plus solide encore parce que la face inférieure du pli sus-onguéal s'applique sur les bords du corps de l'ongle et sur sa racine.

Tant que l'ongle occupe sa position normale, il est blanc et transparent dans sa partie libre, rougeâtre au niveau de son corps, à l'exception d'un petit liséré blanc situé immédiatement derrière le commencement du bord libre, et blanchâtre sur la lunule ; ces deux dernières colorations sont dues, en grande partie, au derme et à ses vaisseaux sanguins qu'on voit par transparence. Séparé de l'épiderme et du derme, l'ongle est assez régulièrement blanchâtre et translucide dans toutes ses parties; toutefois, la racine est un peu plus blanche que le corps.

§ 53. **Structure de l'ongle**. — La partie la plus profonde de l'ongle est constituée par une *couche muqueuse* molle et blanchâtre, séparée de la couche cornée ou de l'ongle proprement dit par une limite encore plus nette que celle qui existe entre les deux couches de l'épiderme ordinaire. Cette couche muqueuse recouvre toute la face inférieure de la racine et du corps de l'ongle, quelquefois aussi une petite portion de la face supérieure de la racine ; les lames que nous avons décrites plus haut sur la face inférieure de l'ongle, en sont une dépendance. Elle a une épaisseur de $0^{mm},27$ sur la face inférieure de la racine, tout en arrière ; de $0^{mm},31$ sur sa face supérieure ; de $0^{mm},54$ à $0^{mm}60$, à la partie antérieure de la racine ; de $0^{mm},09$ à $0^{mm},11$, sous le corps de l'ongle, au niveau des lames, en arrière et sur ses bords ; de $0^{mm},14$ ou $0^{mm},18$ à $0^{mm},21$, à son milieu ; et de $0^{mm},07$ à $0^{mm},09$ entre les lames.

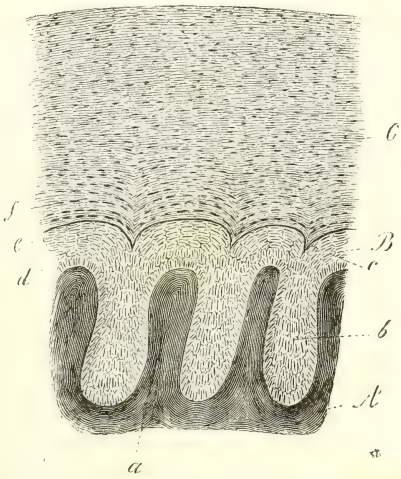

Fig. 63.

La couche muqueuse de l'ongle est composée, dans toute son épaisseur, de cellules à noyau, de même que celle de l'épiderme, dont elle ne diffère, du reste, que parce qu'elle renferme, dans sa partie profonde, plusieurs couches de cel-

Fig. 63. — Section transversale à travers le corps de l'ongle, grossie 350 fois. A, derme du lit de l'ongle. B, couche muqueuse de l'ongle. C, sa couche cornée ou substance de l'ongle proprement dit : *a*, lames du lit de l'ongle ; *b*, lames du corps de Malpighi ; *c*, crêtes de la substance onguéale proprement dite ; *d*, cellules verticales et profondes de la couche muqueuse de l'ongle ; *e*, cellules superficielles et aplaties ; *f*, noyaux de la substance onguéale proprement dite.

lules allongées, placées verticalement, ayant $0^{mm},09$ à $0^{mm},015$ de hauteur; ce sont ces cellules qui lui donnent une certaine apparence fibreuse, et qui ont conduit Günther à admettre l'existence de glandes particulières au-dessous de l'ongle. D'après Béclard, la couche muqueuse de l'ongle du nègre est noire (*Anat. génér.*, p. 359), et suivant Krause, ses cellules verticales contiennent des noyaux d'une couleur brun foncé chez les nègres, d'un jaune brunâtre chez les Européens bruns. Hassall (p. 252) assure que les jeunes cellules de l'ongle, c'est-à-dire celles de la couche muqueuse, contiennent généralement du pigment; c'est aussi ce que j'ai vu, au moins dans quelques cas isolés. Les cellules superficielles de la portion de couche muqueuse *recouverte par le corps de l'ongle* sont considérées par Reichert, je ne sais trop pourquoi, comme la couche cornée de l'épiderme, qui se réfléchirait d'avant en arrière en passant au-dessous de l'ongle; mais les cellules en question contiennent *toutes* des noyaux, et sont conformées tout à fait comme les cellules du reste de la couche muqueuse. Dans certains cas, cependant, il arrive que des groupes arrondis de cellules de la couche muqueuse sous onguéale se transforment en lamelles cornées (Ammon) qui peuvent même être situées dans l'épaisseur du derme (Virchow); c'est ce qui a conduit à admettre des follicules particuliers existant au-dessous du lit de l'ongle (Rainey).

La *couche cornée de l'ongle, substance onguéale proprement dite* (fig. 60 *f*; 62 *k*, *l*, *m*; 63 *e*) est cette partie dure et rigide qui forme le bord libre et la portion superficielle de l'ongle; la face inférieure de cette couche est plane dans sa partie la plus reculée, près de la racine; plus en avant, elle offre de petites crêtes aiguës que séparent de larges sillons, et qui pénètrent dans les sillons de la couche muqueuse de l'ongle; sur des coupes transversales, ces crêtes de la substance onguéale se voient (fig. 60 et 63) sous l'apparence de dents aiguës, ayant $0^{mm},022$ à $0^{mm},045$ de largeur; c'est près des bords de l'ongle qu'elles sont le plus développées, en général; elles y atteignent jusqu'à $0^{mm},09$ à $0^{mm},14$, et leur nombre répond exactement à celui des lamelles de la face inférieure du corps de Malpighi. Vue dans son ensemble, la face supérieure de la substance onguéale est plane; mais là encore se présentent des stries longitudinales et parallèles, souvent très distinctes, ou bien de petites crêtes, dernières traces fort légères des inégalités du lit de l'ongle.

L'*épaisseur* du corps de l'ongle augmente, en général, d'arrière en avant, de manière que la partie antérieure du corps de l'ongle est au moins trois fois plus épaisse que la racine; elle diminue ensuite un peu vers le bord libre ($0^{mm},67$ à $0^{mm},9$). Des sections transversales de l'ongle n'offrent pas non plus une épaisseur uniforme, si ce n'est au bord postérieur de la racine; l'ongle s'amincit considérablement sur les côtés, si bien que la portion contenue dans la raînure n'a plus que $0^{mm},14$ à $0^{mm},27$, et se termine par un bord tranchant.

Quant à la *structure de la substance onguéale proprement dite*, elle est difficile à reconnaître si l'on n'emploie aucun réactif; sur des coupes ver-

ticales, principalement sur celles du corps de l'ongle, on ne voit que des lignes fines, serrées, droites ou courbes, dirigées horizontalement, et qu'on a de la tendance à regarder comme produites par des lamelles minces, placées les unes au-dessus des autres ; entre ces lignes il y a un grand nombre de corpuscules allongés, horizontaux et opaques, ou plutôt rougeâtres par transparence ; ce sont évidemment des noyaux. Ce n'est que dans la partie la plus reculée de la racine, et à la face inférieure, près du réseau de Malpighi, que se montrent plus ou moins distinctement des cellules à noyaux aplaties, disposées par couches. Les sections horizontales sont encore moins instructives que les sections verticales ; elles ne font voir qu'une substance pâle, translucide, granulée çà et là, généralement sans trace de structure, et offrant quelquefois une vague apparence de lamelles analogues à celles de la couche cornée de l'épiderme. L'aspect devient tout autre sous l'influence des alcalis et des acides minéraux ; lorsqu'on fait bouillir l'ongle, pendant quelques instants, dans la potasse caustique, ou quand on humecte avec ce réactif une tranche fine de l'ongle, toutes les lamelles se montrent formées de cellules à noyau ; celles des couches profondes, de cellules assez rondes ; celles de la superficie, de cellules aplaties.

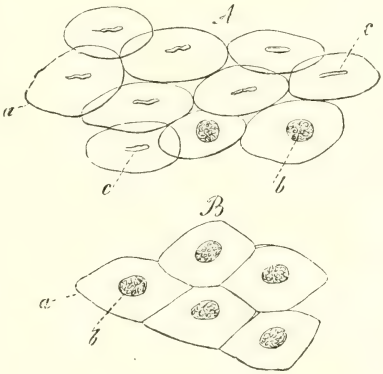

Fig. 64.

De ces faits, et de ceux que montre l'examen de l'ongle intact, il résulte que la couche cornée se compose de lamelles unies solidement entre elles et n'offrant aucune limite distincte ; que chaque lamelle est formée d'une ou de plusieurs couches de squames ou écailles aplaties, polygonales, munies de noyaux ; enfin que ces squames, abstraction faite des noyaux, ressemblent assez bien à celles de la couche cornée de l'épiderme, et sont un peu plus épaisses et moins larges dans les couches inférieures que dans les couches supérieures. Comme diamètre moyen de ces écailles, on peut admettre $0^{mm},027$ à $0^{mm},036$; c'est celui qu'elles présentent lorsqu'elles ont été traitées par l'acide sulfurique, qui, du reste, les altère très peu, ou quand la potasse ou la soude commencent à agir sur elles.

§ 54. **Rapports de l'ongle avec l'épiderme.** — Avant tout, je prierai le lecteur de se reporter aux sections verticales et transversales représentées par les figures 60 et 62. On y voit que l'épiderme s'applique sur la racine, sur la portion postérieure du corps, et sur les bords de l'ongle, et qu'il

Fig. 64. — Lamelles d'un ongle qu'on a fait bouillir dans la soude ; grossies 330 fois. A, lamelles vues de profil. B, vues de face : *a*, membrane des éléments de l'ongle gonflés ; *b*, noyaux vus de face ; *c*, id. de profil.

arrive aussi au contact de l'ongle sous le bord libre et à la partie antérieure de ce dernier. Les connexions entre l'ongle et l'épiderme sont les suivantes : la couche muqueuse de l'épiderme se continue directement avec celle de l'ongle, sans qu'on puisse trouver une ligne de démarcation entre les deux ; la couche cornée, au contraire, ne se trouve nulle part en continuité directe avec la substance de l'ongle proprement dit ; bien plus, on voit ses lamelles s'appliquer tantôt parallèlement à celles de l'ongle, et tantôt former avec elles un angle plus ou moins aigu. Sur la racine de l'ongle, la couche cornée pénètre plus ou moins profondément dans la raînure onguéale ; elle s'avance aussi sur la face supérieure ou libre de l'ongle, jusque vers la limite antérieure de la lunule ou le commencement du corps de l'ongle, sous forme d'une couche mince qui devient excessivement fine en avant. Dans ses parties antérieure et postérieure, cette couche se compose assez souvent de cellules disposées parallèlement à la face supérieure de l'ongle ; en arrière, il n'est pas rare de la voir atteindre le bord postérieur de la racine ; à la partie moyenne, au contraire, les cellules sont plus volumineuses (fig. 62 *i*) et placées obliquement ou perpendiculairement par rapport à la surface de l'ongle. Les mêmes relations existent au niveau du bord libre de l'ongle ; la couche cornée atteint l'extrémité antérieure de la face inférieure du corps de l'ongle, où ses lamelles sont disposées tantôt verticalement et tantôt obliquement ; elle paraît se prolonger aussi sur le commencement du bord libre. Sur les côtés, enfin, la couche cornée, composée de lamelles horizontales, passe au-dessous de l'ongle à la partie antérieure, tandis que plus en arrière elle se comporte comme sur la racine, ou bien arrive simplement jusqu'au bord de l'ongle. Ainsi, la couche cornée forme à l'ongle une espèce de gaîne qui rappelle en quelque sorte celle des cheveux, mais qui est beaucoup plus incomplète que cette dernière.

Si nous comparons l'ongle avec l'épiderme, nous ne trouverons aucune différence importante dans la structure de leurs couches muqueuses ; la couche cornée de l'ongle, au contraire, se distingue de celle de l'épiderme par des cellules à noyau plus dures, plus aplaties, plus intimement unies entre elles et jouissant d'ailleurs de propriétés chimiques différentes. Quoi qu'il en soit, l'analogie entre l'ongle et l'épiderme est si grande, même dans leurs couches cornées, qu'on peut considérer parfaitement l'ongle, ainsi qu'on l'a fait depuis longtemps, comme une modification de la couche cornée de la dernière phalange des doigts et des orteils.

Les recherches de Scherer et de Mulder ont montré une grande analogie chimique entre les ongles et l'épiderme. Mulder a trouvé que les premiers renferment une plus grande proportion de soufre et de carbonates ; dans son dernier écrit, il regarde la substance de l'ongle comme de la protéine combinée à 6 ou 8 pour 100 de sulfamide. Cette composition s'accorde avec les réactions mentionnées ci-dessus, et qui sont presque les mêmes que celles des lamelles cornées ; la seule différence, c'est que les lamelles de l'ongle sont attaquées plus difficilement par les réactifs et qu'elles contiennent des noyaux. D'après Lauth, l'ongle renfermerait une proportion plus forte de phosphate calcaire, sel auquel il devrait sa dureté ; cela peut être vrai, bien

que les deux substances laissent, après l'incinération, une quantité égale de cendres (1 p. 100), ainsi que le dit Mulder (*Phys.*, *Chimie*, p. 536).

Quant à la structure lamellaire de l'ongle, il faut l'envisager à peu près de la même manière que celle de la couche cornée de l'épiderme ; elle est seulement moins distincte, puisque les écailles de l'ongle sont bien plus intimement unies entre elles que les éléments de l'épiderme ; mais cette structure, qui ne se voit bien que sur certains ongles épaissis et recourbés par la maladie, devient toujours très nette sous l'influence des réactifs.

§ 55. **Accroissement de l'ongle.** — Les ongles croissent indéfiniment lorsqu'on les coupe de temps en temps ; dans le cas contraire, leur accroissement est limité. C'est ce qui se voit dans les maladies qui exigent un long séjour au lit et chez les peuplades de l'Asie orientale, dont les ongles atteignent une longueur d'un pouce et demi à deux pouces (de deux pouces chez les Chinois, d'après Hamilton), et se recourbent autour des extrémités des doigts et des orteils.

Pendant que l'ongle grandit, la couche muqueuse ne change pas de place ; la couche cornée, au contraire, est sans cesse poussée d'arrière en avant par un mécanisme facile à comprendre. Les éléments de cette couche résultent de la transformation en corne des cellules de la couche muqueuse ; or, cette transformation a lieu sur tous les points où les deux couches sont en contact : en d'autres termes, sur toute *la face inférieure de l'ongle, à l'exception de son bord antérieur ou libre ;* dans beaucoup d'ongles, *sur une petite portion de la face supérieure de la racine ;* enfin, *le long du bord postérieur de cette dernière.* Mais ce sont les diverses parties de la racine qui croissent le plus rapidement ; le corps de l'ongle se forme bien plus lentement. La preuve qu'il en est ainsi, c'est que l'ongle n'est guère plus mince au niveau de la limite entre la racine et le corps que dans le corps lui-même, et que la métamorphose des cellules de Malpighi en lamelles onguéales, facile à démontrer sur la racine, est, au contraire, difficile à voir sur le corps de l'ongle, où elle a même été niée complétement par Reichert ; mais je suis loin de partager l'avis de cet auteur (voy. *Mikr. Anat.*, p. 90, 91). Par suite de ce développement incessant de nouvelles cellules au niveau du bord de la racine, et aussi à sa face inférieure, comme je l'admets avec Reichert, l'ongle croît donc vers un plan antérieur ; tandis qu'il s'épaissit parce que des cellules se juxtaposent à sa face inférieure. L'accroissement en longueur l'emporte de beaucoup sur celui en épaisseur, d'abord parce que les cellules, arrondies dans le principe, s'aplatissent et s'allongent en même temps qu'elles cheminent d'arrière en avant et de bas en haut ; et ensuite parce que la production de cellules est beaucoup plus active à la racine qu'au corps. Les lamelles de l'ongle, une fois formées, sont poussées en avant et en haut, et deviennent de plus en plus plates et dures, sans perdre néanmoins leurs noyaux. Ces changements sont les seuls que subissent les éléments de la couche cornée de l'ongle, éléments dont les caractères anatomiques et physiologiques sont, en général, les mêmes que ceux des poils à l'état de développement complet, et que ceux de la couche cornée de l'épiderme.

Pour ce qui est des *divers états pathologiques de l'ongle*, je ferai remarquer ce qui suit : Les ongles se *régénèrent* facilement, lorsque leur chute a été provoquée par un écrasement, une brûlure, la congélation, par certaines maladies de la peau (scarlatine, par exemple), ou quand elle a eu lieu à la suite d'inflammations, d'exsudations ou d'épanchements sanguins du lit de l'ongle. Il est des cas où l'ongle se renouvelle ainsi d'une manière périodique, comme dans le fait de Pechlin ; il s'agit d'un garçon qui perdait ses ongles chaque année, en automne ; ils devenaient d'abord d'un noir bleuâtre, tombaient en même temps que l'épiderme, et repoussaient ensuite. Lauth et Hyrtl soutiennent que, dans ces circonstances, tout le lit de l'ongle se recouvre de lamelles cornées très molles, qui durcissent peu à peu pour former un ongle véritable, dont le bord libre finit par déborder l'extrémité digitale. Lorsque toute la phalange onguéale a été enlevée, il n'est pas très rare de rencontrer un ongle rudimentaire sur la seconde phalange ; on a même vu se produire une apparence d'ongle sur la première phalange, après l'ablation des deux autres. — Comme la formation de la substance onguéale dépend des vaisseaux du lit de l'ongle, on peut admettre avec Henle que, lorsque ces derniers subissent des modifications fréquentes, il en résulte que l'ongle croît irrégulièrement, qu'il s'épaissit ou s'amincit par place, ou même qu'il cesse de se développer ; c'est ainsi qu'il faudrait expliquer la déformation des ongles dans la cyanose et dans la phthisie. Mais, d'après mes observations, ces altérations dépendent très souvent d'oblitérations partielles des capillaires du lit de l'ongle (voy. *Mikr. Anat.*, II, 1, p, 93). Après avoir coupé le nerf sciatique sur des lapins, Steinrück a observé la chute des poils et des ongles, fait qui trouve son explication dans l'action des nerfs sur les vaisseaux. Enfin, l'état du derme sous-unguéal exerce aussi une certaine influence sur la production de l'ongle : c'est ce qui explique pourquoi, après une inflammation suivie de cicatrisation de la rainure onguéale, l'ongle cesse de croître par son bord postérieur, pourquoi, dans ce cas, il ne grandit plus en avant, et pourquoi il se borne à couvrir le lit de l'ongle, sans jamais le dépasser en aucun point.

§ 56. **Développement de l'ongle.** — C'est au troisième mois de la vie intra-utérine que commence le développement de l'ongle ; à cette époque, le lit de l'ongle et la rainure onguéale se distinguent du reste du derme par suite d'une hypertrophie locale de ce dernier, d'où résulte le pli sus-onguéal. Au début, le lit de l'ongle est recouvert de cellules analogues à celles qui forment l'épiderme dans les autres régions (voy. § 44); mais dès le troisième mois, les cellules de la couche de Malpighi se font remarquer par leur forme allongée et polygonale (longueur, $0^{mm},009$; largeur, $0^{mm},002$ à $0^{mm},003$); la couche cornée se montre alors sous l'apparence d'une simple couche de cellules polygonales, à noyau très évident; entre elle et le corps muqueux apparaît, au quatrième mois, une couche simple de cellules pâles, aplaties, mais néanmoins polygonales, et contenant également un noyau ; elles ont un diamètre de $0^{mm},020$ et adhèrent intimement ensemble : ce sont elles qu'on doit regarder comme la première trace de la véritable substance onguéale. En même temps, la couche de Malpighi placée au-dessous d'elle s'épaissit de manière à être constituée au moins par deux couches de cellules ; d'où il suit qu'au début l'ongle est *complétement enveloppé par l'épiderme* et qu'il se développe sur *le lit de l'ongle tout entier*, sous la forme d'une lamelle quadrilatère située entre la couche muqueuse et la couche cornée, et résultant, sans aucun doute, d'une métamorphose des cellules de la première ; les

faibles dimensions des cellules primitives de l'ongle plaident en faveur de ce mode de développement. Plus tard, l'ongle gagne en épaisseur par l'addition de nouvelles cellules à sa face inférieure ; son épaisseur est de $0^{mm},054$ au cinquième mois, de $0^{mm},090$ au sixième, époque à laquelle la substance de l'ongle proprement dit mesure $0^{mm},055$; il s'étend et gagne en surface parce que ses éléments grandissent, et que de nouvelles cellules s'apposent à ses bords ; mais jusqu'à la fin du sixième mois il reste toujours caché sous la couche cornée de l'épiderme ; dans le courant du septième mois, enfin, il se dégage et commence à croître en longueur ; alors, à part sa mollesse et la petitesse de ses dimensions, il ne diffère plus en rien de l'ongle complétement développé. — Quant *au lit de l'ongle*, ses crêtes commencent à poindre vers la fin du quatrième mois ; au cinquième mois, elles sont déjà très nettes et mesurent $0^{mm},045$ à $0^{mm},055$ de hauteur, $0^{mm},009$ à $0^{mm},011$ de largeur ; l'intervalle qui les sépare est de $0^{mm},018$ à $0^{mm},031$, chiffre qui marque, par conséquent, la largeur des lames du corps muqueux. Au sixième mois, ces lames sont encore un peu plus grandes et un peu plus écartées les unes des autres.

Chez le nouveau-né, l'épaisseur totale du corps de l'ongle est de $0^{mm},6$ à $0^{mm},8$, sur lesquels $0^{mm},36$ reviennent à l'ongle proprement dit, et $0^{mm},30$ à $0^{mm},37$ à la couche de Malpighi ; ses éléments sont encore à peu près ce qu'ils étaient au sixième mois, et on les voit encore assez nettement en l'absence de tout réactif, sous forme de lamelles polygonales contenant un noyau et mesurant $0^{mm},045$ à $0^{mm},063$; ces faits ont déjà été observés en partie par Schwann. Chose digne de remarque ! sur tous les ongles le bord libre dépasse considérablement l'extrémité des doigts et se trouve notablement plus mince et plus étroit que le reste de l'ongle, dont il est séparé par une ligne semi-lunaire ; ce bord est arrondi, large quelquefois de 4 millimètres, et évidemment constitué par l'ongle d'une époque antérieure qui a été poussé en avant par suite des progrès du développement. En fait, cette portion libre représente assez bien, par ses dimensions, un ongle au sixième mois de la vie fœtale.

Peu après la naissance, ce bord libre si considérable tombe au moins une fois, plusieurs fois suivant Weber, probablement par suite d'une action mécanique extérieure à laquelle son peu d'épaisseur ne lui permet pas de résister. Mes observations m'ont montré qu'au sixième ou au septième mois après la naissance, l'ongle du nouveau-né est remplacé complétement par un ongle nouveau ; à l'âge de deux ou trois ans, les lamelles de l'ongle ne diffèrent nullement de celles de l'adulte, d'où il ressort que l'ongle, de même que l'épiderme, s'accroît et s'épaissit plutôt par la juxtaposition d'éléments nouveaux à ses bords et à sa face inférieure, que par le grossissement des éléments existants.

Pour *étudier* les cellules et les lamelles de l'ongle, on se servira de préférence de tranches fines d'un ongle frais, traité ou non par des réactifs. Parmi ces derniers, les plus utiles sont la soude et l'acide sulfurique, dont l'effet est de gonfler les lamelles

onguéales. Si l'on veut examiner les rapports des diverses parties de l'ongle entre elles et avec l'épiderme, l'ongle sera séparé du derme par la macération ou par la coction dans l'eau ; on verra alors qu'il s'enlève avec l'épiderme, et des coupes transversales et longitudinales permettront de déterminer les rapports de ces deux parties ; la même préparation servira à faire voir très nettement le lit de l'ongle, ses lames et ses crêtes, la rainure unguéale, ainsi que les lames de la couche de Malpighi. Comme sur un ongle ainsi détaché il serait difficile de faire des coupes très fines à travers les parties les plus importantes, c'est-à-dire les bords et la racine, il sera nécessaire d'avoir sous la main des ongles frais et des ongles enlevés avec le derme et desséchés ; ces derniers pourront servir à éclaircir tous les détails de structure, car on peut en détacher des portions qui se gonflent très facilement dans l'eau, et qui, traitées par l'acide acétique et la soude, montrent très nettement la structure des diverses couches.

Bibliographie des ongles. — A. Lauth, *Sur la disposition des ongles et des poils, Mém. de la Soc. d'hist. nat. de Strasbourg*, 1830-34. — Gurlt, *Ueber die hornigen Gebilde des Menschen und der Haussaügethiere. Müll. Arch.*, 1836, p. 262. — Reichert, dans *Müll. Arch.*, 1841, 1851 et 1852 *Jahresbericht.* — O. Kohlrausch, *Recension von Henle's allgem. Anatomie*, dans *Göttinger Anzeigen*, 1843, p. 24. — Rainey, *On the structure and formation of the nails of the fingers and toes*, dans *Transact. of the microsc. society*, mars 1849. — Berthold., *Beobachtungen über das quantitative Verhältniss der Nagel-und Haarbildung beim Menschen*, dans *Müll. Arch.*, 1850. — R. Wagner, dans *Müll. Arch.*, 1852, p. 500, pl. XIII, fig. 1.

SECTION III.

DES POILS.

§ 57. **Parties qui les composent.** — Il faut distinguer dans un poil la partie libre, ou *la tige*, terminée en *pointe*, et la partie contenue dans le follicule, ou *la racine*. La première est généralement droite et cylindrique dans les cheveux lisses, onduleuse et un peu aplatie dans les cheveux qui frisent, contournée en spirale et tout à fait plate ou légèrement cannelée dans les cheveux crépus et laineux. La racine est toujours rectiligne et sensiblement cylindrique ; sa partie inférieure est plus molle et plus volumineuse que la tige, et se termine toujours, sur le poil vivant, par un renflement en forme de bouton, dont le diamètre peut atteindre jusqu'à 3 fois celui de la tige : c'est ce qu'on appelle le *bouton* ou le *bulbe du poil* (fig. 65 *c*); ce dernier recouvre comme un chapeau un prolongement papilliforme du follicule, la *papille du poil* (*i*) désignée aussi, avec moins de bonheur, sous le nom de *pulpe*, *blastème* ou *germe du poil ;* en d'autres termes la base du bulbe pileux est creusée d'une excavation destinée à loger la papille.

§ 58. **Distribution et volume des poils.** — Les poils se trouvent répandus sur presque toute la surface du corps ; mais leur volume et leur nombre présentent des différences très considérables suivant les régions, les individus, l'âge, le sexe et la race. Pour ce qui est du volume, on peut distinguer trois variétés, en faisant abstraction, bien entendu, des formes

intermédiaires : 1° poils mous et longs, ayant 2 à 6 millimètres et plus en longueur et 0mm,05 à 0mm,11 en épaisseur ; 2° poils courts, roides et épais, ayant 0mm,56 à 1mm,12 de longueur et 0mm,067 à 0mm,158 d'épaisseur ; 3° enfin poils courts et excessivement fins, *poils follets*, *lanugo*, dont la longueur est de 2 à 14 millimètres et l'épaisseur de 0mm,014 à 0mm,022. On connaît la distribution des poils de la première variété, ce sont les cheveux ; à la seconde variété appartiennent les poils qui garnissent l'entrée des fosses nasales (vibrisses), le conduit auditif externe, le bord des paupières (cils) et l'arcade sourcilière (sourcils); la troisième variété, enfin, comprend les petits poils du visage, du tronc et des membres, ceux de la caroncule lacrymale et des petites lèvres (Henle) ; ces derniers manquent souvent.

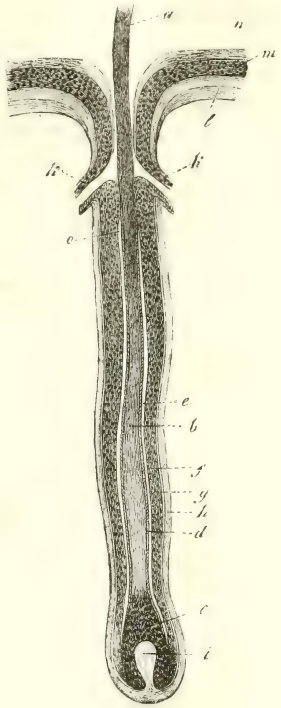

Fig. 65.

Le nombre de poils répartis sur une même étendue de peau diffère suivant l'âge et le sexe de l'individu et suivant la couleur de ses cheveux. D'après Withof, il y aurait sur une surface cutanée d'un quart de ligne carrée 147 poils noirs, 162 poils bruns, 182 poils blonds. Le même auteur a trouvé, chez un homme dont le système pileux avait un développement moyen, 293 poils sur un quart de ligne carrée du crâne, 39 au menton, 24 au pubis, 23 à l'avant-bras, 19 au bord externe de la face dorsale de la main, 13 sur la face antérieure de la cuisse. Chez l'homme, il n'est pas rare de trouver des poils épais sur la poitrine, sur les épaules et sur les membres.

Les poils sont tantôt isolés, tantôt réunis deux à deux, trois à trois ; en quelques endroits ils sont disposés par amas de quatre ou de cinq. Ce dernier fait est de règle chez le fœtus et se rencontre encore fréquemment chez l'adulte, principalement pour les poils follets. Osiander, et surtout Eschricht, ont montré que les poils et les follicules pileux sont rarement implantés perpendiculairement, que leur direction est oblique par rapport à leur surface d'implantation, et cette obliquité, différente aux diverses régions du

Fig. 65. — Poil et follicule pileux de moyen volume, grossis 50 fois. *a*, tige du poil ; *q*, sa racine ; *c*, bulbe pileux ; *d*, épiderme du poil ; *e*, gaîne interne de la racine ; *f*, sa gaîne externe ; *g*, membrane amorphe du follicule pileux ; *h*, couches de fibres transversales et longitudinales de ce dernier ; *i*, papille du poil ; *k*, conduits excréteurs des glandes sébacées, avec leurs couches d'épithélium et de fibres ; *l*, derme au niveau de l'embouchure du follicule pileux ; *m*, couche muqueuse ; *n*, couche cornée de l'épiderme, s'étendant un peu dans l'intérieur du follicule ; *o*, terminaison de la gaîne interne de la racine du poil.

corps. Ce fait peut se vérifier très facilement sur les poils de l'embryon ; il existe aussi chez l'adulte, mais à un moindre degré. En règle générale, les poils sont rangés suivant des courbes, dont la réunion forme des figures qu'on peut désigner, avec Eschricht, sous les noms de *courants*, *tourbillons*, *croix*. Les tourbillons sont des points entourés de tous côtés de poils divergents ou convergents. Les courants sont formés par des séries doubles de lignes parallèles qui se touchent sur la ligne médiane; ils sont convergents ou divergents. Il existe des courants à poils convergents sur la ligne médiane du dos, de la poitrine et de l'abdomen, par exemple sur la ligne qui répond à la crête du tibia, etc.; des courants à poils divergents, sur la ligne qui sépare le dos de la poitrine et de l'abdomen, etc. On rencontre des tourbillons et des croix à poils divergents dans le creux de l'aisselle, sur le crâne, à l'angle interne de l'œil ; des tourbillons et des croix dont les poils sont convergents, au coude. Pour plus de détails, voyez les figures et les descriptions d'Eschricht ; remarquons toutefois que la disposition des poils présente de nombreuses variétés, et que les figures d'Eschricht n'en représentent qu'une seule.

§ 59. **Caractères physiques et chimiques des poils**. — Chez l'embryon, les poils sont d'ordinaire presque complétement incolores et transparents dans le principe; ce n'est que peu à peu et très lentement qu'ils se colorent, si bien que, dans le jeune âge, leur couleur est généralement plus claire que dans l'âge moyen. Chez l'adulte, les poils follets, restés en quelque sorte à l'état embryonnaire, sont toujours les plus pâles ; les poils longs sont déjà plus colorés, mais ce sont les cheveux, les poils de la barbe et des pubis qui offrent la coloration la plus foncée. Les poils sont élastiques ; suivant Weber, ils peuvent s'allonger de près d'un tiers sans se rompre, et reviennent si bien à leur état primitif, qu'ils ne restent allongés que d'un dix-septième après une traction qui avait augmenté leur longueur d'un cinquième. Ils absorbent l'eau avec facilité et la dégagent de même ; aussi sont-ils tantôt secs et roides, tantôt humides et souples, suivant le degré d'humidité de la peau ou de l'atmosphère. Ces divers états de sécheresse ou d'humidité influent sur leur longueur, et cette circonstance a été mise à profit dans les hygromètres à cheveu. Malgré leur extensibilité, les poils sont assez résistants ; un cheveu supporte un poids d'au moins six onces sans se rompre.

La *composition chimique* des poils n'est pas encore connue suffisamment. La masse principale des poils est formée d'une substance azotée qui se dissout dans les alcalis en dégageant de l'ammoniaque, mais qui est insoluble dans l'acide acétique concentré et bouillant. Scherer et de Laer considèrent cette substance comme une combinaison de protéine et de soufre ; ce dernier admet en outre, dans les poils, une petite quantité d'une substance interstitielle voisine de la gélatine ; Scherer y a trouvé une autre matière azotée qu'il regarde comme un produit de décomposition. Suivant Mulder, les poils seraient une combinaison de protéine et de sulfamide, et contiendraient 10 pour 100 de cette dernière substance. Outre ces éléments azotés, les poils renferment, comme l'avaient appris déjà les recherches

anciennes, une assez grande quantité d'une graisse plus ou moins foncée, suivant la couleur des poils, graisse qu'on peut en extraire en les faisant bouillir dans l'éther ou dans l'alcool. D'après Mulder, ils se distinguent de la corne et de l'épiderme, surtout par leur insolubilité dans l'acide acétique, caractère qui les différencie aussi d'avec l'albumine et la fibrine. La putréfaction a moins d'empire sur les poils que sur n'importe quelle partie du corps, au point que, sur les momies, on trouve encore les poils complétement intacts. Ils sont colorés par les oxydes métalliques de la même manière que l'épiderme; ainsi, par exemple, les sels d'argent et de manganèse les noircissent, parce qu'il se produit des sulfures métalliques; le chlore les décolore. Par l'incinération, ils donnent environ 1 à 2 pour 100 de leur poids d'une cendre composée d'oxyde de fer (en plus grande quantité dans les cheveux foncés), d'oxyde de manganèse et de silice (des traces). Jahn a trouvé, dans les cheveux blancs, du phosphate de magnésie et du sulfure d'alumine, et Laugin prétend avoir rencontré du cuivre dans les cheveux verdâtres des ouvriers qui travaillent le cuivre et le laiton.

§ 60. **Structure des poils.** — On peut toujours distinguer dans un poil deux substances, quelquefois trois : 1° La *substance corticale*, ou mieux la *substance fibreuse*, partie la plus importante des poils, dont elle détermine la forme; 2° l'*épiderme*, revêtement extérieur très mince de la substance fibreuse, et enfin, 3° la *substance médullaire*, qui occupe le centre et qui manque souvent.

La *substance corticale* ou *fibreuse* est striée dans le sens de la longueur, et très souvent marquée de points et de raies ou taches foncées; transparente dans les poils blancs, elle présente partout ailleurs une coloration plus ou moins foncée, tantôt très régulièrement distribuée dans toute la substance du poil, tantôt accumulée spécialement sur certains points en forme de taches allongées, granulées. Il n'est guère possible d'éclairer la structure intime des poils, ni de déterminer la signification de leurs taches et de leurs stries, qu'en les traitant par les acides et les alcalis, réactifs qui jouent un rôle principal dans l'étude des poils, et en les soumettant à plusieurs autres manipulations. Quand on fait subir à un poil l'action de l'acide sulfurique concentré et de la chaleur, il devient beaucoup plus facile de diviser sa substance fibreuse en longues fibres plates de diverses largeurs (ordinairement de $0^{mm},005$ à $0^{mm},011$) qui se font remarquer surtout par leur rigidité, par leur friabilité et par les irrégularités, les dentelures de leurs bords et de leurs extrémités. Ces fibres ont une couleur claire dans les cheveux blonds, foncée dans les cheveux noirs; mais elles ne constituent pas les derniers éléments de la substance corticale; au contraire, chacune d'elles doit être considérée comme formée par une agrégation de fibres-cellules plates et assez longues, ou de lamelles, qu'on peut isoler en grand nombre en prolongeant suffisamment l'action de l'acide sulfurique. Ces parties (fig. 66) qu'il convient d'appeler *lamelles de la substance fibreuse* ou *fibres-cellules de l'écorce*, sont plates et en général fusiformes; leur longueur est de $0^{mm},054$

à $0^{mm},068$, leur largeur de $0^{mm},005$ à $0^{mm},009$ ou même $0^{mm},011$, et leur épaisseur, de $0^{mm},030$ à $0^{mm},036$. Elles ont des surfaces inégales et des bords irréguliers ; en les traitant par les alcalis, on ne les voit pas se gonfler en forme de vésicules, et très souvent on distingue intérieurement des stries foncées dont il va être question tout à l'heure, quelquefois aussi du pigment grenu. Leur structure est du reste homogène et ne permet de voir aucun élément plus petit, tel que des fibrilles, par exemple. Ces cellules semblent être unies plus intimement entre elles par leurs extrémités que par leurs faces; c'est ce qui permet de diviser si facilement les poils en longues fibres, comme nous l'avons déjà dit. Je ne voudrais cependant pas considérer les fibres comme les éléments composés de la substance corticale ; parce que leurs parties constituantes peuvent encore être isolées et parce qu'elles sont elles-mêmes beaucoup trop irrégulières; sans former des lamelles aussi distinctes que celles de l'ongle et de l'épiderme, par exemple, elles constituent, en s'unissant entre elles de toute part, un faisceau de fibres compactes d'où résulte la substance corticale, masse principale du poil.

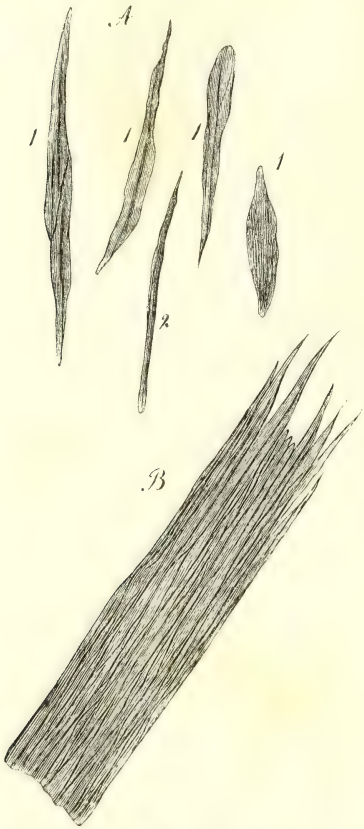

Fig. 66.

Les *taches*, les *points foncés* et les *stries* que présente l'écorce, sont de nature très diverse; on y trouve principalement, 1° du *pigment grenu ;* 2° des *cavités creuses remplies d'air ou de liquide*, et 3° des *noyaux*. Les *taches* (fig. 69) ne sont, en grande partie, qu'un *amas de granulations pigmentaires* qui ont leur siége dans les lamelles des poils, et se montrent surtout en abondance dans les cheveux foncés ; elles sont très variables, d'ailleurs, sous le rapport de la forme et de la grandeur ; c'est ce qu'on voit très bien en traitant des poils par la potasse ou la soude caustiques, car ces agents gonflent et ramollissent complétement la substance corticale sans attaquer les

Fig. 66. — Lamelles ou fibres-cellules de la substance corticale d'un poil traité par l'acide sulfurique.

A. Lamelles isolées. 1, lamelles vues de face, dont 3 séparées, et 2 unies entre elles. 2, lamelles vues de profil.

B. Feuillet composé d'un grand nombre de lamelles semblables aux précédentes.

taches. Une seconde variété de taches a beaucoup de ressemblance avec les dépôts de pigment; mais en les examinant attentivement, on reconnaît que ce sont tout simplement de *petits espaces remplis d'air;* pour s'en assurer, on choisira des cheveux blancs, afin de n'avoir pas à craindre de confusion avec les taches pigmentaires. On verra (voy. *Mikr. Anat.*, pl. II, fig. 3) dans toute l'épaisseur de la substance corticale, de petits points ronds de $0^{mm},009$ à $0^{mm},018$ de diamètre, ou bien de petites lignes allongés, de $0^{mm},009$ de longueur, et de $0^{mm},0009$ à $0^{mm},0018$ de largeur, qui sont plus ou moins abondantes et distribuées tantôt irrégulièrement, tantôt en lignes parallèles à l'axe longitudinal du cheveu. Leurs couleurs foncées et leur centre clair les font remarquer au premier coup d'œil et rappellent les granulations graisseuses, avec lesquelles effectivement je les ai longtemps confondus; mais, en réalité, ce sont de très petites cavités remplies d'air. Elles sont souvent très nombreuses dans les cheveux blonds, bruns clairs ou roux, et manquent, au contraire, dans les cheveux foncés et dans la moitié inférieure de la racine de tous les cheveux. Enfin il y a encore, dans l'écorce des poils, des raies ou lignes étroites et assez foncées qui, dans les cheveux foncés, se réunissent généralement aux taches pigmentaires, de telle sorte que les lignes forment les extrémités des taches ou les traversent comme un axe; dans les cheveux blancs ou blonds, elles paraissent souvent être des prolongements des cavités pleines d'air, mais dans les uns et dans les autres, elles se montrent aussi d'une manière indépendante, en nombre variable et avec plus ou moins d'évidence (fig. 67 B). Je considère ces raies, qui sont habituellement le plus nettes sur les cheveux blonds ou bruns clair privés de moelle, tantôt comme l'expression de la composition du cheveu ci-dessus décrite (des fibres-cellules), en d'autres termes, comme les *lignes de démarcation* des divers éléments de l'écorce, et tantôt comme les *noyaux* de ces éléments. En effet, même sur la tige des poils, les lamelles de l'écorce contiennent toutes des noyaux fusiformes longs de $0^{mm},022$ à $0^{mm},036$ et larges de $0^{mm},011$ à $0^{mm},026$, que l'on peut isoler en triturant des cheveux

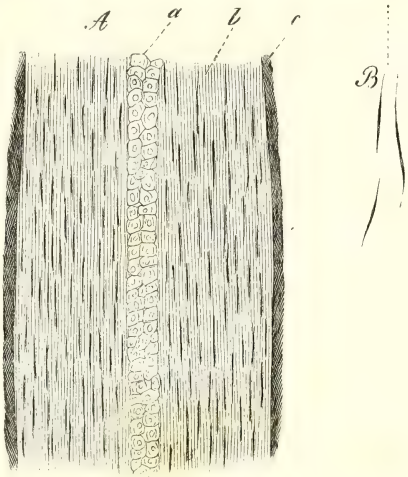

Fig. 67.

Fig. 67. — A. Fragment de cheveu blanc, traité par la soude et grossi 350 fois. *a*, cellules à noyau de la moelle, sans air; *b*, substance corticale finement striée, avec des noyaux linéaires; *c*, épiderme, à lamelles un peu plus détachées que d'ordinaire.
B. Trois noyaux linéaires, et isolés de la substance corticale.

blancs, après les avoir fait bouillir dans la soude. En outre, on trouve dans la substance corticale des raies fines qui résultent des inégalités de surface des lamelles, et qui se voient très nettement surtout *dans une région blanchâtre située immédiatement au-dessus du bulbe ;* ces raies ne disparaissent pas facilement, même après un traitement prolongé par les alcalis, mais finissent néanmoins par se transformer en une masse finement striée. Il est impossible de les isoler ; on peut aussi les voir très bien sur des fragments d'écorce obtenus au moyen de l'acide sulfurique, et même sur des éléments isolés de ces fragments (fig. 68).

Dans la description qui précède, il s'agissait surtout de l'écorce de la *tige du poil ;* mais on peut l'appliquer aussi à la partie ferme et rigide de la *racine.* La structure de l'écorce n'est différente que dans la moitié inférieure de la racine, où celle-ci se ramollit peu à peu, devient d'abord finement fibreuse, et enfin granuleuse. Là, en effet, les lamelles prennent d'abord une consistance plus molle, et puis graduellement la forme de cellules allongées (fig. 68) de $0^{mm},045$ à $0^{mm},054$ de longueur, et de $0^{mm},022$ à $0^{mm},024$ de largeur, cellules dont les noyaux en baguette, droits ou tortueux, et mesurant $0^{mm},018$ à $0^{mm},022$ de longueur, deviennent extrêmement visibles et s'isolent facilement sous l'influence de l'acide acétique.

Fig. 68.

La structure fibreuse se perdant de plus en plus, les lamelles molles et déjà plus courtes se transforment en cellules ovalaires munies de noyaux courts, et enfin se continuent sans interruption avec les éléments de la partie inférieure et épaissie du poil, c'est-à-dire ceux du bouton ou bulbe. Ces éléments (fig. 69) sont des cellules rondes de $0^{mm},006$ à $0^{mm},013$ de diamètre et disposées en couches serrées; de même que les cellules de la couche muqueuse de l'épiderme, elles contiennent tantôt de simples granulations incolores, et tantôt un nombre considérable de granulations foncées, au point qu'elles deviennent de véritables cellules pigmentaires. Nous devons ajouter que, dans la moitié inférieure de la racine, les éléments jouissent aussi de propriétés chimiques différentes, car ils deviennent plus ou moins sensibles à l'acide acétique, réactif qui n'altère nullement les lamelles de la tige; d'un autre côté, sous l'influence des alcalis, ils se gonflent et se dissolvent beaucoup plus vite que ces dernières.

Fig. 69.

Quant à la *couleur* de la substance corticale, il est à remarquer qu'elle dépend tantôt des taches pigmentaires, tantôt des espaces remplis d'air, et tantôt d'un principe colorant qui imprègne la substance des lamelles. Le pigment grenu offre toutes les nuances, depuis le jaune clair jusqu'au noir, en passant par le

Fig. 68. — Deux cellules de l'écorce de la racine du poil (partie finement striée, immédiatement au-dessus du bulbe) avec un noyau distinct, et un aspect strié. Grossissement de 350 diamètres.

Fig. 69. — Cellules de la partie la plus profonde du bulbe, grossies 350 fois. *a*, cellules d'un bulbe coloré, à grains pigmentaires qui cachent un peu le noyau; *b*, cellules d'un cheveu blanc, à noyau distinct, et renfermant peu de granulations.

rouge et le brun. Le pigment diffus manque tout à fait dans les cheveux blancs; il est très rare dans les cheveux blond clair, très abondant, au contraire, dans les cheveux châtains ou roux, ainsi que dans les cheveux noirs ; il suffit à lui seul pour produire une couleur rouge intense ou brune. Ce sont principalement ces deux espèces de pigment qui déterminent la couleur de l'écorce, l'une ou l'autre l'emportant en quantité ; ce n'est que dans les cheveux très foncés ou noirs qu'elles sont presque également développées.

Jusqu'à une époque assez rapprochée, Reichert a donné de la substance corticale une description complétement différente de la mienne (voy. dans Müll., *Arch.*, année 1852) ; il rejetait les fibres cellules, qui, selon moi, contiennent très souvent de l'air ou du pigment; il n'avait pu en découvrir les noyaux, et regardait l'écorce comme composée de lamelles homogènes, avec des cavités. Mais dans un travail récent d'un de ses élèves, de Reissner, on accorde que l'écorce peut se diviser en longues cellules aplaties, contenant de l'air ou du pigment. L'opinion de Reichert ne diffère donc plus de la mienne qu'en ce qu'elle donne plus d'importance à la réunion des fibres-cellules en lamelles.

§ 61. **Substance médullaire.** — Elle consiste en une traînée ou un cordon occupant le centre du poil, depuis la région qui est au-dessus du bulbe, jusqu'au voisinage de la pointe (fig. 67, 70) ; elle manque très souvent dans les poils follets et dans les cheveux colorés, très rarement dans les poils courts et gros et dans les poils longs, ainsi que dans les cheveux blancs. Si l'on fait bouillir des cheveux blancs dans de la soude caustique jusqu'à ce qu'ils se gonflent et se crispent, il arrive souvent que la simple compression d'un poil, devenu mou et transparent, suffit pour faire reconnaître la composition celluleuse de la substance médullaire (fig. 67 *a*). Si l'on déchire délicatement un poil traité de cette manière, on réussit très facilement à isoler des séries de *cellules médullaires* ou même des cellules simples (fig. 71). Elles sont rectangulaires ou carrées, plus rarement arrondies ou fusiformes; elles ont un diamètre de $0^{mm},016$ à $0^{mm},022$ et renferment çà et là des granulations foncées analogues aux granulations graisseuses, et, dans beaucoup de cas, une tache claire très évidente, lorsque l'action de l'alcali n'a pas été trop énergique; cette tache a $0^{mm},0036$ à $0^{mm},0045$ de diamètre, et représente évidemdemment un rudiment de noyau ; elle semble se gonfler un peu elle-même sous l'influence de la soude. Sur des poils frais, la moelle de la tige paraît blanc d'argent ou noire, ce qui dépend des nombreuses granulations contenues dans ses cellules ; or, suivant l'éclairage, ces granulations paraissent noires (opaques) ou d'un blanc brillant ; elles ont des angles mousses, et un diamètre assez uniforme, mais qui, suivant les cheveux, peut varier entre $0^{mm},0004$ et $0^{mm},004$. Les granulations ne sont pas formées de graisse ou de pigment, comme on l'a cru jusqu'alors ; ce sont de *petites bulles d'air*, ainsi qu'on peut s'en assurer très facilement en faisant bouillir un cheveu blanc dans l'eau ou l'éther, ou en le traitant par l'essence de térébenthine ; dans les deux cas, la moelle devient tout à fait blanche et transparente. Si l'on fait sécher entre deux doigts un poil ainsi traité par l'eau, on le voit reprendre très rapidement, souvent même subitement, sa couleur

blanche primitive; et si, aussitôt après l'avoir desséché, on le place sous le microscope sans y ajouter de liquide, ou en ne plongeant qu'une de ses extrémités dans l'eau, rien de plus facile que de voir l'air rentrer dans la moelle et lui rendre sa couleur foncée. Mais ce ne sont pas seulement les cheveux blancs qui contiennent de l'air à l'état frais; les cheveux foncés en renferment également; seulement il n'y présente pas une couleur blanc d'argent pure, mais plutôt une teinte blonde, rouge ou brune; ces colorations ne dépendent pas d'un pigment spécial, car on n'en trouve qu'en certains points des cheveux foncés, mais bien de la coloration de la substance corticale, vue par transparence. Un examen plus approfondi des cellules de la moelle montre qu'à l'état frais leur contenu visqueux renferme une foule de petites vacuoles arrondies, servant à loger les bulles d'air qui donnent aux cellules cet aspect granuleux. Quand on examine la manière dont l'air expulsé remplit de nouveau la moelle d'un cheveu desséché, il semble que toutes les vacuoles d'une même cellule communiquent entre elles; du moins l'air passe-t-il souvent d'une cavité dans l'autre sous forme d'un petit courant tortueux, non interrompu. A voir la prodigieuse rapidité avec laquelle il se meut dans ces vacuoles, on serait tenté de croire que celles d'un grand nombre de cellules voisines sont en relation directe les unes avec les autres; c'est aussi ce qui paraît exister véritablement dans certains cas. Mais supposé que les cavités en question soient complétement closes, et séparées par des cloisons fort minces, on concevrait encore aisément que l'air pût les remplir avec la même rapidité et en produisant les mêmes phénomènes. Du reste, closes ou non, ces vacuoles des cellules de la moelle ont un diamètre variable, car elles donnent à la

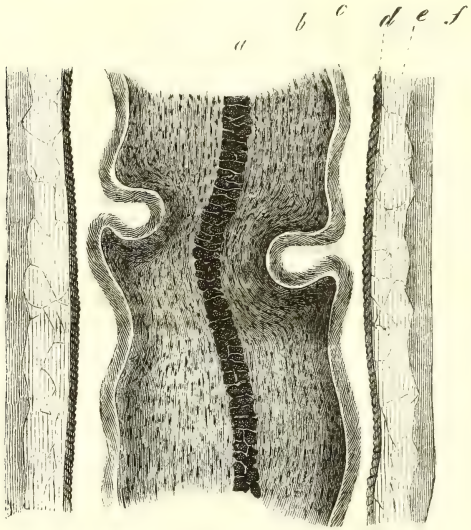

Fig. 70.

Fig. 71.

Fig. 70. — Portion de la racine d'un cheveu foncé, traitée légèrement par la soude. Grossissement de 250 diamètres. *a*, moelle, contenant encore de l'air, et présentant des cellules assez évidentes; *b*, écorce, munie de taches pigmentaires; *c*, couche interne de l'épiderme; *d*, sa couche externe; *e*, couche interne de la gaîne interne de la racine (couche de Huxley); *f*, couche externe de cette gaîne, percée d'ouvertures (couche de Henle).

Fig. 71. — Huit cellules médullaires à noyau pâle, et à granulations graisseuses; prises sur un cheveu qui avait été traité par la soude, et grossies 350 fois.

moelle un aspect granulé plus ou moins finement. J'ai rencontré des cas où il était évident que chaque cellule ne contenait qu'une seule bulle d'air, ce qui leur donnait l'apparence de cellules graisseuses. Très souvent on trouve sur la moelle des espaces plus ou moins grands, privés d'air, et par là même très pâles ; c'est ce qui a lieu constamment dans la portion inférieure de la moelle, immédiatement au-dessus du bulbe.

La moelle et l'écorce, comparées dans leurs portions extrêmes, offrent donc des éléments très distincts : dans l'une, ce sont des lamelles allongées, rigides, homogènes, presque sans contenu ; dans l'autre, des vésicules arrondies, pleines de liquide ou d'air. Mais quand on envisage à la fois toutes les circonstances de ces deux tissus, on s'aperçoit que leurs éléments ne sont séparés que par des limites peu précises, quelquefois même extrêmement vagues. C'est ainsi, par exemple, que très souvent les cellules médullaires ont la forme d'un fuseau court ou allongé, tandis que les lamelles de l'écorce sont parfois pourvues de cavités qui renferment une quantité notable de pigment. Supposons, ce qui arrive quelquefois, qu'au lieu de pigment ou de petites bulles d'air, ces lamelles contiennent de grandes cavités remplies de ce fluide, il sera déjà plus difficile de distinguer l'une de l'autre les deux espèces d'éléments ; et la difficulté sera encore plus grande, si certaines régions ou si des étendues considérables du poil n'offrent aucune différence appréciable entre l'écorce et la moelle, comme cela a lieu dans les cheveux roux ; car alors les cellules de la surface de la moelle sont disséminées et passent par des nuances insensibles aux lamelles corticales, qui contiennent beaucoup d'air et sont accumulées en très grand nombre. Je ne veux pas dire par-là qu'il y a identité complète entre la moelle et l'écorce ; j'ai voulu prouver seulement qu'entre ces deux substances il y a des transitions nombreuses, et des différences moins tranchées qu'on n'est tenté de l'admettre au premier abord.

Le diamètre de la moelle est, en général, à celui du poil entier comme 1 : 3 ou 5 ; d'une manière relative, comme sous le rapport absolu, il est le plus considérable dans les poils courts et gros, le plus faible dans les poils follets et dans les cheveux. Sur une section transversale, la moelle présente la forme d'un cercle ou d'un ovale ; les cellules dont elle se compose, sont disposées suivant une à cinq séries longitudinales, ou même davantage.

Steinlein, Eylandt et Reichert prétendent que la substance médullaire n'est pas une partie du poil lui-même, mais bien de sa *papille*, dont elle formerait, dans l'origine, un prolongement s'avançant dans la partie libre du poil, pour se dessécher plus tard. Tout cela est inexact. La papille ou le germe du poil est une partie constituante du derme, et sa structure est analogue à celle des papilles ; la moelle, au contraire, se compose de cellules distinctes qui, en raison de leur inaltérabilité par les alcalis, peuvent être rangées parfaitement dans la classe des cellules épidermiques. Chez les animaux, il est vrai, il n'est pas rare de voir la papille se prolonger dans l'intérieur et même jusqu'au voisinage de la pointe des poils, soies ou piquants, et s'y dessécher ultérieurement, comme on le savait depuis longtemps, et comme l'a démontré surtout Bröcker, tout récemment. Mais jamais, dans ces cas, la papille ne présente une texture celluleuse, même après l'action de la soude, tandis que cette texture est toujours très

évidente dans la substance médullaire, qui existe quelquefois d'une manière concomitante. Dernièrement Reichert a modifié ses opinions relativement à ce point d'anatomie (*Jahresb.* de 1852, et Reissner, *l. i. c.*) ; il convient maintenant que la moelle se compose en grande partie de cellules appartenant au poil lui-même ; mais il soutient toujours que, même chez l'homme, il y a, au milieu des cellules, un cordon très fin, prolongement de la papille qui serait l'analogue de l'âme de la plume, et qui s'étendrait depuis le bulbe jusqu'à la pointe du poil ; la moelle, d'après cela, serait donc composée de deux éléments distincts. — Ce sont les cheveux blancs de l'homme qui présentent la moelle la plus évidente : c'est donc sur eux que j'ai cherché ce prétendu prolongement de la papille, mais toujours, je dois le dire, sans le moindre succès. Quelque préparation que je leur fisse subir, j'ai toujours vu leur moelle composée de cellules évidentes, même dans le bulbe, et sans trace d'une seconde substance placée au centre. Je ne puis regarder comme démonstrative la figure donnée par Eylandt (fig. IV) ; car, *ne connaissant pas encore les cellules de la moelle, il représente simplement comme un prolongement de la papille la moelle tout entière*, supposition que Reichert lui-même tient aujourd'hui pour inexacte. Les mêmes motifs me font regarder comme très hypothétiques les nouvelles idées de Reissner sur les cheveux de l'homme (p. 68) ; je ne puis donc accorder, pour le moment, que la moelle contienne autre chose que des cellules, qu'elle renferme un prolongement de la papille. Je ne voudrais pas cependant nier que la chose fût possible dans aucune circonstance, surtout sachant que Henle a trouvé quelquefois les papilles terminées en pointe, et ayant vu moi-même très souvent les cellules de la moelle descendre jusqu'au sommet de la papille ; mais le fait ne me paraît pas encore suffisamment établi. Pour ce qui est du siége qu'occupe l'air dans la moelle, Reissner le place, chez l'homme, entre les cellules, et non dans leur intérieur ; c'est à tort, selon moi, car généralement l'air occupe le cordon médullaire tout entier, de manière qu'il est difficile de dire où seraient les cellules, s'il était vrai que l'air ne se trouve que dans leurs intervalles.

§ 62. **Épiderme du poil.** — L'épiderme des poils (*cuticula*) est une membrane transparente, excessivement fine, qui leur forme une enveloppe complète, intimement adhérente à la substance corticale. A l'état normal et sur un poil qui n'a subi aucune altération, l'épiderme ne se manifeste que par de nombreuses lignes foncées, anastomosées en réseau, irrégulières et même dentelées, qui sont éloignées de 0mm,005 à 0mm,014 l'une de l'autre, et qui entourent le poil circulairement ; quelquefois aussi il apparaît sur les bords du poil sous forme de dents analogues à celles d'une scie (fig. 72 A) ; mais sur un poil traité par un alcali, il se sépare de la substance fibreuse en plaques plus ou moins larges, et se divise même en ses éléments constituants. Ce sont de petites lamelles plates, généralement transparentes et à bords clairs, quadrilatères ou rectangulaires, dépourvues

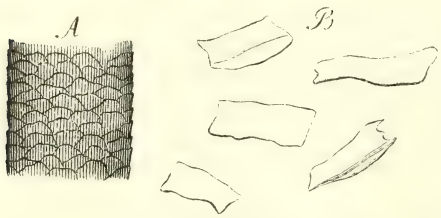

Fig. 72.

Fig. 72. — A. Surface de la tige d'un cheveu blanc, grossi 160 fois. Les lignes onduleuses marquent les bords des lamelles épidermiques.

B. Lamelles épidermiques isolées à l'aide de la soude ; grossies 350 fois. Elles présentent un ou deux de leurs bords plus ou moins renversés, ce qui les fait paraître foncés.

de noyau (fig. 72 B) ; elles ne se gonflent en vésicules dans aucun réactif; unies entre elles comme les tuiles d'un toit, elles forment une membrane simple qui enveloppe le poil tout entier, et leur imbrication est telle que les lamelles inférieures recouvrent celles qui sont au-dessus. L'acide sulfurique convient également pour étudier la structure de cette enveloppe ; il donne aux bords du poil un aspect comme feutré, dû au redressement des lamelles épidermiques ; par le raclage ou par la trituration on obtient ensuite très facilement des éléments épidermiques isolés, moins souvent des lambeaux d'une certaine étendue.

L'épiderme des poils se compose d'une couche simple de cellules, dont l'épaisseur est de $0^{mm},005$ à $0^{mm},007$ à la tige, de $0^{mm},006$ à $0^{mm},008$ à la racine.

Les lamelles ont un diamètre transversal de $0^{mm},054$ à $0^{mm},063$, un diamètre longitudinal de $0^{mm},036$ à $0^{mm},045$, et une épaisseur dépassant à peine $0^{mm},0011$. Au niveau du bulbe, elles cessent brusquement et sont remplacées par des cellules à noyau molles (voy. *Mikr. Anat.*, pl. II, fig. 1 *n*), allongées dans le sens transversal, très étroites dans le sens de l'axe du poil, un peu plus larges dans celui du troisième diamètre, qui est perpendiculaire ou un peu oblique par rapport à l'axe du poil ; ces cellules sont attaquées facilement par les alcalis, et même par l'acide acétique ; elles possèdent toujours des noyaux transversaux assez longs, et passent par degrés aux cellules arrondies que nous avons vues constituer le bulbe du poil.

§ 63. **Follicules pileux.** — Les *follicules pileux* (*folliculi pilorum*) sont de petites poches en forme de bouteille, longues de 2 à 6 millimètres, qui enveloppent assez étroitement la racine des poils. Ceux des poils follets ne dépassent pas les couches supérieures du derme ; ceux des poils gros ou longs, au contraire, pénètrent généralement jusque dans ses couches les plus internes, et même dans le tissu cellulaire sous-cutané, à une profondeur plus ou moins grande.

On doit considérer les follicules pileux comme de simples dépressions de la peau avec ses deux éléments, derme et épiderme ; aussi chacun d'eux se compose-t-il de deux parties, d'une membrane fibreuse externe, riche en vaisseaux, constituant le *follicule proprement dit ;* et d'une tunique interne privée de vaisseaux, formée de cellules, et servant d'enveloppe immédiate au poil : c'est la *gaîne de la racine* (*vagina pili*), dont une partie constitue un épiderme pour le follicule, et le reste, une gaîne spéciale pour la racine du poil.

§ 64. **Follicule proprement dit.** — Il est composé lui-même de deux membranes fibreuses, l'une externe, l'autre interne, et d'une membrane amorphe ; il a en moyenne $0^{mm},034$ à $0^{mm},050$ d'épaisseur et se trouve muni, à son fond, d'un organe spécial, la *papille du poil.*

La *membrane fibreuse externe* (fig. 65 *h*) est la plus épaisse des trois couches du follicule, dont elle détermine la forme extérieure ; son extrémité

supérieure adhère intimement au derme. Cette tunique est formée de tissu conjonctif ordinaire, à fibres longitudinales, non mélangé de fibres élastiques, mais renfermant un certain nombre de petites cellules plasmatiques allongées, fusiformes, avec un réseau assez riche de capillaires, et quelques fibres nerveuses qui fournissent très peu de branches.

La *tunique fibreuse interne* (fig. 73 *a*) est notablement plus mince que la précédente ; elle a une épaisseur partout égale et des surfaces lisses, mais ne s'étend que du fond du follicule à l'embouchure des glandes sébacées. Selon toute apparence, elle ne contient ni vaisseaux, ni nerfs, et ne consiste qu'en une simple couche de fibres transversales munies de longs noyaux étroits qu'on voit très bien sur les follicules vides de certains poils fins ou gros, avec ou sans le secours de l'acide acétique. Ces fibres rappellent celles des muscles lisses, mais ne peuvent être isolées complétement, de manière à permettre de constater qu'elles sont véritablement fusiformes et à noyau unique. Nous ne connaissons, du reste, aucun fait de nature à faire croire à des contractions dont les follicules seraient le siége ; je réserverai donc mon jugement sur la véritable nature de ces fibres.

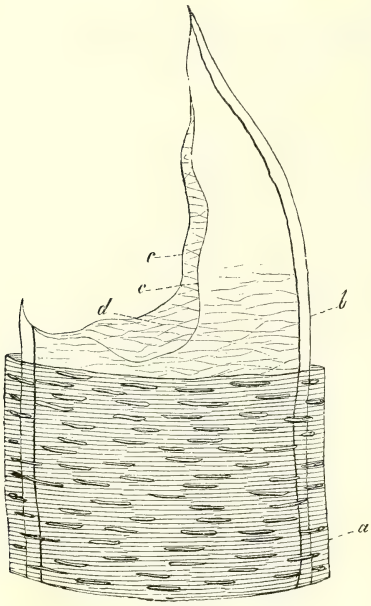

Fig. 73.

La troisième couche, enfin (fig. 73 *b*), est une *membrane hyaline*, *amorphe*, qui reste toujours dans le follicule quand on arrache un cheveu ; elle commence au fond du follicule, et y adhère intimement à la papille, sur laquelle il est impossible de la démontrer (Dalzell paraît cependant l'y avoir vue) ; elle s'étend à la même hauteur que la gaîne interne de la racine, peut-être même plus loin. Sur un follicule intact, elle se présente sous l'aspect d'une simple raie blanche de $0^{mm},003$ à $0^{mm},0035$, rarement de $0^{mm},0045$ de largeur et située entre la gaîne externe de la racine et la couche de fibres transversales du follicule pileux ; mais en faisant subir diverses préparations à un follicule vide, il est facile d'en séparer de larges lambeaux de la membrane vitrée ; on voit alors que la face externe de cette membrane est lisse, sa face interne, au

Fig. 73. — Portion de la couche à fibres transversales et de la couche amorphe (vitrée) d'un follicule pileux pris sur l'homme et traité par l'acide acétique ; grossissement de 300 diamètres. *a*, couche à fibres transversales avec des noyaux allongés en travers ; *b*, couche vitrée, représentée par une section transversale ; *c*, bord de cette dernière couche, au niveau de la déchirure de l'utricule qu'elle forme ; *d*, lignes (fibres ?) fines dirigées en travers, et en partie anastomosées.

contraire, couverte de lignes transversales très fines, souvent anastomosées, et inaltérables, ainsi que la membrane elle-même, par les acides et les alcalis affaiblis. Ni les acides, ni les alcalis ne font voir de cellules ni de noyaux dans cette membrane, qui appartient, par conséquent, à la catégorie des vraies membranes amorphes.

La *papille du poil* (*papilla pili*) (fig. 70 *i*), improprement appelée aussi *germe* ou *pulpe* du poil, est une partie du follicule qui répond aux papilles du derme. Elle est en général peu distincte, surtout dans les cheveux foncés à bulbe coloré, et se montre le plus souvent sous forme d'une tache blanchâtre, mal limitée; ou bien, après l'arrachement du poil, elle est restée recouverte de cellules du bulbe, de sorte qu'on n'y peut rien reconnaître; ce n'est que dans les follicules des cheveux blancs qu'on arrive très souvent à distinguer ses contours, surtout en s'aidant d'une certaine pression, mais jamais on ne réussit à l'isoler complétement. D'un autre côté, les réactifs ne sont ici d'aucun secours, car leur action sur la papille est à peu près la même que sur le bulbe; il faut faire une exception, cependant, pour la solution de soude étendue, qui laisse encore les formes de la papille intactes, lorsque déjà les cellules du bulbe sont dissoutes et peuvent être chassées du follicule par la pression.

La papille du poil a une forme ovoïde ou celle d'un champignon de $0^{mm},30$ à $0^{mm},05$ de long et de $0^{mm},20$ à $0^{mm},11$ de large; elle est unie par un pédicule à la couche de tissu conjonctif du follicule; ses limites sont très nettes, sa surface lisse; sa texture la rapproche des papilles du derme, car, comme elles, la papille du poil est formée de tissu conjonctif vaguement fibrillaire, avec des noyaux isolés et des granulations graisseuses; mais elle ne contient pas de cellules. C'est en vain que je me suis efforcé de trouver des vaisseaux dans des papilles pileuses complétement isolées; même l'acide acétique et la soude étendue, qui, dans des cas analogues, rendent de si grands services, ne m'ont été, en cette circonstance, d'aucune utilité, Hassall et Günther n'ont pas été plus heureux que moi; mais j'ai pu voir des vaisseaux sur des préparations d'Arnold. — Quant aux nerfs, nous savons que quelquefois ils se dérobent à notre vue dans des points où ils existent certainement, ainsi, par exemple, dans certaines papilles pourvues de corpuscules de Meissner; nous croyons donc devoir suspendre notre jugement à cet égard, jusqu'à ce qu'on ait examiné spécialement à ce point de vue les papilles d'un grand nombre de poils. — Chez les animaux, les vaisseaux sont quelquefois très faciles à voir.

§ 65. **Gaînes de la racine.** — Elles se divisent en une couche externe et une couche interne; la première se continue avec l'épiderme à travers l'orifice du follicule pileux, dont elle forme le revêtement épidermique interne; la seconde est une couche indépendante qui a des relations directes avec le poil.

La *gaîne externe de la racine* est la continuation de la couche de Malpighi de l'épiderme et tapisse toute la face interne du follicule pileux. Sa moitié

inférieure repose sur la membrane hyaline que nous avons décrite tout à l'heure ; sa partie supérieure est appliquée immédiatement sur la couche à fibres longitudinales, car les fibres transversales et la couche hyaline font défaut à ce niveau. Sa structure est exactement celle du corps de Malpighi ; ses cellules externes sont verticales, brunes partout chez le nègre, d'après Krause, brunes au moins à la partie supérieure des follicules des grandes lèvres, chez le blanc. Dans le fond du follicule pileux, la gaîne externe se continue sans ligne de démarcation avec les cellules rondes du bulbe qui recouvrent la papille, puisque ses cellules y sont également arrondies. En général, elle est environ trois à cinq fois plus épaisse que la gaîne interne ; mais assez souvent elle s'amincit un peu vers le haut, et toujours elle se termine en bas par une lame très fine. Sur des poils volumineux, elle mesure $0^{mm},045$ à $0^{mm},068$ à la partie moyenne du follicule, où elle se compose de 5 à 12 couches de cellules.

La *gaîne interne de la racine* (fig. 70, *e*, *f*) est une membrane transparente qui part du fond du follicule pour s'étendre jusqu'à son tiers supérieur, où elle se termine par un bord tranchant. Elle est unie intimement en dehors avec la gaîne externe, en dedans avec la pellicule épidermique du poil ; il n'existe donc, à l'état normal, aucun intervalle entre elle et ce dernier. Cette membrane se distingue par une fermeté et une élasticité très remarquables, et se compose de deux couches, abstraction faite de ses portions inférieures : de la *gaîne interne proprement dite* et de la *pellicule épidermique ;* pour ne pas confondre cette dernière avec celle du poil, je l'appellerai *pellicule épidermique de la gaîne.* La gaîne interne proprement dite présente deux ou trois couches de cellules polygonales allongées, transparentes et légèrement jaunâtres, cellules dont le grand axe est parallèle à celui du poil (fig. 70). La couche externe, la seule connue anciennement, est la gaîne interne de la racine, de Henle ; elle est formée de cellules allongées sans noyau, qui ont $0^{mm},036$ à $0^{mm},045$ de longueur et $0^{mm},009$ à $0^{mm},014$ de largeur. Ces cellules adhèrent fortement entre elles dans le sens de la longueur, mais sont séparées les unes des autres, comme on le voit après l'addition d'acide acétique, de potasse ou de soude, substances qui font gonfler le poil, ou après la dilacération, par des espèces de fentes allongées plus ou moins larges, qui donnent à la membrane un aspect troué. Mais sur des poils très frais, et en évitant toute lésion chimique ou mécanique, on ne trouve le plus souvent aucune trace d'ouvertures à la partie supérieure de la couche en question, dont la portion inférieure (au-dessous du point où commence la région finement fibreuse de l'écorce) montre à peine quelques indices de fentes, sous forme de lignes analogues à celles de l'écorce de la tige, lignes qui paraissent blanches ou noires, suivant le mode d'éclairage. Il paraît difficile dès lors de ne pas admettre que ces ouvertures, qui ont $0^{mm},011$ à $0^{mm},018$ de longueur et $0^{mm},002$ à $0^{mm},007$ de largeur, sont tout artificielles et résultent d'une déchirure. — Il y a, en second lieu, dans la gaîne de la racine, des cellules qui ne présentent jamais d'intervalles entre elles ; ces cellules (fig. 74, B) forment une couche simple ou double (couche d'Huxley),

et sont constamment situées à la *face interne* de la couche fenêtrée, que j'ai toujours vue composée d'une couche unique de cellules; elles sont plus courtes et plus larges que ces dernières (longueur $0^{mm},031$ à $0^{mm},108$, largeur $0^{mm},014$ à $0^{mm},023$), mais polygonales comme elles, et renferment, au moins à la partie inférieure de la gaîne, des noyaux distincts, allongés, souvent terminés en pointe et mesurant $0^{mm},009$ à $0^{mm},014$ en diamètre. L'épaisseur totale de la gaîne interne de la racine est de $0^{mm},015$ à $0^{mm},035$ en moyenne; d'où il résulte que les cellules dont est composée cette gaîne, et qui forment trois couches tout au plus, ont au moins $0^{mm},005$ à $0^{mm},011$

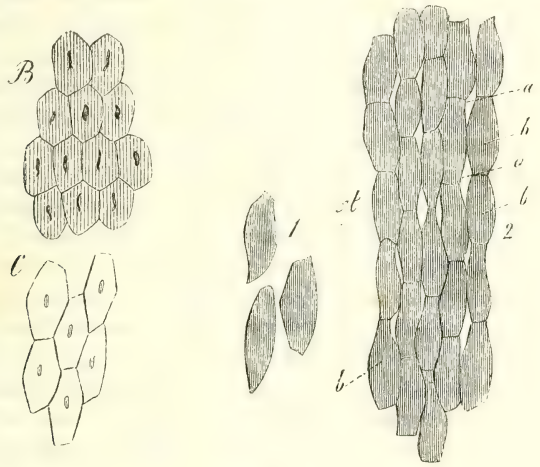

Fig. 74.

d'épaisseur. Il n'est besoin d'aucune préparation pour reconnaître ces cellules en place ou après la dilacération de la gaîne, et il est facile de les isoler à l'aide de la potasse ou de la soude (fig. 74), réactifs qui ne les gonflent point; en général, l'inaltérabilité par les alcalis est une propriété caractéristique de ces cellules, propriété qu'elles ne partagent qu'avec les lamelles épidermiques des poils.

Dans le fond du follicule pileux, la gaîne interne proprement dite se réduit à une simple couche de grandes cellules à noyau polyédriques, qui ne laissent aucun intervalle entre elles (fig. 74, *c*) et qui deviennent peu à peu molles, délicates et arrondies, pour se continuer sans limite distincte avec les cellules des couches externes du bulbe pileux. Supérieurement

Fig. 74. — Éléments de la gaîne interne de la racine, grossis 350 fois.

A. Couche externe : 1. Lamelles isolées. 2. Lamelles adhérentes entre elles, prises à la partie supérieure de la couche externe et traitées par la soude *a*, trous entre les cellules *b*.

B. Cellules de la couche interne, non trouée, avec des noyaux allongés, légèrement dentelés.

C. Cellules à noyau de la partie inférieure de la gaîne interne, où elles ne forment qu'une couche simple.

cette membrane quitte assez souvent le poil et se termine, non loin de l'embouchure des glandes sébacées, par un bord tranchant et dentelé constitué par des cellules qui avancent plus ou moins. Au-dessus de ce bord, elle est remplacée par une couche de cellules dont les inférieures seules sont encore pourvues de noyaux ; et plus on s'élève vers la surface de la peau, plus cette couche prend le caractère de la couche cornée de l'épiderme, avec laquelle elle se continue en effet sans interruption ; *mais elle n'est nullement la continuation de la gaîne interne de la racine.*

La *pellicule épidermique de la gaîne interne* s'applique exactement contre la face interne de cette dernière, et ressemble beaucoup à la pellicule épidermique du poil, dont rien ne la sépare; elle devient surtout évidente (fig. 70 *d*) quand on y ajoute de la potasse ou de la soude ; alors, sous l'influence d'une légère pression, on voit souvent la gaîne s'éloigner du poil en entraînant son épiderme avec elle, tandis que le poil, devenu onduleux, reste couvert de son épiderme propre, qu'il est facile dès lors d'étudier de face ou de profil. Sur des poils arrachés, cette couche ne se trouve que dans le cas où ils sont encore recouverts de la gaîne interne ; sinon elle reste dans le follicule. Ses éléments sont de larges cellules dépourvues de noyau et imbriquées comme des tuiles ; ils ne se gonflent jamais et se dissolvent difficilement dans les alcalis ; ils sont plus épais que ceux de l'épiderme du poil, et ne mesurent que $0^{mm},005$ à $0^{mm},009$ dans le sens de l'axe du follicule. La couche entière a $0^{mm},0036$ à $0^{mm},005$ d'épaisseur, et se termine d'une manière assez nette au niveau du bulbe des poils, en faisant place à de grosses cellules à noyau exactement semblables à celles qui forment la continuation de l'épiderme du poil, mais un peu plus petites, en général.

Dans un ouvrage antérieur à celui-ci (*Mikr. Anat.*, II, 1), j'ai décrit l'épiderme de la gaîne interne avec celui du poil ; mais déjà je faisais remarquer (p. 124) qu'il serait peut-être plus convenable de le rapporter à la gaîne interne. C'est ce qu'a fait Reichert, dont je suis parfaitement disposé à adopter la manière de voir ; je veux aussi rattacher la gaîne interne au poil d'une manière beaucoup plus intime que je ne l'avais fait jusqu'ici. On considère habituellement cette gaîne comme la couche cornée du revêtement épidermique du follicule pileux ; mais, comme je l'ai déjà fait remarquer (*l. c.*, p. 132, *Handb*, 1re édit., p. 136), il y a un fait qui parle contre cette opinion, c'est que la couche cornée de l'épiderme, bien que s'étendant un peu dans l'intérieur du follicule, ne se continue cependant jamais avec la gaîne interne de la racine; d'un autre côté, au point de vue du développement, il n'existe aucune relation entre les cellules de la gaîne interne et celles de la gaîne externe. Autrefois Reichert rapportait les deux gaînes au poil, et les faisait croître de bas en haut ; aujourd'hui il considère l'externe comme l'épiderme du follicule, et l'interne comme une couche indépendante appartenant au poil. Cette opinion me paraît pleinement justifiée ; mais je ne puis admettre que, sur le poil développé, la gaîne interne s'accroisse également, comme semble le croire Reichert. — Quant à la structure de la gaîne interne de la racine, Reichert soutient encore toujours (*Jahresb.*, 1852, p. 25, 26) que la couche externe (et non pas interne comme il écrit) de cette dernière, qui a souvent un aspect troué, n'est pas composée de cellules isolables. Cette assertion me paraît tellement inconcevable, que je ne puis l'expliquer que par un malentendu. Il n'est pas de poil sur lequel je n'aie réussi facilement à isoler ces cellules après la macération dans la soude. Pour compléter ma description, j'ajouterai qu'elles sont tantôt coupées

obliquement, et tantôt terminées en pointes à leurs extrémités : c'est ce que montre très bien la figure 74 A.

§ 66. **Développement des poils.** — Les premiers germes des poils sont des prolongements pleins et en forme de bouteille *qui résultent d'un bourgeonnement de la couche muqueuse de l'épiderme* vers la profondeur. Les cellules qui les composent se comportent différemment suivant leur siége. Parmi les plus internes, celles qui sont dans l'axe du germe durcissent pour former un petit poil très délié, celles qui viennent ensuite deviennent la gaîne interne. Les cellules extérieures, pendant ce temps, éprouvent moins de modifications ; elles restent molles et constituent la gaîne externe et les cellules molles du bulbe pileux. Dans cette évolution, le poil et la gaîne se montrent immédiatement avec toutes leurs parties ; ainsi le poil naît avec sa racine, sa tige et sa pointe ; il ne se passe là rien qui puisse être comparé avec ce qui a lieu pour les dents, dont la couronne, comme on sait, se forme la première ; le développement ne commence pas par la pointe, encore moins par la racine, comme l'avait admis Simon. Les éléments des premiers poils ne sont que des cellules allongées, analogues à celles de l'écorce des poils futurs, et résultent de l'allongement et de la transformation chimique des cellules les plus internes du germe pileux. Les cellules de la moelle n'existent pas encore, mais il y a déjà un épiderme très distinct : la gaîne interne est striée, sans ouvertures, et formée de cellules allongées, développées aux dépens de celles qui se trouvaient entre le poil et la gaîne externe. — Les couches fibreuses du follicule pileux se développent sur place, par transformation des cellules formatrices du derme qui avoisinent le germe du poil ; mais on pourrait aussi les regarder comme une dépendance du derme déprimé en doigt de gant par les prolongements qui bourgeonnent à la face inférieure de l'épiderme. La tunique amorphe du follicule, qui se montre de très bonne heure, paraît avoir des rapports intimes avec les cellules externes du germe, c'est-à-dire avec la gaîne externe, et provenir d'une exsudation de ces cellules, de même que la membrane propre des glandes. Quant à la papille, on ne peut l'envisager que comme l'effet d'un bourgeonnement de la portion fibreuse du follicule et comme l'analogue des papilles du derme en général ; l'observation directe, cependant, n'a pas encore été à même de corroborer cette théorie, car la papille se montre déjà à une époque où le follicule est à peine visible en totalité, et toujours on l'arrache avec le germe du poil et des gaînes.

Chez l'embryon humain, les germes des poils follets commencent à se montrer à la fin du troisième mois ou au commencement du quatrième ; on les rencontre d'abord au front et aux sourcils, sous la forme de masses verruqueuses de cellules, de $0^{mm},05$ de diamètre (fig. 75) et qu'on voit, même à l'œil nu, comme une multitude de petits points blanchâtres, séparés par des intervalles égaux. Ces petites masses se continuent directement avec le corps de Malpighi, *dont elles sont un prolongement*, et pénètrent obliquement dans l'épaisseur du derme, entourées d'un élégant réseau de vaisseaux capillaires. Les cellules dont elles se composent sont rondes, larges de $0^{mm},007$ à $0^{mm},009$ et remplies d'une substance blanche et grenue, avec

des noyaux sphériques. A cette époque, le derme ne fournit encore aucune enveloppe au germe, en d'autres mots, il n'y a pas encore de trace de ce que nous avons appelé le follicule pileux. Chez un fœtus de quinze semaines, les prolongements étaient déjà plus gros (de $0^{mm},056$ à $0^{mm},11$ de longueur et de $0^{mm},022$ à $0^{mm},045$ de largeur); ils avaient la forme d'une bouteille, et étaient enveloppés par une membrane amorphe très mince, qui se continuait avec une pellicule délicate située entre la couche de Malpighi et le derme. Cette enveloppe n'est autre chose que la membrane amorphe que j'ai découverte dans le follicule complétement développé (voy. § 62). Plus en dehors se trouve une couche de cellules, dont on n'enlève le plus souvent que des lambeaux, et qu'on réussit rarement à arracher intacte avec le follicule; j'y vois la première ébauche des membranes fibreuses de ce dernier. Dans la seizième et la dix-septième semaine, les prolongements de la couche muqueuse, que dorénavant j'appellerai simplement germes du poil, ont déjà atteint $0^{mm},09$ à $0^{mm},14$ de longueur, et $0^{mm},07$ à $0^{mm},09$ de largeur; leurs enveloppes se sont épaissies, mais il n'y a pas encore de trace de poil. Ce n'est que dans la dix-huitième semaine que les premiers rudiments de poils se montrent aux sourcils, dans des germes pileux de $0^{mm},02$ à $0^{mm},50$. En effet, on voit les cellules centrales s'allonger un peu dans le sens de l'axe du germe, tandis que celles de la périphérie s'allongent transversalement. Le germe, dont la structure avait été jusqu'alors tout à fait uniforme, présente donc deux parties d'aspect différent, l'une centrale, de forme conoïde, à large base et à sommet pointu; l'autre corticale, dont l'épaisseur va, au contraire, en augmentant de bas en haut. Sur un germe pileux de $0^{mm},50$ de longueur, la limite entre ces deux parties est bien plus nette encore, car le cône central, en même temps qu'il s'est allongé, et surtout élargi, a pris une teinte plus claire (fig. 76). Enfin, sur des germes de $0^{mm},65$, le cône lui-même se divise en deux parties, l'une *centrale* un peu foncée, ou le *poil*, l'autre *périphérique*, transparente et hyaline, ou la *gaîne interne de la racine;* en ce moment, il est impossible de ne pas reconnaître la gaîne externe dans les cellules périphériques restées opaques (fig. 77 A). En même temps apparaît plus nettement la *papille du poil*, dont de faibles traces s'étaient déjà montrées précédemment (fig. 76); le follicule lui-même devient également plus distinct, attendu que les cellules déposées à la face externe de sa membrane amorphe commencent à se transformer en fibres, reconnaissables déjà à leur direction entrecroisée. Dans les autres régions du corps, le développement du follicule pileux et des poils suit une marche tout à fait semblable à celle que nous venons de décrire pour le sourcil; il est seulement plus tardif. Dans la quinzième semaine, excepté le front et le sourcil, aucune région ne montre encore de germes pileux. Entre la seizième et la dix-septième semaine, ils apparaissent sur toute la tête, au dos, à la poitrine et à l'abdomen, et ce n'est que dans la vingtième semaine qu'ils se développent sur les membres. Les poils ne se montrent jamais que trois à cinq semaines après le développement des germes; aussi, pendant la dix-neuvième semaine, ne voit-on nulle part de poils dans les germes, si ce n'est au front et au sourcil; à la main, au pied et sur une partie de l'avant-bras, ils n'ont pas encore paru dans la vingt-quatrième semaine.

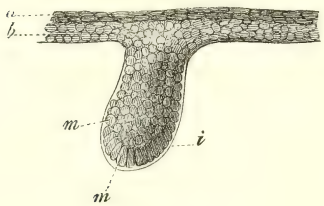

Fig. 75.

Une fois formés, les follicules pileux et les poils grandissent, et tantôt ces derniers perforent immédiatement l'épiderme (sourcils, cils) (fig. 77), tantôt leur pointe s'in-

Fig. 75. — Germe pileux du front, pris sur un embryon humain de seize semaines. Grossissement de 350 diamètres. *a*, couche cornée de l'épiderme; *b*, couche muqueuse; *i*, membrane amorphe qui tapisse extérieurement la germe pileux, et se prolonge entre la couche muqueuse et le derme; *m*, cellules rondes ou allongées qui forment la masse principale du germe.

sinue en même temps que la gaîne interne également allongée, entre la couche cornée et le corps de Malpighi, ou même dans l'épaisseur de la couche cornée; dans ce dernier cas, ils continuent à croître pendant un certain temps, couverts par l'épi-

Fig. 76.

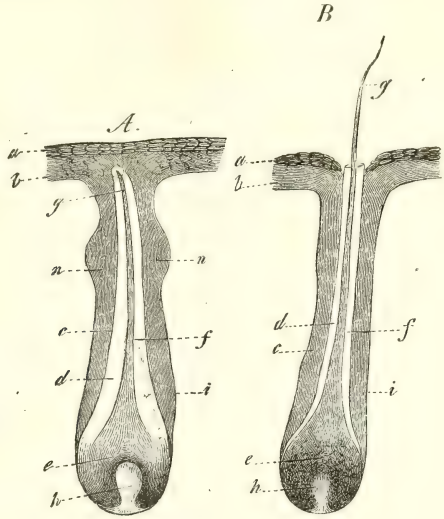

Fig. 77.

derme (poitrine, abdomen, dos, extrémités?), et percent enfin au dehors. Jamais la peau ne se déprime pour aller à la rencontre du poil qui va le perforer.

Les *poils follets* (*lanugo*) ont tous percé au dehors entre la vingt-troisième et la vingt-cinquième semaine. Nous avons déjà dit un mot sur la disposition spéciale de ces poils courts et fins, qui mesurent $0^{mm},022$ au bouton, $0^{mm},014$ à la tige, et $0^{mm},027$ à $0^{mm},005$ à la pointe. Ils sont blond-clair ou presque incolores, et se composent simplement d'une substance corticale et d'une pellicule épidermique. Leur bouton est presque toujours incolore chez l'homme, et repose sur une papille souvent très distincte qui s'élève, comme d'ordinaire, du fond des follicules. Celui-ci possède les trois couches qu'il présente chez l'adulte, avec un revêtement épidermique très développé; la gaîne externe de la racine a $0^{mm},009$ à $0^{mm},027$ d'épaisseur, l'interne $0^{mm},014$ à $0^{mm},018$, et n'offre point de vides.

Après avoir perforé l'épiderme, les poils follets continuent à croître très lentement, jusqu'à ce qu'ils aient atteint une longueur d'environ 7 à 14 millimètres, plus consi-

Fig. 76. — Germe pileux du sourcil, de $0^{mm},50$ de longueur et grossi 50 fois; les cellules internes y forment un cône distinct; on n'y voit pas encore de poil, mais la papille y est déjà dessinée. *a*, couche cornée de l'épiderme; *b*, couche muqueuse; *c*, gaîne externe du follicule pileux; *i*, membrane amorphe à la face externe de cette gaîne; *h*, papille du poil.

Fig. 77. — A. Germe pileux du sourcil, dont le poil, long de $0^{mm},65$, vient de naître et n'a pas encore percé au dehors. La gaîne interne s'élève au-dessus de la pointe du poil, et deux épaississements verruqueux de la gaîne externe se montrent sur les côtés du goulot du follicule : ce sont les rudiments des glandes sébacées.

B. Follicule pileux du sourcil dont le poil vient de percer l'épiderme; la gaîne interne de la racine s'avance dans l'orifice du follicule; ici il n'y a pas encore de rudiment de glandes sébacées.

a, *b*, *c*, *h*, *i*, comme dans la figure 76. *e*, bulbe; *f*, tige; *g*, pointe du poil; *n*, germe des glandes sébacées.

dérable à la tête que partout ailleurs; ils persistent dans cet état pendant toute la durée de la vie fœtale, en prenant insensiblement une coloration un peu plus foncée, quelquefois même noirâtre, comme cela se voit à la tête. Un très petit nombre tombent en se mêlant à l'eau de l'amnios, avec laquelle le fœtus les avale ordinairement; on les retrouve alors dans le méconium. Ainsi, d'après ce que j'ai pu voir, il ne survient pas de mue spéciale des poils pendant la vie fœtale; bien plus, les enfants naissent avec les poils follets. Lorsque ceux-ci ont tous paru au dehors, il ne se montre plus dorénavant aucune trace de poils nouvellement formés.

La question de savoir si la pointe des poils se développe la première, ou s'il se forme dès l'abord des poils complets, quoique très petits, cette question si souvent controversée, et que Reichert vient de soulever de nouveau (Müll., *Arch.*, 1852. *Jahresb.*, p. 20), est facile à résoudre. Les poils qui viennent de naître sont munis d'un bulbe à cellules molles, d'une pointe formée de matière cornée, et d'une partie intermédiaire dans laquelle on trouve des cellules cornées et des cellules établissant le passage à celles de la racine; il est évident que c'est là un poil complet. Que, plus tard, la partie cornée de ce petit poil devienne la pointe d'un poil plus gros, cela ne change rien à la chose; il ne sera pas permis pour cela d'appeler les premiers poils des pointes, pas plus qu'on ne donnera ce nom aux cheveux d'un nouveau-né, parce qu'au bout d'un certain temps leur partie cornée n'apparaît plus que comme la pointe d'un cheveu plus long. On ne soutiendra pas non plus que le petit poil primitif du fœtus se transforme *tout entier* en pointe d'un poil plus gros; car *les poils ne croissent pas comme les os, par simple apposition d'éléments nouveaux*, mais bien *par multiplication des cellules molles placées à leur partie inférieure*, cellules dont les unes restent en réserve pour servir à une nouvelle production de cellules, tandis que les autres se transforment en matière cornée; c'est ce qui fait que les cellules du bulbe pileux, même complétement développé, peuvent encore être considérées comme des rejetons de celles du poil fœtal.

§ 67. **Phénomène de la mue.** — Après la naissance survient une *mue générale*, c'est-à-dire que *dans les follicules mêmes des poils follets se développent des poils nouveaux, qui peu à peu expulsent les anciens.* Cette mue, que j'ai observée sur les cils d'un enfant âgé d'un an, s'opère de la manière suivante : Dans le fond du follicule, il se fait une hypertrophie des cellules molles du bulbe et de la gaîne externe de la racine, d'où résultent des prolongements celluleux qui soulèvent le poil d'au-dessus de sa papille; en même temps la partie inférieure du poil passe à l'état corné. Lorsque ces prolongements sont parvenus à une longueur de $0^{mm},55$ (fig. 78 A), il s'établit entre leurs cellules internes et leurs cellules externes une séparation analogue à celle que nous avons décrite dans les prolongements de la couche de Malpighi, à propos du développement des poils follets. En effet, tandis que les plus externes conservent leur caractère primitif de cellules rondes et incolores, les plus internes commencent à se charger de pigment et à croître en longueur; elles forment ainsi une masse conique à sommet dirigé en haut, et séparée des cellules externes par des limites précises. Or, cette masse centrale est d'abord molle (fig. 78 A) et très soluble dans la soude, de même que la couche externe de cellules; mais plus tard, quand elle s'est allongée davantage, ainsi que le prolongement qui l'enferme, ses éléments prennent plus de consistance, en même temps qu'ils se distinguent en deux parties, l'une interne, foncée et chargée de pigment, l'autre ex-

terne et claire; ces deux parties ne sont autre chose que le jeune poil et sa gaîne interne (fig. 78 B).

La pointe du jeune poil ne dépassait pas d'abord sa gaîne interne : mais peu à peu, le poil se développant en longueur, elle s'élève jusqu'à l'orifice de l'ancien follicule ; pendant ce temps, sa gaîne s'allonge de même et pousse vers le haut le bulbe du poil mort; enfin le nouveau poil sort par l'orifice du follicule, parallèlement à l'ancien, qui s'est encore plus rapproché de la surface. Une fois le développement arrivé à ce point, le dernier temps s'effectue presque spontanément : l'ancien poil, qui depuis longtemps a cessé de croître, et qui n'adhère plus avec le fond du follicule, est poussé de plus en plus vers l'extérieur et finit par tomber; le jeune poil, au contraire, grandit dans toutes ses dimensions, et remplit le vide laissé par l'ancien. — Le *primum movens* de cette mortification et de cette expulsion des poils me semble résider dans le développement, au fond du follicule, des prolongements du bulbe et de la gaîne externe dont nous avons parlé. Comme le follicule ne s'allonge pas d'une quantité correspondante, il en résulte que toutes les parties situées au-dessus des prolongements sont soulevées, et que le poil véritable, c'est-à-dire le point où les cellules rondes du bulbe commencent à s'allonger et à durcir, s'éloigne de plus en plus de la papille. Le poil, ainsi détaché de la base qui lui four-

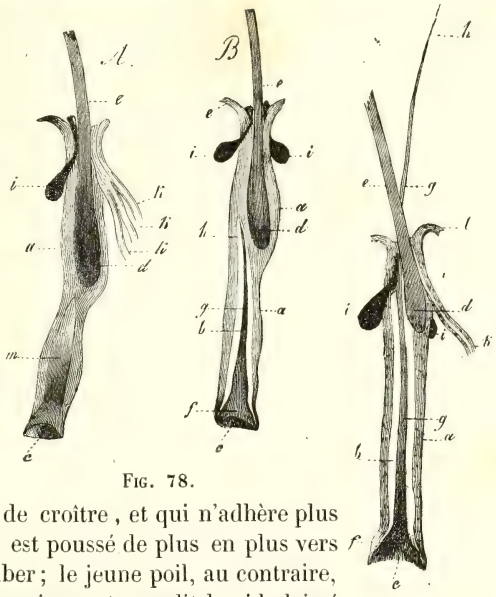

Fig. 78.

Fig. 79.

Fig. 78. — Cils arrachés sur un enfant d'environ un an, et grossis environ 20 fois.

A. Cil avec un prolongement du bulbe ou de la gaîne externe de la racine, long de $0^{mm},56$; les cellules centrales de ce prolongement sont allongées (on n'a pas figuré leur pigment) et représentent un cône parfaitement séparé des cellules externes.

B. Cil avec un prolongement de $0^{mm},7$, dont le cône interne est divisé en poil et en gaîne interne de la racine. L'ancien poil est remonté vers la surface, et possède une gaîne interne, de même qu'en A et dans la figure 77.

a, Gaîne externe de la racine du jeune poil ; *b*, sa gaîne interne; *c*, fossette servant à loger la papille; *d*, bouton de l'ancien poil; *e*, sa tige; *f*, bouton du poil nouveau; *g*, sa tige, *h*, sa pointe ; *i*, glandes sébacées ; *k*, trois canaux sudorifères, qui en A s'abouchent avec la partie supérieure du follicule pileux; *l*, continuation de la gaîne avec la couche muqueuse de l'épiderme.

Fig. 79. — Cil et gaînes de la racine d'un enfant d'un an, présentant un poil ancien et un poil en voie de développement. Grossissement de 20 diamètres. Le jeune poil a paru au dehors, de sorte que l'orifice du follicule est traversé par deux poils. Un canal sudorifère s'ouvre dans le follicule. Les lettres indiquent les mêmes parties que dans la figure 78.

nissait ses éléments nutritifs, reçoit de moins en moins de blastème, s'arrête dans son développement et passe à l'état corné, même dans sa partie inférieure. Au contraire, les cellules des prolongements, en connexion avec la papille, puisent sans cesse en elle de nouveaux matériaux qu'elles utilisent pour leur propre développement, au lieu de les faire servir à la formation de substance cornée ; ces prolongements prennent ainsi une longueur toujours croissante, et, par une action toute mécanique, chassent l'ancienne racine, entourée de ses gaînes, vers l'orifice du follicule où, selon toute apparence, une portion des gaînes est dissoute ; cette dissolution peut être parfaitement constatée sur la gaîne interne, et doit être admise également pour la gaîne externe.

Ce qui précède ne s'applique qu'aux cils ; chez l'enfant âgé d'un an dont nous avons parlé, les follicules de la tête et ceux du reste du corps ne contenaient chacun qu'un poil ; mais on voyait, au-dessous du bulbe, des prolongements en tout semblables à ceux qui précèdent la mue dans les cils. Pendant l'année qui suit la naissance, ces prolongements se rencontrent *sur la plupart des poils*, et de leur existence, je me crois fondé à conclure à une mue générale, d'autant plus qu'il est certain que, dans les deux à six mois après la naissance, beaucoup d'enfants perdent leurs cheveux, qui sont remplacés ensuite par d'autres. Quoi qu'il en soit, de nouvelles observations sont nécessaires pour déterminer quelle est la durée de la mue et quels sont les poils qui y sont soumis ; peut-être aussi trouvera-t-on que des mues semblables ont lieu dans un âge plus avancé.

Si nous comparons entre eux la mue et le premier développement des poils, nous trouverons une grande analogie entre ces deux phénomènes. Dans les deux cas, le corps de Malpighi, soit de la peau elle-même, soit du follicule du poil, pousse des espèces de bourgeons allongés, entièrement formés de cellules sphériques et molles. Ces cellules ne tardent pas à se séparer en deux couches, dont l'interne formera le poil et la gaîne interne, dont l'externe constituera la gaîne externe. Le poil se montre, dès le principe, avec toutes ses parties, pointe, tige et racine ; ce n'est que plus tard qu'il s'accroît, qu'il grandit en tous ses points et qu'il paraît enfin à la superficie. Cette circonstance, qui marque aussi le développement des ongles, est encore plus facile à observer pendant la mue que dans le premier développement des poils. Les différences entre ces deux modes d'évolution sont insignifiantes ; elles consistent principalement en ce que le germe du poil a pour point de départ, dans un cas, le corps de Malpighi, dans l'autre, l'ancien poil, et en ce que le poil perce plus facilement à l'extérieur lorsqu'un follicule existait déjà, bien que, dans les deux cas, il soit d'abord renfermé dans une cavité close de toutes parts.

Les observations de Heusinger et de Kohlrausch, les recherches récentes de Langer, de Gegenbaur et de Steinlein établissent que, dans la mue périodique des animaux, les poils nouveaux se développent également dans les follicules des anciens ; mais suivant Steinlein, en opposition sur quelques points avec Langer, les phénomènes ne seraient pas tout à fait les mêmes que chez l'homme.

§ 68. **Remarques physiologiques.** — Les poils ont une longueur déterminée, différente suivant la région et suivant le sexe ; ils repoussent quand on les a coupés, et se comportent, par conséquent, comme les autres productions cornées. Le point de départ de cet accroissement est évidemment

le fond du follicule ; sous l'influence d'un blastème qui transsude à travers les vaisseaux du follicule pileux ou de la papille, des cellules nouvelles se développent autour de cette dernière, par multiplication des cellules déjà existantes ; pendant ce temps, celles des couches situées un peu au-dessus se transforment, celles de l'axe en cellules médullaires, les plus extérieures en cellules épidermiques, les autres en lamelles corticales. C'est par ce mécanisme que la partie cornée du poil s'allonge de plus en plus, en même temps qu'elle est poussée vers la superficie. Dans le poil lui-même, il ne se développe aucun élément nouveau ; il s'y fait seulement des modifications des éléments existants, d'où résulte un amincissement graduel de la racine, à partir du bulbe, jusqu'à ce qu'elle ait pris l'épaisseur de la tige. Plus haut, ces modifications elles-mêmes font défaut ; c'est pourquoi la pointe des poils ne se reproduit pas après avoir été retranchée. Les gaînes de la racine et leur pellicule épidermique ne prennent aucune part à l'accroissement des poils qui ont été coupés.

Bien que privé de vaisseaux, le poil complétement développé n'est point un corps sans vie. Les phénomènes qui se passent dans son intérieur sont encore, il est vrai, dans une obscurité complète, mais on peut admettre qu'il est traversé par des fluides destinés à le nourrir et à le conserver. Ces fluides proviennent des vaisseaux de la papille et du follicule pileux, s'élèvent du bulbe dans la substance corticale, sans être renfermés dans des canaux spéciaux, et pénètrent dans toutes les parties du poil. Après avoir servi à la nutrition, ils s'évaporent à la surface du poil, et d'autres sucs viennent les remplacer. Peut-être les poils absorbent-ils aussi des liquides du dehors, à l'état de vapeurs évidemment, comme fait le cheveu des hygromètres. Mais je ne puis croire que le produit des glandes sébacées pénètre dans la substance des poils, comme le veulent quelques auteurs ; il me paraît trouver un obstacle infranchissable dans l'épiderme qui entoure les poils de toutes parts. Il ne m'est pas prouvé non plus que les poils soient traversés par un fluide oléagineux spécial (Laer), provenant de la substance médullaire (Reichert), et servant à les graisser ; car l'existence d'un tel fluide ne peut être démontrée, et l'état gras des poils s'explique bien plus simplement par la matière sébacée qu'on voit adhérer à leur surface. La formation d'air dans le cordon médullaire et dans l'écorce ne peut dépendre que d'un défaut de rapport entre les principes qui affluent dans le poil et ceux qui en sortent par évaporation; elle résulte d'une véritable dessiccation du poil, qui pourtant ne perd pas toutes ses parties liquides, même là où il contient de l'air. Quoi qu'il en soit, les éléments pleins d'air doivent être considérés comme ceux qui jouissent de la vitalité la moins considérable, qui se rapprochent le plus de la matière morte ; la substance corticale, au contraire, nonobstant l'apparence dure et rigide de ses éléments, forme la partie du poil la plus riche en sucs, celle qui participe le plus au mouvement nutritif ; c'est elle aussi qui se modifie le plus facilement sous l'influence des alcalis. — Ainsi, le poil jouit d'une vie propre, dépendante, sous certains rapports, de l'organisme tout entier, mais plus spécialement de la peau, des

vaisseaux de laquelle (c'est-à-dire ceux du follicule) il tire les matériaux nécessaires à sa subsistance. On est donc autorisé à conclure, comme Henle le fait parfaitement remarquer, de l'état des cheveux au degré d'activité de la peau ; les cheveux sont-ils souples et luisants ? c'est une preuve que la peau est turgescente et moite ; sont-ils, au contraire, secs, durs et hérissés ? on peut affirmer que le tégument cutané est dans un état de collapsus. Il est certain que, dans beaucoup de cas, la chute des cheveux, celle, par exemple, qui a lieu dans le cours normal du développement, n'est provoquée que par un manque de principes nutritifs ; dans la mue, au contraire, nous avons vu qu'elle est occasionnée par une production surabondante de cellules dans le follicule pileux, cellules qui détachent le poil de sa matrice ; dans un âge avancé, la chute des cheveux dépend de l'oblitération des vaisseaux du follicule pileux. — Lorsque les cheveux blanchissent, c'est principalement la substance corticale qui se décolore, car la moelle est presque incolore. Cette décoloration des cheveux doit être rattachée à la même cause qui provoque leur chute ; ne survenant habituellement que dans un âge avancé, elle a tous les caractères d'un phénomène de décrépitude. Les nombreux cas dans lesquels les cheveux ont commencé à grisonner par leur pointe ou par leur partie moyenne, les faits parfaitement constatés de cheveux devenus blancs subitement, tous ces faits sont très intéressants, et plaident vivement en faveur de la vitalité des poils ; mais on n'a pas encore réussi à préciser quels sont les phénomènes spéciaux qui doivent se passer dans les poils pour amener leur décoloration.

Nous avons vu que, dans la première période de la vie, des poils nouveaux viennent occuper la place de ceux qui sont tombés ; quelque chose de semblable a lieu aussi dans un âge plus avancé. Il est parfaitement certain que, pendant toute la durée de l'âge mûr, les poils qui tombent sont incessamment remplacés par des poils nouveaux, et qu'à l'époque de la puberté certaines régions se couvrent d'un nombre considérable de poils ; mais quelle est la cause de ces faits ? Nous l'ignorons complétement. Chez l'adulte, on rencontre quelquefois, comme chez l'enfant, des poils dont les racines présentent de petits prolongements à leur partie inférieure, tandis que la partie cornée du poil se termine nettement et en crosse ; d'un autre côté, il n'est pas rare de voir deux poils sortir par une seule ouverture, ou même être renfermés dans un follicule unique ; enfin, les poils éliminés spontanément sont pourvus d'une racine analogue à celle des poils tombés pendant la première mue ; toutes ces circonstances permettent de supposer qu'il se fait, même chez l'adulte, de véritables mues, c'est-à-dire que les follicules anciens se débarrassent de leurs poils, pour en produire de nouveaux. Je ne veux pas dire par là qu'après la naissance il ne se produise pas des poils dans des endroits où il n'en a jamais existé ; je prétends seulement que chez l'adulte il faut mettre en première ligne la régénération dont les follicules déjà existants seraient le point de départ ; ce fait paraîtra encore plus probable quand on se rappellera que, d'après les observations de Heusinger, les poils tactiles d'un chien se reproduisent dans les mêmes follicules peu de jours

après avoir été arrachés, et que, dans la mue des animaux adultes, les nouveaux poils se développent, d'après Kohlrausch, dans les follicules anciens.

Lorsque les cheveux repoussent après être tombés en masse par suite d'une maladie grave, il est plus plausible d'admettre qu'ils se reproduisent dans les anciens follicules, que de croire à une formation toute nouvelle de cheveux; E. H. Weber a montré, en effet, qu'après la chute des poils, leurs follicules peuvent persister un temps très long.

La multiplication des cellules du bulbe, qui a lieu pendant l'accroissement du poil, résulte très vraisemblablement d'une scission des cellules anciennes, et non d'une formation de cellules autour de noyaux libres, car, sur aucun bulbe, on ne trouve de trace de ce dernier mode de développement. Je ne crois pas que tout poil dont le bulbe présente un renflement nettement délimité et formé de substance cornée, soit pour cela privé de vie et destiné à tomber ; certes, il en est ainsi dans une foule de cas ; mais souvent cet état n'indique que la terminaison de la période d'accroissement, ce qui ne veut pas dire que toute nutrition doive cesser en même temps.

Comme preuve d'une formation incessante de poils nouveaux, indépendants des anciens follicules, plusieurs auteurs mentionnent les poils roulés en spirales, qu'on trouve au-dessous de l'épiderme, et qui le percent plus tard. Ces poils se rencontrent particulièrement à l'avant-bras, à la jambe, etc. Je ne sais si, à l'exemple de plusieurs pathologistes, il ne conviendrait pas plutôt de rapporter ces faits à quelque état anormal. Il est certain que ces poils sont loin d'exister chez tous les individus ; d'un autre côté, dans les cas où on les trouve, on voit toujours, à côté de ces petits poils, en apparence développés normalement, un grand nombre d'autres qui montrent évidemment leur caractère anormal. Ces derniers sont, en effet, accumulés en assez grand nombre (jusqu'à 9) dans le même follicule ; ils présentent des pointes arrondies et des bulbes irréguliers. Ces circonstances doivent engager à rejeter provisoirement le mode de formation en question, tant qu'on ne l'aura pas démontré directement, et à admettre comme plus probable l'opinion d'après laquelle les poils se développeraient dans les follicules déjà existants. Cette opinion est encore corroborée par les observations de Langer, qui a vu plusieurs fois ce développement se faire d'après le même mécanisme que j'ai décrit chez les enfants. Arrivés à une certaine longueur, les cheveux cessent de grandir ; mais dès qu'ils sont coupés, leur accroissement recommence. La raison de ce fait est la même que celle que nous avons exposée en parlant de l'ongle. Les vaisseaux du follicule pileux laissent transsuder à travers leurs parois une certaine quantité de liquide nutritif, celle qui est indispensable pour maintenir le cheveu dans son état normal ; si le cheveu est coupé, une partie de ce liquide, devenue inutile à l'entretien de la vitalité, est employée à faire croître le cheveu jusqu'à ce qu'il ait atteint une longueur déterminée, toujours la même ; si la coupe est répétée chaque fois avant que les cheveux aient atteint leur longueur typique, ils croîtront d'une manière continue.

Dzondi, Dieffenbach et Wiesemann ont réussi à transplanter des poils, avec leur follicule, d'un endroit dans un autre. — On rencontre quelquefois des poils dans des régions tout à fait anormales, telles que les membranes muqueuses, les tumeurs enkystées, les kystes de l'ovaire, et ces poils accidentels, même ceux qu'on a trouvés dans dans le poumon (cas de Mohr), ont un follicule, des gaînes et une structure en tout semblable à celle des poils normaux. Les cicatrices de la peau restent toujours glabres. Pourquoi les cheveux prennent-ils parfois un développement extraordinaire, pourquoi tombent-ils sous l'influence de certaines maladies, pour se reproduire dans la majorité des cas ? C'est ce que nous ne sommes pas en état de dire, à moins de nous contenter d'explications banales. Probablement le cause immédiate de ces phénomènes réside dans la quantité variable de plasma fournie par les vaisseaux du follicule pileux ; la cause éloignée, dans l'état de la peau et de l'ensemble de l'orga-

nisme. Dans d'autres cas, la calvitie dépend du développement de productions végétales (champignons) dans l'intérieur ou sous l'épiderme des cheveux, et dans leur voisinage ; elle est alors circonscrite (*Alopecia circumscripta*). A ce sujet, on consultera surtout Robin, *Hist. nat. des végét. paras. qui croissent sur l'homme et les animaux*, Paris, 1853, p. 408-487. Nous ne savons pas non plus d'où vient que l'on grisonne, bien qu'il soit certain que le système nerveux ait une certaine influence sur ce changement de couleur (chagrins, travaux d'esprit trop fatigants). C'est seulement lorsque la physiologie et la chimie auront donné une explication satisfaisante de ces phénomènes qu'il sera permis de songer à une systématisation scientifique de la pathologie et de la thérapeutique des cheveux.

Dans l'étude des cheveux au microscope, il convient de choisir des cheveux blancs avec leurs follicules, avant de se servir de cheveux colorés. Pour se procurer des tranches transversales très minces, il faut passer de nouveau le rasoir sur la barbe fraîchement faite (Henle), ou faire des sections d'un poil étendu sur une lame de verre (H. Meyer), ou d'un faisceau de poils placés entre deux cartes à jouer (Bowmann), ou serrés dans un bouchon (Harting). Reichert emploie à cet effet des poils engagés dans la gutta-percha. On obtient des coupes longitudinales en raclant un poil fin, ou en fendant un gros cheveu. Les follicules pileux seront étudiés isolés, ou en rapport avec leurs poils. Diverses préparations serviront à séparer leurs différentes couches ; l'acide acétique sera utile pour rendre évidents les noyaux de leurs deux couches extérieures. Quant aux papilles, nous avons déjà dit comment elles doivent être étudiées. En arrachant un poil, souvent on enlève en même temps la partie supérieure de la gaîne extérieure de la racine, quelquefois cette gaîne tout entière; sur des lambeaux de peau qui ont macéré, cette dernière se sépare du poil avec la plus grande facilité ; on peut voir ses cellules sans recourir aux réactifs, ou en se servant d'un peu d'acide acétique et de soude. La gaîne interne existe quelquefois tout entière sur des poils qu'on vient d'arracher, ce qui permet d'en étudier les divers éléments sans autre préparation, ou après l'avoir séparée de la gaîne externe ; la potasse et la soude la rendent encore plus évidente, dans un temps très court. Pour l'étude de l'épiderme des cheveux, il est indispensable de se servir des alcalis et de l'acide sulfurique ; il en est de même du poil lui-même, dont nous avons déjà indiqué les particularités les plus importantes. Pour plus de détails, voyez Donders (*l. c.*). Je ferai remarquer seulement qu'en soumettant les préparations à une température un peu élevée, on économisera beaucoup de temps, ici comme pour l'étude des ongles. — Si l'on veut étudier les poils chez le fœtus, il suffira, lorsque le sujet est très jeune, d'enlever l'épiderme, à la face interne duquel on trouve les germes des poils ; sur des embryons plus âgés, il faut faire des sections très fines de la peau, ou bien enlever le derme avec l'épiderme; dans ce dernier cas, la soude sera d'un grand secours.

Bibliographie. — Eble, *Die Lehre von der Haaren in der gesammten organischen Natur.*, t. II. Vienne, 1831.—Eschricht, *Ueber die Richtung der Haare am menschlichen Körper*, dans Müll. *Arch.*, 1837, p. 37. — V. Laer, *De structura capill. hum. observationibus microscopicis illustr. Dissert. inaug.*, Traject. ad Rhenum, 1841, et *Annalen der Chemie und Pharmacie*, t. XLV, n. 147.—G. Simon, *Zur Entwickelungsgeschichte der Haare* (Müll. *Arch.*, 1841, p. 361). — Krause, art. *Peau*, dans *Wagn. Handw. der Phys.*, t. II, p. 124. — Kohlrausch, *Ueber innere Wurtzelscheide und Epithelium des Haares* (Müll. *Arch.*, 1846, p. 30). — Jasche, *De telis epithelialibus in genere et de iis vasorum in specie.* Dorpat, 1847. — Kölliker, *Ueber den Bau der Haarbälge und Haare*, dans *Mitth. der zürch. naturf. Ges.*, 1847, p. 177. — Hessling, *Vom Haare und seinen Scheiden*, dans *Fror. Not.*, 1848, n. 113. — Langer, *Ueber den Haarwechsel bei Thieren und beim Menschen*, dans les *Denkschr. d. Wien. Akad.*, 1850, t. I. — E. Reissner, *De hominis mammal. pilis.* Dorp., 1853. Dissert. — B. Gudden, dans *Arch. f. phys. Heilk.*, 1853, p. 247. — Dalzell, dans *Monthly Journal*, 1853, p. 279. — L'anatomie comparée des poils est faite par Heusinger dans Meck. *Arch.*, 1822 et 1823, et *System der Histiologie.* — Erdl, dans *Abh. d. Münch. Akad.*, III, II. — Gegenbaur, dans *Verh. der phys. Med. ges. zu*

Würzburg, 1850, et *Zeitschr. f. wiss. Zool.*, III, p. 13. — Steinlin, dans *Zeitschr. f. rat. Med.*, t. IX. — Les formations cutanées analogues aux poils sont décrites dans les dissertations soutenues à Dorpat, par Brocker, *De textura et formatione spinarum*, 1845. — Hehn, *De text. et format. barb. balænæ*, 1849. — Schrenk, *De formatione pennæ*, 1849.

SECTION IV.

DES GLANDES DE LA PEAU.

ARTICLE 1er. — DES GLANDES SUDORIPARES.

§ 69. **Distribution des glandes sudoripares.** — Les *glandes sudoripares* ont pour fonction de sécréter la sueur; elles consistent tout simplement en un canal déllié, plus ou moins tortueux, et se trouvent répandues dans la peau tout entière, à l'exception de celle qui revêt la face concave du pavillon de l'oreille, de celle du conduit auditif et du gland du pénis, de la lame interne du prépuce et de la peau d'un petit nombre d'autres régions; elles s'ouvrent à la surface du corps par un grand nombre d'orifices très étroits.

§ 70. **Composition de ces glandes.** — Dans chaque glande sudoripare (fig. 45 *g*, fig. 80) on distingue le *glomérule glandulaire* (fig. 80 *a*, fig. 45 *g*) ou la *glande proprement dite*, et le *canal excréteur*, ou *canal sudorifère* (fig. 45 *h*, fig. 80 *b*). Les glomérules glandulaires sont de petites masses arrondies ou ovalaires, de couleur jaune ou jaune-rougeâtre, transparentes, et mesurant généralement 0mm,33, 0mm,45 en diamètre; mais aux paupières, dans la peau du pénis, du scrotum, du nez, de la face convexe du pavillon de l'oreille, ils n'ont que 0mm,23 à 0mm,19, tandis que dans l'aréole et dans son voisinage, à la racine du pénis, entre le scrotum et le périnée ils peuvent atteindre jusqu'à 1 millimètre de diamètre; enfin, dans la partie velue de la cavité axillaire, leur épaisseur peut s'élever à 1, 2 et 3 millimètres, et leur largeur, à 2-7 millimètres.

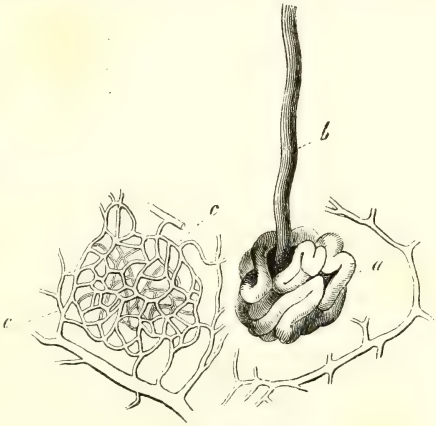

Fig. 80.

Fig. 80. — Glomérule d'une glande sudoripare, avec ses vaisseaux; grossi 35 fois. *a*, peloton glandulaire; *b*, conduit excréteur ou canal sudorifère; *c*, vaisseaux d'un glomérule glandulaire. D'après Todd et Bowman.

Les glandes sudoripares sont généralement logées dans les mailles de la partie réticulaire du derme, plus ou moins profondément, entourées de petits lobules de graisse et d'un tissu conjonctif lâche, à côté ou au-dessous des follicules pileux. Rarement on les rencontre dans le tissu cellulaire sous-cutané ou sur sa limite, si ce n'est dans l'aisselle ; cela arrive cependant dans l'aréole, aux paupières, au pénis et au scrotum, dans la paume de la main et à la plante du pied. Dans ces deux dernières régions, elles forment des séries régulières rangées au-dessous des crêtes du derme et composées de glandes également espacées les unes des autres. Partout ailleurs, leur distribution est généralement régulière ; il y a ordinairement une ou deux glandes dans chaque maille du derme ; mais, d'après Krause, il y a des espaces de 1 millimètre à $0^{mm},50$ où elles peuvent manquer complétement, ou bien former des groupes de trois ou quatre glandes. Dans la cavité axillaire, elles constituent une *couche continue* au-dessous du derme.

Krause a trouvé de 400 à 600 glandes sudoripares dans un pouce carré de peau de la face postérieure du tronc, des joues, et des deux premiers segments des extrémités inférieures ; il a compté 924 à 1090 glandes sur la même étendue de peau prise sur la face antérieure du tronc, au cou, au front, à l'avant-bras, au dos de la main et du pied ; 2685 à la plante du pied, 2736 à la paume de la main. Krause estime que le nombre total des glandes sudoripares, sans compter celles de l'aisselle, est de 2 281 248 approximativement ; ce chiffre me paraît un peu trop fort. Le même auteur évalue le volume total de ces glandes, y compris celles de l'aisselle, à 39 653 pouces cubes.

Les vaisseaux des glandes sudoripares se distinguent très bien autour de celles de l'aisselle (fig. 80) ; mais on peut les voir aussi çà et là sur les autres glandes, surtout au pénis, où des glandes de $0^{mm},901$, par exemple, reçoivent, dans leur épaisseur, de très belles branches d'une artère de $0^{mm},14$ de diamètre. Sur des portions de peau dont l'injection a parfaitement réussi, les glandes sudoripares se présentent sous l'aspect de petits corps rougeâtres. — Jusqu'ici on n'y a pas découvert de nerfs.

Dernièrement Robin (*Ann. des sc. natur.*, 1845, p. 380) a fait une classe spéciale des grosses glandes sudoripares qu'on trouve dans la cavité axillaire. Ces glandes, il est vrai, sont munies de canaux glandulaires plus larges et de parois plus musculeuses que les glandes sudoripares ordinaires ; mais il existe de si nombreuses transitions entre ces dernières et les glandes axillaires, que la distinction établie par Robin ne me paraît nullement justifiée.

§ 71. **Structure intime du glomérule glandulaire.** — Ordinairement les glandes sudoripares sont formées par un canal unique, très tortueux, roulé en peloton, et que Krause a trouvé, dans un cas, long de $1^{mm},60$. Ce canal conserve généralement le même calibre dans tout son trajet, et se termine, soit à la surface de la glande, soit dans son intérieur, par une extrémité borgne un peu renflée. C'est seulement dans les grosses glandes de l'aisselle que le canal glandulaire se ramifie ; le plus souvent il donne naissance, dans ces glandes, à plusieurs branches, qui, elles-mêmes, se subdi-

visent, mais s'anastomosent très rarement entre elles, et fournissent souvent de petits culs-de-sac latéraux avant de se terminer en cœcum.

Les *parois* des canaux glandulaires sont tantôt *minces*, tantôt *épaisses* (fig. 81). Dans le premier cas (fig. 81 A), elles ont une enveloppe fibreuse externe, qui se compose d'un tissu conjonctif vaguement fibreux et parsemé de noyaux allongés ; plus en dedans se trouve une *membrane propre*, que Virchow a réussi à isoler, et qui est tapissée d'une couche simple ou multiple de cellules polygonales de $0^{mm},011$ à $0^{mm},016$. Ces dernières ont des caractères en tout semblables à ceux des cellules profondes de l'épithélium pavimenteux, si ce n'est qu'elles renferment fréquemment des *granulations graisseuses*, plus souvent encore un petit nombre de *grains pigmentaires* jaunes ou brunâtres. Les *canaux sudoripares à parois épaisses* (fig. 81 B) sont munis, outre les couches précédentes, d'*une couche de fibres musculaires dirigées longitudinalement*, dont les éléments s'isolent très facilement et se montrent sous la forme de fibres cellules musculaires de $0^{mm},034$ à $0^{mm},090$ de long et $0^{mm},003$ à $0^{mm},011$ de large, renfermant constamment un noyau oblong, et accidentellement quelques granulations pigmentaires. Toutes les fois que les utricules glandulaires ne contiennent que du liquide, l'épithélium forme une couche simple et très distincte de cellules polygonales qui ont de $0^{mm},014$ à $0^{mm},034$ en diamètre; dans les autres cas, il est, au contraire, très difficile, sinon impossible de le distinguer. Quant à la répartition de ces deux formes de canaux glandulaires, il se trouve que l'épaisseur des parois et la structure musculaire se rencontrent surtout dans les glandes volumineuses de l'aisselle ; ces glandes ont des parois musculeuses dans tout leur trajet, ce qui leur donne un aspect strié tout à fait spécial. — Les grosses glandes de la racine du pénis et de l'aréole sont les seules qui aient une structure complétement identique avec celle des glandes axillaires ; mais on trouve des parois musculaires, plus faibles, il est vrai, ou moins développées, en plu-

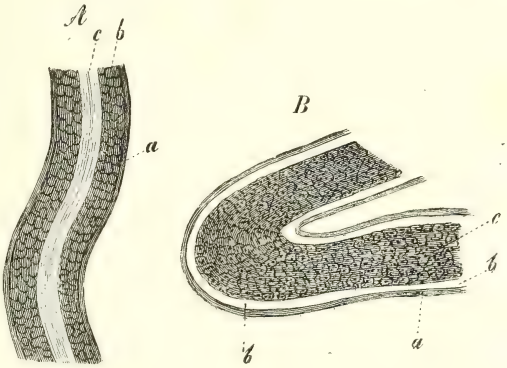

Fig. 81.

Fig. 81. — Canaux des glandes sudoripares, grossis 350 fois.

A. Canal à parois minces, non musculaires avec une cavité centrale, pris sur la main. *a*, enveloppe de tissu conjonctif; *b*, épithélium ; *c*, lumière du canal.

B. Portion de canal dépourvue de cavité, avec des parois musculaires ; prise sur le scrotum. *a*, tissu conjonctif; *b*, couche de muscles; *c*, cellules remplissant le canal glandulaire, et présentant des granulations jaunes dans leur contenu.

sieurs autres régions, entre autres dans les glandes de la paume de la main, dont les larges canaux, remarquables par l'épaisseur de leurs parois, présentent des fibres musculaires assez nettes, quoique moins abondantes que dans les glandes axillaires. On pourrait en dire autant de certaines glandes du scrotum, du dos, des grandes lèvres, du mont de Vénus et de la région anale, en faisant cette restriction, cependant, que souvent il n'y a de fibres musculaires que sur une très faible étendue du canal glandulaire, ou même uniquement à sa terminaison en cul-de-sac. Parmi les glandes à parois minces et privées de muscles, il faut ranger celles de la jambe, du pénis, de la mamelle (sauf l'aréole), des paupières, la plupart de celles du dos et de la cuisse, de la poitrine et de l'abdomen, ainsi que des deux premiers segments des membres supérieurs.

Le diamètre des canaux glandulaires varie, dans les petites glandes, entre les $0^{mm},049$ et $0^{mm},090$, et comporte en moyenne $0^{mm},067$; l'épaisseur des parois mesure de $0^{mm},004$ à $0^{mm},007$; l'épithélium, $0^{mm},014$, et la lumière du canal, entre $0^{mm},009$ et $0^{mm},022$. Les glandes de l'aisselle contiennent des canaux dont le diamètre est de $0^{mm},16$ à $0^{mm},22$, et peut même atteindre $0^{mm},034$, et dont les parois ont jusqu'à $0^{mm},013$ d'épaisseur, sans compter l'épithélium ; sur cette épaisseur moitié revient à la couche musculaire. Mais il y a aussi des glandes, et ce sont même les plus volumineuses, dont les canaux n'ont qu'un diamètre de $0^{mm},068$ à $0^{mm},135$, avec des parois de $0^{mm},009$ d'épaisseur. Dans les glandes de l'aréole et des parties génitales, les dimensions sont tout aussi variables que dans les glandes volumineuses ; ces variations se font néanmoins dans des limites plus restreintes.

Les glomérules de toutes les glandes sudoripares sont traversés, dans leur épaisseur, par des faisceaux de tissu conjonctif qui contiennent parfois des cellules graisseuses, et qui servent à soutenir les vaisseaux sanguins et à relier entre elles les diverses circonvolutions des canaux sécréteurs. Une membrane fibreuse enveloppe le peloton tout entier ; elle se compose de tissu conjonctif ordinaire, renfermant des cellules plasmatiques ; cette membrane est surtout bien développée dans les glandes situées dans le tissu cellulaire sous-cutané (pénis, aisselle, etc.).

Les fibres musculaires que j'ai décrites dans les glandes de certaines régions, ont été niées par Eylandt (*l. c.*, p. 21) et par Tobien ; je ne puis concevoir ce fait qu'en admettant que ces auteurs n'ont jamais examiné de glandes à larges canaux. Quand on lit dans Tobien, étudiant les glandes de l'aisselle et de la plante du pied, que leurs canaux ont de $0^{mm},023$ à $0^{mm},056$, tandis que j'en ai trouvé qui avaient jusqu'à $0^{mm},34$, on est tenté de croire que, dans le nord, il n'existe pas de glandes axillaires bien développées.

§ 72. **Sécrétion des glandes sudoripares.** — Toutes les petites glandes sudoripares dans les canaux desquelles existe une cavité appréciable, ce qui n'a pas toujours lieu, ne contiennent qu'un liquide clair, transparent, sans trace de parties organisées ; dans les glandes axillaires, au contraire, on trouve un contenu riche en matériaux organisés ; ces matériaux sont tantôt une substance grisâtre, vue par transparence, peu fluide, renfermant

une quantité innombrable de granulations fines et pâles et quelquefois des noyaux isolés ; et tantôt une masse d'un blanc jaunâtre, assez visqueuse, contenant un nombre considérable de grosses granulations foncées, incolores ou jaunâtres, des noyaux et des cellules semblables aux cellules épithéliales que nous avons décrites. Ce contenu m'a paru renfermer beaucoup de protéine et de graisse ; il est évident qu'il s'éloigne notablement de la sueur ordinaire, qui est fluide et ne contient pas d'éléments constituants organisés ; peut-être faudrait-il le rapprocher plutôt de la matière sébacée. Cette circonstance pourrait engager les anatomistes à rayer les glandes axillaires de la classe des glandes sudoripares, et à considérer leur produit comme résultant d'une sécrétion spéciale. Mais il arrive quelquefois que les glandes de l'aisselle contiennent une matière très peu granuleuse, ou même simplement un liquide ; en outre, parmi ces grosses glandes il s'en trouve de petites, qui passent graduellement, eu égard au contenu, aux véritables glandes axillaires d'un côté, aux glandes sudoripares ordinaires de l'autre. Ajoutez à cela que, par exception, les glandes sudoripares de quelques autres régions, celles de l'aréole, par exemple, peuvent charrier un liquide fortement chargé de granulations, et vous serez convaincu que le produit sécrété ne peut pas servir de base à une distinction entre les grosses glandes de l'aisselle et les glandes sudoripares ordinaires ; surtout quand nous ignorons complétement si, sous l'influence de certaines circonstances, ces dernières ne contiennent pas aussi quelquefois des granulations.

Le développement de ce contenu glanduleux doit être rapporté aux cellules qui se forment dans les culs-de-sac glandulaires. En effet, on trouve souvent dans ces derniers des cellules pleines de granulations, cellules qu'on rencontre aussi à l'état de liberté dans les canaux glandulaires, dont elles constituent quelquefois à elles seules tout le contenu. Il n'est pas rare non plus de voir, sur une même glande, les extrémités des utricules glandulaires n'enfermer que des cellules, et le conduit excréteur charrier seulement des granulations et quelques rares noyaux libres, presque sans trace de cellules ; il nous sera donc permis de supposer qu'au fur et à mesure que les cellules cheminent dans les voies glandulaires, elles se dissolvent en laissant échapper leur noyau et leurs granulations. Ces cellules procèdent évidemment des cellules épithéliales qui tapissent les canaux du glomérule glandulaire, car, dans certains cas, il n'existe aucune différence entre les cellules du contenu et celles de l'épithélium ; dans d'autres cas, où les glandes elles-mêmes renferment un produit celluleux ou granuleux, l'épithélium manque presque toujours complétement, de sorte que le contenu est en rapport immédiat avec la membrane propre. D'un autre côté, comme les glandes qui ne charrient qu'un fluide limpide possèdent toujours un épithélium très net, dont les cellules renferment quelquefois de nombreuses granulations foncées et colorées (même jaune d'or), il est très probable que les cellules du contenu ne sont que des cellules épithéliales éliminées, et que la sécrétion en général consiste en une formation et une élimination perpétuelles des cellules épithéliales.

La sécrétion des glandes sudoripares est encore fort mal connue, qu'on l'envisage au point de vue chimique ou au point de vue microscopique. La sécrétion spéciale des glandes de l'aisselle, dont le produit renferme beaucoup de graisse et d'une substance azotée, me paraît être un fait de la plus haute importance, car l'identité de structure qui existe entre ces glandes et les autres glandes sudoripares pourra peut-être conduire un jour à la solution du problème de la sécrétion de ces dernières. Nous savons déjà que la sueur ordinaire renferme des matériaux azotés (extraits) et de la graisse, ainsi que Krause l'a démontré positivement (*l. c.*, p. 146); on se demandera dès lors si ces substances ne deviennent pas plus abondantes dans certaines régions (main, pied, par exemple), ou dans certaines circonstances (sueurs locales, visqueuses ou d'une odeur spéciale). Jusqu'à présent, je n'ai rencontré ni dans la sueur de l'homme, ni dans les petites glandes, ce qu'on a appelé les corpuscules de la sueur (Henle, p. 493), c'est-à-dire des formations analogues aux corpuscules muqueux; je désire cependant attirer l'attention sur cette circonstance, que, dans les petites glandes, il existe des canaux qui ne sont pas creux, mais entièrement remplis de cellules épithéliales (fig. 81 B). Ce fait m'a paru presque constant au voisinage des culs-de-sac terminaux, tandis que les canaux qui sont peu éloignés du conduit excréteur ont toujours une lumière de $0^{mm},009$ à $0^{mm},022$. Il n'est donc pas impossible, à mon avis, que de temps en temps il se forme un produit celluleux dans les glandes sudoripares ordinaires, absolument comme dans les glandes axillaires; car l'étude des utricules de ces dernières ne permet pas de douter que la sueur de l'aisselle ne renferme des granulations de noyaux, et peut-être des portions de cellules. — La sueur présente-t-elle des différences notables chez les divers individus, chez les diverses races? C'est ce qu'on n'a pas déterminé, car nous ignorons encore si l'odeur spéciale de la transpiration cutanée de l'Européen et du nègre, par exemple, dépend de la sueur ou des matériaux de la perspiration cutanée; nous connaissons tout aussi peu, au point de vue microscopique du moins, quelles sont les modifications qu'impriment à la sueur les divers états pathologiques.

§ 73. **Canaux sudorifères.** — Les canaux excréteurs des glandes sudoripares, ou les *conduits sudorifères*, *conduits spiraux* (fig. 45, 82), commencent à l'extrémité supérieure des pelotons glandulaires sous la forme de canaux simples, s'élèvent verticalement et un peu en serpentant à travers le derme, et pénètrent dans l'épiderme en passant entre les papilles, jamais en traversant le sommet de ces dernières. Là, ils commencent à se contourner en spirale, et, suivant l'épaisseur de l'épiderme, à décrire deux à seize tours de spire plus ou moins grands, pour s'ouvrir enfin par un petit orifice arrondi ou quelquefois infundibuliforme, *pore de la sueur*, à la surface libre de l'épiderme, très rarement (voy. fig. 78, 79) dans l'intérieur des follicules pileux.

La longueur des conduits sudorifères dépend du siége de la glande et de l'épaisseur de la peau. Les conduits sont toujours plus étroits, à leur origine, que les canaux du glomérule glandulaire; leur diamètre est d'abord de $0^{mm},020$ à $0^{mm},027$, et reste le même jusqu'au point où ils pénètrent dans la couche de Malpighi; là, il devient au moins deux fois plus considérable et peut atteindre $0^{mm},054$ et $0^{mm},064$ (fig. 82); ainsi élargi, le conduit traverse l'épiderme, et se termine par un orifice de $0^{mm},04$ à $0^{mm},11$ de diamètre. J'ai trouvé, sur une glande de l'aisselle, un canal excréteur qui mesurait $0^{mm},14$ à $0^{mm},20$ au niveau des follicules sébacées, prenait $0^{mm},07$ immédiatement sous l'épiderme, et revenait à $0^{mm},14$ dans l'épaisseur de l'épi-

derme. — Dans le derme, les conduits sudorifères présentent toujours une lumière très nette, une enveloppe externe de tissu conjonctif avec des noyaux allongés (ceux des glandes de l'aisselle ont encore des fibres musculaires, dans leur portion inférieure, du moins), et un épithélium formé, au moins, de deux couches de cellules polygonales à noyau, sans granulations pigmentaires. En pénétrant dans l'épiderme, ils perdent leur enveloppe de tissu conjonctif, qui se confond avec les couches superficielles du derme ; leurs limites ne sont plus marquées, dès lors, que par des couches de cellules, cellules à noyau dans le corps de Malpighi, cellules sans noyau dans la couche cornée, mais tout à fait semblables, au point de vue chimique et morphologique, à celles de l'épiderme, dont elles ne diffèrent que par leur position verticale, notamment dans la couche cornée. Quelquefois la lumière du conduit est très distincte dans l'épiderme ; d'autres fois sa place est occupée par une traînée granuleuse qui traverse le canal, et qui est peut-être constituée par un produit de sécrétion ou par un sédiment des parties sécrétées. Les *pores de la sueur* affectent une disposition tantôt régulière, tantôt irrégulière, toujours en rapport avec celle des glandes ; à la paume de la main et à la plante des pieds on peut encore les distinguer à l'œil nu ; partout ailleurs leur étude exige l'emploi du microscope. — On voit, çà et là, les canaux excréteurs de deux glandes sudoripares se réunir en un seul conduit (Krause).

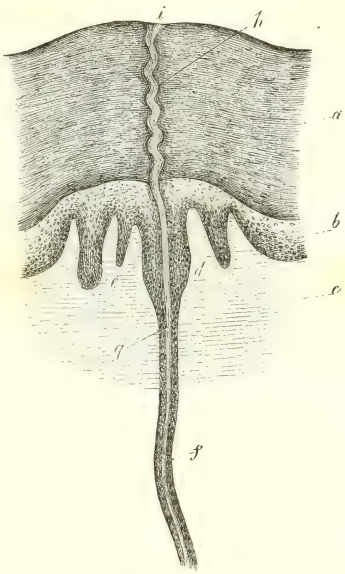

Fig. 82.

§ 74. **Développement des glandes sudoripares.** — Les glandes sudoripares n'apparaissent qu'au cinquième mois de la vie embryonnaire : elles sont, dans l'origine, de simples *excroissances de la couche de Malpighi, excroissances tout à fait pleines, dont la forme rappelle celle d'une bouteille ;* à cette époque, elles ressemblent beaucoup aux premiers rudiments des follicules pileux. Les moins développées qu'il m'ait été possible de voir dans la plante du pied avaient une longueur de $0^{mm},07$ à $0^{mm},20$, une largeur de $0^{mm},02$ prise au goulot, et de $0^{mm},04$ à $0^{mm},045$ prise au fond ; même les plus larges

Fig. 82. — Coupe verticale faite à travers l'épiderme et la face externe du derme de la pulpe du pouce, et intéressant deux crêtes. Grossie 50 fois, et traitée par l'acide acétique. *a*, couche cornée de l'épiderme ; *b*, couche muqueuse ; *c*, derme ; *d*, papille simple ; *e*, papille composée ; *f*, épithélium d'un canal sudorifère qui va pénétrer dans le corps muqueux ; *g*, sa lumière dans le derme ; *h*, dans la couche cornée ; *i*, pore de la sueur.

d'entre elles n'atteignaient pas la moitié profonde du derme, qui avait $0^{mm},56$ d'épaisseur; elles étaient composées entièrement de cellules rondes, en tout semblables à celles de la couche de Malpighi, et chacune avait en outre une enveloppe délicate qui se continuait avec les couches les plus superficielles du derme; il n'existait encore aucun indice de pores de la sueur ni de canaux sudorifères. — Au commencement du sixième mois, les glandes de la plante du pied et de la paume de la main atteignent déjà la moitié ou le quart inférieur de l'épaisseur du derme; elles mesurent alors $0^{mm},063$ à $0^{mm},09$ à leur extrémité renflée en massue, et 0,036 à $0^{mm},045$ dans le conduit qui s'en élève; elles forment, à cette époque, quelques circonvolutions, et sont canaliculées, au moins dans certains points de leur partie rétrécie; mais elles ne pénètrent pas encore dans l'épiderme et sont loin de s'ouvrir à la superficie de ce dernier. Ce n'est que dans le courant du septième mois que j'ai trouvé les premières traces des pores de la sueur et des canaux sudorifères dans l'épiderme; encore ces traces étaient-elles assez vagues, et les canaux presque droits (fig. 84, A); la partie de la glande contenue dans le derme était, au contraire, beaucoup plus développée, et s'étendait jusqu'au voisinage de la face interne de cette membrane; son extrémité borgne était recourbée en crochet et formait déjà des circonvolutions, de sorte qu'il existait un rudiment de glomérule glandulaire d'environ $0^{mm},09$ à $0^{mm},20$ de diamètre. Le conduit qui se détachait de ce glomérule était, en général, plus tortueux; sa largeur était de $0^{mm},034$ à $0^{mm},040$, et celle de sa lumière, de $0^{mm},007$ à $0^{mm},009$; il était canaliculé quelquefois jusqu'auprès du glomérule et formé, comme ce dernier, par la membrane primitive, un peu épaissie, qui se continuait avec la partie superficielle du derme,

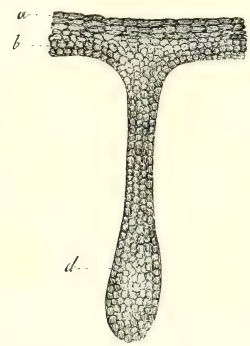

Fig. 83.

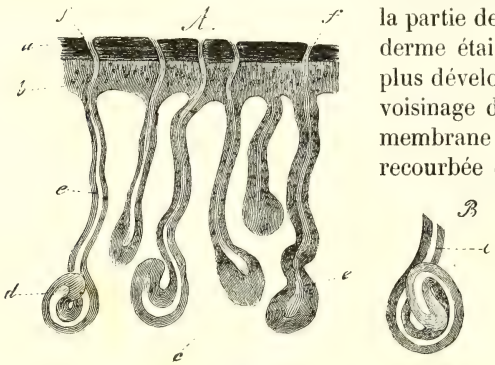

Fig. 84.

Fig. 83. — Glande sudoripare rudimentaire d'un embryon humain âgé de cinq mois, vue à un grossissement de 350 diamètres. *a*, couche cornée de l'épiderme; *b*, couche muqueuse; *c*, derme; *d*, rudiment de la glande, sans lumière, et formée de petites cellules rondes.

Fig. 84. — A. Glandes sudoripares rudimentaires au septième mois. Grossissement de 50 diamètres. *a*, *b*, *d*, comme dans la figure 83. Le canal *e* existe partout; mais il n'atteint pas encore l'extrémité de la partie renflée de la glande, celle qui doit former le glomérule; les prolongements des canaux dans l'épiderme, et leurs embouchures *f* existent déjà.

B. Glomérule d'une glande sudoripare au huitième mois du développement

et par un épithélium composé de plusieurs couches de cellules pâles, polygonales ou arrondies.

A la même époque, les glandes des autres régions du corps offraient un aspect semblable. Je ne puis rien dire sur leur état antérieur ; celles de la cavité axillaire elles-mêmes n'avaient rien qui pût les faire distinguer des autres. — A partir de ce moment, le développement marche très vite : l'extrémité de la glande s'allonge de plus en plus et s'enroule sur elle-même (fig. 84, B), de manière à revêtir des caractères à peine différents de ceux qu'elle offre chez l'adulte. Chez l'enfant nouveau-né, le diamètre des glomérules du talon est de $0^{mm},14$ à $0^{mm},16$ (chez un enfant de quatre mois, il n'est que de $0^{mm},14$ à $0^{mm},22$ au talon, de $0^{mm},27$ à la main) ; les canaux dont ils se composent, présentent de nombreuses circonvolutions avec un diamètre de $0^{mm},034$ à $0^{mm},045$, et leurs conduits excréteurs, larges de $0^{mm},018$ dans le derme, de $0^{mm},048$ dans le réseau de Malpighi, traversent déjà l'épiderme en se contournant en spirale.

Ces faits nous montrent que les glandes sudoripares ne résultent pas d'une sorte d'invagination de la peau, et que, dans l'origine, elles ne sont pas canaliculées; elles se présentent d'abord sous l'aspect d'une simple excroissance de la couche muqueuse de l'épiderme. Par suite d'un travail incessant de multiplication des cellules, ces premiers rudiments s'enfoncent de plus en plus dans le derme, et se divisent en glomérule glandulaire et en canal excréteur ; en même temps se forme une cavité interne, soit par liquéfaction des parties centrales, lesquelles constituent ainsi les premiers produits sécrétés, soit par sécrétion d'un liquide entre les cellules. — Comment se développent le canal sudorifère dans l'épiderme et l'embouchure de ce canal? C'est ce qu'on ne sait pas encore. Il est vraisemblable qu'ils se forment dans l'épaisseur même de l'épiderme. Quelques mesures que j'ai prises (*Mikr. Anat.*, II, 1, p. 171) me font penser que certaines glandes sudoripares ne se développent qu'après le cinquième mois, mais qu'au moment de la naissance elles sont toutes complétement formées.

On connaît peu les *caractères pathologiques* des glandes sudoripares. Kohlrausch a trouvé des glandes sudoripares assez volumineuses (1 millimètre) dans un kyste de l'ovaire qui renfermait aussi des poils et des glandes sébacées. G. Simon et Brücke ont observé une augmentation du volume des glandes sudoripares dans l'éléphantiasis des Grecs, et de Bärensprung a fait la même remarque sur une espèce de verrues ; ce dernier auteur a vu aussi, sur des œils-de-perdrix, les glandes atrophiées, leurs canaux excréteurs manquant dans les couches extérieures de l'épiderme. On ignore quel est l'état des glandes sudoripares dans un âge avancé, lorsque la sécrétion de la sueur est complétement abolie, ou dans certains cas de sueurs anormales. Elles existaient dans un cas remarquable d'*ichthyose congénitale* que j'ai vu avec H. Müller sur un nouveau-né (ce cas se rapprochait beaucoup de celui qu'a décrit Steinhausen; mais il était plus caractéristique encore); l'épiderme avait acquis jusqu'à 2 lignes d'épaisseur, et un certain nombre de canaux sudorifères s'y comportaient comme d'habitude ; d'autres, comme ceux de la plante du pied, devenaient presque horizontaux dans leur portion supérieure, et parcouraient ainsi un trajet de 3 millimètres environ sans offrir de flexuosités, de sorte que, sur des coupes horizontales, ils apparaissaient comme des canaux parallèles entre eux, étranges au

premier abord, et qui avaient une lumière de $0^{mm},0034$ à $0^{mm},007$ de diamètre. Le contenu de ces canaux offrait aussi quelque chose de spécial : il était tout entier composé de gouttes blanches de graisse. — J'ai observé aussi des glandes sudoripares dans un cas décrit par Mohr, où une excavation considérable contenant des poils était creusée dans le poumon ; elles avaient $0^{mm},54$ de diamètre, et siégeaient dans un pannicule adipeux pourvu de cellules graisseuses ordinaires ; car je dois faire observer que la paroi de cette cavité était composée, outre la couche adipeuse dont il vient d'être question, d'un derme garni de papilles et d'un épiderme, absolument comme la peau extérieure.

Pour étudier le siége des glandes sudoripares et de leurs conduits excréteurs, on se procurera des coupes très fines de la peau fraîche ou légèrement desséchée de la paume de la main ou de la plante du pied, et on les rendra transparentes au moyen de l'acide acétique ou de la soude. Gurlt emploie à cet effet la peau durcie et rendue translucide par une solution de carbonate de potasse. Giraldès fait macérer la peau pendant vingt-quatre heures dans l'acide nitrique étendu, puis dans l'eau pendant le même espace de temps, mode de traitement qui, d'après Krause, serait très avantageux, attendu qu'il donne aux glandes une couleur jaune qui les fait parfaitement ressortir sur le reste de la peau. Sur des lambeaux de peau qui ont macéré dans l'eau, on peut enlever l'épiderme avec le revêtement cellulaire des canaux sudorifères, et même, d'après Tobien, leur enveloppe de tissu conjonctif, sous forme de longs boyaux. J'ai pu assez souvent arriver au même résultat en traitant par l'acide acétique concentré des lambeaux de peau pris dans des régions où elle est fort mince. L'étude des glomérules glandulaires est très facile sur les glandes axillaires ; partout ailleurs il faut disséquer la peau de dedans en dehors, et rechercher les glandes soit à sa face interne, soit dans ses mailles ; on réussit facilement avec un peu d'attention, principalement à la main, au pied et au mamelon. Pour la démonstration, on se servira avec avantage des grosses glandes décrites par Gurlt à la face plantaire du pied du chien, ou mieux encore des grosses glandes qu'on trouve tout isolées dans le tissu cellulaire sous-cutané du pis de la jument. Pour compter les glandes, on peut chercher leurs embouchures sur des sections horizontales, ou bien examiner attentivement une étendue déterminée de peau traitée par la méthode de Giraldès (Krause). L'étude du développement des glandes sera faite sur des coupes pratiquées au moyen du couteau double ou du rasoir sur la peau fraîche ou desséchée de la plante du pied et de la paume de la main, chez les embryons. Même chez ceux qui ont été conservés dans l'alcool, on peut encore voir très bien les glandes sudoripares, en ayant soin de faire des coupes fines, ou immédiatement après y avoir ajouté de la soude caustique.

Bibliographie. — Breschet et Roussel de Vauzème, *Recherches anatomiques et physiologiques sur les appareils tégumentaires des animaux*, dans *Ann. des sc. nat.*, 1834, p. 167 et 321 (découverte des glandes sudoripares). — Gurlt, *Vergleichende Untersuchungen über die Haut des Menschen und der Haussäugethiere, besonders in Bezug auf die Absonderungsorgane des Hautalges und des Schweisses*, dans *Müller's Archiv*, 1835, p. 399 (première bonne représentation des glandes elles-mêmes). — Tobien, *De glandularum ductib. efferent.* Dorp., 1853, p. 8. — Voyez, en outre, les traités généraux, particulièrement ceux de Todd Bowman, Henle, Valentin, Hassall et le mien ; les mémoires cités à propos de la peau, de Krause, moi, Simon, de Bärensprung et Wilson ; puis les planches de Berres, tab, XXIV ; de R. Wagner, *Icon. phys.*, tab. XVI, fig. 9 ; d'Ecker, *Icon. phys.*, tab. XVII ; de F. Arnold, *Icon. org. sens.*, tab. XI, et les miennes (*Mikr. anat.*, tab. I).

ARTICLE II. — DES GLANDES CÉRUMINEUSES.

§ 75. **Structure des glandes cérumineuses.** — Ce sont de petites glandes simples de couleur brunâtre, qui ressemblent extérieurement aux glandes

sudoripares ; elles n'existent pas dans tout le conduit auditif externe, mais seulement dans sa portion cartilagineuse, et sont situées entre la peau et le cartilage ou les trousseaux fibreux qui le remplacent, au sein d'un tissu cellulaire sous-cutané ferme et peu riche en graisse; elles forment une couche glandulaire continue, couche jaune brunâtre, facile à voir à l'œil nu, qui acquiert sa plus grande épaisseur sur la moitié interne du conduit cartilagineux, mais qui, vers l'extérieur, devient de moins en moins épaisse et serrée, bien que s'étendant sur toute la surface de la lame cartilagineuse du conduit auditif.

Chacune de ces glandes comprend un glomérule glandulaire et un conduit excréteur. Le premier (fig. 85, *d*) a $0^{mm},22$, $0^{mm},56$ à $1^{mm},68$ de diamètre; il est formé par les circonvolutions multiples d'un canal unique,

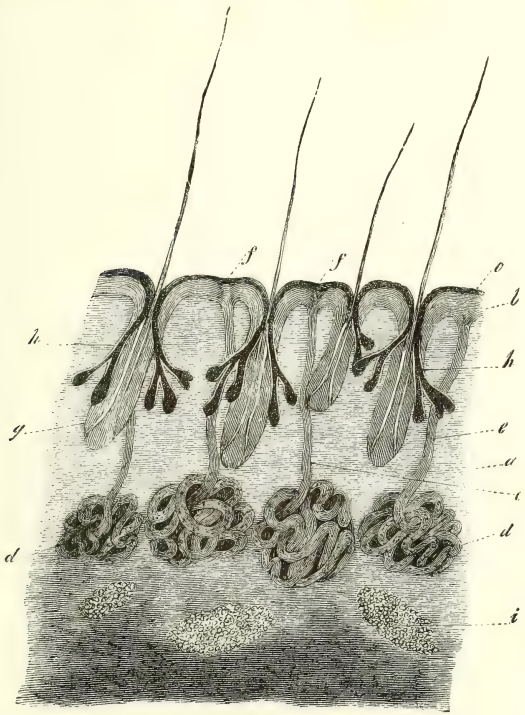

Fig. 85.

large de $0^{mm},007$ à $0^{mm},014$ ou de $0^{mm},009$ à $0^{mm},011$ en moyenne. Ce canal présente çà et là, mais non constamment, de petits diverticules latéraux,

Fig. 85. — Section de la peau du conduit auditif externe, grossie 20 fois. *a*, derme ; *b*, le corps de Malpighi ; *c*, couche cornée de l'épiderme ; *d*, glomérules des glandes cérumineuses ; *e*, leurs conduits excréteurs ; *f*, ouverture de ces conduits ; *g*, follicules pileux ; *h*, glandes sébacées du conduit auditif ; *i*, lobule de graisse.

et se termine par une extrémité borgne, légèrement renflée. Du glomérule s'élève verticalement un conduit excréteur court, rectiligne, ayant $0^{mm},038$ à $0^{mm},054$ de diamètre, lequel perfore le derme et l'épiderme du conduit auditif, pour s'ouvrir le plus souvent par un orifice spécial, arrondi, de $0^{mm},1$ de diamètre, ou bien pour s'aboucher avec la partie supérieure des follicules pileux.

Voici quelle est la *structure intime* des glandes cérumineuses. Les canaux des glomérules glandulaires possèdent *une enveloppe fibreuse* et *un épithélium*, la première de $0^{mm},009$ à $0^{mm},011$, la seconde de $0^{mm},009$ d'épaisseur. L'enveloppe fibreuse se comporte en tous points comme celle des grosses glandes sudoripares, c'est-à-dire qu'elle consiste en une couche interne de $0^{mm},0051$ à $0^{mm},006$ d'épaisseur et composée de *muscles lisses* dirigés longitudinalement, et en une couche externe formée de tissu conjonctif et parsemée de noyaux, avec quelques rares fibres élastiques fines. L'épithélium, reposant probablement sur une *membrane propre*, se compose d'une simple couche de grosses cellules polygonales de $0^{mm},014$ à $0^{mm},022$ de diamètre, qui contiennent soit des granulations pigmentaires plus ou moins abondantes, d'un jaune brunâtre, insolubles à froid dans les alcalis et dans les acides, quelquefois d'une petitesse incommensurable, mais ayant d'autres fois jusqu'à $0^{mm},004$ de diamètre, soit des gouttelettes blanches de graisse pouvant atteindre jusqu'à $0^{mm},002$ de diamètre; en général, cependant, une étendue assez grande d'un canal glandulaire ne présente qu'une seule et même espèce de granulations, d'où il s'ensuit que la glande peut paraître brunâtre ou noire (blanche à la lumière directe). Le contenu des canaux glandulaires est tantôt un liquide limpide, tantôt une substance granuleuse, formée principalement de cellules analogues aux cellules épithéliales; ce qui semble indiquer que les produits de sécrétion des glandes cérumineuses sont les mêmes que ceux des glandes sudoripares. — Les *conduits excréteurs* possèdent une enveloppe de tissu conjonctif et plusieurs couches de petites cellules épithéliales à noyau, sans granulations graisseuses ou pigmentaires. La cavité de ces conduits, qui n'est pas toujours très distincte, renferme soit un liquide transparent, soit une substance grenue peu abondante.

§ 76. **Produit de la sécrétion des glandes cérumineuses.** — On l'appelle communément *cérumen de l'oreille*, ce qui n'est pas tout à fait exact; quand on examine la substance visqueuse plus ou moins solide, de couleur jaune ou brunâtre, qui est sécrétée dans la portion cartilagineuse du conduit auditif, on trouve qu'elle est composée de plusieurs éléments distincts. Outre quelques petits poils, et un *acarus folliculorum* qu'on rencontre çà et là avec un nombre variable de cellules épidermiques, on y distingue : 1° beaucoup de cellules de $0^{mm},020$ à $0^{mm},045$ de diamètre, entièrement remplies d'une graisse pâle, cellules généralement oblongues, aplaties, de forme irrégulière, dont la graisse se divise en gouttelettes sphériques ou irrégulières sous l'influence de l'eau, ou mieux de la soude; 2° beaucoup de graisse libre, sous la forme de petites gouttelettes rondes, pâles ou jaunâtres, que l'eau

rend plus visibles en modifiant leur couleur et en leur donnant l'apparence de grains foncés quelquefois excessivement fins, mais qui peuvent atteindre $0^{mm},005$ et plus; 3° des granules jaunes ou brunâtres et des agrégations de granules; 4° enfin une petite quantité d'un liquide limpide, lorsque le produit sécrété a une certaine fluidité. Les cellules me paraissent appartenir à la matière sébacée du conduit auditif externe, tandis que les autres éléments mentionnés ci-dessus constituent le produit des glandes cérumineuses, qui sécréteraient, par conséquent, un liquide graisseux contenant des granulations brunâtres. Dans ces circonstances, l'analyse qu'a donnée Berzelius du cérumen ordinaire, est celle d'un mélange de matière sébacée et de vrai cérumen et ne doit être acceptée qu'avec réserve. Selon moi, il faudrait rapporter aux glandes cérumineuses cette substance amère, brun jaunâtre, soluble dans l'alcool et dans l'eau, qu'a découverte Berzelius; le principe extractif jaune pâle, d'une odeur piquante, peu soluble dans l'eau et insoluble dans l'alcool, ainsi qu'une notable quantité de graisse; tandis que le reste de la graisse, la substance cornée, et probablement aussi la plus grande partie de l'albumine, devraient être attribués aux glandes sébacées. Pour ce qui est des sels, on comprend facilement qu'il nous est impossible de faire la part des glandes cérumineuses.

La *distribution des vaisseaux* dans les glandes cérumineuses est la même que celle des glandes sudoripares; j'ai pu voir, dans un cas, une fibre nerveuse fine, de $0^{mm},007$ de largeur, dans l'épaisseur d'une glande cérumineuse. — *Quant au développement* de ces glandes, tout ce que je puis dire, c'est que chez un fœtus de cinq mois elles avaient l'aspect de prolongements rectilignes de la couche muqueuse du conduit auditif, prolongements formés entièrement de petites cellules à noyau très pâles qui se terminaient par une extrémité un peu renflée, de $0^{mm},05$ de diamètre, tordue sur son axe et figurant les premiers rudiments d'un glomérule glandulaire; en d'autres termes, les glandes cérumineuses, à cette époque, ressemblaient complétement aux glandes sudoripares. Cette circonstance, ainsi que l'analogie de structure qui existe entre les deux espèces de glandes, me donne la conviction que leur développement est complétement identique.

Tout ce que j'ai pu voir des glandes cérumineuses me porte à penser qu'elles ne sont qu'une modification des glandes sudoripares. Déjà j'ai fait cette remarque que le produit de sécrétion de ces dernières n'est pas partout le même; qu'il est tantôt plus aqueux, tantôt plus riche en graisse, en albumine, et qu'il contient quelquefois une matière qui répand une odeur particulière. Le cérumen, il est vrai, renferme quelques substances tout à fait spéciales, le principe amère jaune, par exemple, qui, d'après Lehmann, n'est pas de l'acide choléique; mais si l'on considère l'analogie complète qui existe d'ailleurs entre les deux espèces de glandes, et qu'on se rappelle que presque toujours les glandes sudoripares renferment des granulations jaunes, insolubles dans les acides et dans les alcalis, et en nombre souvent très considérable, on nous permettra, je pense, de placer les glandes cérumineuses parmi les glandes sudoripares, notamment parmi les plus grosses de ces dernières, auxquelles elles ressemblent on ne peut plus sous le rapport anatomique et physiologique. Je serais même tenté d'admettre que les petites glandes cérumineuses qui se trouvent à l'entrée du conduit

auditif diffèrent à peine des glandes sudoripares ordinaires. — Nous n'avons aucune notion sur les *états pathologiques* des glandes cérumineuses. Quant au cérumen, il est quelquefois très dur, d'autres fois liquide, pâle et comme purulent. Ce dernier état se montre dans les cas où le conduit auditif externe est congestionné; le cérumen contient alors beaucoup plus de liquide et de graisse libre que d'habitude, ainsi que de très belles cellules pleines de graisse. — Meissner prétend avoir trouvé aussi, dans le cérumen, des corpuscules amylacés semblables à ceux du cerveau. Pour la manière d'étudier les glandes cérumineuses, je renverrai à ce que j'ai dit à l'occasion des glandes sudoripares; leur situation, les modifications chimiques que leur impriment les acides, les alcalis, etc., sont identiquement les mêmes que celles de ces dernières glandes.

Bibliographie. — R. Wagner, *Icones physiologicæ*, tab. XVII, fig. 11, A, B. — Krause et Kohlrausch, dans *Müller's Archiv*, 1830, p. 116. — Pappenheim, *Beiträge zur Kenntniss der Structur des gesunden Ohres*, dans *Fror. N. Not.*, 1838, n° 441, p. 131, et *Specielle Gewebelehre Gehörorgans*. Breslau, 1840.—Henle, *Allg. Anat.*, p. 915, 916, 934, 941. — Huschke, *Eingeweidelehre*, p. 819. — Hassall, *Mikrosk. Anat.*, p. 427, pl. LVII. — Valentin, article Gewebe, dans *Handw. der Phys.*, I, p. 755.

ARTICLE III. — DES GLANDES SÉBACÉES.

§ 77. **Structure des glandes sébacées.** — On appelle ainsi de petites glandes blanchâtres qui sont presque toujours logées dans l'épaisseur de la peau, et qui sécrètent la *matière sébacée* (*sebum cutaneum*).

La *forme* de ces glandes est très diverse : les plus simples d'entre elles (fig. 86, A) sont de petits utricules piriformes ou un peu allongés; d'autres constituent des *glandes en grappe simple*, formées d'utricules ou de vésicules, au nombre de deux, trois ou plus, réunies par un pédicule plus ou moins court; dans d'autres, enfin (fig. 86, B; fig. 87), deux, trois grappes simples ou plus sont implantées sur un canal excréteur commun, et produisent une petite *glande en grappe composée*. Outre ces trois formes, qui représentent les variétés principales, il en existe une foule d'autres, intermédiaires, et qui n'exigent pas une description spéciale.

Les glandes sébacées se rencontrent surtout aux régions couvertes de poils, et ont une embouchure commune avec les follicules pileux; on les a appelées, à cause de cela, *glandes des follicules pileux*. Partout où les poils sont forts, les glandes sébacées se présentent sous l'aspect d'appendices des follicules pileux, dans lesquels elles s'ouvrent par des conduits excréteurs étroits (fig. 78, 79, 83); dans les régions garnies de poils follets, au contraire, il arrive souvent que les canaux glandulaires et les follicules pileux ont les mêmes dimensions (fig. 86, B), et se terminent dans un canal commun qu'on peut considérer comme la continuation de l'un ou de l'autre organe; quelquefois même c'est le canal glandulaire qui l'emporte en volume (fig. 87), de manière que les poils et leurs follicules s'abouchent avec la glande et sortent par l'orifice de cette dernière. Les petites lèvres (voyez plus loin), le gland et le prépuce du pénis, sont les seules régions glabres qui possèdent des glandes sébacées; le gland et le prépuce du clitoris en sont complétement dépourvus. En général, les glandes sébacées s'appliquent contre les follicules pileux et se trouvent dans les couches supérieures

du derme; elles sont plus grosses autour des petits poils qu'au voisinage des poils volumineux ; mais on trouve des cas particuliers qui font exception à cette règle. Quant aux glandes des gros follicules pileux, ce sont généralement des glandes en grappe simple, de $0^{mm},22$ à $0^{mm},65$ de diamètre, et placées, au nombre de 2 à 5, autour de chaque follicule. Les cheveux n'en possèdent chacun que deux des plus petites ($0^{mm},22$ à $0^{mm},040$); les poils de la barbe, ceux de la poitrine et de la cavité axillaire qui ont une certaine longueur, présentent déjà des glandes plus grosses ($0^{mm},36$ à $0^{mm},54$), dont plusieurs entourent chaque follicule. Mais les glandes les plus volumineuses se rencontrent au mont de Vénus, aux grandes lèvres et au scrotum ; dans ces régions, la dernière surtout, elles sont situées immédiatement au-dessous du derme, où les 4 à 8 glandes appartenant au même follicule ont une disposition fort élégante en couronne large de $0^{mm},50$, 1 ou 2 millimètres. Les follicules de certains poils courts, mais gros, sont munis généralement de deux petites glandes sébacées de $0^{mm},14$ à $0^{mm},55$, comme on le voit aux sourcils, aux cils, aux vibrisses. Les poils follets possèdent ordinairement des glandes ou des amas de glandes volumineuses ayant $0^{mm},56$ à $2^{mm},25$ de diamètre, particulièrement au nez, à l'oreille (conque, fosse scaphoïde, etc.), au pénis (moitié antérieure), à l'aréole; au nez, les glandes sébacées acquièrent quelquefois un volume extraordinaire et une forme tout à fait spéciale (fig. 87). Les glandes de la caroncule lacrymale, des lèvres, du front, de la poitrine et de l'abdomen, ont généralement $0^{mm},45$ à $0^{mm},75$; celles des paupières, des joues, du cou, du dos et des membres, sont un peu plus petites ($0^{mm},35$ à $0^{mm},45$), quoique toujours plus grosses que celles des cheveux. Quant aux glandes qui ne se rattachent pas à des follicules pileux, il n'y a guère que quelques-unes de celles des petites lèvres qui aient un certain volume ($0^{mm},31$ à 1 millimètre) et une disposition en couronne, avec

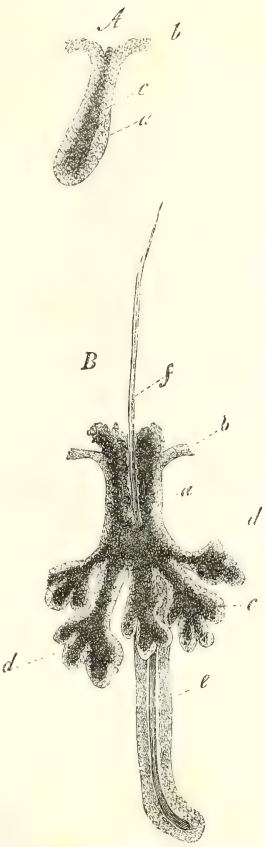

Fig. 86.

Fig. 86. — Glandes sébacées du nez, grossies 50 fois.
A. Glande utriculaire simple, sans poil.
B. Glande composée, qui a une embouchure commune avec un follicule pileux. *a*, épithélium glandulaire, adhérent à la couche de Malpighi, *b*, de l'épiderme ; *c*, contenu des glandes, cellules graisseuses et graisse libre ; *d*, les divers lobules de la glande composée ; *e*, follicule pileux (gaîne de la racine) avec le poil, *f*.

une embouchure de 0mm,075 de diamètre ; les autres sont le plus souvent de simples utricules ayant tout au plus 0mm,30 à 0mm,36 de longueur et 0mm,09 à 0mm,14 de largeur. — Les *vésicules glandulaires* des glandes sébacées sont des utricules arrondis, en forme de poire ou de bouteille, quelquefois même plus allongés ; elles ont des dimensions excessivement variables, car elles peuvent avoir de 0mm,14 à 0mm,36 de longueur, et de 0mm,04 à 0mm,22 de largeur ; leur diamètre, en moyenne, est de 0mm,07 dans les vésicules rondes, de 0mm,18 en longueur et 0mm,07 en largeur, dans les vésicules allongées. Les conduits excréteurs ne varient pas moins dans leurs dimensions ; ils peuvent être longs ou courts, larges ou étroits. Les conduits excréteurs principaux du nez et des petites lèvres atteignent jusqu'à 0mm,75 de longueur et 0mm,15 à 0mm,35 de largeur, et sont tapissés par un épithélium de 0mm,035 à 0mm,07 d'épaisseur.

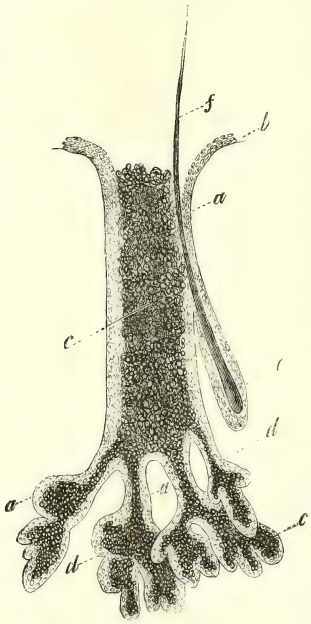

Fig. 87.

Robin (*Hist. nat. des végét. paras.*, Paris, 1853, p. 488) divise les glandes sébacées en *glandes sébacées proprement dites* et en *glandes pileuses*. Il désigne sous le premier nom les grosses glandes qui ont une embouchure commune avec de petits follicules pileux, et sous celui de glandes pileuses les petites glandes ordinaires qui s'ouvrent dans de larges follicules pileux. Comme, entre ces deux formes de glandes sébacées, il en existe une foule d'autres qui établissent une transition insensible de l'une à l'autre, il me paraît plus convenable de ne les considérer que comme des variétés d'une seule et même forme glandulaire.

Les glandes sébacées du gland et celles du feuillet interne du prépuce, ou *glandes de Tyson*, sont loin d'être constantes, et n'existent quelquefois qu'en très petit nombre (2 à 10) ; d'autres fois on en compte plus

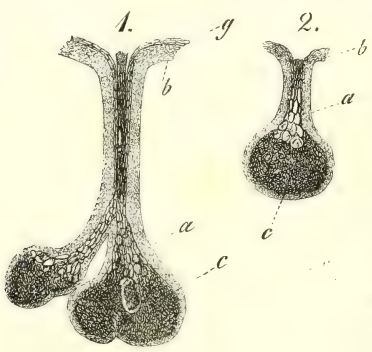

Fig. 88.

Fig. 87. — Glande très volumineuse du nez, avec de petits follicules pileux qui s'ouvrent dans sa cavité. Grossissement de 50 diamètres. Les lettres *a-f* désignent les mêmes parties que dans la figure 86.

Fig. 88. — Deux glandes sébacées, l'une, 1, plus grande, de la lame interne du prépuce, l'autre, 2, plus petite, du gland du pénis ; grossies 50 fois. *a*, épithélium glandulaire, se continuant avec *b*, la couche de Malpighi de la peau ; *c*, contenu de la glande avec quelques grosses gouttes de graisse ; *g*, couche cornée de l'épiderme, pénétrant à une certaine profondeur dans le conduit excréteur.

de cent. Ce sont des *glandes sébacées ordinaires*, qui ne diffèrent de celles des autres régions que parce qu'elles n'ont aucun rapport avec les follicules pileux et qu'elles s'ouvrent directement à la surface de la peau. On peut généralement les reconnaître déjà à la simple vue, sous forme de points blanchâtres qui ne dépassent pas le niveau de la peau. Sur des lambeaux de peau traités par la soude ou par l'acide nitrique, il est très facile d'en étudier les caractères microscopiques. On voit alors que ces glandes sont tantôt de simples utricules, et tantôt des glandes en grappe simple : dans le premier cas, elles sont formées d'un utricule arrondi ou piriforme de $0^{mm},11$ à $0^{mm},27$ de diamètre, et d'un conduit excréteur droit, long de $0^{mm},22$ et large de $0^{mm},055$ à $0^{mm},075$; dans le second cas, elles possèdent 2 ou 3, tout au plus 5 culs-de-sac terminaux et mesurent en totalité $0^{mm},18$ à $0^{mm},40$. Dans l'une et l'autre espèce, les embouchures sont des orifices de $0^{mm},05$ à $0^{mm},14$ de diamètre, très faciles à voir. Quant au siége de ces petites glandes, je ferai remarquer que je les ai toujours rencontrées, au nombre de 10 à 50 et plus, dans le prépuce (lame interne), principalement à sa partie antérieure et au voisinage du frein ; que souvent elles manquaient complétement au gland et à son col, tandis que d'autres fois elles existaient en nombre considérable, jusqu'à 100, surtout à la face antérieure du gland. Les glandes du prépuce sont généralement en grappe, celles du gland, des glandes utriculaires. Leur contenu est le même que celui des autres glandes sébacées, c'est-à-dire qu'il consiste en cellules graisseuses dont nous parlerons plus bas.

Les glandes sébacées des organes génitaux de la femme sont généralement très nombreuses sur les faces externe et interne des petites lèvres, où elles sont quelquefois aussi volumineuses que les glandes qui se rattachent aux petits poils de la face interne des grandes lèvres ; d'autres fois, au contraire, elles sont beaucoup plus petites. Le gland du clitoris et le feuillet interne du prépuce clitoridien ne m'ont jamais offert de glandes sébacées, bien que Burkhardt parle de glandes qui garniraient la couronne du clitoris ; mais, dans quelques cas isolés, j'en ai rencontré au voisinage du méat urinaire et à l'entrée du vagin.

Les *glandes de Meibomius* des paupières ressemblent exactement aux glandes sébacées, quant à leurs caractères essentiels ; elles sont seulement plus volumineuses. Nous en donnerons une description détaillée à propos de l'œil.

Au dire de E. H. Weber (*Fror. Notiz.*, mars 1849), les produits de la sécrétion glandulaire ne constitueraient pas la masse principale du *smegma præputii* du castor, ou du castoréum, car une faible étendue seulement de la poche qui sécrète cette matière se trouve garnie de petites glandes très simples, rondes, lenticulaires, dont les plus fortes n'ont que $0^{mm},061$. Le castoréum serait plutôt, dans les deux sexes, une substance stratifiée revêtant toute la face interne de la poche du castor, et composée uniquement de cellules épidermiques et de petits globules analogues aux globules graisseux. D'après Leydig (*Zeitschrift für wiss. Zool.*, t. II, p. 22, 31 et suiv.), il n'existerait point de glandes à la face interne de la poche du castor, non plus que dans les poches préputiales du furet ; au contraire, dans le prépuce des rats et des souris, il y a de véritables glandes sébacées, d'une structure très compliquée.

§ 78. **Composition de la matière sébacée.** — Chaque glande sébacée se compose : 1° d'une enveloppe extérieure fort mince, formée de tissu conjonctif, et dont le point de départ est un follicule pileux, ou le derme, pour les glandes indépendantes ; 2° d'un amas de cellules placées intérieurement, et qui varient suivant les régions. En suivant le trajet d'une glande à partir de son conduit excréteur (fig. 90, B), on voit que ce dernier reçoit, du follicule pileux adjacent, non-seulement une enveloppe de tissu conjonctif, mais encore une partie de la gaîne externe de la racine du poil, composée d'une ou plusieurs (2 à 6) couches de cellules à noyau arrondies ou poly-

gonales, qui tapissent l'intérieur du conduit. Ces cellules, devenues de plus en plus minces, se prolongent dans les parties plus éloignées de la glande, et pénètrent enfin dans les vésicules glandulaires proprement dites (fig. 89, A), où elles forment une couche simple, rarement double ; là, elles diffèrent des cellules épithéliales situées plus haut par un nombre plus ou moins considérable de granulations graisseuses. Plus vers l'axe, se trouvent d'autres cellules qui renferment plus de graisse (fig. 89, B, *b*). Enfin, au centre des vésicules glandulaires, existent des cellules dont le volume ($0^{mm},036$ à $0^{mm},065$ de diamètre) est toujours plus considérable que celui des cellules externes et moyennes, qui sont arrondies ou oblongues, et si bien remplies d'une graisse pâle, qu'on pourrait les appeler à juste titre *cellules sébacées* (fig. 89, B). Cette graisse se montre sous forme de gouttelettes distinctes *b b*, comme dans les cellules extérieures, plus souvent en grosses gouttes *c*, dont il suffit d'un petit nombre, ou même d'une seule quelquefois, pour remplir toute la cellule *d* ; celle-ci ressemble beaucoup, dans ce cas, à une cellule adipeuse du pannicule graisseux.

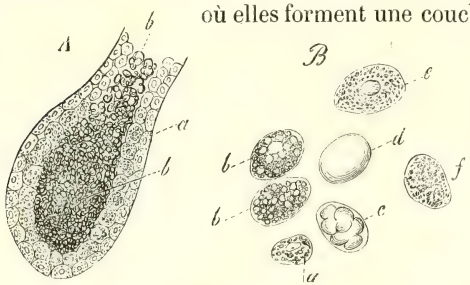

Fig. 89.

Si l'on poursuit jusque dans les conduits excréteurs ces cellules internes, dans lesquelles on rencontre rarement un noyau, il devient extrêmement facile de se convaincre qu'elles se continuent sans aucune interruption dans ces conduits tapissés par un épithélium, qu'elles pénètrent ensuite dans le follicule pileux, où elles occupent l'espace qui existe entre le poil et l'épiderme (fig. 90, B, chez le fœtus), pour être enfin expulsées au dehors. Ce sont ces cellules, et rien autre chose, qui forment la *matière sébacée*, masse jaune ou blanc jaunâtre, demi-fluide à l'état frais et à la température du corps, mais qui, sur le cadavre, peut avoir la consistance du beurre ou du fromage mou. Dans la matière sébacée fraîche, les cellules sont accolées plus ou moins intimement les unes aux autres, ce qui leur donne une forme aplatie ou un peu irrégulière ; leurs membranes ne sont plus reconnaissables, et leur contenu est homogène, translucide et d'une teinte jaunâtre. Mais ajoutez-y un alcali étendu d'eau, et vous verrez ces cellules se gonfler au bout d'un certain temps, et se changer en belles vésicules arron-

Fig. 89. — A. Utricule glandulaire d'une glande sébacée ordinaire, grossie 250 fois. *a*, épithélium nettement limité, mais ne reposant pas sur une membrane propre ; il se continue sans interruption avec les cellules utriculaires contenant de la graisse (les contours de celles-ci sont ici mal dessinés).

B. Cellules sébacées des utricules glandulaires et de la matière sébacée, grossies 350 fois. *a*, petite cellule à noyau, encore pauvre en graisse, et se rapprochant des cellules épithéliales ; *b*, cellules riches en graisse, sans noyau apparent ; *c*, cellule dont la graisse commence à devenir confluente ; *d*, cellule avec une seule goutte de graisse ; *e*, *f*, cellules dont la graisse a disparu en partie.

dies ou ovalaires, dont la graisse s'est séparée en petites gouttelettes de différents volumes ou en petites masses irrégulières, sous l'influence du réactif qui a pénétré dans la cellule ; pendant qu'a lieu cette division de la graisse en petites particules, donnant à la matière sébacée une couleur blanche, on voit se former de nombreuses gouttes de graisse, dues probablement à la dissolution d'un grand nombre de membranes de cellule. En outre, la matière sébacée contient plus ou moins de *graisse libre* interposée entre les cellules, peut-être aussi, dans certains cas, une quantité très minime d'un liquide limpide.

D'après ce qui précède, la matière sébacée est donc un produit de sécrétion qui consiste uniquement en éléments organisés, soit en cellules graisseuses toutes seules, soit en ces cellules mêlées à des gouttes de graisse. Ces éléments constitutifs résultent d'une production incessante de cellules dans les petits culs-de-sac glandulaires, production qui dépend des cellules déjà existantes, comme dans toutes les formations épidermiques, et qui a lieu sans qu'il y ait formation libre de cellules, car il ne s'en montre ici aucune trace. Ainsi, dans le fond des vésicules, il se fait constamment un développement de cellules, soit par formation endogène, soit par scission des cellules existantes. Les cellules de nouvelle formation sont pâles et renferment peu de granulations dans le principe, de même que les cellules épidermiques auxquelles elles doivent leur origine ; mais à mesure qu'elles sont poussées vers l'intérieur par les nouvelles cellules développées ultérieurement, il s'y montre des granulations graisseuses assez volumineuses, sphériques, foncées, qui finissent par les remplir entièrement. C'est dans cet état qu'elles s'acheminent vers les conduits excréteurs, tandis que les gouttelettes graisseuses se réunissent de plus en plus et que leurs membranes s'épaississent un peu ; elles constituent enfin les cellules sébacées que nous avons décrites. La graisse libre provient de la dissolution d'une partie des membranes qui, dans certains cas, commence déjà dans les culs-de-sac glandulaires ; dans beaucoup de glandes, en effet, les vésicules terminales contiennent déjà des gouttelettes plus ou moins grandes de graisse libre, souvent même de grosses gouttes (fig. 88, 2). Mais elle pourrait aussi résulter d'une transsudation de la graisse à travers la membrane des cellules, hypothèse qui s'accorde assez bien avec ce fait que, dans la matière sébacée excrétée, les cellules sont rarement bien distendues par la graisse, qu'elles sont au contraire plus ou moins aplaties, ou comme ridées et très peu pourvues de graisse. Envisagée de cette manière, la sécrétion de la matière sébacée rappelle, sous certains rapports, la formation de l'épiderme. Les cellules jeunes, faciles à dissoudre, qu'on trouve dans le fond des culs-de-sac glandulaires, peuvent être comparées aux cellules de Malpighi de l'épiderme, et celles de la matière sébacée elle-même, qui sont moins solubles et remplies de graisse, aux lamelles de la couche cornée. Cette manière de voir paraît encore plus plausible, quand on songe : 1° que la couche épidermique profonde du follicule pileux se continue sans interruption dans les canaux excréteurs et avec les cellules les plus externes

des vésicules glandulaires; 2° qu'en certains endroits l'accumulation de l'épiderme exfolié donne lieu à des produits très analogues, même au point de vue chimique, à la matière sébacée: je veux parler du *smegma præputii* du pénis et du clitoris. D'après une analyse faite par Esenbeck (*Gmelin's Handbuch der Chemie*, t. II), la matière sébacée se compose, sur 100 parties, de: graisse 24,2; albumine et caséine, 24,2; matières extractives, 24, et phosphate calcaire, 20. Or, les mêmes substances se retrouvent en partie dans le *smegma* (voy. *Mikr. Anat.*, § 20).

Je n'ai point observé de *nerfs* dans les glandes sébacées; je n'ai pas vu non plus de *vaisseaux* se distribuant sur les lobules de ces glandes ou dans leurs intervalles; mais autour des glandes volumineuses existent de petits vaisseaux et un grand nombre de capillaires: c'est ce qu'on peut voir très facilement au pénis et au scrotum, ou bien à l'oreille. Je rappellerai de nouveau les petits muscles lisses qui existent au voisinage des glandes sébacées, et dont la contraction ne doit pas être sans influence sur l'excrétion des produits sécrétés.

§ 79. **Développement des glandes sébacées.** — Les glandes sébacées commencent à se montrer vers la fin du quatrième et du cinquième mois, et leur développement est intimement lié à celui des follicules pileux, dont elles semblent n'être d'abord que des excroissances nées en même temps que les poils ou peu de temps après; aussi n'apparaissent-elles pas dans toutes les régions à la fois, et les voit-on d'abord aux sourcils, au front, etc., tandis que celles des extrémités se développent en dernier lieu. Quelques détails à ce sujet.

Quand les follicules pileux sont déjà passablement développés, et qu'il s'y montre les premiers indices des poils (fig. 77, A, B), on voit s'élever à leur surface extérieure de petites excroissances *n n* vaguement délimitées, composées d'une masse celluleuse solide en continuité directe avec la gaîne externe de la racine, et d'une enveloppe mince qui se continue avec celle du follicule pileux. Ces excroissances de la gaîne externe de la racine des follicules pileux, nom qui leur convient parfaitement, ont d'abord $0^{mm},05$ à $0^{mm},07$ de diamètre et $0^{mm},02$ à $0^{mm},036$ d'épaisseur; mais elles grossissent en même temps que les follicules pileux, prennent une forme sphérique, puis piriforme ou en bouteille, car elles s'étendent encore davantage et s'inclinent obliquement vers le fond des follicules. Dès lors, la graisse commence à se former dans les cellules internes (fig. 90, A), d'abord dans celles du fond de l'excroissance, puis aussi dans celles du pédicule et de la gaîne externe de la racine, jusqu'à ce qu'enfin les cellules graisseuses aient atteint la cavité du follicule pileux (fig. 90, B). On a alors sous les yeux une glande avec son contenu, et il suffira dorénavant d'une multiplication des cellules du fond de la glande ou de la vésicule glandulaire, pour que les cellules sébacées que renferme le conduit glandulaire soient poussées dans le follicule pileux, et pour que la sécrétion entre en pleine activité. Ainsi, les glandes sébacées, de même que les

glandes sudoripares, commencent par être des excroissances de la couche muqueuse de la peau, excroissances pleines qui ne s'ouvrent à l'extérieur qu'au bout d'un certain temps. La matière sébacée est d'abord le résultat d'une métamorphose des cellules internes de la glande rudimentaire, dont

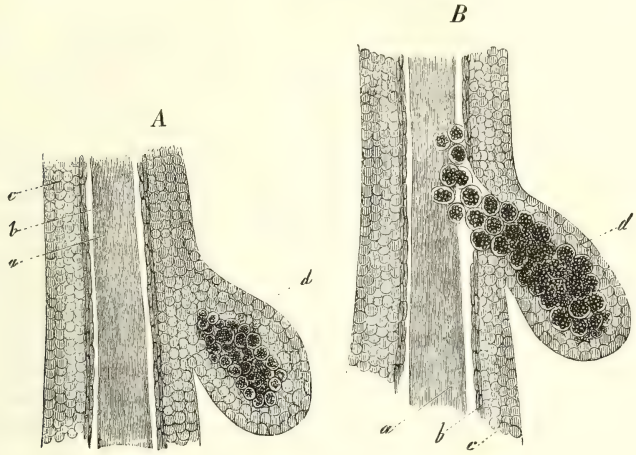

Fig. 90.

la cavité est l'espace occupé primitivement par ces cellules ; cet espace n'est jamais vide, puisque de nouvelles cellules développées par derrière y poussent sans cesse celles qui existaient antérieurement.

Ce développement des glandes sébacées marche assez rapidement; on peut admettre, en général, que tant que les poils n'ont pas percé au dehors, les glandes rudimentaires conservent la forme verruqueuse, un diamètre dépassant à peine $0^{mm},07$, et des cellules encore très pâles, pour la plupart. Une fois que les poils ont paru à l'extérieur, on trouve des glandes piriformes, plus volumineuses, dont le fond mesure déjà $0^{mm},054$ à $0^{mm},11$, et qui contiennent, au milieu des cellules pâles, d'autres pleines de graisse; ces dernières ne tarderont pas à perforer la paroi du follicule : c'est ainsi qu'au cinquième mois la sécrétion a déjà commencé en beaucoup d'endroits, et qu'au sixième mois elle est partout en pleine activité. Mais nous devons faire observer qu'à côté de ces premières glandes, dont il existe une ou deux pour chaque follicule, il s'en développe d'autres dans le courant du sixième mois ; ces dernières sont généralement situées plus profondément,

Fig. 90. — Pour servir à l'étude du développement des glandes sébacées, chez le fœtus de six mois. Grossissement d'environ 250 diamètres. *a*, poil ; *b*, gaîne interne de la racine, ressemblant ici davantage à la couche cornée de l'épiderme ; *c*, gaîne interne de la racine; *d*, rudiments des glandes sébacées.

A. Glande rudimentaire en forme de bouteille, avec production de graisse dans les cellules centrales.

B. Glande un peu plus développée; la graisse s'est formée également dans le goulot, et les cellules graisseuses sont expulsées dans le follicule pileux ; il y a donc une cavité glandulaire et un produit de sécrétion.

et parcourent d'ailleurs les mêmes phases que les premières. Les cellules graisseuses des glandes récemment développées contiennent toujours beaucoup de granulations graisseuses, jamais une goutte unique de graisse; souvent aussi elles sont munies d'un noyau.

Le développement ultérieur des glandes sébacées a lieu de la manière suivante. Par suite d'une hypertrophie de la couche cellulaire externe des utricules glandulaires primitives, il se développe à la surface de ces dernières des espèces de bourgeons d'abord solides, mais qui subissent peu à peu des modifications analogues à celles que nous avons décrites pour les premiers rudiments de la glande, et se transforment de cette manière en vésicules glandulaires; celles-ci, à leur tour, donnent naissance, par le même mécanisme, à des vésicules secondaires, et c'est ainsi que se forment des grappes, simples d'abord, ensuite de plus en plus composées. Ce qu'on a appelé les couronnes glandulaires dérive souvent d'un même germe qui, poussant des rameaux de tous côtés, a fini par entourer complétement le follicule pileux; d'autres fois, ces couronnes proviennent de deux ou plus de deux prolongements primordiaux de la gaîne externe de la racine du poil. Chez le fœtus de sept mois, la plupart des glandes sont encore à l'état d'utricules simples, de $0^{mm},09$ à $0^{mm},14$ de longueur sur $0^{mm},05$ à $0^{mm},07$ de largeur, et il n'en existe qu'une ou deux pour chaque follicule pileux; ce n'est qu'à l'oreille qu'on trouve, autour de quelques follicules, jusqu'à cinq glandes simples formant une couronne dont le diamètre ne dépasse pas $0^{mm},14$; et sur le nez se rencontrent de petites grappes simples qui mesurent tout au plus $0^{mm},22$. Chez l'enfant nouveau-né, tous les utricules simples des régions dont il vient d'être question sont remplacés par de petites grappes longues de $0^{mm},22$ à $0^{mm},27$, larges de $0^{mm},09$ seulement, et dont chaque follicule possède une, plus rarement deux; à la poitrine, cependant, les petites grappes forment des couronnes, de même qu'à l'oreille, aux tempes, au nez, au mamelon, aux petites lèvres et au scrotum, et atteignent jusqu'à $0^{mm},9$ et plus, principalement celles des quatre dernières régions mentionnées. De l'exposé de ces faits il ressort que, même après la naissance, les glandes continuent à prendre du développement, et cela en suivant la même marche que pendant la vie fœtale. Ces propositions sont encore corroborées par le fait suivant : il n'est pas rare de rencontrer, même chez l'adulte, des glandes dont quelques lobules sont pâles, encore tout à fait pleins, et qu'on ne peut s'empêcher de regarder comme développés depuis fort peu de temps. Il est certaines glandes qui ne se montrent qu'après la naissance : telles sont celles des petites lèvres.

On rencontre quelquefois des glandes sébacées dans des régions anormales : c'est ainsi que Kohlrausch en a trouvé dans un kyste de l'ovaire, et de Bärensprung dans une loupe du front. Dans les deux cas, elles se rattachaient à des follicules pileux, d'où l'on peut conclure qu'elles doivent être fréquentes dans les kystes pileux. Effectivement, les parois du kyste pileux du poumon dont j'ai parlé plus haut en renfermaient qui étaient très évidentes et remplies de matière sébacée. De Bärensprung prétend avoir vu, dans quelques cas très rares, de nouvelles glandes sébacées se

former dans des cicatrices très anciennes. Après la chute des cheveux, les glandes sébacées semblent disparaître ; du moins en ai-je cherché en vain sur quelques têtes chauves. D'après E.-H. Weber, elles sont hypertrophiées dans le cancer cutané, et d'après de Bärensprung, dans l'acrothymion ou verrue humide, et dans le *nævus pilosus*. Les *tannes*, parmi lesquelles je range, avec Simon (*loc. cit.*, p. 334), le *lichen pilaris*, ne sont autre chose que des follicules pileux et des glandes sébacées remplis et distendus par le produit de ces dernières ; elles sont très fréquentes aux régions pourvues de glandes sébacées extrêmement volumineuses, telles que le nez, les lèvres, le menton, l'oreille, l'aréole du mamelon et le scrotum. La cause qui les produit peut être l'occlusion de l'orifice du follicule par quelque impureté venue du dehors, ou bien la sécrétion d'un produit trop visqueux, trop consistant ; elles renferment souvent un ou plusieurs poils, mais toujours, comme à l'état normal, des cellules contenant de la graisse, des cellules épidermiques provenant du follicule pileux, de la graisse libre, et, dans certains cas, des cristaux de cholestérine et des *acari folliculorum*. Le *milium*, petite tumeur blanchâtre qu'on voit quelquefois aux paupières, à la racine du nez, au scrotum, à l'oreille, doit aussi son existence aux glandes sébacées. Il se produit lorsque la matière sébacée distend les glandules sans dilater le follicule pileux ; il en résulte alors de petites tumeurs denses, soulevant la peau, dépourvues d'ouverture, dont le contenu, analogue à celui des tannes, peut encore, dans quelques cas, être exprimé dans le follicule pileux. Enfin, il est aujourd'hui certain pour tout le monde, que les kystes sébacés dont le siége est dans le derme lui-même (athéromes, stéatomes, mélicéris et molluscum), ne sont autre chose que des follicules pileux et des glandes sébacées énormément développées. Pour plus de détails, voyez les ouvrages cités plus haut. — Pour ce qui est de l'existence d'un petit parasite, l'*acarus folliculorum*, dans les glandes et follicules normaux, mais distendus, je renvoie à G. Simon (*loc. cit.*, p. 287). Dans le cas d'*ichthyose congénitale* que j'ai examiné avec H. Müller, nous avons trouvé, dans l'épaisseur de l'épiderme, les conduits excréteurs des glandes sébacées élargis de toutes parts ($0^{mm},07$ à $0^{mm},14$) et présentant de petits diverticules en cul-de-sac souvent très rapprochés, de $0^{mm},09$ à $0^{mm},27$ de longueur, et remplis de matière sébacée ; çà et là il y avait un petit poil dans le conduit excréteur, qui, pour cette raison, pouvait aussi être considéré comme un follicule pileux.

Pour étudier les glandes sébacées, on les disséquera par la face profonde de la peau, et on les enlèvera en conservant les rapports qui les unissent aux follicules pileux ; ou bien on pratiquera sur la peau des sections verticales d'une certaine épaisseur. On commencera cette étude sur les glandes du scrotum, du pénis ou des petites lèvres, qu'on peut isoler sans peine, et l'on se servira avec beaucoup d'avantage de l'acide acétique, qui donne de la transparence à toutes les parties environnantes. S'il ne s'agit que de déterminer quelles sont les différences de forme, de siége et de volume que présentent les glandes des diverses régions, on pourra faire usage des alcalis, notamment de la soude, qui attaque très peu les glandes, à cause de leur richesse en graisse, tandis qu'elle rend transparentes toutes les parties qui pourraient les cacher. Veut-on étudier les cellules glandulaires, et non la forme ou la structure de l'enveloppe, la voie la plus commode sera de faire macérer la peau ; au bout d'un certain temps, en arrachant les poils, on enlève à la fois les gaînes de la racine, les masses celluleuses des glandes sébacées, leur épithélium et leur contenu, ce qui facilite d'une manière étonnante l'examen de toutes ces parties. Si l'épiderme est peu épais (scrotum, grandes lèvres, gland du pénis), on arrivera très rapidement au même résultat en faisant tomber goutte à goutte, sur la préparation, de l'acide acétique concentré, ou bien en employant la soude ; mais celle-ci altère beaucoup plus les cellules glandulaires. Ceux qui voudront étudier le développement des glandes sébacées trouveront dans la macération et dans l'acide acétique de puissants auxiliaires. Les cellules de l'intérieur de la glande, qui renferment de la graisse, s'isolent avec la plus grande facilité lorsqu'on déchire une glande volumineuse ; quant au produit de sécrétion, il devra être examiné pur, additionné d'eau et traité par la soude.

Bibliographie. — Voyez les mémoires de Gurlt (p. 409), Krause (p. 126), G. Simon (p. 9) et Valentin (p. 759), cités à propos de la peau ; — le *Mémoire* d'Eschricht, dont nous avons dit un mot à l'occasion des poils ; — les *Traités généraux* de Henle (p. 809), Todd-Bowman (p. 424, fig. 92), de Hassal (pl. I, IV, p. 401), de Bruns (p. 439), de Gerber (p. 75, fig. 40, 42, 43, 44, 45, 239), d'Arnold (IIe partie) et le mien ; — les dessins de Wagner (*Icon. phys.*, tab. XVI, fig. 11 c), d'Ecker (*Icon. phys.*, tab. XVII), d'Arnold (*Icon. anat.*, fasc. 2, tab. XI, fig. 10), et de Berres (t. XXIV). — Voyez aussi G. Simon, *Ueber die sogenannten Tyson'schen Drüsen an der Eichel des männlichen Gliedes*, dans *Mull. Archiv*, 1844, p. 1.

CHAPITRE II.

DU SYSTÈME MUSCULAIRE.

§ 80. **Délimitation du système musculaire.** — A ce système appartiennent *tous les muscles* striés en travers, et qui ont pour fonction de produire, conjointement avec leurs organes accessoires, tendons et aponévroses, les mouvements du squelette, des organes des sens et de la peau. Situés entre la peau et les os ou dans les intervalles de ces derniers, ils sont très rapprochés les uns des autres et unis entre eux par des enveloppes communes, si bien qu'ils peuvent être considérés comme formant un tout en quelque sorte continu.

§ 81. **Structure des fibres musculaires.** — Dans les muscles en question, les plus petits éléments visibles à l'œil nu, les *fibres musculaires striées* (*volontaires* ou *de la vie animale*, fig. 39) se distinguent de ceux de la plupart des autres muscles striés du corps par leur volume et par l'indépendance de leurs diverses parties. Sous ce dernier rapport, tous les faisceaux primitifs sont pourvus d'une gaîne spéciale, ou *sarcolemme*, facile à reconnaître, surtout après l'addition d'acide acétique ou d'un alcali, ou après la macération dans l'acide chlorhydrique (Donders, Lehmann) ; le sarcolemme forme une enveloppe transparente, lisse, élastique, qui, chez l'homme et chez les mammifères, se distingue par sa finesse de celui des vertébrés inférieurs, spécialement des amphibies sans écailles. Les *fibrilles musculaires* ou *fibres primitives*, qu'il enveloppe étroitement (*fila* sive *fibrillæ musculares*, fig. 91) peuvent être isolées très aisément sur des pièces macérées, cuites ou conservées dans l'alcool ou l'acide chromique ; elles sont en général *variqueuses*,

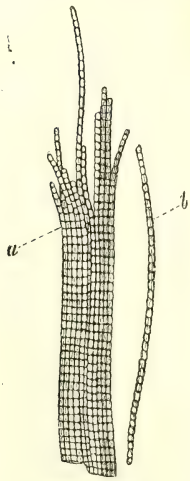

Fig. 91.

Fig. 91. — Fibrilles élémentaires d'un faisceau primitif du *Siredon pisciformis*. *a*. petit faisceau de fibrilles ; *b*, fibrille isolée. Grossissement de 600 diamètres.

c'est-à-dire qu'elles présentent, à des intervalles de $0^{mm},0009$ à $0^{mm},002$, des renflements plus ou moins considérables; et comme dans toute l'épaisseur du faisceau, ces parties renflées des fibres voisines, ainsi que les parties rétrécies, sont placées à la même hauteur, il en résulte l'apparence de *stries transversales;* quelquefois on voit aussi des *stries longitudinales.* Très rarement, et seulement dans les cas où les renflements sont peu marqués, les stries longitudinales existent seules. Chez l'*adulte* les fibres n'ont pas de *canal central* (Jacquemin, Skey, Valentin); les fibrilles constituent un faisceau compacte, non creux (fig. 92), grâce à un petite quantité de *substance intermédiaire* qui les agglutine entre elles. A la face interne du sarcolemme, il existe constamment un grand nombre de *noyaux* lenticulaires ou fusiformes, longs de $0^{mm},007$ à $0^{mm},011$, et munis souvent d'un nucléole. Leur distribution n'a rien de régulier; quelquefois il y en a deux ou plus de deux situés à la même hauteur; d'autres fois ils sont disposés en séries, ou bien ils alternent ensemble. Près des noyaux et entre les fibrilles on trouve aussi très souvent des granulations *jaunes* ou *graisseuses*, mais spécialement dans les fibres musculaires qui ont éprouvé un commencement d'altération pathologique.

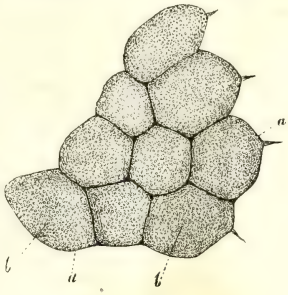

Fig. 92.

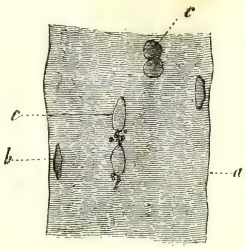

Fig. 93.

Les fibres musculaires ont la forme de polyèdres arrondis; leur grosseur varie entre $0^{mm},011$ et $0^{mm},07$ ou plus; elle est toujours plus considérable au tronc et aux membres ($0^{mm},036$ à $0^{mm},07$) qu'à la tête; les muscles de la face surtout se distinguent par la délicatesse de leurs fibres ($0^{mm},011$ à $0^{mm},036$); il est à remarquer cependant qu'on trouve souvent, dans le même muscle, de grandes différences sous ce rapport. D'après tous les faits observés jusqu'ici, il n'existe aucune différence absolue, quant au volume des fibres musculaires, entre l'homme et la femme, les individus robustes et les sujets débilités; il se pourrait cependant que ce qui est une exception dans un cas, fût la règle dans l'autre.

L'épaisseur des fibrilles primitives, chez l'homme, est de $0^{mm},011$ en moyenne. Le nombre des fibrilles contenues dans chaque faisceau doit se monter à plusieurs centaines pour les faisceaux volumineux; mais il n'est pas encore connu exactement. La distance qui sépare les

Fig. 92. — Section transversale de quelques fibres musculaires ou faisceaux primitifs du muscle gastrocnémien de l'homme. Grossissement de 350 diamètres. *a*, sarcolemme et tissu conjonctif interstitiel; *b*, section transversale des fibrilles et de la substance intermédiaire.

Fig. 93. — Portion d'une fibre musculaire de l'homme traitée par l'acide acétique et grossie 350 fois. *a*, sarcolemme; *b*, noyaux simples; *c*, noyaux doubles, entourés de graisse.

stries transversales entre elles varie généralement entre $0^{mm},0009$ et $0^{mm},002$.

On est loin de s'accorder sur la structure des fibres musculaires. Quelques auteurs admettent, ou du moins regardent comme très vraisemblable, que les fibres primitives sont un produit artificiel : tel est l'avis de Remak, de Brücke, de Dubois-Reymond, et surtout de Bowman. Suivant ce dernier, les muscles se décomposeraient tout aussi naturellement, si ce n'est aussi souvent, en disques (*discs*) (fig. 94) qu'en fibrilles, et pourraient être considérés avec autant de raison comme des piles de disques que comme des faisceaux de fibrilles. Si l'on divise complétement une fibre musculaire dans le sens des stries transversales et longitudinales, on obtient de petites particules arrondies qu'on peut appeler *particules primitives* (*primitive particles or sarcous elements*). Dans la fibre musculaire, ces particules sont unies entre elles tant dans le sens transversal que dans celui de la longueur, et constituent, dans un cas, un disque, dans l'autre un des articles des fibrilles. La division en disques, sur laquelle Bowman s'appuie spécialement, n'aurait d'importance, à mon avis, que si elle se rencontrait aussi fréquemment que la division en fibrilles, et si elle se montrait également çà et là sur des muscles frais ; or c'est ce qui n'a pas lieu. Sur des muscles non encore altérés, on ne voit jamais rien de semblable, et, même sur des faisceaux qui ont macéré, la séparation en disques est un fait excessivement rare ; tandis qu'il n'est guère de muscle, chez l'homme et chez les animaux supérieurs, sur lequel, avec un peu d'habitude, on ne réussisse à voir et à isoler les fibrilles. D'un autre côté, sur des coupes transversales de muscles tout à fait frais et vivants, telles qu'on les obtient, par exemple, sur la cuisse d'une grenouille au moyen d'un couteau double, on voit la section transversale des fibrilles avec la même évidence et la même netteté que sur des muscles desséchés, tandis que des *coupes longitudinales faites dans les mêmes conditions ne permettent pas de distinguer la moindre trace de disques*. Cette circonstance renverse à la fois toutes les hypothèses d'après lesquelles les muscles seraient constitués, à l'état vivant, par une substance homogène, solide ou fluide, ou par de petites particules unies entre elles suivant deux directions *différentes*. Une autre objection contre l'opinion de Bowman, c'est que ses prétendues particules élémentaires ne peuvent être isolées qu'avec beaucoup de difficulté, si ce n'est sur des muscles qui ont macéré, où cela est assez facile ; si sa manière de voir était exacte, les cas ne devraient pas être rares, au contraire, où ces particules ne tiennent solidement ensemble ni dans le sens de la longueur, ni dans celui de la largeur ; enfin, chez les insectes qui font du bruit en volant (coléoptères, névroptères, hyménoptères, lépidoptères, diptères, une partie des orthoptères et des hémiptères), les muscles thoraciques, même très frais, présentent des fibrilles très évidentes, voire même d'une rare beauté (fig. 95).

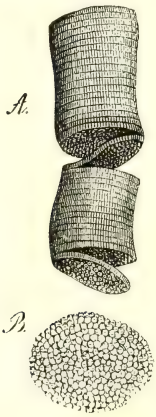

Fig. 94.

Fig. 95.

Fig. 94. — A, faisceau primitif divisé en disques transversaux, grossi 350 fois. Ce faisceau montre des stries transversales très nettes, et d'autres longitudinales moins distinctes. Les disques (*discs*), dont un est représenté en B sous un plus fort grossissement, sont granulés et formés des particules primitives (*sarcous elements*) de Bowman, ou de portions de fibrilles, suivant d'autres auteurs. D'après Bowman.

Fig. 95. — Fibres primitives d'un muscle très frais de la punaise des jardins. Grossissement de 350 diamètres.

Comme, sous tous les autres rapports, les muscles des insectes sont complétement les analogues de ceux des animaux supérieurs, ce fait me paraît péremptoire; aussi suis-je convaincu que les fibrilles existent pendant la vie, et que, s'il est quelquefois moins facile de les isoler, comme cela arrive chez l'homme et chez beaucoup d'animaux, c'est qu'elles sont unies entre elles par une substance intermédiaire homogène, visqueuse, albumineuse, qu'on voit parfaitement sur des coupes transversales; cette union est tellement solide que, dans certaines circonstances, les faisceaux se rompent en travers, c'est-à-dire aux endroits où les fibrilles ont le moins d'épaisseur. Le même fait a lieu pour d'autres éléments, tels que les fibres élastiques, les muscles lisses, et même les cellules converties en corne (gaîne interne de la racine et écorce des poils). Je ne voudrais pas cependant affirmer qu'il existe, chez les animaux, des *fibrilles dans tous les muscles striés et leurs analogues;* l'histoire du développement et l'anatomie comparée nous apprennent, au contraire, que la conformation des muscles peut être très diverse, et que très souvent ils renferment une substance homogène, non fibrillaire, qu'ils présentent ou non des stries transversales. Mais ce n'est pas là une raison qui doive faire admettre une semblable structure chez l'homme et chez les animaux supérieurs, car si les fibres musculaires de quelques animaux se rompent facilement au niveau des stries transversales (Leydig), cela ne démontre nullement que, chez ceux qui sont placés au sommet de l'échelle, il faille regarder comme naturelle une semblable division, comme artificielle, au contraire, la division en fibrilles.

Quant à la *nature des fibres primitives*, il reste encore bien des points à élucider. On admet généralement qu'elles sont pleines, et, dans le fait, rien n'autoriserait à les regarder comme creuses. Il est parfaitement certain que c'est à elles qu'est due l'existence des stries; mais de quelle manière les produisent-elles? Est-ce parce qu'elles sont *contournées en tire-bouchon* (Arnold, Reichert)? parce qu'elles sont *plissées en zigzag* (Will), ou parce qu'elles sont *variqueuses?* C'est une question qui n'est pas encore résolue. Tout ce que j'ai pu voir me conduit à admettre la dernière explication, la plus généralement accréditée. Je ne nie pas que, lorsqu'on examine un grand nombre de fibrilles, il n'arrive de temps en temps de rencontrer des aspects qui plaident en faveur des deux autres opinions, surtout celle de Will; mais il est incomparablement plus fréquent de voir de simples renflements en forme de chapelet. Les muscles qui conviennent le mieux pour cette étude sont ceux des pérennibranches (fig. 91); sur des pièces conservées dans l'alcool, rien de plus aisé que d'isoler les fibrilles et de les examiner sous toutes leurs faces. Il en est de même des muscles thoraciques des insectes. Tout récemment Barry (*loc. cit.*) a émis l'opinion que chaque fibrille musculaire est formée de deux fils parallèles, contournés en spirale, et d'une substance homogène, *hyaline*, circonscrite par eux, ou les renfermant. Je n'ai jamais rien vu de semblable, et mes convictions, sous ce rapport, sont telles que toute la théorie de Barry me fait l'effet d'un mythe, et ses figures, de dessins de pure imagination. S'il est vrai que les *varicosités*, c'est-à-dire des renflements placés à des intervalles égaux, sont la véritable cause de l'apparence striée des faisceaux, on ne sera pas éloigné d'admettre que les fibrilles élémentaires sont elles-mêmes composées de particules plus petites, de ce que Bowman a appelé *sarcous elements*. Dobie distingue même des particules transparentes et d'autres opaques, et Donders considère les *sarcous elements* comme des vésicules, ainsi que l'avait déjà fait Erasmus Wilson, qui admettait, il est vrai, une vésicule pour chaque région claire et une autre pour chaque région foncée. Cependant, de ce que la macération ou l'influence des réactifs décomposent les fibrilles en ces derniers éléments, il ne me semble pas démontré pour cela, d'une manière tout à fait concluante, qu'elles soient réellement formées, à l'état frais, de séries de particules rectangulaires ou quadrangulaires, accolées les unes aux autres; car les muscles frais ne fournissent qu'un très petit nombre de *sarcous elements*, ou même n'en fournissent pas du tout, circonstance qui me paraît constituer une énorme différence entre ces éléments et les fibrilles, si faciles à isoler dans certains cas; d'autant plus que, comme nous l'avons

dit, on ne voit aucune apparence de disques sur des coupes longitudinales. Toutefois, en émettant cette opinion, je n'entends nullement la donner comme parfaitement certaine, ni affirmer que les *sarcous elements* sont purement artificiels, et résultent simplement de ce que les fibrilles se rompent de préférence aux endroits où elles sont plus minces. Quant à la nature de ces particules, je m'abstiens d'émettre un avis quelconque, attendu que les microscopes dont nous nous servons me paraissent encore trop imparfaits pour permettre un jugement de quelque valeur sur des éléments d'une telle ténuité.

§ 82. **Union des fibres musculaires entre elles.** — Au tronc et sur les membres, les fibres musculaires s'étendent parallèlement les unes aux autres, sans se diviser ni s'anastomoser, et ne se terminent jamais par une extrémité libre au sein du muscle, dont elles mesurent toute la longueur ; elles forment ainsi des faisceaux prismatiques, *faisceaux secondaires*, dont chacun reçoit une enveloppe de tissu conjonctif. Ceux-ci, à leur tour, sont réunis, en nombre variable, par une gaîne plus forte pour constituer les *faisceaux tertiaires* dont se composent les muscles. Les faisceaux sont-ils étendus en surface, il en résulte des *muscles membraneux*. Sont-ils au contraire groupés en cylindres, ils forment des *muscles fasciculés*. Ainsi les muscles résultent de l'agrégation d'un grand nombre de faisceaux secondaires et tertiaires, dont les gaînes forment un système continu dans lequel on distingue l'enveloppe commune du muscle, ou le *périmysium externe*, *vagina muscularis*, ou *gaîne musculaire* proprement dite, et les enveloppes spéciales des divers faisceaux et des fibres musculaires, ou le *périmysium interne*. Le diamètre des faisceaux secondaires varie entre $0^{mm},5$ et $1^{mm},0$. Les faisceaux tertiaires et ceux d'un ordre plus élevé se voient bien surtout sur les muscles à gros faisceaux, tels que le grand fessier, le deltoïde ; mais ces faisceaux sont tellement variables au gré de celui qui les examine, qu'il est impossible de donner des mesures de leur volume.

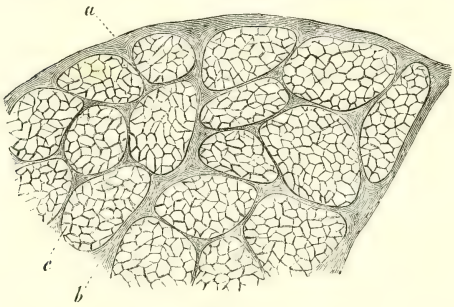

Fig. 96.

Les *gaînes musculaires* ou *enveloppes de tissu conjonctif* des muscles (*périmysium*), destinées à la fois à soutenir les vaisseaux et nerfs des muscles, à réunir les fibres musculaires et à favoriser leur action, varient en épaisseur suivant le volume des faisceaux qu'elles renferment ; mais elles sont toujours minces, d'un blanc mat, et formées de *tissu conjonctif* ordinaire et de *fibres élastiques* fines, simples ou anastomosées, ayant tout au plus $0^{mm},003$ d'épaisseur. Ces dernières se rencontrent surtout dans le *périmysium externe*, qu'on peut considérer à bon droit, pour ce motif, comme une gaîne semi-

Fig. 96. — Section transversale du sterno-cléido-mastoïdien, grossie 50 fois. *a*, périmysium externe ; *b*, périmysium interne ; *c*, faisceaux primitifs et secondaires.

élastique ; il importe de tenir compte de ce fait dans l'appréciation des fonctions du périmysium. Il existe, en outre, dans le périmysium de tous les muscles, principalement de ceux qui ont une certaine laxité, des cellules adipeuses ordinaires plus ou moins abondantes et renfermant souvent de très beaux cristaux de margarine ; chez les individus obèses, la graisse envahit jusqu'aux parties les plus internes des muscles.

§ 83. **Union des muscles avec les autres parties.** — L'union des muscles avec les organes mobiles, tels que les os, les cartilages, les capsules articulaires, la peau, etc., se fait tantôt directement, tantôt par l'intermédiaire d'éléments fibreux, comme les *tendons*, les *membranes tendineuses*, certaines catégories de *fascia* musculaires et de *ligaments* (ligaments interosseux, membrane obturatrice). Il est rare que les deux extrémités d'un muscle s'insèrent au squelette sans l'intermédiaire d'un tendon. Lorsque des fibres musculaires naissent directement des os (muscle oblique, iliaque, psoas, fessiers, etc.), ou des cartilages (transverse de l'abdomen, diaphragme), ou lorsqu'elles s'y insèrent sans intermédiaire (dentelés, omo-hyoïdien, muscles de l'oreille), elles ne vont jamais que jusqu'au périoste ou au périchondre, pour se terminer dans ces membranes par une extrémité mousse ; jamais elles ne se continuent avec les fibres de ces dernières ; encore moins arrivent-elles au contact immédiat des os. Les muscles qui se rendent à la peau tantôt s'étendent horizontalement au-dessous de ce tégument, avec lequel ils n'ont aucune connexion directe, et tantôt émettent des faisceaux plus ou moins volumineux qui vont en divergeant vers la peau (muscles de la face), et paraissent, quelquefois du moins, se continuer directement avec les faisceaux de tissu conjonctif du derme ; mais il n'a pas été possible jusqu'ici de déterminer quel est le véritable mode d'union de ces deux tissus entre eux.

§ 84. **Structure des tendons.** — Les *tendons* (*tendines*) sont des organes d'un blanc brillant, offrant quelquefois une légère teinte jaunâtre, et formés presque uniquement de tissu conjonctif. Sous le rapport de leur forme, on les distingue en *cordons tendineux* ou *tendons proprement dits*, et en *tendons membraneux* ou *aponévroses* (centre aponévrotique du diaphragme, aponévrose occipito-frontale, tendons des muscles de l'abdomen, grand dorsal, trapèze) ; mais il n'existe aucune limite précise entre ces deux variétés de forme, qui, du reste, présentent une structure complétement identique. Toutes deux consistent en un tissu conjonctif remarquable par le *parallélisme*, l'union intime de ses faisceaux, et par le petit nombre des fibres élastiques qu'il renferme. Les éléments du tissu conjonctif, ou les *fibrilles*, peuvent se voir très facilement sur les tendons frais ; comme partout, ils y sont d'une ténuité extrême. Dans les tendons ramassés en cordons, ces éléments affectent un trajet onduleux très élégant ; étendus parallèlement à l'axe longitudinal du tendon, ils sont tellement serrés les uns contre les autres, à l'état frais, qu'il est très difficile d'y voir des faisceaux primitifs. Ces

faisceaux existent cependant; ils ont une forme arrondie ou polygonale et une largeur de 0mm,018, comme on peut s'en convaincre sur des sections transversales de tendons desséchés, ou après l'addition d'un alcali; mais ils sont unis si intimement entre eux, qu'il est impossible de les isoler.

Il n'en est pas de même des *faisceaux secondaires* et *tertiaires* (fig. 97), qui sont très distincts, même sur des tendons frais. Le tissu tendineux, en effet, est traversé par des cloisons très minces, formées d'un tissu conjonctif plus lâche et unies les unes aux autres de manière à constituer un système continu de tubes parallèles, qui divisent les faisceaux primitifs en un certain nombre de groupes plus ou moins volumineux.

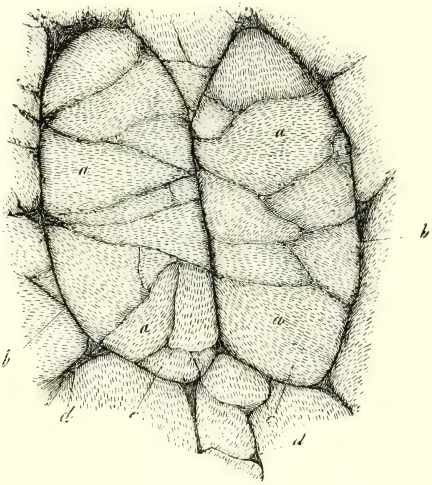

Fig. 97.

Les faisceaux secondaires, toujours très évidents, sont généralement prismatiques, quelquefois, au contraire, arrondis ou aplatis; ils ont un diamètre de 0mm,07 à 0mm,16. Les faisceaux tertiaires ne se voient pas moins bien; ils ont la forme de prismes de 0mm,2 à 1mm ou plus de largeur, et sont limités par des cloisons un peu plus épaisses que les précédents. Très souvent plusieurs faisceaux tertiaires se réunissent ensemble pour constituer des divisions d'un ordre plus élevé, qui, fortement adhérentes les unes aux autres et entourées d'une enveloppe commune de tissu conjonctif lâche, forment les tendons eux-mêmes.

Les *aponévroses* ont tantôt la même structure que les tendons proprement dits, et consistent en plusieurs couches de faisceaux secondaires étendus parallèlement à côté les uns des autres; tantôt elles ressemblent davantage aux membranes fibreuses, et se composent de faisceaux primitifs et secondaires qui s'entrecroisent dans deux ou plusieurs directions (muscles de l'abdomen, diaphragme).

Les faisceaux secondaires de tous les tendons renferment des *fibres élastiques fines* (prétendues fibres de noyaux) à divers degrés de développement, et se montrant soit sous la forme de séries de cellules fusiformes, étroites, unies entre elles par des prolongements déliés (cellules plasmatiques), soit sous l'apparence de fibres complétement développées, également larges

Fig. 97. — Section transversale d'un tendon du veau, grossie 20 fois. *a*, faisceau secondaire; *b*, faisceau tertiaire; *c*, fibres de noyaux coupées un peu obliquement, et se montrant comme de petites raies noires au milieu des fibres de tissu conjonctif; *d*, tissu conjonctif interstitiel.

dans tout leur trajet, ou de cellules fusiformes isolées. Ces éléments ont partout la même distribution; ils sont également espacés entre eux et disposés parallèlement aux faisceaux de tissu conjonctif: de sorte que, lorsqu'un tendon est coupé en travers, les sections foncées des fibres élastiques affectent une distribution régulière sur toute la surface de la coupe, et sont toujours distantes de 0mm,016 à 0mm,018 l'une de l'autre. Mais outre ces grosses fibres qui ont 0mm,0011 à 0mm,0022 de largeur, on trouve dans la plupart des tendons, peut-être dans tous, d'autres fibres élastiques plus fines, qui ne mesurent que 0mm,0005 à 0mm,0009, et qui relient diversement les premières entre elles. Il existe donc, dans chaque tendon, un véritable réseau élastique, dont les mailles entourent les faisceaux du tissu conjonctif. Ces fibres élastiques fines se voient également sur les coupes transversales, où elles sont représentées par de petits points foncés, ou par de petites lignes qui vont en divergeant à partir des grosses fibres (fig. 98); elles sont encore plus évidentes sur les sections longitudinales, qui, du reste, sont très avantageuses pour l'étude de tout le système de fibres dont nous venons de parler. On reconnaît aussi, sur ces dernières sections, que partout où les cellules formatrices des fibres ou les cellules plasmatiques conservent encore une certaine indépendance, elles contiennent de beaux noyaux allongés.

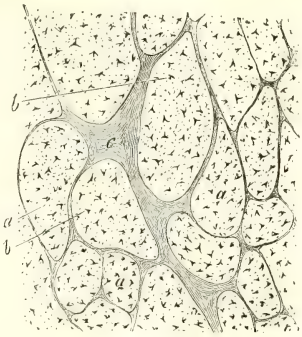

Fig. 98.

Outre les fibres élastiques, certaines régions des tendons renferment des *cellules cartilagineuses* (voyez plus bas) et des *cellules adipeuses* ordinaires; ces dernières se rencontrent spécialement dans les tendons peu denses, comme le sont ceux des muscles intercostaux, du triangulaire du sternum, du masséter, etc.

Les tendons présentent un éclat satiné et une apparence de stries transversales; cela provient simplement des ondulosités que décrivent les fibrilles. Cet aspect, par lequel se manifeste l'élasticité des tendons, disparaît en effet lorsqu'on les soumet à une forte traction.

Les *faisceaux tendineux primitifs* sont visibles, d'après Donders et Mulder, sur les sections transversales d'un tendon qui a été traité par la soude; ce réactif diviserait, en effet, les faisceaux secondaires en d'autres plus petits, composés eux-mêmes de 5 à 10 faisceaux primitifs. Chez l'homme et chez les mammifères, il est déjà possible de distinguer les faisceaux primitifs sur des sections transversales de tendons desséchés qu'on a fait gonfler dans l'eau, bien que les limites de ces faisceaux soient faiblement accentuées. L'aspect que présentent ces sections rappelle, jusqu'à un

Fig. 98. — Tendon du muscle tibial postérieur de l'homme, grossi 60 fois. *a*, faisceau secondaire; *b*, grosses fibres de noyaux; *c*, tissu conjonctif interstitiel.

certain point, celui d'une section transversale d'un muscle ; on y reconnaît même les fibrilles, ce qui, à mon avis, est d'une grande importance. Sur des sections transversales de tendons desséchés, puis ramollis dans l'eau ou dans l'acide acétique, jamais sur des sections longitudinales, on voit, en effet, dans la plupart des cas, de petits points très fins, placés régulièrement, comme sur les coupes des fibres musculaires (fig. 92), mais seulement un peu moins distincts. Ces points sont pâles, arrondis ; ils ont le même diamètre que les fibrilles tendineuses que l'on obtient par tout autre procédé, et représentent évidemment les sections transversales de ces dernières. Ce fait démontre, mieux que tout autre, combien est erronée l'opinion de Reichert, qui prétend que le tissu tendineux est formé d'une substance homogène (voy. § 18, note).

§ 85. **Union des tendons avec les autres parties.** — Les tendons sont

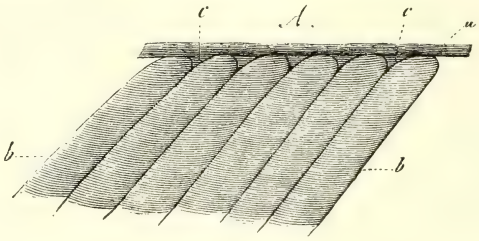

Fig. 100.

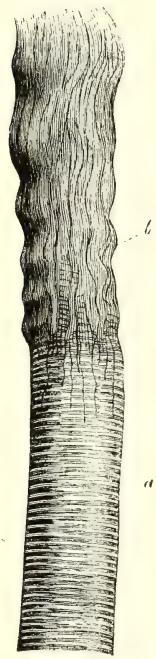

Fig. 99.

unis, d'une part, avec les muscles, de l'autre, avec les diverses parties qu'ils mettent en mouvement.

Ainsi qu'on le voit déjà à l'œil nu, l'union des tendons avec les muscles se fait de deux manières bien distinctes : tantôt les fibres musculaires se continuent directement avec les fibrilles tendineuses, et tantôt elles se terminent par des extrémités mousses, en formant avec le tendon un angle aigu. Les caractères microscopiques ne sont pas les mêmes dans ces deux circonstances. Dans le premier cas, les faisceaux musculaires se continuent sans intermédiaire avec ceux des tendons, de sorte qu'il n'existe aucune limite certaine entre les deux tissus, et que chaque faisceau de fibrilles musculaires va former un faisceau tendineux de volume à peu près égal (fig. 99). Quelque singulière que puisse paraître mon opinion, je dois dire que l'impression qu'a produite sur moi ce passage du muscle au tendon a

Fig. 99. — Faisceau primitif, *a*, des muscles intercostaux internes de l'homme, se continuant directement, et sans limite tranchée, avec un faisceau tendineux, *b*. Grossissement de 350 diamètres.

Fig. 100. — Rapports des fibres musculaires avec les tendons qui reçoivent obliquement l'insertion des muscles. Gastrocnémien de l'homme. Grossissement de 250 diamètres. *a*, coupe longitudinale d'une portion du tendon ; *b*, fibres musculaires, terminées par des extrémités légèrement coniques ou arrondies, qui se fixent dans de petites cavités de la face interne du tendon ; le périmysium *c* s'insère au pourtour de ces cavités.

toujours été celle d'une adhésion immédiate des fibrilles musculaires avec les fibrilles tendineuses.

Quand les faisceaux musculaires tombent obliquement sur les tendons et les aponévroses, il existe, contrairement à ce qui vient d'être dit, une *limite très nette* entre le muscle et le tendon (fig. 100) : dans ce cas, en effet, les fibres musculaires, généralement coupées obliquement, se terminent par des extrémités mousses, proéminentes en forme de cônes, plus rarement effilées d'une manière notable, quoique toujours arrondies, et s'insèrent à la surface des tendons et des aponévroses, sous des angles plus ou moins aigus, ainsi qu'au bord des premiers. Ce second mode d'union, moins direct que le premier, n'en est pas moins intime ; en effet, les extrémités des faisceaux primitifs pénètrent dans de petites excavations creusées dans le tendon, tandis que leur périmysium se continue d'une manière non interrompue avec le tissu conjonctif qui constitue la partie superficielle du tendon. On peut se convaincre facilement que tels sont les véritables rapports des muscles et des tendons, en examinant des muscles conservés dans l'alcool ou qui ont été soumis à la coction ; sur ces préparations il arrive aussi, çà et là, de voir le sarcolemme terminé très nettement par une extrémité en cul-de-sac. — Les connexions que nous venons de décrire s'observent partout où les faisceaux musculaires et les tendons se rencontrent obliquement, par conséquent, dans les muscles penniformes ou demi-penniformes, dans ceux dont les tendons d'insertion sont membraneux à leur origine (soléaire, gastrocnémien, par exemple), ou qui naissent de la surface d'une aponévrose, d'un os ou d'un cartilage. Là, au contraire, où les éléments des aponévroses ou des tendons se continuent en droite ligne avec ceux des muscles, on trouve généralement le premier mode d'union. Je dis généralement, et non toujours, puisque, dans les circonstances où le muscle et le tendon semblent n'être qu'un prolongement l'un de l'autre, les faisceaux musculaires forment quelquefois des angles très obliques avec les faisceaux tendineux et se terminent par des extrémités libres : c'est ce qui se voit partout où le tendon pénètre profondément dans la masse musculaire, pour s'y diviser en faisceaux distincts. Il résulte de mes observations qu'il existe une foule de muscles dont tous les faisceaux en connexion avec des tendons commencent ou se terminent par des extrémités libres ; tandis que je connais à peine un muscle qui n'ait un nombre plus ou moins grand de ses faisceaux terminés de cette manière : c'est ce qui explique pourquoi les tendons ont un volume de beaucoup inférieur à celui des muscles.

Les tendons sont unis, d'un autre côté, avec les os, les cartilages, les membranes fibreuses (sclérotique, gaîne du nerf optique, tendons qui s'épanouissent en aponévrose), avec les ligaments et les membranes synoviales (bourse sous-crurale, par exemple). Leur union avec les os et les cartilages a lieu tantôt par l'intermédiaire du périoste et du périchondre, dont les éléments, analogues à ceux des tendons, semblent se continuer directement avec ces derniers, ou être simplement renforcés par leur épanouissement ; tantôt cette union est immédiate, et alors (tendon d'Achille,

tendons du triceps crural, du grand pectoral, du deltoïde, du grand dorsal, du psoas iliaque, des fessiers, etc.) les faisceaux tendineux rencontrent la surface osseuse sous un angle obtus ou droit, et se fixent sur toutes les éminences, dans toutes les dépressions qu'elle présente, sans qu'il existe, dans ces régions, la moindre apparence d'un périoste interposé aux deux tissus (fig. 101). Souvent on rencontre dans les tendons, au voisinage des os, de belles *cellules de cartilage*, isolées ou réunies en petites séries. J'ai vu aussi, dans quelques cas exceptionnels, les fibrilles tendineuses incrustées, près de leur insertion à l'os, de sels calcaires déposés sous forme de granulations : c'est ce qu'on appelle des *tendons ossifiés*. Quand un tendon aboutit à une membrane fibreuse, il s'y perd d'une manière insensible, sans qu'on puisse voir la moindre solution de continuité (tenseur du *fascia lata*, biceps brachial).

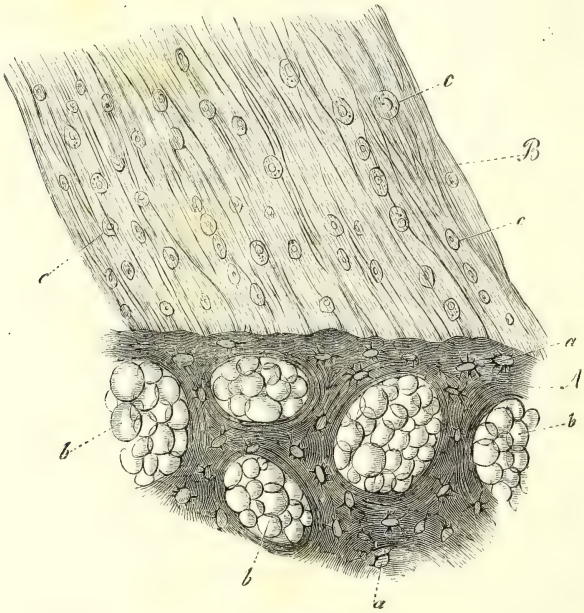

Fig. 101.

Suivant Reichert, lorsque des fibres musculaires semblent se continuer en droite ligne avec des fibres tendineuses, cette continuité n'existerait véritablement que pour le sarcolemme. Je dois déclarer que mes observations sur l'homme donnent le plus complet démenti à cette assertion, que je n'ai pu vérifier non plus sur l'écrevisse de rivière, dont les tendons sont, d'ailleurs, formés de chitine. Beaucoup d'autres animaux m'ont présenté bien certainement la même disposition que celle

Fig. 101. — Insertion du tendon d'Achille au calcanéum, chez un homme de soixante ans. Grossissement de 300 diamètres.

A, os, présentant des lamelles *a*, des espaces médullaires et des cellules graisseuses *b*.

B, tendon formé de fibrilles tendineuses et de cellules de cartilage *c*.

qui existe chez l'homme ; c'est ainsi que, dans la queue des larves de grenouille, on peut voir très nettement, lorsque le pigment n'y est pas trop abondant, les extrémités des fibres musculaires, divisées souvent en 3 à 5 dents, se continuer avec autant de petits tendons. Cette continuité des fibres musculaires et des fibres tendineuses peut s'observer aussi sur les muscles du tronc de la baleine ; et comme les fibres musculaires y sont très courtes, il est fréquent d'en rencontrer qui se montrent dans toute leur longueur, avec des faisceaux tendineux à leurs deux extrémités.

§ 86. **Organes accessoires des muscles et des tendons.** — A. Les *gaînes musculaires* ou *fascia* sont des membranes fibreuses servant d'enveloppe à des muscles isolés ou à des groupes de muscles, ainsi qu'à leurs tendons. Quelquefois elles remplissent en même temps le rôle des *tendons* et des *ligaments*, dont elles partagent alors la structure. D'autres fois leur fonction se borne à contenir les muscles ; elles ont, dans ces cas, la texture des membranes formées de tissu conjonctif et de fibres élastiques. Les premières sont blanches et brillantes, et ressemblent en tout point aux tendons et aux aponévroses ; les dernières contiennent souvent une quantité considérable de fibres élastiques fines, mêlées au tissu conjonctif dont elles se composent, et peuvent même, par places, présenter complétement l'aspect jaunâtre des membranes élastiques (voy. fig. 27) ; elles renferment alors des réseaux élastiques très serrés et très développés. Les fascia ont l'*apparence des tendons* partout où leurs fonctions, toutes mécaniques, nécessitaient un tissu dense et inextensible. Ainsi : 1° lorsqu'ils naissent d'un os ; 2° lorsqu'ils servent d'attache aux fibres musculaires et exercent les fonctions des aponévroses ; 3° lorsqu'ils reçoivent des expansions tendineuses et qu'ils agissent eux-mêmes à la manière des tendons ; 4° lorsqu'ils tiennent lieu de tendons en s'épaississant par places. Au contraire, les gaînes musculaires sont plus ou moins *élastiques* partout où elles doivent constituer une enveloppe solide, mais qui ne gêne en rien le muscle dans ses diverses modifications de forme, spécialement à la partie moyenne des muscles.

B. *Ligaments des tendons.* Certains fascia musculaires offrent, près de leur insertion aux os, une structure ligamenteuse et forment des espèces de gaînes cylindriques autour des tendons, ou servent à les fixer d'une manière quelconque; mais il existe aussi des *gaînes tendineuses* indépendantes, comme, par exemple, celles des tendons fléchisseurs des doigts et des orteils; ces dernières sont formées par la réunion d'un grand nombre de petits ligaments servant à fortifier extérieurement les gaînes muqueuses qui se trouvent dans ces régions. Parmi les autres ligaments appartenant à la même catégorie, nous citerons le ligament palmaire du carpe, la trochlée, et les freins des tendons.

C. *Bourses muqueuses* et *gaînes muqueuses.* Partout où des muscles ou des tendons frottent, dans leurs mouvements, contre des parties dures (os, cartilages) ou contre d'autres muscles, tendons ou ligaments, ils sont séparés de ces organes par des espaces remplis par une petite quantité d'un liquide visqueux qui, d'après Virchow (*Würzb. Verh.*, II, 281), ne renferme point de mucus, mais plutôt un principe très analogue à la substance colloïde. Les anatomistes

sont dans l'habitude de considérer ces espaces comme tapissés par une membrane spéciale, appelée *membrane synoviale*. Celle-ci serait constituée par un sac sans ouverture, de forme ronde ou allongée, qui tantôt revêt simplement les surfaces opposées des tendons et des os, des os et des muscles, etc. (*bourses muqueuses*), et tantôt forme deux cylindres creux emboîtés l'un dans l'autre et adhérents par leurs bases, le premier revêtant le tendon, le second tapissant la partie dans laquelle il se meut. Ce sont les *gaînes synoviales*. La vérité, c'est qu'un petit nombre seulement de ces cavités sont tapissées par une membrane partout continue, et que la plupart en sont dépourvues en beaucoup d'endroits. Pour ce qui est des bourses muqueuses, celles des muscles (psoas, iliaque, deltoïde, etc.) doivent être considérées comme les plus complètes; celles des tendons, au contraire, ne présentent que par places une membrane distincte, et en manquent précisément sur les faces qui frottent l'une sur l'autre. Ce dernier fait se reproduit dans les gaînes synoviales, parmi lesquelles les gaînes communes des fléchisseurs des doigts et des orteils offrent seules, jusqu'à un certain point, l'image des prétendus sacs séreux, bien que, même dans ces régions, ces tendons soient privés de tout revêtement membraneux sur une foule de points. Sous ce rapport, comme sous beaucoup d'autres, l'ancienne doctrine des sacs séreux partout continus avec eux-mêmes doit être modifiée radicalement. Dans la plupart des gaînes synoviales et dans quelques bourses muqueuses, on trouve çà et là, notamment près des freins, des prolongements rougeâtres plus ou moins volumineux et en forme de franges; ce sont des *prolongements vasculaires* de la membrane synoviale, qui ne diffèrent en rien de ceux des articulations.

D. *Fibro-cartilages* et *os sésamoïdes*. Les tendons de certains muscles (tibial postérieur, long péronier) contiennent dans leur tissu, là où ils se meuvent dans des gaînes, des masses denses, demi-cartilagineuses, connues sous le nom de *cartilages sésamoïdes*, de *fibro-cartilages;* lorsqu'elles s'ossifient, elles deviennent des *os sésamoïdes*, semblables à ceux qu'on trouve normalement dans le tissu des tendons de quelques fléchisseurs des doigts et des orteils, dont une des faces est tournée vers une cavité articulaire.

Quant à la *structure intime* des parties qui viennent d'être mentionnées, voici ce que nous ferons remarquer. Les *os sésamoïdes* sont composés de substance osseuse ordinaire, à cellules très petites; une de leurs faces est couverte de plusieurs couches de substance tendineuse ou ligamenteuse, tandis que l'autre, qui fait saillie dans une cavité articulaire, est revêtue d'un enduit mince de substance cartilagineuse. Les *ligaments des tendons*, comme l'exigaient leurs fonctions, ont absolument la même structure que les portions tendineuses des fascia et les tendons proprement dits; ils présentent çà et là des fibres élastiques fines en cours de développement, ou des séries de cellules formatrices de ces fibres. Les *freins des tendons* ont une structure plus délicate; destinés principalement à protéger les vaisseaux qui se rendent aux tendons, ils contiennent surtout du tissu conjonctif lâche avec des fibres élastiques fines et des cellules adipeuses, quelquefois aussi beaucoup de tissu élastique. Les *bourses muqueuses*, dont les parois sont toujours très

minces, consistent, lorsqu'elles ont une membrane spéciale, en faisceaux de tissu conjonctif entrecroisés dans divers sens, lâchement unis et quelquefois anastomosés entre eux, et en fibres élastiques fines ; les *gaînes muqueuses*, pour répondre à leur double destination de bourses muqueuses et de ligaments de tendons unis à des gaînes tendineuses, présentent, là où elles sont minces, la même structure que les bourses muqueuses, là où elles sont épaisses, un tissu conjonctif fin, dense, renfermant souvent des séries de cellules plasmatiques allongées, qui font la transition aux fibres élastiques. Les deux espèces de sacs ne sont revêtus d'un *épithélium*, à leur face interne, qu'en certaines régions limitées ; il en est de même des organes qu'elles enveloppent ou qui les avoisinent. Cet épithélium se compose d'une simple couche de cellules à noyau, polygonales, de $0^{mm},009$ à $0^{mm},016$ de diamètre. Les *régions dépourvues d'épithélium* sont : beaucoup de parties des gaînes muqueuses et des tendons qu'elles renferment ; certaines portions des bourses muqueuses, remarquables par leur ton mat et leur aspect jaunâtre, et qui répondent aux endroits où *la pression est le plus considérable.* La gaîne commune des fléchisseurs des doigts est tapissée d'un épithélium dans toute son étendue ; on peut en dire autant des bourses muqueuses, dans lesquelles certains ligaments placés en dehors de la bourse proprement dite et entourant les tendons en forme de fronde, sont seuls dépourvus du revêtement épithélial ; c'est ce qu'on voit çà et là aux muscles sous-scapulaire, poplité, etc.

Toutes ces régions privées d'épithélium, sans exception, ont la structure des *fibro-cartilages* dans toute leur étendue, c'est-à-dire que le tissu conjonctif compacte, généralement pauvre en fibres élastiques, dont elles se composent, est parsemé d'un nombre plus ou moins considérable de *cellules de cartilage* (fig. 102). Ces cellules, souvent très abondantes, sont, le plus ordinairement, arrondies et à contours foncés, bien que leur membrane soit loin d'être épaisse ; elles ont $0^{mm},014$ à $0^{mm},027$ de diamètre, et renferment un noyau sphérique de $0^{mm},007$, qu'entoure un liquide transparent tenant quelquefois en suspension des granulations graisseuses opaques. A côté d'elles on peut rencontrer aussi : des cellules oblongues, à un ou deux noyaux ; des cellules arrondies, à parois très minces, mesurant jusqu'à $0^{mm},05$ à $0^{mm},07$ en diamètre et renfermant 1, 2 à 20 cellules filles dont la membrane est plus épaisse et les contours plus foncés ; enfin, des cellules oblongues dans lesquelles existe un dépôt formé de couches concentriques, un noyau ou une cellule fille munie d'un noyau. Dans les tendons se voient presque exclusivement les formes simples des cellules, et bien qu'elles puissent être très abondantes, ces cellules sont généralement isolées, ou tout au plus rangées en séries de 2 à 6 entre les faisceaux du tisssu conjonctif ; elles

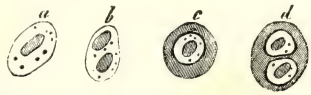

Fig. 102.

Fig. 102. — Cellules de cartilage extraites du petit ligament en forme de gaîne qui entoure le tendon du muscle poplité. Grossissement de 350 diamètres. *a*, cellule avec un seul noyau ; *b*, cellule avec deux noyaux ; *c*, cellule contenant une cellule fille ; *d*, cellule renfermant deux cellules filles, toutes deux avec un contenu un peu plus dense.

se rencontrent dans les couches superficielles et dans la profondeur des tendons. Ceux-ci se composent, en général, de couches alternatives de tissu conjonctif ordinaire et de tissu conjonctif renfermant des cellules de cartilage (fibro-cartilage), de sorte que la section transversale d'un tendon présente un mélange de blanc et de jaune. Quelquefois, cependant, les parties superficielles seules sont entremêlées de tissu cartilagineux, le centre offrant la structure habituelle des tendons. Les points où les tendons contiennent un très grand nombre de cellules de cartilage sont marqués généralement par un épaississement notable de l'organe, ou semblent même pourvues de masses spéciales de fibro-cartilage (long péronier, tibial postérieur). Dans les *gaînes muqueuses*, ainsi que dans les autres parties que nous venons de citer, il n'est pas rare de trouver des groupes serrés ou des *séries allongées* de 5 à 10 cellules et plus, parmi lesquelles celles de la périphérie sont toujours les plus petites, celles du milieu les plus volumineuses. Dans la gouttière de l'os cuboïde servant à loger le tendon du long péronier latéral, on rencontre une couche de *vrai cartilage* qui a de $0^{mm},75$ à 1^{mm} d'épaisseur.

Les *prolongements vasculaires des gaînes tendineuses* et des *bourses muqueuses* concordent exactement, quant à leur structure, avec ceux des articulations, dont ils ne diffèrent que par leurs dimensions moins considérables.

Les bourses synoviales du système musculaire ne sont pas de simples mailles du tissu conjonctif, comme les bourses muqueuses sous-cutanées ; car constamment elles présentent un épithélium sur quelques-unes de leurs parties. Mais il ne faudrait pas non plus les placer tout à fait à côté des membranes séreuses proprement dites (plèvre, péritoine), puisque leur revêtement épithélial est rarement complet, et que la couche de tissu conjonctif des séreuses manque elle-même très souvent. On doit, au contraire, ranger dans la même catégorie les poches synoviales du système musculaire et les capsules synoviales, qui, elles aussi, ont toujours un épithélium incomplet, et qui, d'ailleurs, communiquent souvent avec les bourses muqueuses (triceps crural, poplité, sous-scapulaire, etc.). Il est à remarquer, cependant, qu'il existe des transitions entre ces organes et les véritables sacs séreux.

Quant à l'existence, dans les ligaments des tendons et dans les gaînes tendineuses, de séries de cellules qu'on reconnaît être des fibres élastiques à divers degrés de développement, j'ai déjà attiré l'attention sur la grande analogie qu'elles présentent avec les cellules cartilagineuses simples des gaînes tendineuses et des tendons ; analogie qui est si évidente, qu'on peut considérer sans crainte les deux espèces de cellules, sinon comme complétement identiques, du moins comme très semblables entre elles ; d'autant plus que partout où il existe des cellules de cartilage au sein du tissu conjonctif, on peut démontrer aussi la présence de ces séries de cellules et leur allongement en fibres élastiques. C'est ce que nous aurons l'occasion de constater de nouveau à propos des disques ligamenteux de Henle. L'aponévrose palmaire, toutefois, certains tendons et quelques ligaments, contiennent de ces séries de cellules sans présenter de cellules cartilagineuses bien évidentes. Ces faits se conçoivent aisément depuis les éclaircissements donnés récemment par Virchow au sujet des éléments celluleux qu'on rencontre dans le tissu conjonctif et dans le cartilage ; ils sont, en même temps, une nouvelle preuve à l'appui de la doctrine de cet auteur.

§ 87. **Vaisseaux des muscles et de leurs organes accessoires.** — A. *Vaisseaux sanguins.* Les ramifications des gros vaisseaux n'offrent que peu de particularités. Les branches vasculaires arrivent aux muscles perpendicu-

lairement ou sous un angle obtus et donnent naissance, dans l'épaisseur du périmysium interne, à des ramifications arborescentes formant entre elles des angles plus ou moins ouverts, de manière à se distribuer sur toute la longueur du muscle. Les artères et les veines les plus petites affectent, en général, un trajet parallèle aux faisceaux musculaires, entre lesquels elles se terminent en un réseau capillaire tellement caractéristique, qu'il suffit de l'avoir vu une fois pour ne plus jamais le méconnaître dorénavant. Ce réseau est formé de mailles rectangulaires, dont le grand côté est parallèle à l'axe longitudinal des muscles ; il se compose, par conséquent, de deux espèces de petits vaisseaux : les uns sont longitudinaux, et cheminent dans les rainures formées par l'adossement de deux faisceaux voisins, ou dans les espaces irréguliers existant entre plusieurs faisceaux, comme on le voit bien sur une coupe transversale d'un muscle injecté ; les autres sont dirigés en travers, s'anastomosent de diverses manières avec les premiers, et enlacent les fibres musculaires. Ainsi, chaque faisceau primitif est, en quelque sorte, entouré d'un réseau capillaire spécial, qui l'abreuve de sang de toute part. Les capillaires des muscles sont les plus fins du corps humain ; leur diamètre est quelquefois inférieur à celui des globules sanguins de l'homme. Sur une préparation de Hyrtl, ils n'ont que $0^{mm},005$ à $0^{mm},006$; dans le grand pectoral, ils mesurent $0^{mm},005$ à $0^{mm},007$ lorsqu'ils sont remplis de sang, et $0^{mm},0036$ à $0^{mm},0045$ à l'état de vacuité.

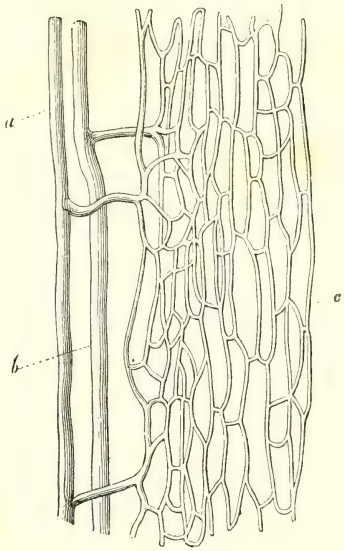

Fig. 103.

Les *tendons* doivent être rangés parmi les organes les plus pauvres en vaisseaux sanguins. Les plus petits n'offrent, à leur intérieur, *aucune trace* de vaisseaux sanguins ; mais le tissu conjonctif lâche qui les enveloppe extérieurement renferme des réseaux capillaires très développés et à larges mailles. Les tendons plus considérables présentent aussi quelques vaisseaux isolés dans leurs couches superficielles, et sur les tendons les plus volumineux, le microscope et l'injection dévoilent des réseaux vasculaires très lâches, même dans les couches profondes ; néanmoins, dans ce dernier cas, les parties centrales sont toujours privées de vaisseaux. — Ce que nous venons de dire des tendons s'applique aussi aux *ligaments des tendons*, si ce n'est que ces derniers sont encore moins vasculaires. Les *fascia*, très minces,

Fig. 103. — Vaisseaux capillaires des muscles, à un grossissement de 250 diamètres. *a*, artère ; *b*, veine ; *c*, réseau capillaire.

sont complétement dépourvus de vaisseaux; ceux qui sont plus épais, comme le *fascia lata,* reçoivent quelques ramifications vasculaires très rares, abstraction faite du tissu conjonctif lâche et vasculaire qui couvre leur surface. Les *membranes synoviales* du système musculaire, au contraire, et surtout leurs prolongements vasculaires, sont riches en vaisseaux sanguins. Mais comme ces organes sont en tout semblables aux capsules synoviales du tissu osseux, nous n'entrerons ici dans aucun détail à leur égard.

B. Les *vaisseaux lymphatiques* des muscles sont peu nombreux ; dans les petits muscles, tels que l'omo-hyoïdien, le sous-crural, je n'ai trouvé jusqu'ici aucun lymphatique, et parmi les muscles les plus volumineux, quelques-uns seulement m'ont présenté des vaisseaux lymphatiques de $0^{mm},5$ à $0^{mm},6$ de diamètre, cheminant à côté des vaisseaux sanguins qui y pénétraient. Or, comme les vaisseaux profonds des membres, c'est-à-dire ceux des muscles, ne s'accompagnent que de très peu de lymphatiques, parmi lesquels quelques-uns ne proviennent certainement pas des muscles, on est fondé à admettre, ce me semble, que dans les cas où des vaisseaux lymphatiques existent au voisinage de grosses masses musculaires, ils ne pénètrent point dans les interstices des faisceaux de ces dernières, mais se distribuent simplement dans le périmysium et dans le tissu conjonctif lâche qui sépare les grandes divisions des muscles, principalement là où ce tissu est mou et mêlé de graisse, comme, par exemple, dans le muscle fessier et dans les couches superficielles d'un grand nombre d'autres. — Dans les *tendons*, les *fascia*, et dans les *membranes synoviales*, personne jusqu'ici n'a pu démontrer l'existence de vaisseaux lymphatiques.

§ 88. **Nerfs des muscles.** — Même en ne considérant que les rapports généraux des nerfs dans les muscles, on s'aperçoit immédiatement qu'ils présentent quelque chose de spécial ; il est facile de s'assurer, en effet, sur la plupart des muscles, que les fibres nerveuses ne viennent les toucher qu'en des points très limités, sans s'étendre parallèlement à leurs faisceaux. Quant à la *terminaison* des nerfs, il existe, dans tous les muscles, des anastomoses entre les ramuscules nerveux, ou ce qu'on a appelé des *plexus*. Pour voir les anastomoses entre des branches d'un certain volume, il convient de choisir une région où toutes les ramifications sont concentrées dans un très petit espace (voyez la note); partout ailleurs, on ne trouve que des anastomoses entre des ramuscules de plus en plus ténus (*plexus terminaux*, Valentin). Ces dernières se rencontrent dans tous les muscles ; elles sont très fréquentes et forment des mailles allongées, en général, dans le sens des faisceaux. Ces plexus terminaux, produisant un réseau plus ou moins serré, sont situés généralement entre les ramifications d'un petite branche, mais ne sont point complétement isolés ; ils conduisent aux *anses terminales* de Valentin, qui ne sont autre chose, dans ma pensée, que les anastomoses des derniers ramuscules, composés d'un petit nombre de fibres primitives ou même d'une seule, et provenant d'une branche pour se rendre à une autre ; il est indifférent, dès lors, que leur trajet soit direct ou en

anse (fig. 104). Il est certain, d'après les observations de R. Wagner, de moi, de Luschka, qu'à côté de ces anses il existe aussi des nerfs terminés par une extrémité libre, et comme les recherches modernes tendent à généraliser



Fig. 104.

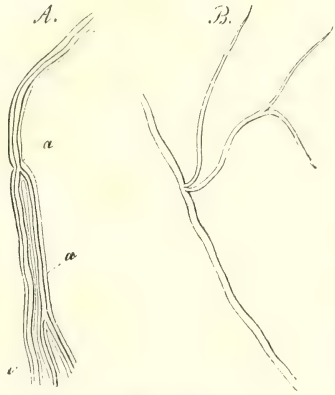

Fig. 105.

de plus en plus ce dernier mode de terminaison, il est permis de croire que les anses ne sont point les derniers prolongements des fibres primitives, et qu'après les avoir formées, celles-ci vont finir sur un autre point *par une extrémité libre*, soit directement, soit après s'*être divisées*, comme Wagner et moi nous l'avons vu sur des muscles de l'homme et des mammifères. — Les rameaux qui pénètrent dans les muscles se composent principalement de tubes nerveux larges ; pour 100 de ces derniers on trouve environ 12 tubes minces (Volkmann). Dans l'intérieur des muscles, le calibre des tubes va en diminuant, si bien que les plexus terminaux sont formés de fibres très minces qui n'ont que $0^{mm},002$ à $0^{mm},005$ de diamètre. Quelquefois même, il est possible d'observer directement cet amincissement progressif de certaines fibres, ce qui prouve que, dans ces cas du moins, il n'est pas dû à une division de ces dernières. C'est ainsi que j'ai vu, dans le muscle omo-hyoïdien, plusieurs fibres nerveuses de $0^{mm},009$ à $0^{mm},012$ de largeur et pro-

Fig. 104. — Expansion terminale des nerfs du muscle omo-hyoïdien de l'homme. Grossi 350 fois et traité par la soude. *a*, mailles du plexus terminal ; *b*, anses terminales ; *c*, fibres musculaires.

Fig. 105. — Division des fibres nerveuses primitives dans les muscles. Grossissement de 350 diamètres.

A. Double division observée dans le muscle omo-hyoïdien de l'homme. *a*, névrilème.

B. Divisions rencontrées dans un muscle de la face du lapin, avec trois rameaux semblant se terminer en pointe.

venant de rameaux qui avaient 0mm,11 à 0mm,16 de diamètre, se rétrécir après un trajet de 0mm,34 à 0mm,45, et n'avoir plus que 0mm,004 à 0mm,005, puis, 0mm,9 à 1mm plus loin, se réduire à 0mm,002, c'est-à-dire au diamètre des fibres les plus fines. Pendant que leur diamètre diminuait ainsi, les tubes nerveux prenaient tout à fait l'aspect des fibres appelées *sympathiques*, c'est-à-dire qu'elles devenaient pâles, et n'offraient plus qu'un simple contour, avec une grande tendance à devenir variqueuses ; en même temps semblait disparaître autour d'eux toute trace d'une enveloppe de tissu conjonctif. Néanmoins, ils avaient encore toujours des bords foncés : ce n'étaient donc pas des tubes sans moelle, comme on en voit dans d'autres modes de terminaison.

Des *nerfs de vaisseaux* se rencontrent dans tous les muscles ; ils font partie du faisceau vasculaire et forment des rameaux plus ou moins considérables suivant le volume des vaisseaux. Ils ne contiennent que des fibres de l'espèce la plus fine, et accompagnent toujours des vaisseaux d'un certain volume, qui offrent encore les caractères évidents des artères ou des veines. Il ne m'a pas été possible de voir leur terminaison ; mais je puis affirmer qu'ils n'existent plus au niveau des capillaires, ni même quelquefois sur les petites artères et veines. Çà et là, on voit se joindre à eux une ou plusieurs fibres nerveuses du plexus terminal du muscle, ce qui concorde parfaitement avec ce fait que les nerfs des vaisseaux d'un grand nombre d'organes (des membres, par exemple) proviennent indubitablement des nerfs spinaux.

Quant aux *tendons*, les petits ne reçoivent point de nerfs, les gros ne reçoivent que des nerfs de vaisseaux : tels sont le tendon d'Achille, celui du triceps crural, le centre tendineux du diaphragme (Luschka). Jusqu'à ce jour, mes observations ne m'ont point montré de nerfs dans les *fascia*, ni dans les *gaînes tendineuses*, non plus que dans les *capsules synoviales du système musculaire*.

Dans un grand nombre de petits muscles, les ramifications nerveuses *n'occupent qu'un espace très restreint ;* c'est ainsi que, dans le ventre antérieur du muscle omo-hyoïdien, par exemple, qui mesure 3 pouces en longueur, la région dans laquelle se ramifient les nerfs n'a pas plus de 5 à 8 lignes d'étendue. Une branche nerveuse pénètre dans la partie moyenne du muscle et se divise immédiatement en deux rameaux principaux, dont l'un rayonne vers le bord gauche, l'autre vers le bord droit du muscle, et qui forment des anastomoses multiples entre les divisions nerveuses de tout ordre ; de ces anastomoses partent des filets qui vont dans toute l'épaisseur du muscle, depuis les couches les plus superficielles jusqu'aux plus profondes. Tandis que cette région limitée présente une richesse nerveuse qui rappelle celle des organes des sens, toutes les autres parties du muscle se montrent *très peu fournies* ou même *privées complétement de nerfs*. Dans un cas que j'ai examiné avec beaucoup de soin, il ne m'a pas été possible de trouver dans ces parties, abstraction faite de quelques nerfs vasculaires, plus de trois ramuscules nerveux de 0mm,047, 0mm,062 et 0mm,095 de largeur ; ceux-ci émanaient bien des troncs principaux, mais leur disposition différait notablement de celle des autres nerfs, car deux d'entre eux se dirigeaient en droite ligne vers l'extrémité inférieure du muscle, et le troisième, vers le bout supérieur ; dans ce trajet, ils émettaient quelques rares filets, composés d'une ou de deux fibres primitives et qui pénétraient perpendiculairement dans le muscle ; ils se terminaient enfin au voisi-

nage du tendon intérieur et du tendon terminal, en se résolvant en ramuscules très fins et en fibres nerveuses primitives, dont quelques-unes se rendaient à la limite qui sépare les fibres musculaires des fibres tendineuses. J'ai rencontré les mêmes particularités dans le muscle sous-crural et dans un muscle costo-cervical (étendu de la première côte à l'aponévrose cervicale). Dans les muscles sterno-hyoïdien, sterno-thyroïdien, omo-hyoïdien (ventre inférieur), tantôt la distribution nerveuse était la même que celle que nous venons de décrire, et tantôt elle semblait s'en éloigner quelque peu, c'est-à-dire que souvent les branches nerveuses ne se divisaient pas à la même hauteur, et *s'étendaient sur une plus large surface ;* néanmoins il était toujours facile de se convaincre que là encore se reproduisait le fait signalé précédemment, et *que les diverses parties des muscles n'avaient de connexions avec les plexus nerveux que dans une étendue limitée.* La chose était plus difficile à démontrer pour quelques autres petits muscles qui, comme ceux de l'œil, reçoivent leurs nerfs sous un angle aigu, et dans lequel les branches principales parcourent un trajet plus ou moins long avant de former leurs expansions terminales; j'y réussis cependant assez bien. Les muscles volumineux, naturellement, ne peuvent être examinés au microscope en masse; mais des voies différentes conduisent à cette conviction qu'on peut leur appliquer, au moins à quelques-uns, tout ce que nous venons de dire des petits muscles; il suffit, pour cela, d'isoler par la dissection et d'examiner dans toute leur longueur quelques petits faisceaux aplatis. En effet, lorsqu'on étudie les muscles, ceux surtout qui ne sont pas trop compactes, on s'assure de ce fait, que chaque fascicule se comporte, en quelque sorte, comme un petit muscle. Je n'ai pas examiné comment les nerfs se distribuent dans les muscles à faisceaux très longs, tels que le couturier, le grand dorsal, etc.; peut-être chacun de leurs faisceaux primitifs a-t-il, avec les nerfs, des points de contact multiples et très éloignés les uns des autres.

En 1836, Valentin et Emmert ont décrit simultanément la terminaison *en anses* des fibres nerveuses primitives dans les muscles, mode de terminaison que le premier de ces auteurs a prétendu exister également dans les nerfs sensitifs. Mais depuis que la physiologie moderne a montré qu'elle était fort embarrassée de ces anses, et surtout depuis que le microscope a fait découvrir des terminaisons différentes (corpuscules de Pacini, etc.), les anses sont tellement tombées en discrédit, qu'au lieu de se demander, comme autrefois, s'il existe un mode de terminaison différent, on se pose maintenant cette question : Y a-t-il véritablement des anses? Dans les muscles, spécialement, leur existence a semblé très problématique à quelques auteurs depuis qu'on a trouvé dans ces organes des divisions des tubes nerveux et des extrémités libres; mais il est certain que ces anses se rencontrent quelquefois, comme nous l'avons vu précédemment, quoiqu'on ne puisse affirmer qu'elles constituent bien véritablement la terminaison des nerfs. Je ferai remarquer encore que, dans un cas, j'ai cru voir, sur un ramuscule nerveux du muscle omo-hyoïdien, un petit ganglion composé d'environ cinq cellules; mais je n'avance ce fait qu'avec réserve, puisque le muscle soumis à mon observation avait été traité par la soude.

Chez les *invertébrés*, la terminaison des fibres nerveuses par une extrémité libre et leur division au voisinage des fibres musculaires ont été décrites depuis fort longtemps par divers auteurs. C'est ainsi que Doyère l'a fait pour les tardigrades; de Quatrefages pour l'éolidine et quelques rotifères (*Ann. des sc. nat.*, 1843, p. 30, et pl. II, fig. 12). J'ai vu moi-même, dans une larve de *Chironomus* (diptère), une fibre nerveuse unique se diriger vers les deux faisceaux musculaires du pied de devant, se diviser en deux branches à la manière d'une fourche, et s'appliquer à la surface du muscle après s'être renflée un peu à ses extrémités. Des observations plus récentes, faites par Leydig et par Meissner, concordent parfaitement avec les précédentes; seulement Meissner veut que les extrémités des nerfs se confondent d'une manière indissoluble avec les fibres musculaires. Chez les *vertébrés*, Müller et Brücke ont décrit les premiers, dans les muscles de l'œil du brochet, une division des fibres nerveuses (J. Müller, *Physiol.*, 4e édit., 1er vol., p. 524), et de Quatrefages a fait, sur l'*Amphioxus*, les mêmes observations que sur les invertébrés. Il est aisé de les

répéter sur les muscles de l'œil du brochet; en déchirant les faisceaux de ces muscles, soit frais, soit conservés dans le sublimé et rendus transparents par l'acide acétique, on voit très souvent des fibres qui se bifurquent. Mais ce fait est bien plus fréquent chez la grenouille, où l'on rencontre aussi plus souvent des trifurcations. J'ai été frappé, en outre, d'une circonstance qui est précisément l'inverse de ce qui se voit spécialement chez les mammifères : je veux parler de l'étendue extraordinaire qu'occupent les ramifications nerveuses dans les muscles de l'œil des poissons, étendue telle, qu'il semble difficile de trouver un point d'un faisceau musculaire près duquel on ne rencontre une fibre nerveuse. Il arrive même très souvent que des fibres nerveuses accompagnent les faisceaux musculaires dans un très long trajet, en formant autour d'eux des anses ou des tours de spire plus ou moins nombreux. R. Wagner a vu quelque chose de semblable dans les muscles de l'œil de la torpille, animal dont les autres muscles n'offraient que très peu de branches nerveuses (*Gött. Nachr.*, oct. 1851). Dans les amphibies, les divisions et les extrémités libres des fibres nerveuses sont connues depuis Wagner. Les premières sont remarquablement évidentes et nombreuses; elles commencent à se montrer dans les rameaux et ramuscules nerveux, sur des tubes qui ont $0^{mm},009$ à $0^{mm},014$ de largeur, et se répètent plusieurs fois

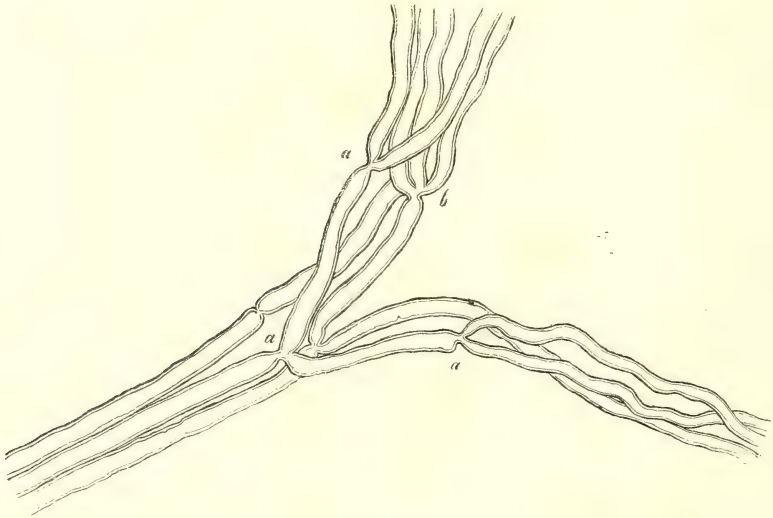

Fig. 106.

pendant que les fibres s'amincissent de plus en plus, pour se réduire en définitive à des filaments très ténus de $0^{mm},002$ à $0^{mm},003$ de largeur. Les tubes se divisent généralement en deux ou trois branches, rarement davantage. Wagner, cependant, a vu une fibre nerveuse fournir huit branches. Les filaments terminaux sont pâles et à simple contour. Ils ne pénètrent jamais dans l'épaisseur des faisceaux musculaires; appliqués à leur surface, ils prennent, après un court trajet, une direction transversale ou oblique, ou bien marchent longtemps parallèlement aux fibres musculaires ; dans les deux cas ils ont quelquefois la finesse des fibrilles de tissu conjonctif et se terminent en pointe. Tous ces faits peuvent être vérifiés parfaitement sur le muscle mylo-hyoïdien (Wagner), et mieux encore sur les muscles cutanés très minces du thorax. Ecker, le premier, attira mon attention sur ces derniers muscles, dont la

Fig. 106. — Divisions des fibres nerveuses dans un petit rameau du muscle cutané de la poitrine de la grenouille. Grossissement de 350 diamètres. *a*, bifurcation; *b*, trifurcation.

distribution nerveuse a été décrite dernièrement par Reichert avec beaucoup de détails. Cet auteur a remarqué que là, comme chez l'homme, une faible portion du muscle est abondamment pourvue de nerfs, tandis que le reste n'en présente que très peu. Le rameau nerveux qui se rend à ce muscle, composé de 160 à 180 fibres musculaires, renferme, suivant Reichert, 7 à 10 tubes, et donne naissance, en se divisant successivement, à 290-340 extrémités terminales ; il en résulte que chaque fibre musculaire reçoit plus d'une extrémité nerveuse.

§ 89. **Propriétés chimiques et physiques des muscles.** — D'après Bibra, 100 parties de viande de bœuf fraîche contiennent 72,56 à 74,45 d'eau. Chez un homme de cinquante-neuf ans, les principes solides (25,55 à 27,44) se composaient de 16,83 d'un résidu insoluble dans l'eau bouillante, dans l'alcool et dans l'éther, 1,75 d'albumine soluble et de matière colorante, 1,92 de substance gélatineuse, 2,80 de matière extractive et de sels, et 4,24 de graisse. Celle-ci provient surtout du sang, des cellules adipeuses des muscles et de leurs nerfs, peut-être aussi, en petite quantité, des fibres musculaires elles mêmes ; au microscope, en effet, il n'est pas rare de voir çà et là, dans ces dernières, des granulations graisseuses. La substance gélatineuse a son origine dans le périmysium, un peu aussi dans les vaisseaux et le névrilème, mais non point dans le sarcolemme, car on retrouve encore ce dernier sur des muscles soumis à une ébullition prolongée ; c'est ce qui prouve (contrairement à l'opinion de Reichert), que le sarcolemme n'est pas formé de la même substance que les fibres tendineuses. Les sels minéraux et l'albumine dérivent probablement, en grande partie, des fibres musculaires elles-mêmes, comme aussi les lactates, acétates, butyrates et formiates trouvés par Liebig et Scherer dans le plasma des muscles, ainsi que l'acide lactique libre, la créatine et la créatinine, le sucre des muscles ou l'inosite, et la matière colorante ; toutes substances qui se trouvent, même la dernière, en partie dans les fibrilles mêmes, en partie et surtout dans la substance intermédiaire qui les agglutine, comme cela a lieu principalement pour l'albumine. Les 16,83 pour 100 de résidu insoluble doivent être attribués, en partie, au tissu élastique des vaisseaux et du périmysium, et aux muscles lisses des vaisseaux ; mais la plus grande part en revient aux fibrilles musculaires elles-mêmes, qui, comme nous l'avons déjà vu (§ 31), sont formées d'une substance analogue à la fibrine. Le sarcolemme est moins fortement attaqué par les alcalis et les acides que les fibrilles, et se rapproche un peu de la membrane propre des glandes, de la paroi des capillaires et de la membrane d'un grand nombre de cellules. La matière colorante des muscles, de même que celle du sang, et les muscles eux-mêmes, deviennent d'un rouge vif au contact de l'air, ou mieux, de l'oxygène ; ils prennent, au contraire, une couleur plus foncée sous l'influence de l'hydrogène sulfuré. Cette matière colorante se dissout très facilement dans l'eau, mais non dans l'eau salée ; circonstance qui explique en grande partie pourquoi, dans les maladies, les muscles pâlissent si facilement ; car le plasma qui les imprègne est alors beaucoup moins concentré.

Les muscles sont plus mous et plus faciles à déchirer que les tendons ;

néanmoins leur ténacité est très considérable, surtout pendant la vie. Ils jouissent aussi d'un certain degré d'*élasticité*. Ainsi que E. Weber l'a fait remarquer avec raison, les muscles vivants n'ont pas ordinairement leur forme naturelle ; ils sont allongés, distendus, élastiques à la manière d'une corde tendue, même en l'absence de l'action nerveuse. La meilleure manière de s'en convaincre est la suivante : sur un membre fortement fléchi d'un animal par suite de la section des nerfs qui se rendent aux extenseurs, coupez les tendons de ces derniers muscles ; immédiatement vous les verrez se rétracter considérablement (E. Weber). Cette tension des muscles est très différente, suivant la position qu'on donne au membre ; elle est très faible dans la demi-flexion, plus faible encore ou nulle quand le muscle, après avoir produit tout son effet, est revenu à l'état de repos, très forte, au contraire, pendant la contraction des muscles antagonistes. D'après E. Weber, les muscles vivants, mais non contractés, peuvent être comparés à des rubans de caoutchouc, car ils ont, comme cette substance, une extensibilité élastique très grande, ou, en d'autres termes, une *élasticité* faible, il est vrai, mais *parfaite ;* c'est ce qu'on voit très bien sur des animaux récemment tués, dont les muscles peuvent être allongés un grand nombre de fois sans cesser de revenir à leur état primitif. Mais comme cette élasticité est faible, elle n'apporte presque aucune gêne aux mouvements des membres, et comme elle est parfaite, il s'ensuit que les muscles reprennent leur forme et leur longueur premières, quelle qu'ait été la distension qu'ils avaient subie. Cette vérité est mise en évidence dans la grossesse et dans certains états pathologiques. Pendant la contraction, l'élasticité des muscles est soumise à des modifications importantes : 1° Un muscle contracté devient plus extensible et moins élastique ; aussi le raccourcissement a-t-il lieu avec beaucoup moins de force que si l'élasticité restait celle du muscle passif. 2° L'élasticité d'un muscle qui se contracte est très variable aux différents temps de la contraction ; elle devient de plus en plus faible, à mesure que cette dernière augmente ; c'est ce qui explique la fatigue et l'épuisement qui ne tardent pas à survenir (E. Weber).

Dans les muscles privés de vie, l'élasticité est moins parfaite, suivant Weber, c'est-à-dire qu'un muscle mort qu'on allonge ne revient pas complétement à sa première forme, et se déchire aussi plus facilement ; cependant un plantaire grêle supporte toujours un poids de 80 livres sans se rompre. Les muscles du cadavre sont aussi moins extensibles, plus roides, plus inflexibles, c'est-à-dire que leur élasticité est plus grande. Il faut donc établir une différence entre les phénomènes de la fatigue musculaire et ceux de la mort des muscles. Dans le premier état, la diminution de l'élasticité coïncide avec l'influence nerveuse et la contraction musculaire, et résulte probablement d'une modification dans la nutrition du muscle : elle est, par conséquent, un phénomène vital. Dans l'autre état, au contraire, il y a cessation de l'influx nerveux, de la nutrition et de la contraction, et l'augmentation d'élasticité qui produit la *rigidité cadavérique* (*rigor mortis*) est un phénomène purement physique et tout à fait distinct de l'augmentation

de tension des muscles, qui survient, sous l'influence de la vie, pendant la contraction, en même temps que l'élasticité diminue.

Les tendons sont très solides, mais peu élastiques ; d'après Chevreuil, ils contiennent, sur 100 parties, 62,03 seulement d'eau, beaucoup moins, par conséquent, que les muscles. Ils sont formés principalement d'une substance susceptible de se convertir en gélatine ; mais cette transformation s'opère plus difficilement que celle de quelques autres tissus.

Selon moi, les muscles sont tantôt distendus, tantôt à leur état naturel et tantôt comprimés, et dans ces trois circonstances, ils peuvent entrer en contraction. Quand un muscle distendu se contracte, sans revenir cependant à sa longueur naturelle, il sera encore tendu après la cessation de la contraction, et se rétractera si on le coupe en travers. Au contraire, le muscle s'est-il contracté lorsque déjà il était revenu à sa forme véritable, bien loin de se raccourcir encore après l'interruption de l'influx nerveux, il s'étendra : c'est ce qui arrive dans le cœur, ou dans un muscle isolé qu'on a galvanisé. Lorsqu'il s'agit de l'élasticité des muscles, il importe, par conséquent, de tenir compte de leur tension, non-seulement à l'état de distension, mais aussi à l'état de compression ; on s'expliquera de cette manière pourquoi certains muscles s'allongent dès que leur contraction cesse (cœur, muscles dont les antagonistes sont paralysés). Quant à ce qu'on a appelé *tonicité* des muscles, j'en nie l'existence, si l'on entend par ce mot une contraction de longue durée, pouvant survenir en l'absence de toute intervention de la volonté, bien qu'excitée par elle. Je suis convaincu que la plupart des phénomènes qui ont été rattachés à cette cause sont dus à la tension élastique, et que l'on a confondu cette tension avec la contraction, à laquelle elle succède (voy. *Mikr. Anat.*, II, 1). — Relativement à la *rigidité cadavérique*, les recherches les plus récentes ont mis au jour deux faits importants : le premier, c'est qu'on peut la faire cesser en injectant du sang dans les vaisseaux (Brown-Séquard); le second, c'est qu'elle peut se montrer, sur un animal vivant, dans un groupe de muscles qui cesse de recevoir du sang (Stannius). Dans ce dernier cas, l'irritabilité des nerfs disparaît en même temps; mais tout revient à l'état normal, lorsque la circulation est rétablie. Ces faits renversent toutes les hypothèses qu'on a édifiées dans le but d'expliquer le mode de production de la rigidité cadavérique, y compris celle de Brücke, qui la fait dépendre de la coagulation d'une espèce de fibrine contenue dans les fibres musculaires : l'hypothèse de Weber seule reste debout. Mais on doit se demander quelle est la cause qui produit cette modification de l'élasticité musculaire, si c'est le défaut d'influx nerveux, ou l'interruption de la circulation ? Stannius se prononce pour la première explication, et se trouve par là forcé d'admettre que, sur le vivant, l'action des nerfs moteurs consiste, pendant le repos, à *diminuer l'élasticité naturelle des muscles*, et que cette action est plus faible pendant la contraction. Ainsi, d'après cet anatomiste, la roideur avec raccourcissement et la contraction vitale seraient des phénomènes identiques, dus tous les deux à l'état dans lequel se trouve tout muscle affranchi de l'influence nerveuse, et cet état durerait jusqu'à ce que les nerfs ramènent les muscles à l'état de repos, ou jusqu'à ce que la putréfaction s'empare de la substance musculaire. Je dois avouer que je goûte peu cette théorie, qu'avait déjà émise Engel (*Zeitschr. f. Wiener Aerzte*, 1849). Une circonstance, d'ailleurs, semble peu s'accorder avec elle, c'est que les contractions qui surviennent pendant la vie sont beaucoup plus étendues que celle qui accompagne la rigidité cadavérique.

§ 90. **Développement des muscles et des tendons.** — Les premiers rudiments des *muscles* sont composés de cellules formatrices analogues à celles de toutes les autres parties de l'embryon, et ce sont des modifications histologiques de ces cellules qui donnent naissance peu à peu aux muscles, aux tendons, etc. Chez l'homme, les muscles deviennent évidents

vers la fin du second mois, mais seulement pour l'œil armé d'instruments grossissants ; ils sont alors pâles, mous, gélatineux, et ne se distinguent nullement de leurs tendons. Vers la dixième ou la douzième semaine, ils sont déjà plus nets, surtout sur des sujets conservés dans l'alcool ; à la même époque on peut reconnaître les tendons dans des stries un peu plus blanches, mais toujours transparentes. Au quatrième mois, les muscles et les tendons sont encore plus distincts ; les premiers sont légèrement rougeâtres au tronc, les derniers sont moins transparents, grisâtres ; les uns et les autres, encore très mous. Plus tard, les deux espèces d'organes se rapprochent de plus en plus de leur état de développement parfait ; si bien que chez le fœtus à terme, abstraction faite de la mollesse et de la pâleur des muscles, de la vascularité et de la blancheur moins éclatante des tendons, ils ne présentent plus aucune différence importante qui les distingue de ceux de l'adulte.

Entrons maintenant dans quelques détails à ce sujet. Chez l'embryon de deux mois, les faisceaux primitifs sont représentés par des rubans larges de $0^{mm},002$ à $0^{mm},005$ (fig. 107), renflés de distance en distance, et montrant

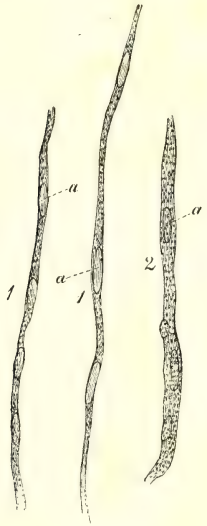

Fig. 107.

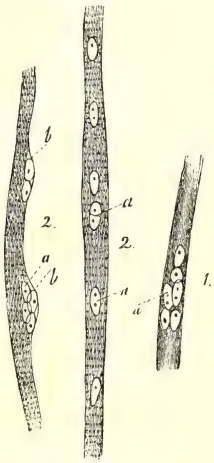

Fig. 108.

à ce niveau des noyaux oblongs ; ces rubans paraissent homogènes ou finement granulés ; rarement offrent-ils une légère trace de stries transversales. Ces fibres musculaires primitives résultent, comme le montre l'histologie

Fig. 107. — Faisceau primitif d'un embryon humain âgé de huit à neuf semaines. Grossissement de 350 diamètres. 1, deux fibres sans stries transversales ; 2, fibre montrant la première trace des stries. *a*, noyaux.

Fig. 108. — Fibres primitives d'un embryon humain âgé de quatre mois. Même grossissement. 1, faisceau contenant une substance transparente non encore fibreuse ; 2, faisceau présentant un commencement de stries transversales. *a*, noyaux ; *b*, sarcolemme.

comparée, de cellules disposées en séries longitudinales. En se développant davantage, elles s'élargissent et s'allongent de plus en plus, tandis que leur contenu, le même que celui des cellules, se transforme en fibrilles musculaires. Au quatrième mois (fig. 108), beaucoup de ces fibres mesurent $0^{mm},0063$ à $0^{mm},011$ en largeur, quelques-unes même $0^{mm},014$, bien que d'autres n'aillent pas au delà de $0^{mm},0036$ à $0^{mm},005$. Elles sont encore aplaties, mais déjà elles sont également larges partout, et un peu plus épaisses qu'auparavant; la plupart présentent des stries longitudinales et transversales très évidentes, et même des fibrilles isolables. En les examinant suivant leur longueur, mais surtout sur des coupes transversales, on acquiert la conviction que les fibrilles sont loin de combler tout l'espace occupé par les tubes primitifs; qu'elles sont, au contraire, réunies à la *périphérie* de ces derniers, de manière à constituer *un cylindre* renfermant dans son intérieur une substance qui a conservé son aspect homogène primitif, et qui donne au cylindre des fibrilles l'apparence d'*un tube creux*. Tous les tubes primitifs sont enveloppés d'un sarcolemme (*b*) excessivement fin, dont l'existence peut être démontrée au moyen de l'acide acétique et de la soude. Il arrive aussi quelquefois que l'eau, en imbibant les faisceaux, éloigne çà et là le sarcolemme des tubes. Ces derniers sont pourvus, comme au début, de noyaux adossés au sarcolemme, et le soulevant quelquefois; ces noyaux, qui se multiplient très rapidement, sont tous vésiculeux, sphériques ou oblongs et munis d'un ou de deux nucléoles très évidents, de $0^{mm},0009$ à $0^{mm},0018$. Souvent ils renferment deux noyaux secondaires dans leur intérieur. Bien plus nombreux qu'à la période précédente, ils sont généralement réunis par deux; quelquefois cependant on trouve des groupes de trois, quatre et même six noyaux agglomérés. A partir de cette époque jusqu'au moment de la naissance, les faisceaux musculaires ne subissent plus aucune modification notable, si ce n'est qu'ils gagnent en épaisseur. Chez le nouveau-né, ils ont $0^{mm},0126$ à $0^{mm},0142$ de largeur; ils sont pleins, prismatiques à angles arrondis, striés en long ou en travers, suivant les circonstances, comme chez l'adulte; leurs fibrilles s'isolent avec une facilité extraordinaire, et leurs noyaux sont encore plus nombreux que précédemment. D'après ce qui précède, le sarcolemme n'est que l'ensemble des membranes de toutes les cellules qui se sont confondues entre elles; les noyaux des jeunes faisceaux sont les noyaux des cellules primordiales, et ceux des faisceaux plus âgés, les descendants de ces derniers, qui se sont multipliés par génération endogène. Les fibrilles musculaires résultent de la transformation du contenu des cellules, qui est devenu plus dense et qui s'est divisé longitudinalement. Dans beaucoup de cas, on peut voir très bien qu'elles se développent à partir du sarcolemme vers le centre du tube; quelquefois peut-être, cependant, leur développement a lieu dans toute l'épaisseur du tube à la fois.

L'accroissement d'un muscle pris en masse est dû principalement à ce que les faisceaux primitifs augmentent de longueur et d'épaisseur, car les rudiments de tous les faisceaux primitifs qu'on trouve plus tard, semblent exister déjà au moment où apparaît la première trace des muscles; mais ces

faisceaux existent certainement vers le milieu de la période fœtale. Chez l'embryon de quatre à cinq mois, il n'est pas rare de rencontrer des faisceaux cinq fois plus volumineux que ceux de l'embryon de deux mois ; l'enfant nouveau-né offre des faisceaux dont le volume est généralement le double, quelquefois le triple ou le quadruple de celui des faisceaux du fœtus de quatre mois, et chez l'adulte, ils comportent un volume cinq fois plus considérable environ que chez le nouveau-né. Avec l'épaisseur des faisceaux musculaires doit augmenter aussi le nombre de leurs fibrilles, car, suivant Harting, il n'existe qu'une faible différence, quant à la largeur, entre les fibrilles de l'adulte et celles du fœtus (voy. Harting, *Rech. micrométr.*, et Hepp, *loc. cit.*). D'accord avec Valentin et Schwann, j'ai trouvé que le périmysium se développe d'après le même type que le tissu conjonctif ordinaire, et aux dépens de cellules formatrices qui deviennent d'abord fusiformes, pour se confondre ensuite les unes avec les autres.

Les *éléments des tendons* ne se développent jamais avant ceux des muscles, car, sur des embryons de huit à neuf semaines, il m'a toujours été impossible de trouver aucune trace certaine des premiers, tandis que les fibres musculaires paraissaient déjà d'une manière assez évidente. Ce n'est qu'au troisième ou au quatrième mois que les tendons deviennent appréciables à l'œil nu, et qu'on peut en suivre les éléments avec précision. Ils se montrent alors sous la forme de longs rubans parallèles renfermant des noyaux allongés, et provenant de cellules fusiformes confondues ensemble; c'est ce qui résulte des observations de Schwann et de moi (§ 28) sur de très jeunes mammifères. Au quatrième mois, on peut déjà reconnaître que ce sont là des faisceaux primitifs, légèrement onduleux et munis, d'espace en espace, de noyaux oblongs, de $0^{mm},0078$ à $0^{mm},014$ de longueur sur $0^{mm},0036$ de largeur. Ces faisceaux, néanmoins, ne présentent pas encore de fibrilles distinctes et n'ont guère plus de $0^{mm},0027$ à $0^{mm},0036$ de largeur. Depuis lors, jusqu'à la fin de la vie fœtale, ils s'élargissent insensiblement, de sorte que chez le nouveau-né ils mesurent $0^{mm},005$ à $0^{mm},0056$ dans leur diamètre transversal. En même temps se développent leurs fibrilles, et entre celles-ci, des fibres élastiques fines, formées aux dépens de cellules formatrices fusiformes et spéciales (voy. plus haut, § 27). Si nous comparons ces faisceaux avec ceux de l'adulte, qui ont $0^{mm},014$ à $0^{mm},016$ de largeur, nous verrons qu'à partir de l'époque où ils commencent à se montrer, les faisceaux tendineux ne cessent de croître en volume, si bien que les épaisseurs comparatives qu'ils présentent chez le fœtus de quatre mois, chez le nouveau-né et chez l'adulte, peuvent être exprimées par les chiffres 1 : 1, 8 : 6. Il ressort

Fig. 109.

Fig. 109. — Portion du tendon d'Achille d'un nouveau-né, traitée par l'acide acétique et grossie 250 fois. On y voit les fibres élastiques fines en voie de développement.

encore de là que l'accroissement des tendons doit être attribué toujours, en grande partie, à ce que leurs faisceaux primitifs croissent en épaisseur de même qu'en longueur. Mais il paraît aussi que, pendant la vie fœtale, de nouveaux faisceaux tendineux viennent s'ajouter à ceux qui existaient primitivement.

Au point de vue du *développement des fibres musculaires*, plusieurs questions sont encore en litige. Reichert et Holst veulent que les fibrilles résultent chacune d'une cellule unique, et soient, par conséquent, l'équivalent des fibres musculaires lisses, ou fibres cellules contractiles. Cette opinion est erronée, comme il est facile de s'en assurer en examinant des embryons humains ou de mammifères. Suivant Leydig, ce ne serait *pas une fibrille isolée*, mais *tout un groupe de fibrilles* qui résulterait de chaque série de cellules; il considère, d'après cela, une fibre musculaire comme un faisceau de plusieurs séries de cellules, et le sarcolemme comme une enveloppe secondaire. Cette manière de voir est fondée sur l'observation de certains faisceaux musculaires spéciaux qu'on rencontre chez les poissons, et qui se composent d'une enveloppe amorphe parsemée de noyaux transversaux et renfermant un certain nombre de tubes musculaires entourés d'une masse finement genue; les tubes ont le même caractère que ceux des invertébrés (voy. Leydig, *plagiostomes*, pl. I, fig. 13). Ces faisceaux, qui sont peut-être les mêmes que ceux que Stannius a rencontrés sur le pétromyzon (*loc. cit.*), sont considérés par Leydig comme les analogues des faisceaux primitifs des animaux supérieurs. Leydig ne cite cependant aucun fait qui justifie ces vues, et l'opinion opposée, d'après laquelle les faisceaux en question seraient des faisceaux secondaires, et les tubes dont ils se composent, les vraies fibres musculaires, me paraît tout aussi fondée. Je suis convaincu que sur ces tubes le sarcolemme peut être démontré tout aussi bien que sur ceux des invertébrés. Mais dans tous les cas, quelle que soit la manière de voir qu'on adopte au sujet de ces faisceaux, il ne sera jamais permis d'en conclure à ce qui existe chez les animaux supérieurs, dont le sarcolemme représente bien certainement les membranes des cellules formatrices primordiales. Chez les batraciens, pendant le développement des muscles du tronc, on rencontre, d'après Lebert et Remak, des cellules isolées, allongées, renfermant des noyaux en voie de multiplication, cellules dont le contenu subit les mêmes métamorphoses que celui des cellules qui se réunissent en grand nombre pour constituer une fibre musculaire; mes observations me portent à croire, d'ailleurs, que cette dernière classe de fibres se retrouve aussi chez les batraciens. La partie contractile des fibres musculaires, qu'elle soit striée ou non, qu'elle soit formée ou non de fibrilles, se développe, en général, de la circonférence vers le centre, de sorte qu'au début elle constitue des tubes creux qui ne se remplissent que peu à peu ; rarement il se produit d'abord un cordon sur un des côtés de la fibre musculaire. Dans le premier cas, les noyaux et le contenu primitif des cellules formatrices occupent la partie centrale des tubes musculaires embryonnaires, ou sont situés entre ces fibrilles et le sarcolemme; dans le second cas, ils sont toujours appliqués contre le sarcolemme. *Sous le rapport pathologique*, nous ferons remarquer ce qui suit. La substance des fibres musculaires striées ne se régénère jamais; les plaies des muscles guérissent en laissant une cicatrice tendineuse. Rokitansky (*Zeitschr. d. Wiener Aerzte*, 1849, p. 331) a trouvé, dans une tumeur du testicule, chez un jeune homme de dix-huit ans, et Virchow (*Verh. d. Würzb. Ges.*, I) dans une tumeur ovarique, des fibres musculaires de nouvelle formation. Dans ce dernier cas, que j'ai pu examiner également, c'étaient des cellules allongées, fusiformes, striées transversalement, et munies chacune d'un noyau. L'*hypertrophie musculaire*, qui n'affecte peut-être jamais ou que très rarement les muscles striés, si ce n'est ceux de la langue, du cœur, et de certains muscles de la respiration (Bardeleben), semble dépendre simplement, d'après Hepp et Wedl, de ce que les éléments musculaires gagnent en épaisseur. Le premier de ces auteurs affirme que dans le cœur le volume des faisceaux hypertrophiés est à

celui des faisceaux normaux comme 4 : 1. Dans la vieillesse, les muscles subissent une *véritable atrophie :* les faisceaux s'amincissent considérablement, au point de n'avoir plus, quelquefois, que $0^{mm},009$ à $0^{mm},018$ d'épaisseur; ils se déchirent facilement, leurs stries transversales disparaissent généralement, et leurs fibrilles deviennent fort vagues. De plus, il se dépose dans leur épaisseur une quantité souvent très considérable de granulations jaunâtres ou brunes, ayant jusqu'à $0^{mm},002$ de diamètre, ainsi qu'une foule de noyaux vésiculaires, munis d'un nucléole. Ces noyaux, formant très souvent de longues séries non interrompues ou des amas à la face interne du sarcolemme, présentent tous les signes d'une multiplication endogène très active, absolument comme ceux de l'embryon (voy. plus haut). L'*atrophie* accompagne aussi beaucoup d'autres états pathologiques des muscles. *Lorsqu'il se développe de la graisse* dans les muscles, ce qui est très fréquent pour le cœur, par exemple, il se forme, entre leurs faisceaux, du tissu conjonctif et des cellules adipeuses qui les étouffent insensiblement. Dans la *dégénérescence graisseuse*, au contraire, des granulations graisseuses plus ou moins grosses se déposent en grand nombre au milieu des fibrilles, qui disparaissent progressivement ; ces granulations, d'après Virchow, sont habituellement rangées en séries régulières, et Donders va même jusqu'à croire qu'elles sont situées *dans l'intérieur des fibrilles* (?). Il peut aussi se développer, dans cette maladie, des cellules adipeuses à la face interne du sarcolemme. Pendant que ces changements s'opèrent, les muscles pâlissent, deviennent jaunâtres, mous et faciles à déchirer. Reid a toujours trouvé les *muscles paralysés* amincis, pâles, et Valentin a observé que leurs stries étaient moins distinctes. Plus récemment on les a vus atrophiés et en proie à la dégénérescence graisseuse. Chez les *individus émaciés*, les muscles sont plus pâles et plus mous, les faisceaux moins volumineux. Rarement les fibres musculaires *s'encroûtent de sels calcaires*, de manière à se briser en éclats comme de l'asbeste (H. Meyer). Les *ossifications* des muscles, comme celle qu'on rencontre quelquefois dans le deltoïde, se développent primitivement dans le tissu conjonctif qu'ils renferment ; ce dernier tissu peut aussi, en prenant de l'accroissement, produire la *transformation fibreuse* des muscles. Dans un cas de *cancer* du grand pectoral, j'ai trouvé le sarcolemme des fibres rempli de séries régulières de cellules pâles munies d'un noyau. Parmi les *parasites*, nous devons mentionner le cysticerque celluleux et le *Trichina spiralis*, situés entre les faisceaux musculaires ; puis un vers nématoïde qu'on trouve dans l'anguille, et que Bowman (*Cyclop. of Anat.*, II, p. 512) a rencontré dans le sarcolemme presque entièrement vidé. Chez les rats et les souris on voit quelquefois des produits organisés (végétaux ou animaux? on ne sait) qui consistent en corpuscules blancs, longs de 9 à 16 millimètres, et larges de $0^{mm},20$ à $0^{mm},22$; l'examen microscopique a montré que ce sont des *faisceaux primitifs creux*, remplis entièrement de corpuscules elliptiques, légèrement recourbés, mesurant $0^{mm},009$ à $0^{mm},011$ en longueur et $0^{mm},0044$ en largeur, et ressemblant à des œufs. Les régions des faisceaux transformées en cavités avaient des parois striées en travers de $0^{mm},020$ à $0^{mm},022$ d'épaisseur; elles se continuaient du reste, à leurs deux extrémités, avec des faisceaux tout à fait normaux (voy. de Siebold., dans *Zeitschr. f. W. Zool.*, V).

§ 91. **Considérations physiologiques**. — Ce qui frappe le plus dans un muscle, c'est sa *contractilité*. A chaque contraction, les faisceaux primitifs diminuent de longueur et augmentent en épaisseur, sans que leur densité croisse d'une manière appréciable. Il est probable, en général, que toutes les parties d'un faisceau se contractent à la fois; il se pourrait, cependant, que le raccourcissement commençât aux points qui sont en contact direct avec les terminaisons nerveuses et dont la contraction précéderait ainsi d'un instant inappréciable celle des portions intermédiaires. Mais il est des circonstances dans lesquelles on observe des *contractions successives et partielles*. Si, pendant que les muscles se contractent, on a l'œil fixé sur leurs stries

longitudinales et transversales, on voit les premières disparaître, lorsqu'elles existent, pendant la contraction, et faire place à des stries transversales; dans le cas où celles-ci se montraient déjà, la contraction les rend plus évidentes et les rapproche davantage les unes des autres. En examinant les fibrilles, si faciles à isoler, des muscles thoraciques des insectes, on remarquera sans peine que leur aspect n'est pas toujours identique sur des individus différents, et quelquefois sur le même individu. Tantôt, en effet, elles sont très pâles et à peine striées, tantôt elles ont des bords foncés et des stries transversales plus nettes, et tantôt enfin elles sont très distinctement annelées. A ces divers états correspondent des différences dans l'épaisseur des fibrilles et dans l'écartement des stries transversales : c'est ainsi que les fibrilles le plus nettement striées ont une largeur presque double de celle des autres, et des stries transversales de près de moitié moins écartées. Il sera permis de conclure, d'après cela, que le premier effet de la contraction est de raccourcir et d'élargir les fibrilles, ce qui détermine, dans les faisceaux, les modifications dont nous venons de parler.

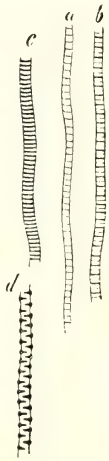

Fig. 110.

Une autre question, c'est de savoir *comment les fibrilles se raccourcissent, et quelle est la cause qui produit les stries transversales?* Celles-ci sont-elles une manifestation de la vie des muscles, ou bien en sont-elles indépendantes? La réponse ne saurait être douteuse un seul instant, puisque des muscles privés de vie présentent également des stries transversales, et cela avec les mêmes rapports que les muscles vivants: c'est ce qu'on voit très bien sur des muscles qu'on soumet successivement à des tensions différentes. Il faudra aussi, pour ce motif, écarter toute idée de contraction partielle qui pourrait se présenter à l'esprit de celui qui verrait ces rapports pour la première fois. L'aspect de stries transversales résulte donc tout entier d'une circonstance physique, et non d'un phénomène vital. Elles sont dues, ou bien à ce que les fibrilles ne sont pas *homogènes* dans toute leur longueur et se divisent en une foule de *petits segments* inégalement élastiques, ou bien, au contraire, à ce qu'elles sont constituées par des filaments mous qui, en se raccourcissant, se plissent en zigzag ou deviennent onduleuses ou variqueuses. Laquelle de ces deux manières de voir est la vraie? C'est ce qu'il a été impossible de décider jusqu'ici. On peut dire, cependant, en faveur de la première opinion, que les fibrilles qu'on soumet à la macération se divisent facilement en petites particules (*sarcous elements*, Bowman), de sorte qu'il est permis de les considérer comme des séries de ces particules unies entre elles par une substance

Fig. 110. — Fibres primitives des muscles de l'aile de la mouche, grossies 350 fois. *a*, fibre mince, à stries transversales délicates et très écartées; *b*, fibre plus grosse, à stries plus serrées, alternativement fortes et fines; *c*, fibre plus large encore et à stries plus serrées; *d*, fibre pourvue de petites saillies latérales et alternes. (Elles sont représentées un peu trop foncées.)

intermédiaire dont la nature est un peu différente. A l'appui de la seconde hypothèse, au contraire, on peut alléguer la structure des fibrilles du tissu conjonctif, dont l'homogénéité, dans tout leur trajet, n'est soumise à aucun doute, et qui, sous l'influence de l'acide acétique, se raccourcissent et montrent des stries transversales très régulières, donnant souvent à leurs faisceaux une analogie frappante avec les fibres musculaires striées. — Le sarcolemme concourt-il au raccourcissement d'une manière active? On ne saurait le dire; sa composition chimique, toutefois, et ses propriétés physiques, qui le rapprochent beaucoup du tissu élastique, me donnent de la tendance à penser qu'il joue dans la contraction un rôle purement passif. La même chose peut se dire, et avec plus de certitude, de la substance albumineuse qui réunit les fibrilles en faisceaux. Ce ne sont donc pas les faisceaux musculaires pris en masse, mais bien les fibrilles dont ils se composent, qu'il faut considérer comme les éléments contractiles; si dans les muscles lisses et dans un grand nombre de muscles des invertébrés (dans ceux qui ne sont point composés de fibrilles), il existe des relations différentes, cela ne détruit nullement la proposition précédente.

Ce n'est pas ici le lieu de nous étendre sur les causes qui déterminent, qui produisent la contraction. Je me bornerai donc aux réflexions suivantes. Il est parfaitement certain que la faculté de se raccourcir appartient en propre à la substance musculaire, et que le rôle des nerfs se borne à mettre cette faculté en exercice. Mais ce qui n'est pas moins évident, c'est que nous ne connaissons aucun fait qui prouve d'une manière indubitable que les fibres musculaires striées puissent se contracter en l'absence d'une influence nerveuse antécédente. Que se passe-t-il dans les fibrilles pendant la contraction? Nous l'ignorons; mais il nous est permis d'espérer qu'une étude plus approfondie des lois des courants électriques dans les muscles, étude que Du Bois Reymond (*Untersuchungen über thier. Elektricität*, Berlin, 1848 et 49, I et II, 1) a inaugurée avec un grand succès, jettera un peu de jour sur ces questions encore si obscures. Quant à vouloir expliquer le mode d'action des nerfs sur les muscles, ce serait plus que de la témérité, attendu que les phénomènes qui se passent au sein des nerfs sont encore plus obscurs que ceux qui ont leur siége dans les muscles. Il est certain, cependant, que dans les phénomènes de la contraction les nerfs doivent exercer leur influence à une certaine distance autour d'eux, puisque l'anatomie nous apprend que, chez un grand nombre d'animaux, les fibres nerveuses motrices ne touchent les faisceaux musculaires qu'en des points très restreints, sans jamais pénétrer dans leur intérieur. Un fait très remarquable, qui résulterait des observations de M. Duchenne, c'est que des muscles atrophiés, et ne se contractant plus volontairement, pourraient, par des galvanisations convenablement répétées, être tirés de cet état d'atrophie, et replacés sous l'empire de la volonté. S'il était constaté, comme M. Duchenne l'assure, que quelque chose de semblable peut avoir lieu aussi dans des muscles devenus insensibles aux excitations galvaniques, on ne pourrait se refuser à admettre que, dans ces cas, le galvanisme agit directement sur les fibres musculaires, dont il modifie

le mode de nutrition au point de les rendre de nouveau aptes à exercer leurs fonctions.

Les muscles jouissent aussi d'une certaine *sensibilité*, mais qui a quelque chose de spécial. En effet, on peut piquer, brûler, couper les muscles sans déterminer de sensation appréciable; au contraire, après une contraction longtemps prolongée, ou pendant les crampes, tous les muscles sont le siége de douleurs et d'une sensibilité très vive à la pression. Il est certain aussi que nous avons une conscience parfaite des divers états de contraction des muscles, et que, sous ce rapport, nous sommes à même d'apprécier des différences très faibles. Ces faits, en apparence contradictoires, s'expliquent facilement quand on songe que les muscles ne reçoivent que très peu de fibres sensitives, ainsi qu'il est facile de le constater sur les muscles de l'œil, par exemple. Ces fibres sensitives, auxquelles appartiennent très vraisemblablement les quelques filaments qui se répandent sur tout le muscle, sont en trop petit nombre pour le rendre impressionnable aux agents locaux, mais suffisent néanmoins pour transmettre au *sensorium* la perception du degré de pression qu'elles éprouvent pendant la contraction de toute la masse musculaire, et pour produire une douleur lorsque cette contraction est trop forte, lorsqu'elle se répète trop souvent, ou lorsque le muscle est comprimé pendant qu'il est rigide.

Pour *étudier les muscles*, il est indispensable de les examiner à l'état frais et après les avoir traités par différents réactifs. Les *faisceaux musculaires primitifs* sont très faciles à isoler sur des muscles soumis à la coction ou conservés dans l'alcool, préparations qui présentent aussi, le plus souvent, de très belles stries transversales; on peut en dire autant des muscles traités par le sublimé ou l'acide chromique. Pour l'étude des stries transversales, il est en outre nécessaire de voir des muscles à différents degrés de tension ou de contraction (fig. 111). La chose est assez facile pour ce qui est du premier état : il suffit pour cela d'étendre, sur un porte-objet de bois percé à son centre d'une ouverture fermée par un verre, un muscle mince et d'une certaine longueur, le muscle hyoglosse de la grenouille, par exemple, et de l'examiner à divers degrés de tension. Le muscle étant complétement revenu sur lui-même, on voit les stries transversales très étroites ($0^{mm},009$ de largeur) et très rapprochées, les faisceaux larges, au contraire; tandis que si le muscle est aussi fortement tendu que possible, les stries ont $0^{mm},0016$ de largeur et d'écartement, et les faisceaux sont devenus plus étroits. Pour observer ce qui se passe dans la contraction, on peut se servir de muscles frais encore palpitants, qu'on humectera avec du sérum, du blanc d'œuf ou de l'humeur vitrée; ou bien suivre la méthode d'Ed. Weber, qui consiste à placer le muscle à examiner, par exemple les muscles abdominaux, quelques muscles très minces des membres de la grenouille, les mus-

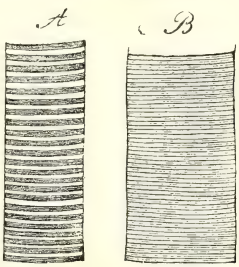

Fig. 111.

Fig. 111. — Faisceau primitif d'un muscle de la grenouille, à divers états de tension.

A. Faisceau tendu, étroit, présentant de larges stries transversales, écartées les unes des autres.

B. Le même faisceau relâché, plus large, et offrant des stries fines et serrées.

cles cutanés, le diaphragme de certains petits mammifères, etc., sur un morceau de miroir dont le tain a été enlevé dans un point, et à le galvaniser au moyen d'un appareil à rotation. Un des fils conducteurs doit traverser une ouverture pratiquée dans le porte-objet, ou être fixé, n'importe de quelle manière, à côté de ce dernier, de manière à être invariablement en contact avec un des côtés de la feuille d'étain. Si alors on examine le muscle à un grossissement d'environ 100 diamètres, pendant qu'avec l'autre fil conducteur on touche le côté opposé de la feuille d'étain, on voit, au moment où la chaîne est fermée, les fibres musculaires se raccourcir en ligne droite, s'élargir, et leurs stries se rapprocher (voy. la fig. 111, qui s'applique aussi à un muscle raccourci et relâché). Cet état reste le même tant que dure le courant galvanique : dès que ce dernier est interrompu, les fibres s'allongent avec la même rapidité qu'elles s'étaient raccourcies, et se plissent en zigzag, si le muscle n'est point fixé ; ce plissement n'a point lieu si le muscle est tendu immédiatement par des petits poids suspendus par des fils à ses extrémités. Il résulte de là que si, pendant la vie, les muscles sont quelquefois plissés en zigzag, ce qui n'est point démontré, cela ne peut être que lorsqu'ils sont à l'état de repos et non quand ils sont tendus : ainsi, par exemple, on pourrait rencontrer ce plissement sur un fléchisseur qui, après avoir produit tout l'effet dont il est susceptible, aurait cessé d'être contracté. Le *sarcolemme* est facile à montrer sur les muscles des amphibies et des poissons, sur des préparations conservées dans l'esprit-de-vin, où, le plus souvent, il s'écarte notablement, par places, des fibrilles musculaires. Chez les animaux supérieurs et chez l'homme, on le voit quelquefois sur des faisceaux qu'on déchire sous le microscope, sur des muscles qu'on a fait macérer dans l'acide chlorhydrique étendu, qui ont été soumis à l'ébullition, ou à l'action de l'acide acétique ou des alcalis. Je recommanderai surtout la soude caustique, qui rend ordinairement le contenu des tubes musculaires tellement fluide, qu'il s'écoule de leur intérieur sous forme d'un courant continu qui entraîne les noyaux, après quoi les gaînes se voient très distinctement. Nulle part, cependant, les gaînes ne se montrent aussi bien que sur des muscles ramollis, atrophiés, ou qui ont subi la dégénérescence graisseuse, et cela d'autant mieux que l'altération des fibrilles est plus avancée. Les *fibrilles des muscles frais* ne se voient d'une manière constante que sur des coupes transversales, et sur les muscles thoraciques des insectes, mais surtout chez les coléoptères (Aubert); partout ailleurs on ne les rencontre qu'accidentellement. Il est facile de les isoler artificiellement sur des muscles qui ont été conservés dans l'alcool, principalement sur ceux des perennibranches (siredon, protée, etc.), qu'on a traités par l'acide chromique (Hannover), ou qu'on a fait macérer pendant huit à vingt et un jours, à la température de 1 à 8 degrés R., dans de l'eau additionnée d'un peu de sublimé, pour empêcher la putréfaction (Schwann). La macération dans les liquides buccaux produit le même effet (Henle), tandis que dans l'estomac, suivant Frerichs (*Wagn. Handwörterb.*, III, 1, p. 814), les faisceaux se divisent en *disques* de Bowman, ou du moins se brisent en travers. Lehmann assure que le même phénomène se produit lorsqu'on fait macérer les faisceaux dans l'acide nitrique ou chlorhydrique concentré, dans le nitrate acide de mercure (qui, à la longue, colore en rouge les fibrilles, mais non le sarcolemme), ou dans le carbonate de potasse. Les *noyaux* des faisceaux musculaires se voient très bien après l'addition d'acide acétique: la soude (voy. plus haut) peut servir à les isoler, et la potasse à les gonfler (Donders). Pour plus de détails relativement à l'influence des divers réactifs sur les éléments des muscles, voy. les mémoires de Donders (*Holländ. Beitræge*) et de Paulsen (*Observ. microchem.*, Dorp., 1849), et le traité de Lehmann (*Phys. Chem.*, t. III). Les *vaisseaux* des muscles doivent être étudiés sur des muscles frais très minces et sur des pièces injectées ; les *nerfs*, sur les plus petits muscles de l'homme, sur ceux des petits mammifères, sur le muscle cutané du thorax de la grenouille, avec ou sans addition de soude. Le *périmysium*, la forme et la disposition des fibres musculaires sont très nets sur des coupes transversales des muscles à demi desséchés ; il en est de même des *éléments des tendons*. La manière dont ces derniers s'insèrent aux os, ainsi que les cellules cartilagineuses

qu'ils présentent dans ces régions, sont faciles à voir, pour le tendon d'Achille, par exemple, sur des sections longitudinales de pièces desséchées ; quant aux rapports des tendons avec les muscles, voy. § 85. Si l'on veut étudier les cellules cartilagineuses dans les tendons, on pratiquera des sections horizontales de ces organes, en partant de la surface, et on les traitera par l'acide acétique ou par la soude étendue. Pour étudier le *développement*, on choisira avant tout les amphibies sans écailles ; les mammifères sont beaucoup moins favorables à cette étude.

Bibliographie des muscles. — Outre les travaux cités § 32, on pourra consulter : G. Valentin, article Muscles dans *Encyclopädisches Wörterbuch der medicinischen Wissenschaften*, t. XXIV, p. 203-220. Berlin, 1840. — H. R. Ficinus, *De fibræ muscularis forma et structura*, Diss. inaug. Lipsiæ, 1843, cum tab. — F. Will, *Einige Worte über die Entstehung der Querstreifen der Muskeln*, dans *Müll. Arch.* 1843, p. 358. — R. Remak, *Ueber die Entwickelung der Muskel primitivbündel*, dans *Fror. N. Not.*, 1845, N. 768.—Ed. Weber, art. Muskelbewegung, dans R. Wagner, *Handwörterb. der Phys.*, t. III, 2e section, 1846. — Kölliker, dans *Ann. des sc. nat.*, 1846. — Dobie, *Obs. on the minute structure and mode of contraction of vol. musc. fibre*, dans *Ann. of nat. hist.*, 2e série, t. III, 1849. — Lebert, *Recherches sur la formation des muscles dans les animaux vertébrés*, dans *Ann. des sc. nat.*, 1850, p. 205. — Aubert, *Ueber die Structur der Thoraxmuskeln der Insecten*, dans *Zeitschr. f. wiss. Zool.*, t. IV, p. 388. — Stannius, *Ueber den Bau der Muskeln von Petromyzon*, dans *Gœtt. Nachr.*, 1852, n° 17, et *Zeitschr. f. wiss. Zool.*, t. IV, fig. 252. — Donders, dans *Ned. Lancet*, 3e série, 1re année, p. 556. — Gairdner et Barlow, dans *Monthly Journal*, 1853, p. 278 et 872. — Ecker, *Icon. phys.*, pl. XII. — Funke, *Atlas der phys. Chem.*, pl. X. — L. Hepp, *Die path. Veränd. d. Muskelfasern.* Zürich, 1853, diss. — Günsburg, *Ueber die erste Entwick. d. Muskelgew.*, dans *Jahresber. der schles. Gesellsch.*, 1852, p. 126.

CHAPITRE III.

DU SYSTÈME OSSEUX.

§ 92. **Délimitation, forme et distribution du système osseux.** — Le *système osseux* comprend un nombre considérable d'organes durs, les *os*, qui présentent une structure commune et spéciale, et qui sont unis entre eux, soit immédiatement, soit par l'intermédiaire de parties accessoires, telles que les *cartilages*, les *ligaments*, les *capsules articulaires*, de manière à constituer un tout continu appelé la *charpente osseuse* ou le *squelette*.

Dans les os de l'homme, le tissu osseux apparaît sous deux formes principales, la *substance compacte* et la *substance spongieuse*. La première n'est tout à fait compacte qu'en apparence, car déjà à l'œil nu on y distingue des canaux étroits qui la parcourent en différents sens, et l'inspection microscopique fait voir un nombre considérable d'autres canalicules plus petits. Ces *canalicules vasculaires*, ou *de Havers* (*canalicules médullaires* des auteurs), manquent presque complétement dans la substance spongieuse, où ils sont remplacés par des cavités sphériques ou oblongues, visibles sans le secours d'aucun instrument grossissant, et remplies par de la moelle (dans quelques os par des veines ou des nerfs, limaçon) : c'est ce qu'on appelle les *espaces* ou *cellules médullaires* (*cancelli*, *cellulæ medullares*). Les cellules médullaires communiquent toutes entre elles, et ne sont séparées les unes des autres que

par des cloisons incomplètes fort minces qui, sous forme de *fibres* ou de *lamelles*, traversent en tout sens la substance osseuse raréfiée, et lui donnent l'apparence d'un réseau. Ces cavités ont-elles une certaine étendue, la substance osseuse prend le nom de *substance cellulaire ;* sont-elles, au contraire, moins considérables, on l'appelle *substance réticulée.* Cette dernière, par l'étroitesse de ses cavités et le volume des cloisons osseuses, se rapproche quelquefois de la substance compacte, sans toutefois se confondre avec elle ; d'autres fois elle passe au tissu compacte par des transitions insensibles. Ce fait ne prouve pas que les deux substances soient identiques; il dépend tout simplement d'une circonstance que nous fait connaître l'histoire du développement, c'est-à-dire de ce que très souvent la substance spongieuse résulte de la résorption partielle de la substance compacte. L'une et l'autre substance ne contribuent pas également à la formation de tous les os et de leurs diverses parties. Il est peu de régions où la substance compacte existe seule, sans canaux vasculaires ; cela se voit cependant dans la lame papyracée de l'ethmoïde, dans quelques parties des os lacrymal et palatin, etc. Plus souvent on rencontre la substance compacte avec des canalicules vasculaires, mais sans tissu spongieux : c'est ce qui existe, chez beaucoup d'individus, dans les parties les plus minces de l'omoplate, de l'os iliaque, de la cavité cotyloïde, des os plats du crâne (grandes et petites ailes du sphénoïde, portion orbitaire de l'os frontal, etc.). On trouve du tissu spongieux recouvert d'une lame de substance compacte, sans canalicules vasculaires, dans les osselets de l'ouïe, dans tous les os revêtus de cartilage, peut-être aussi dans les petits os spongieux. Tous les autres os, c'est-à-dire leur plus grand nombre, présentent les deux substances réunies, mais de telle sorte que tantôt la substance spongieuse l'emporte en quantité (os spongieux, parties spongieuses), comme dans les vertèbres, les os de la main et du pied ; tantôt la substance compacte, comme dans la diaphyse des os longs ; et tantôt elles existent en quantités sensiblement égales, comme dans les os plats.

§ 93. **Structure intime du tissu osseux.** — Le tissu osseux est constitué par une *substance fondamentale* dense, en général vaguement stratifiée, traversée par des canalicules vasculaires, et creusée d'un grand nombre de petites cavités microscopiques appelées *cavités osseuses* (*corpuscules osseux* des auteurs), lesquelles sont pourvues de prolongements creux très fins, les *canalicules osseux.*

Les *canalicules vasculaires* des os, ou *canaux de Havers, canaliculi vasculosi s. Haversiani* (canalicules médullaires, *can. medullares* des auteurs), sont des canaux très fins, de $0^{mm},02$ à $0^{mm},11$ de largeur, en moyenne (limites : $0^{mm},009$ et $0^{mm},40$), qui, à l'exception des régions mentionnées plus haut, existent partout où il y a de la substance osseuse compacte, et forment un réseau à larges mailles analogue à celui des vaisseaux capillaires. Dans les *os longs*, ainsi que dans les côtes, la clavicule, le pubis, l'ischion, la mâchoire inférieure, leur trajet est, en général, parallèle à l'axe longitudinal de l'os ; leur écartement, sur une coupe hori-

zontale ou verticale, varie entre 0mm,14 et 0mm,30, et ils communiquent tous ensemble par de petites branches perpendiculaires ou obliques qui,

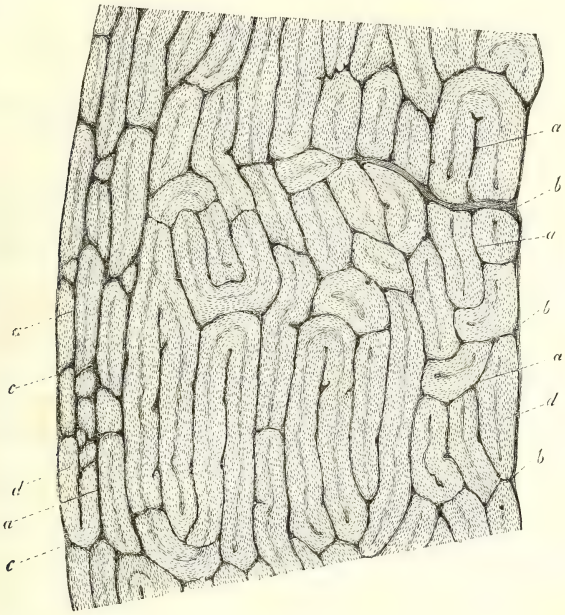

Fig. 112.

sur une section transversale, affectent la direction des rayons ou celle des tangentes. Il résulte de cette disposition qu'à un faible grossissement, les coupes superficielles ou verticales d'un os long présentent des canalicules très serrés, parallèles, et dirigés surtout dans le sens de l'axe de l'os. Ces canalicules, beaucoup plus rapprochés les uns des autres dans la substance osseuse de nouvelle formation (fig. 113) que dans les couches complétement développées (fig. 118), sont unis entre eux par des branches transversales, ce qui donne naissance à des

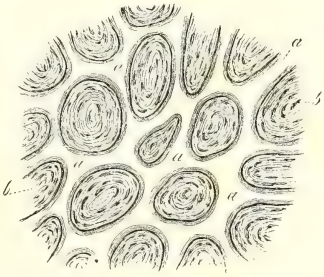

Fig. 113.

Fig. 112. — Portion d'une tranche horizontale de la diaphyse du fémur, provenant d'un jeune homme de dix-huit ans. Grossissement de 25 diamètres. *a*, canaux de Havers; *b*, leur ouverture dans le canal médullaire; *c*, leur ouverture à la surface de l'os; *d*, substance osseuse et cavités osseuses. On ne voit ici aucune coupe transversale des canalicules vasculaires ni des lamelles de la substance fondamentale.

Fig. 113. — Canalicules de Havers des couches superficielles d'un fémur pris sur un sujet de dix-huit ans et traitées par l'acide chlorhydrique. Grossissement de 60 diamètres. *a*, canalicules; *b*, substance osseuse et cavités osseuses.

mailles allongées, en général rectangulaires. Sur une coupe transversale, au contraire, on voit principalement les sections, assez régulièrement espacées, des canalicules (fig. 114), quelquefois, surtout dans les os très jeunes, avec des branches de communication dirigées dans le sens de la tangente, et des anastomoses dans la direction des rayons (fig. 112) ; si bien que l'os tout entier semble formé de couches épaisses, mais peu étendues, dont chacune, examinée de près, appartient à deux canalicules. Cette division en deux moitiés est indiquée, dans chaque couche, par une ligne de démarcation très pâle.

Dans les *os plats*, un très petit nombre de canalicules sont dirigés dans le sens de l'épaisseur de l'os; la plupart sont parallèles aux surfaces de ce dernier, et partent d'un point central (bosse pariétale, frontale, angle supérieur et antérieur du frontal, partie articulaire de l'os iliaque) pour s'irradier de là en forme de pinceaux ou d'étoiles; rarement on les voit marcher tous parallèlement entre eux, si ce n'est dans le sternum. — Dans les *os courts*, enfin, c'est également, le plus souvent, une direction principale qui l'emporte sur toutes les autres. Dans le corps des vertèbres, c'est la direction verticale; dans la racine de la main et du pied, c'est celle de l'axe longitudinal du membre, etc. Il est à remarquer, cependant, que dans certaines apophyses volumineuses des os courts, comme, par exemple, dans les apophyses des vertèbres, la direction des canalicules diffère de celle qu'ils affectent dans le corps de l'os : c'est ainsi que les apophyses styloïde, coracoïde, etc., se comportent, à cet égard, comme de petits os longs. Les lamelles, les fibres et les cloisons de la *substance spongieuse* ne contiennent quelques rares canalicules vasculaires que là où elles atteignent une certaine épaisseur.

Comme les canalicules de Havers renferment des vaisseaux, ils s'ouvrent à la surface externe des os, et dans les cavités et espaces médullaires par des orifices plus ou moins considérables, souvent perceptibles à l'œil nu, et d'autant plus nombreux que l'écorce osseuse est plus épaisse. *Dans la substance compacte*, les rapports entre les canalicules vasculaires et ces canaux ainsi ouverts aux deux surfaces de l'os, ne sont pas toujours ceux des rameaux vasculaires avec leurs troncs; ces dernières connexions ne se voient que dans les couches les plus externes et les plus internes de l'écorce. Les canalicules de la partie moyenne de l'écorce sont, en quelque sorte, indépendants, et peuvent être comparés, au point de vue morphologique, à un réseau capillaire recevant sur ses limites des vaisseaux plus volumineux.

Partout où la substance compacte et la substance spongieuse se touchent, comme aux extrémités des diaphyses et à la base des apophyses, les canalicules vasculaires se continuent avec des espaces médullaires plus ou moins larges, tantôt sans aucune transition, tantôt en s'élargissant graduellement en forme d'entonnoir. Dans ce dernier cas, il est impossible de saisir une limite bien nette qui sépare les canalicules des espaces médullaires. Je n'ai jamais rencontré de canalicules vasculaires terminés en cul-de-sac; mais il est certain qu'ils forment dans certaines régions, et même à la superficie, des réseaux

assez étendus qui ne communiquent pas avec l'os extérieur; c'est ce qui doit avoir lieu partout où la substance compacte ne reçoit point de vaisseaux, ou n'en reçoit que très peu, comme *au niveau des insertions d'un grand nombre de tendons et de ligaments*, *au dessous de certains muscles* (insertions pariétales du muscle temporal).

§ 94. **Substance fondamentale des os.** — La substance fondamentale des os est stratifiée; les lamelles osseuses (*laminæ ossium*) (fig. 114), déjà visibles sur de simples tranches, sont surtout appréciables sur des os qui ont été privés de leurs sels calcaires, exposés à l'air depuis longtemps ou calcinés. On voit, dans ce cas, la substance osseuse se séparer couche par couche, et, sur des os dépouillés de leurs sels calcaires, on peut démontrer les lamelles avec la pince. Dans la partie moyenne des os longs, ces lamelles constituent deux systèmes distincts : un *système commun*, parallèle aux surfaces interne et externe de l'os, et une foule de *systèmes spéciaux*, qui entourent les canalicules de Havers. En beaucoup d'endroits, ces deux espèces de lamelles communiquent directement les unes avec les autres ; mais presque partout elles sont simplement juxtaposées, ce qui permet de les considérer, pour l'étude, comme complétement séparées. L'histoire du développement justifie en partie cette manière de voir.

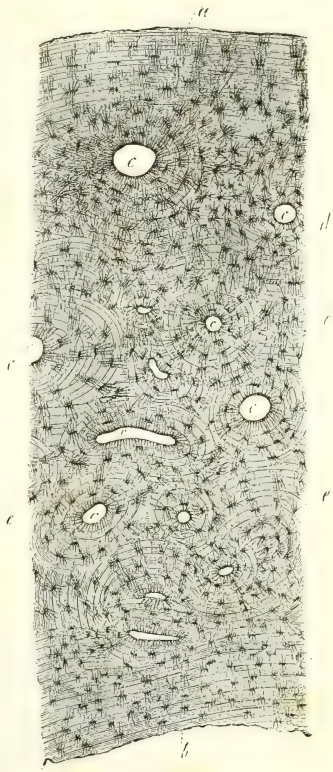

Fig. 114.

Les *lamelles des canalicules de Havers* (fig. 114, *e*, fig. 115, *b*) entourent concentriquement ces canalicules, dont elles forment les parois ; elles sont plus ou moins nombreuses, et *adhèrent partout entre elles*, à peu près de la même manière que les diverses couches qui composent la paroi des vaisseaux d'un certain volume. Le nombre des lamelles appartenant à un même canalicule et leur *épaisseur totale* varient considérablement, et ne sont point dans un rapport constant avec le diamètre des canalicules eux-mêmes,

Fig. 114. — Segment d'une tranche horizontale d'un métacarpien de l'homme, traité par la térébenthine. Grossissement de 90 diamètres. *a*, surface externe de l'os, présentant les lamelles fondamentales externes; *b*, surface interne de l'os circonscrivant la cavité médullaire, et lamelles internes; *c*, coupe transversale des canalicules de Havers et de leur système de lamelles; *d*, lamelles interstitielles; *e*, cavités osseuses avec leurs prolongements.

comme cela a lieu dans les vaisseaux. Souvent des canalicules très étroits sont entourés d'un grand nombre de lamelles, tandis que de larges canaux n'en possèdent que très peu. On peut dire, d'une manière générale, que les canaux les plus larges ont des parois très minces; que ceux d'un calibre moyen ont des parois épaisses, et que, dans les canalicules les plus fins, les parois redeviennent plus minces. Je n'ai jamais vu de parois ayant moins de $0^{mm},018$ à $0^{mm},05$, ni plus de $0^{mm},18$ à $0^{mm},22$. L'épaisseur des lamelles varie entre $0^{mm},005$ et $0^{mm},011$, et comporte en moyenne $0^{mm},007$ à $0^{mm},009$; leur nombre habituel est de 8 à 15, mais il peut descendre jusqu'à 4 ou 5, ou s'élever à 18 et 22.

Fig. 115.

Les lamelles des canalicules de Havers accompagnent les canalicules jusqu'à la surface interne et externe des diaphyses, où elles s'unissent aux lamelles communes, ou *lamelles fondamentales*, que nous avons déjà mentionnées (fig. 113). Celles-ci forment une *couche externe* et une *couche interne*, mais pénètrent aussi dans l'épaisseur de la diaphyse, entre les divers systèmes de lamelles ou entre les canalicules médullaires. Les deux premières couches, ou les *couches fondamentales interne et externe*, sont parallèles à la surface interne et à la surface externe de l'os, et varient, quant à leur épaisseur, entre $0^{mm},05$ et $0^{mm},7$, et même $0^{mm},9$, sans qu'on puisse fixer une règle générale à cet égard. Quant aux lamelles fondamentales *interstitielles*, on peut les voir très facilement dans les points où les lamelles fondamentales superficielles ont un certain développement; elles sont unies en partie avec les premières, et pénètrent avec elles dans l'épaisseur de la diaphyse, pour s'insinuer entre les autres lamelles avec une épaisseur de $0^{mm},05$ à $0^{mm},25$ (fig. 114, *d*). Au sein de la substance compacte de l'homme, au contraire, les systèmes des canalicules de Havers sont

Fig. 115. — Fragment d'une tranche horizontale de la diaphyse de l'humérus, grossi 350 fois et traité par la térébenthine. *a*, canalicules de Havers; *b*, systèmes de lamelles de ces canalicules : chaque lamelle présente une partie claire et une partie foncée, celle-ci marquée de petites lignes rayonnantes; *c*, lignes plus foncées, indiquant sans doute des arrêts plus longs dans le dépôt de substance osseuse; *d*, cavités osseuses sans rayons visibles. D'après une préparation de H. Müller.

tellement serrés les uns contre les autres, qu'il ne peut y avoir entre eux de groupes spéciaux de lamelles, et ceux qui, sur des coupes transversales, paraissent être parallèles à la surface, appartiennent presque toujours à des canalicules dirigés horizontalement. Rarement on y trouve des groupes distincts de lamelles intermédiaires, comme c'est la règle chez les mammifères. Ces lamelles fondamentales ont une épaisseur variable, ainsi que les lamelles de Havers; leur nombre est de 10 à 100.

Nous n'avons considéré jusqu'ici que la diaphyse des os longs. Dans les *apophyses de ces os*, naturellement la substance compacte ne présente que fort peu de systèmes de canalicules de Havers; ceux qui y existent ont, du reste, la même disposition que partout ailleurs. Les lamelles fondamentales de la face externe sont peu nombreuses; celles de la face interne manquent totalement, à cause de la présence de la substance spongieuse. Celle-ci nous montre, autour de quelques rares canalicules de Havers, des systèmes de lamelles ordinaires, mais de peu d'épaisseur; le reste est constitué par un tissu lamelleux et fibreux, variable suivant la conformation du réseau osseux, et qui, en général, suit la direction des contours des cavités et cellules médullaires. La même disposition se retrouve dans l'intérieur des *os plats* et *courts*, dont l'écorce compacte ne diffère de la substance des os longs, qu'en ce que les lamelles fondamentales forment, dans les os plats, des feuillets parallèles à leurs deux surfaces. L'épaisseur des lamelles fondamentales des os du crâne (pariétal) est quelquefois la même sur les deux faces de l'os, c'est-à-dire de $0^{mm},18$ à $0^{mm},36$; d'autres fois, celles de la face externe manquent complétement, par places, dans certaines régions vasculaires, et alors les lamelles de Havers arrivent très près de la surface.

Relativement à la *structure intime des lamelles osseuses*, sur des tranches desséchées, polies et suffisamment minces, surtout sur des tranches transversales, on voit, abstraction faite des cavités osseuses et des canalicules osseux, que les lamelles, sans être plus distinctes que d'habitude, présentent un pointillé très net et en général très fin, que récemment Henle et Gerlach ont regardé, mais à tort, comme résultant des canalicules coupés en travers. Il suit de là que toute la masse osseuse paraît granulée et composée de molécules isolées, pâles, très serrées, mesurant $0^{mm},0005$ de diamètre (fig. 116). Vient-on à

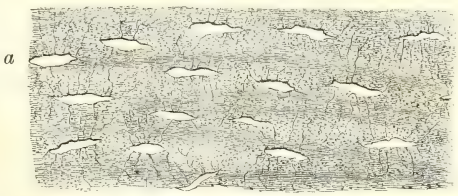

Fig. 116.

Fig. 116. — Fragment d'une tranche perpendiculaire d'un pariétal, à un grossissement de 350 diamètres. *a*, lacunes pourvues de prolongements pâles, visibles en partie seulement et remplies de liquide comme à l'état frais; *b*, substance fondamentale granulée. Les régions striées indiquent les limites entre les lamelles.

ajouter à une tranche osseuse de l'eau, ou une légère solution de sucre ou d'albumine, elle prend un aspect qu'elle présente probablement pendant la vie : les lamelles (sur des coupes verticales ou horizontales) deviennent généralement très nettes, et leur aspect granulé des plus évidents, quoique moins pur qu'auparavant. Elles montrent en effet, entre le pointillé, de petites lignes pâles, très rapprochées, qui naissent des ramifications remplies de liquide des cavités osseuses, et qui parcourent en divers sens le tissu osseux, dont le dessin devient ainsi plus compliqué. De plus, chaque lamelle semble formée de deux couches, dont l'une est pâle et homogène, et l'autre plus foncée et granulée ; c'est principalement cette dernière qui présente des stries. Lorsque toutes ces particularités sont nettement exprimées, il en résulte une image excessivement élégante, qui rappelle la coupe de certains calculs urinaires (fig. 115). Une fois qu'on a pris connaissance de ces faits sur des tranches osseuses humides, on réussit quelquefois à en retrouver des traces sur des préparations sèches. Sur des os traités par l'acide chlorhydrique, les coupes transversales ou verticales ne présentent que des granulations et des stries peu distinctes (ces dernières proviennent des canalicules osseux); mais la structure lamelleuse y est très évidente, et le plus souvent on y reconnaît deux couches composant chaque lamelle; elles y sont cependant beaucoup moins nettement exprimées que dans la figure 115. Sur des coupes superficielles, la substance osseuse semble quelquefois parfaitement homogène et sans trace de granulation ; d'autres fois, elle est vaguement granulée et montre de petits points (Deutsch) et des stries longitudinales qui lui donnent une apparence fibreuse. C'est là ce qui paraît avoir porté un grand nombre d'auteurs à considérer les os comme composés de fibrilles; opinion erronée, car, s'il est vrai que l'étude du développement nous montre que les parties en voie d'ossification ont quelquefois un aspect évidemment fibreux, il est impossible, cependant, de démontrer quelque chose de semblable sur des os complétement développés. Il faut dire néanmoins que le cartilage osseux, celui de la substance compacte principalement, paraît formé de grosses fibres, comme plusieurs auteurs en ont fait la remarque; peut-être proviennent-elles des faisceaux fibreux du blastème primitif. Mais il faut éviter de prendre pour des fibres les sections longitudinales des lamelles.

Lorsqu'on écrase des os calcinés, on obtient, suivant Tomes, de petits grains anguleux dont le diamètre est $\frac{1}{3}$ à $\frac{1}{6}$ de celui des corpuscules sanguins de l'homme; de $\frac{1}{6000}$ à $\frac{1}{14000}$ de pouce d'après Todd-Bowman. Ces grains deviennent également très visibles sur des os qu'on fait bouillir dans la marmite de Papin. En rapprochant de ces faits l'aspect granulé des os frais, sur lequel Tomes et Todd-Bowman ont également attiré l'attention, l'égalité de volume de ces granulations et de celles qu'a figurées Tomes; enfin, cette circonstance, que des os traités par l'acide chlorhydrique ou calcinés présentent une substance complétement homogène, sans interstices, on est conduit à admettre que le tissu osseux consiste dans un mélange intime de composés

inorganiques et de composés organiques ayant la forme de granulations fines et étroitement unis entre eux

§ 95. **Cavités osseuses et canalicules osseux** (*lacunæ et canaliculi ossium.* — Sur une tranche sèche d'un os, on voit une foule de corpuscules microscopiques de la forme d'une graine de courge, distribués dans toute la substance osseuse et dans toutes les lamelles; ces corpuscules, d'où partent un grand nombre de prolongements très fins, ramifiés et quelquefois anastomosés, doivent leur couleur foncée (blanche à la lumière directe), non à des dépôts de sels calcaires, comme on l'avait cru précédemment, erreur qui leur avait fait donner le nom de *corpuscules osseux*, *corpuscules calcaires*, mais simplement à l'air qu'ils renferment. Sur les os frais, on trouve dans chaque cavité osseuse une *cellule* très délicate qui la remplit tout entière, et qui contient une substance transparente avec un noyau. Chaque cellule envoie, dans les canalicules osseux, des *prolongements* très fins qui établissent des connexions intimes entre les diverses cellules. Ces cellules, que j'appellerai *cellules osseuses de Virchow*, en l'honneur de l'anatomiste qui les a vues le premier, ont une grande importance physiologique, comme nous verrons plus bas. Mais, bien que les cellules de Virchow soient la partie la plus essentielle de la cavité osseuse, il sera cependant plus particulièrement question, dans la description suivante, des cavités qui les renferment, parce que ces dernières tombent presque seules sous la vue sur les os qu'on examine habituellement. Ce sont des espaces oblongs, aplatis, qui ont, en moyenne, 0mm,02 de longueur, 0mm,009 de largeur, et 0mm,007 d'épaisseur. De leurs bords, et surtout de leurs faces, partent un grand nombre de canalicules

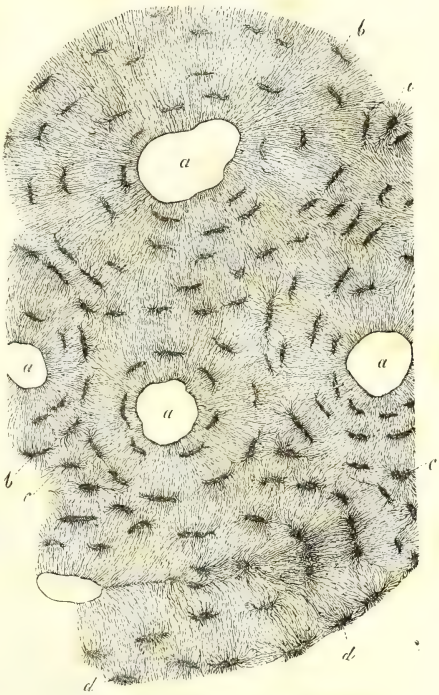

Fig. 117.

Fig. 117. — Portion d'une tranche horizontale de la diaphyse de l'humérus, grossie 350 fois. *a*, canalicules de Havers; *b*, cavités osseuses avec leurs canaux, dans l'épaisseur des lamelles de la substance osseuse; *c*, cavités osseuses des lamelles interstitielles; *d*, cavités superficielles des systèmes de Havers, ne montrant de prolongements que d'un seul côté.

très ténus, ayant 0mm,0011 à 0mm,0018 de diamètre : ce sont les *canalicules osseux*, dont nous avons déjà parlé (fig. 117, 118 et 119). Les cavités osseuses sont également abondantes dans les deux systèmes de lamelles que nous avons décrits, et tellement rapprochées les unes des autres, que Harting (*loc. cit.*, p.78) évalue leur nombre à 709-1120 par millimètre carré, c'est-à-dire à 910 en moyenne. Elles occupent le plus souvent l'épaisseur des lamelles, quelquefois aussi leurs intervalles; toujours leurs faces sont parallèles aux surfaces des lamelles. Les canalicules auxquels elles donnent naissance traversent la substance osseuse dans différentes directions ; dans leur trajet irrégulier et souvent curviligne, ils émettent de nombreuses ramifications. Le plus grand nombre de ces canalicules part des deux faces des cavités osseuses, pour traverser directement les

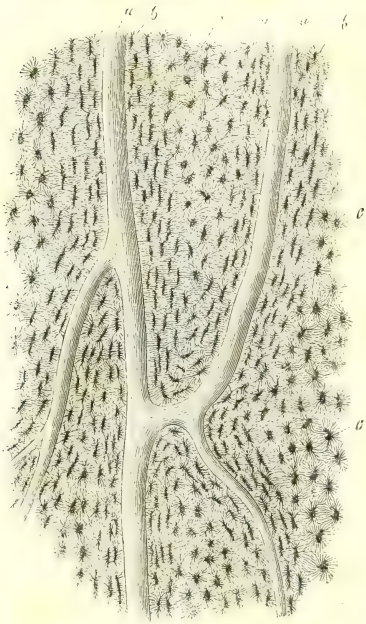

Fig. 118.

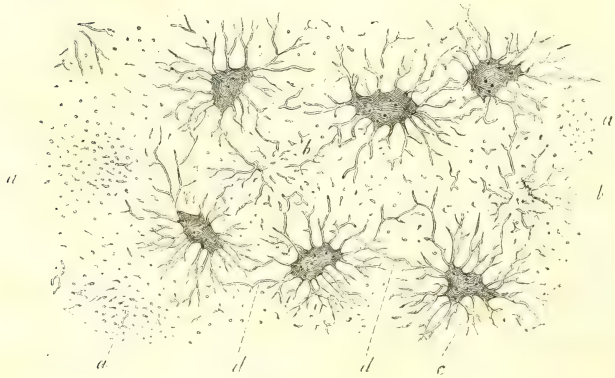

Fig. 119.

Fig. 118. — Tranche superficielle prise sur la diaphyse du fémur de l'homme. Grossissement de 500 diamètres. *a*, canalicules vasculaires; *b*, cavités osseuses vues de profil et appartenant aux lamelles de ces canalicules; *c*, cavités vues de face, appartenant à des lamelles parallèles à la surface de la coupe.

Fig. 119. — Cavités osseuses du pariétal vues de face avec leurs canalicules osseux. Grossissement de 450 diamètres. Les petits points qu'on voit sur les cavités ou entre elles représentent des canalicules coupés en travers, ou les embouchures de ces derniers dans les cavités. *aaa*, groupes de canalicules coupés en travers, dont chacun appartient à une cavité détruite par le polissage de la lame osseuse.

lamelles, ou des deux pôles, pour se diriger parallèlement aux canalicules de Havers. Ce n'est que dans des régions très limitées qu'ils se *terminent en cul-de-sac;* partout ailleurs ils communiquent de la manière la plus variée, soit avec les cavités voisines, soit avec les canalicules vasculaires, soit avec les espaces médullaires de la substance spongieuse; quelques-uns, enfin, s'ouvrent à la surface de l'os. Il résulte de là *un système continu de cavités et de canalicules répandu dans toute la substance de l'os*, et servant à distribuer, par l'intermédiaire des cellules de Virchow qu'ils renferment, les sucs nutritifs fournis par les vaisseaux à toutes les parties du tissu osseux, même le plus compacte.

Les cavités osseuses et leurs canalicules ne se comportent pas de la même manière dans toutes les parties d'un os. *Dans les systèmes de lamelles des canalicules de Havers*, les cavités allongées décrivent une courbe concentrique au canalicule, et leurs nombreux prolongements produisent l'apparence de stries rayonnantes très serrées, ayant le canal vasculaire pour centre (fig. 117). Les cavités sont tantôt très abondantes, et tantôt plus rares. Dans le premier cas, elles alternent en général entre elles, ou bien elles sont disposées les unes derrière les autres dans la direction des rayons du système lamellaire. Quelquefois elles n'affectent aucun ordre apparent, et sont réunies en groupes (voy. la partie inférieure de la fig. 117) ou séparées par des intervalles assez considérables. Sur des coupes superficielles ou longitudinales (fig. 118), lorsque la section a passé par le milieu d'un canalicule de Havers, les cavités osseuses se présentent sous l'aspect de corpuscules étroits, allongés, disposés en séries longitudinales et multiples, parallèles aux canalicules; elles paraissent pourvues d'un grand nombre de prolongements qui se dirigent, en général, en dedans ou en dehors, perpendiculairement, par conséquent, aux lamelles, rarement suivant l'axe longitudinal des canalicules. Si, au contraire, la section a été faite au niveau de la superficie d'un système lamellaire, les cavités osseuses sont vues de face, et présentent une forme très élégante, arrondie ou ovalaire (fig. 117 et 119 *d*), à contours irréguliers, avec une touffe de prolongements qui, se dirigeant vers l'observateur, se montrent plus ou moins en raccourci, et un petit nombre d'autres qui s'étendent horizontalement. Çà et là on voit aussi, dans les parties les plus minces d'une tranche, un groupe de canalicules osseux coupés en travers et séparés de la cavité à laquelle ils appartiennent; ce qui donne à la tranche l'apparence d'un crible. Tous les prolongements qui partent de la face interne des lacunes les plus centrales des systèmes de Havers, se dirigent vers le canalicule vasculaire, avec lequel elles s'abouchent, comme on peut s'en assurer sur des tranches très fines, verticales ou transversales, d'un os rempli d'air, et sur les parois du canal médullaire coupé dans le sens de la longueur. Les bords et la face externe de ces lacunes fournissent d'autres canalicules, qui, peut-être, se terminent quelquefois en cul-de-sac, mais qui, en général, s'anastomosent avec ceux des lacunes voisines, des lacunes externes surtout. Comme toutes ces cavités communiquent également entre elles, il en résulte un réseau de lacunes et

de canalicules qui s'étend jusqu'aux lamelles les plus externes d'un même système, pour s'y terminer, ou s'unir au réseau d'un système voisin ou des lamelles intermédiaires. Dans le premier cas (fig. 117, *d*), tous les prolongements des lacunes, ou du moins les plus longs, se dirigent en dedans, c'est-à-dire vers le canalicule de Havers, destiné à fournir les fluides nutritifs de tout le système.

Dans la substance osseuse interstitielle, entre les systèmes de Havers, les cavités osseuses, toujours peu nombreuses, souvent réduites à 1-3 lorsque cette substance est peu abondante, sont disséminées irrégulièrement et affectent en général une forme arrondie (fig. 117, *e*); lorsque cette substance est nettement lamelleuse et réunie en masse plus considérable, les cavités sont disposées avec plus d'ordre, et leurs faces sont parallèles aux lamelles. Leurs prolongements s'unissent entre eux et établissent des communications entre ces cavités et celles des systèmes voisins. *Dans les lamelles fondamentales* externes et internes, enfin, toutes les cavités osseuses ont leurs faces parallèles aux lamelles, et dirigées par conséquent en dedans ou en dehors. Sur des coupes transversales, elles ressemblent parfaitement à celles des systèmes de Havers, si ce n'est qu'elles ne sont que peu ou point recourbées, à moins qu'on ne les observe sur les plus petits des os longs. Les coupes longitudinales se comportent comme nous l'avons dit plus haut, avec cette restriction, cependant, qu'ici on voit de face un plus grand nombre de cavités réunies, et qu'on observe plus souvent cet aspect criblé qui donne à la substance osseuse une grande analogie avec certaines tranches prises sur les dents (fig. 117). Les canalicules de ces lamelles s'anastomosent entre eux à la manière ordinaire, ou bien s'ouvrent à la surface interne ou externe de l'os (fig. 120). Là où les os reçoivent les insertions des tendons et des ligaments, les canalicules des cavités osseuses les plus superficielles communiquent peut-être avec les cellules plasmatiques voisines, ou se terminent par une extrémité borgne. Toujours est-il que telles sont les relations qu'on trouve dans les portions d'os recouvertes de cartilage (extrémités articulaires, côtes, surfaces du corps des vertèbres, etc.). Dans les cloisons, les fibres et les lames de la *substance spongieuse*, les cavités osseuses, affectent toutes les directions possibles; leur axe longitudinal est cependant, en général, dirigé dans le sens de celui des fibres, cloisons, etc., tandis que leurs faces sont tournées vers les espaces médullaires. Là aussi elles sont en communication les unes avec les autres par le moyen de leurs prolongements, dont les plus superficiels s'ouvrent directement dans l'espace médullaire.



Fig. 120.

Fig. 120. — Petite portion de la surface du tibia du veau, vue par sa face externe. Grossissement de 350 diamètres. Les petits points sont les orifices des canalicules osseux; les grosses taches obscures et irrégulières qui apparaissent par transparence dans la profondeur, sont les cavités osseuses auxquelles appartiennent ces canalicules.

Les cavités osseuses varient très peu, chez l'homme, sous le rapport de la *grandeur* et de la *forme;* elles représentent, en général, une graine de courge ou une lentille; quelques-unes, cependant, sont plutôt fusiformes ou sphériques. D'après mes mesures, qui n'ont été prises que sur des tranches bien remplies d'air, la longueur des cavités est de $0^{mm},02$ à $0^{mm},031$ en moyenne, et varie entre $0^{mm},014$ et $0^{mm},036$; très rarement elle atteint $0^{mm},05$, ou même $0^{mm},054$ (os crâniens, maxillaire inférieur). Leur largeur, mesurée sur des tranches verticales, est de $0^{mm},007$ à $0^{mm},014$; sur des tranches horizontales, on la trouve un peu plus considérable, puisqu'il n'est pas toujours possible de déterminer exactement la limite entre les cavités et les canalicules. Leur épaisseur, enfin, comporte $0^{mm},007$ à $0^{mm},009$ dans les petites cavités, $0^{mm},005$ à $0^{mm},009$ dans les grandes. Les cavités arrondies mesurent $0^{mm},014$ à $0^{mm},018$ dans tous leurs diamètres.

Les canalicules osseux ont, en moyenne, $0^{mm},018$ à $0^{mm},036$ de longueur, rarement moins ou plus, jusqu'à $0^{mm},05$ et $0^{mm},054$; ils ont $0^{mm},0009$ de largeur à leur extrémité la plus rétrécie, $0^{mm},0011$ à $0^{mm},0018$ à leur partie moyenne, et $0^{mm},0018$ à $0^{mm},002$ à leur naissance. Sur des coupes superficielles, où ils étaient représentés par de petites ouvertures, ils étaient écartés de $0^{mm},0018$ à $0^{mm},005$ les uns des autres; sur des coupes transversales, où ils forment les lignes rayonnées, ils paraissent un peu plus rapprochés, et distants seulement de $0^{mm},0018$ à $0^{mm},0027$, parce que l'on voit à la fois les canalicules de plusieurs plans. Un canalicule osseux, avec tous les prolongements qui en dépendent, forme une espèce de sphère dont le diamètre moyen est de $0^{mm},05$ à $0^{mm},076$. Il ne faut pas oublier, cependant, que certains canalicules dépassent notablement la longueur ordinaire. C'est ainsi que j'ai mesuré, entre deux cavités, des anastomoses qui avaient $0^{mm},09$ à $0^{mm},010$ de longueur. Quant aux canalicules osseux spéciaux qu'on trouve dans la lame spirale du limaçon, voyez le chapitre consacré à l'*oreille*.

Donders et moi, nous avons trouvé que le *contenu des cavités osseuses* est un liquide transparent, probablement visqueux, avec un noyau de cellule. En effet, sur un os privé de ses sels calcaires, que l'on fait bouillir pendant une à trois minutes dans l'eau ou dans la soude caustique, les noyaux deviennent quelquefois très évidents; ou bien il apparaît des corpuscules foncés, que l'on doit regarder comme le contenu cellulaire rétracté sur le noyau, et comme l'analogue des corpuscules de cartilage. Plus tard, Virchow (voy. *Würzb. Verh.*, I, n° 13) découvrit qu'en faisant macérer les os dans l'acide chlorhydrique, on parvenait à isoler les cavités et les canalicules osseux sous la forme de cellules étoilées. Ce fait, confirmé par moi, Hoppe, Brandt et Gerlach, ne reçut cependant sa véritable interprétation que lorsque, Remak et moi, nous eûmes appliqué à la cellule animale la doctrine de l'utricule primordial (voy. § 16), et lorsque Virchow eut démontré que les cellules plasmatiques se transforment également en cellules osseuses. Il s'ensuit que les cellules osseuses de Virchow doivent être placées sur le même rang que les utricules primordiaux des cellules du cartilage d'ossification et des cellules plasmatiques des dépôts périostiques; tandis que les cavités osseuses ne représentent, dans ces derniers, que des vides dans la substance fondamentale. Dans les cartilages d'ossification, au contraire, ces cavités figurent des vides dans les membranes externes secondaires des cellules de cartilage, membranes qui se sont ossifiées et confondues avec la substance intermédiaire. J'ai remarqué que, dans le cément du cheval, les capsules secondaires des cellules osseuses peuvent également être isolées par la macération dans l'acide chlorhydrique.

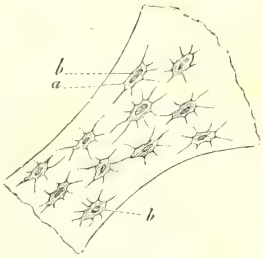

Fig. 121.

Fig. 121. — Fibre osseuse d'une apophyse, présentant des cellules osseuses de Virchow très visibles, avec leurs noyaux. Après la coction dans l'eau, et à un grossissement de 350 diamètres.

§ 96. **Périoste.** — Parmi les parties molles des os, le périoste est l'une des plus importantes; il consiste en une membrane extensible, vasculaire, plus ou moins transparente, légèrement brillante ou blanche jaunâtre, laquelle recouvre la plus grande partie de la surface des os. Les vaisseaux nombreux qui occupent l'épaisseur du périoste donnent à cette membrane une grande importance dans la nutrition des os.

La constitution du périoste n'est pas partout la même. Il est épais, opaque, brillant à la manière des tendons, là où il est simplement recouvert par la peau, et aussi dans les points où il est en rapport avec des parties fibreuses, telles que ligaments et tendons, aponévroses, dure-mère cérébrale, etc. Il est mince et transparent, au contraire, là où les fibres musculaires se fixent directement sur lui, sans l'intermédiaire des tendons, ou sur la diaphyse des os dans les points où le corps charnu des muscles repose sur les os; il en est de même à la surface extérieure du crâne (péricrâne), dans le canal vertébral, dans l'orbite. Dans les points où les os sont recouverts par des membranes muqueuses, le revêtement périostique de l'os se trouve intimement confondu avec le tissu conjonctif de la muqueuse, si bien qu'on ne peut séparer ces deux membranes l'une de l'autre, et qu'elles constituent un seul et unique revêtement, tantôt assez épais (voûte palatine, cavités nasales, cavités alvéolaires), et tantôt plus mince (tissu maxillaire, cavité du tympan, cellules ethmoïdales).

L'adhérence du périoste avec les os est tantôt assez faible, et dépend du peu d'épaisseur de la membrane et de la délicatesse des vaisseaux qui se portent de cette membrane dans le corps de l'os; tantôt l'adhérence est plus intime, et elle est en rapport avec un périoste composé de plusieurs couches fibreuses et pourvu de vaisseaux plus volumineux ou de nerfs. La première disposition se rencontre surtout dans le périoste mince qui recouvre la substance compacte, comme sur les diaphyses des os, à l'intérieur et à l'extérieur de la voûte du crâne, aux sinus crâniens; la seconde disposition se montre dans le périoste épais qui recouvre des lames peu épaisses de substance compacte, comme, par exemple, sur les apophyses, sur les os courts, à la voûte palatine, à la base du crâne.

En ce qui regarde la structure intime du périoste, on remarque presque partout (à l'exception toutefois des points où les muscles naissent directement du périoste) que cette membrane est formée de deux couches qui adhèrent, il est vrai, fortement entre elles, mais qu'on peut néanmoins distinguer l'une de l'autre d'une manière plus ou moins nette. La couche externe est particulièrement constituée par un tissu conjonctif qui renferme çà et là quelques cellules adipeuses; elle est le principal siége des vaisseaux et nerfs du périoste. Dans la couche profonde, on remarque des fibres élastiques ordinairement très fines, formant souvent ensemble des réseaux très serrés, et constituant aussi de véritables membranes élastiques superposées, et remplaçant plus ou moins complétement le tissu conjonctif proprement dit. On trouve encore dans cette couche des vaisseaux et nerfs, mais ils ne font que la traverser pour gagner les os auxquels ils sont destinés.

Les endroits des os où l'on ne rencontre point de revêtement périostique sont : 1° les extrémités articulaires recouvertes de cartilage, et tous les autres points de l'os recouverts de cartilage ou de fibro-cartilage; 2° les points où les ligaments et les tendons s'insèrent sous un certain angle aux bords ou aux faces des os. Tels sont, par exemple, les points où s'insèrent les ligaments jaunes, les disques intervertébraux, les ligaments sacro-iliaques, les ligaments interosseux, le ligament rond du fémur, le ligament rotulien, etc.; tels sont encore les points où s'insèrent les tendons du deltoïde, du coraco-brachial, du poplité, du psoas iliaque, du triceps fémoral, du carré fémoral, des adducteurs, etc.

Dans tous ces points les tendons, les ligaments ou les cartilages vont directement jusqu'aux os, ainsi que nous l'avons déjà indiqué précédemment, et l'on ne trouve aucune trace de périoste intermédiaire.

§ 97. **Moelle des os.** — Dans les os, presque toutes les cavités d'un certain volume sont remplies d'une substance molle, demi-transparente, jaunâtre ou rougeâtre, riche en vaisseaux, qu'on désigne sous le nom de *moelle des os*. Dans les *os longs*, cette substance existe dans le canal médullaire et dans les cavités des épiphyses; elle manque dans la substance compacte, excepté dans les grands canaux qui la parcourent. Dans les os *plats* et dans les os *courts*, il en est de même; ajoutons que le diploë des os du crâne contient, outre la moelle, de grosses veines dont il sera question plus loin. Par conséquent, les espaces veineux dont nous parlons, les canaux de nutrition, les canaux de Havers, les canaux nerveux et les espaces remplis d'air décrits précédemment, ne contiennent point de moelle.

La moelle des os se présente sous deux aspects : elle est *jaune* ou *rouge*. La première variété existe principalement dans les os longs ; elle consiste en une masse demi-liquide qui renferme, d'après Berzelius (moelle de l'humérus du bœuf), 96 parties de graisse, 1 partie de tissu conjonctif et de vaisseaux, 3 parties d'un liquide contenant des substances extractives analogues à celles de la chair musculaire. La moelle rouge se trouve dans les épiphyses, dans les os courts et dans les os plats, mais particulièrement dans les corps des vertèbres, dans les os de la base du crâne, dans le sternum, etc.; elle se distingue de la précédente, non-seulement par une coloration rouge ou rougeâtre, et par une consistance moindre, mais encore par ses propriétés chimiques. On trouve, en effet, dans le diploé, d'après Berzelius, 75 parties d'eau, 25 parties de substance solide, consistant en albumine, fibrine, extractifs et sels analogues à ceux de la chair musculaire, et seulement des traces de graisse.

En ce qui concerne la structure, on trouve dans la moelle des os, indépendamment des vaisseaux et des nerfs, du *tissu conjonctif*, des *cellules adipeuses*, de la *graisse libre*, un *liquide*, et enfin de petites cellules spéciales, ou *cellules de la moelle*.

Le tissu conjonctif et la graisse existent partout, mais en proportions variables. Le tissu conjonctif est peu solide sur les parois des grands canaux médullaires de la diaphyse des os; et ce n'est que d'une manière impropre qu'on le désigne sous le nom de *membrane de la moelle* ou de *membrane médullaire* (*endosteum*, *periosteum internum*, périoste interne), car il ne

se laisse point séparer à l'état de membrane continue. La moelle contenue dans le tissu spongieux des os ne renferme presque pas de tissu conjonctif, excepté dans les points où elle est rassemblée en masses d'un certain volume. Dans la moelle qui remplit la diaphyse des os, au contraire, le tissu conjonctif est facile à mettre en évidence; il constitue une trame délicate, lâche, renfermant la graisse, les vaisseaux et les nerfs. Les éléments de ce tissu sont ceux du tissu conjonctif lâche (voy. § 24), et, autant que j'ai pu le voir, ils sont dénués de fibres élastiques.

Les *cellules adipeuses* existent en grande abondance dans la moelle jaune des os; elles ont de $0^{mm},035$ à $0^{mm},070$; il n'est pas rare d'y rencontrer un noyau. On les trouve accumulées en masses comme dans le pannicule adipeux; mais elles ne sont point groupées en lobules aussi distincts. Dans la moelle rouge et fluide, elles sont beaucoup moins abondantes; dans la pulpe rouge du corps des vertèbres et des os plats du crâne, elles se montrent sous forme de petites agrégations disséminées par places, ou même à l'état d'isolement; de là la petite quantité de graisse signalée dans le diploé par Berzelius. Dans la moelle des os des hydropiques, les cellules adipeuses contiennent souvent moitié moins de graisse ou seulement quelques gouttelettes de graisse suspendues dans un sérum abondant. Dans l'hypérémie du tissu osseux, ces cellules sont atrophiées ou transformées en cellules fusiformes.

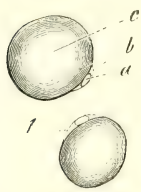

Fig. 122.

On rencontre toujours, et souvent en quantité notable, des gouttelettes de *graisse libre*, ainsi qu'un *liquide* clair ou jaunâtre, dans les points où la moelle offre une consistance fluide. On peut se convaincre facilement que ces gouttelettes libres ne se sont point échappées des cellules adipeuses pendant la préparation; mais on est en droit de se demander si ces gouttelettes ne proviennent pas de cellules dont les enveloppes ont disparu.

Enfin, on trouve dans la moelle rouge ou rougeâtre, *jamais dans la moelle jaune*, de petites cellules arrondies, pourvues d'un noyau, cellules tout à fait semblables à celles de la moelle embryonnaire (voy. plus loin la fig. 134, p. 272). Ces *cellules de la moelle*, tout à fait analogues à celles que Hasse et moi avons trouvées dans la moelle rouge hypérémiée des extrémités articulaires des os longs (voy. *Zeitschrift für rationelle Medicin*, t. V), n'en existent pas moins d'une manière normale dans les vertèbres, dans les os du crâne proprement dit, dans le sternum et dans les côtes. On ne les rencontre ni dans les os longs, ni dans les os courts des membres; et elles paraissent se montrer en nombre variable dans le scapulum, dans l'os innominé et dans les os de la face.

§ 98. **Connexions des os. Synarthroses.** — Dans ce mode de connexions, les os sont liés entre eux sans articulation proprement dite.

Fig. 122. — Deux cellules adipeuses de la moelle du fémur de l'homme. *a*, noyau; *b*, membrane de la cellule; *c*, graisse. Grossissement de 350 diamètres.

1° Dans la *suture*, les os sont réunis entre eux par une couche membraniforme blanchâtre, très mince, à laquelle beaucoup d'auteurs ont donné à tort le nom de *cartilage sutural*. Cette substance d'union est simplement constituée par du tissu conjonctif dont les fibres, analogues à celles des ligaments, représentent de petits faisceaux courts et parallèles, qui vont du bord articulaire de l'un des os à celui de l'autre os; elle ne se distingue que par la présence d'un grand nombre de cellules plasmatiques irrégulières, et pour la plupart un peu allongées. Ce *ligament sutural*, ainsi qu'on peut l'appeler, est très évident tant que les os du crâne croissent encore; il est alors doué d'une faible consistance et conformé d'une manière caractéristique (voy. plus loin). A mesure que l'accroissement des os s'achève, le ligament sutural diminue de plus en plus, devient plus résistant, et, dans un âge avancé, il disparaît en beaucoup d'endroits, particulièrement dans la profondeur des sutures; il peut même s'effacer entièrement par la disparition des sutures.

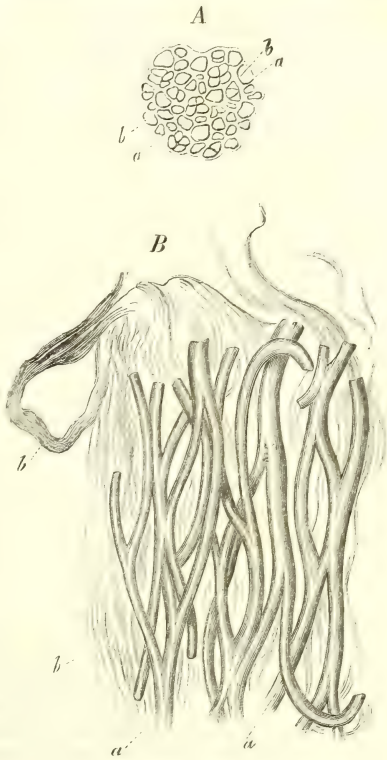

Fig. 123.

2° Dans la *syndesmose*, les os sont réunis entre eux par des ligaments, *fibreux* ou *élastiques*. Les *ligaments fibreux* sont les plus répandus; ils sont blancs, brillants, et ressemblent, quant à leur structure, soit aux aponévroses ou aux ligaments des muscles, soit aux tendons proprement dits. Les *ligaments élastiques* (voy. fig. 123) comprennent les ligaments jaunes étendus entre les lames des vertèbres et le ligament cervical postérieur; ce dernier est beaucoup moins développé dans l'espèce humaine que dans les autres mammifères. Les ligaments jaunes sont d'une couleur jaunâtre, solides, très élastiques; leurs éléments ont de $0^{mm},003$ à $0^{mm},009$ de diamètre, et sont constitués par des fibres polygonales arrondies, réunies sous forme de réseaux épais qui, dirigés parallèlement à l'axe vertical de

Fig. 123. — A. Tranche horizontale du ligament cervical postérieur du bœuf, humectée avec la potasse. Grossissement de 350 diamètres. *a*, tissu conjonctif d'apparence homogène; *b*, coupe des fibres élastiques (de $0^{mm},009$ à $0^{mm},02$ de diamètre).

B. Fibres élastiques. *a*, fibres élastiques provenant des ligaments jaunes de l'homme; *b*, tissu conjonctif interposé. Grossissement de 450 diamètres.

la colonne vertébrale, donnent aux ligaments jaunes une apparence fibreuse dans la même direction. Entre ces fibres qui, sans former des faisceaux ou des lamelles distincts, constituent par leur ensemble les ligaments jaunes eux-mêmes, on trouve du tissu conjonctif, moins abondant, il est vrai, que les fibres élastiques, mais cependant reconnaissable dans tous les ligaments de ce genre ; il se présente sous forme de petits faisceaux lâches, onduleux, étendus parallèlement à la direction principale des fibres élastiques. D'après Todd et Bowman, le ligament stylo-hyoïdien et le ligament latéral interne de l'articulation temporo-maxillaire sont également constitués, principalement, par des fibres élastiques volumineuses.

3° La *synchondrose* est formée, soit par des cartilages, soit par des cartilages auxquels viennent se joindre des liens fibro-cartilagineux et fibreux. La première conformation ne se rencontre chez l'adulte que dans l'union des côtes avec le sternum. La véritable synchondrose n'existe même, à proprement parler, que pour la première côte; les extrémités antérieures des deuxième, troisième, quatrième, cinquième, sixième et septième côtes, sont liées au sternum par de véritables articulations (diarthroses), et les fausses côtes se terminent par une extrémité libre, ou bien se fusionnent entre elles. Dans la symphyse pubienne, dans la synchondrose sacro-iliaque, et dans l'union des corps des vertèbres, on trouve entre les os une couche de substance cartilagineuse proprement dite. Dans les deux premières de ces articulations, cette substance réunit directement les surfaces osseuses, et dans la dernière l'insertion sur les os se fait à l'aide d'un tissu fibro-cartilagineux. Dans les trois articulations on trouve, d'ailleurs, en dehors du cartilage et les entourant concentriquement, des amas de tissu fibreux ou fibro-cartilagineux. Dans l'épaisseur des tissus d'union des deux premières articulations dont nous parlons, on trouve souvent une cavité, d'où il résulte que la synchondrose sacro-iliaque, tout au moins, peut être envisagée comme une espèce d'articulation véritable (Zaglas, Luschka).

Les *ligaments intervertébraux*, ou *disques ligamenteux* interposés entre les corps des vertèbres, sont composés de trois parties : 1° de couches concentriques formées de fibro-cartilage et d'un tissu conjonctif blanchâtre ; 2° d'une masse centrale principalement fibro-cartilagineuse; 3° de deux lames cartilagineuses immédiatement appliquées sur les surfaces osseuses. Les *couches concentriques* consistent en couches alternativement composées de tissu conjonctif et de fibro-cartilage. Ce dernier tissu se montre sur des coupes fraîches sous forme de zones mates et *jaunâtres;* ces zones, vues sous l'eau, paraissent dures et transparentes, et l'observation microscopique y découvre des cellules de cartilage, petites, allongées, disposées en séries au milieu d'une trame fibreuse qui se distingue du tissu conjonctif par une plus grande solidité, par l'absence de fibrilles distinctes, par une grande résistance aux alcalis et à l'acide acétique, et par l'absence complète de fibres élastiques.

Les fibrilles qui composent les zones *blanchâtres* de la couche concentrique, quoique plus intimement unies que celles des ligaments et des tendons, peuvent être cependant dissociées assez facilement : on ne trouve entre elles qu'un petit nombre de cellules plasmatiques, et souvent on n'y rencontre aucune fibre élastique ; il est permis de les considérer comme constituées par du tissu conjonctif. Les zones de tissu con-

jonctif forment des anneaux complets ou des segments d'anneaux qui ont de $0^{mm},7$ à $2^{mm},8$ d'épaisseur, ou plus encore; ces zones alternent avec les anneaux plus minces et souvent incomplets du tissu fibro-cartilagineux, sont unies avec eux d'une manière solide, et, de cette association, résulte plus de la moitié de chaque ligament intervertébral. Les fibres de l'une et de l'autre zone se dirigent généralement de haut en bas, et toujours obliquement, de manière qu'elles se croisent les unes les autres dans les diverses zones. Ajoutons encore que chaque zone présente plus ou moins clairement une structure lamelleuse. Les feuillets qui constituent les zones de tissu conjonctif sont dirigés comme les zones elles-mêmes, tandis que, dans les zones du tissu fibro-cartilagineux, les feuillets affectent plutôt une direction radiée.

La *masse centrale et molle* des ligaments intervertébraux (noyau gélatineux des auteurs) n'est pas essentiellement différente des parties déjà décrites. En effet, on trouve encore ici des couches de tissu conjonctif; seulement elles sont moins abondantes que le tissu fibro-cartilagineux, elles sont moins distinctes de ce tissu, et deviennent de plus en plus rares. Vers le centre, toute trace de stratification et de disposition concentrique disparaît; la masse devient transparente, molle, et sensiblement homogène.

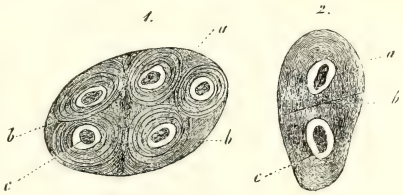

Fig. 124.

Dans la masse centrale des ligaments vertébraux, le microscope montre principalement du tissu fibro-cartilagineux et de grandes cellules de $0^{mm},026$ à $0^{mm},052$ de diamètre, souvent incluses les unes dans les autres (voy. fig. 124). Ainsi que Henle l'avait déjà observé, ces cellules ont des membranes secondaires uniformément épaissies par des couches concentriques et renferment une cavité souvent très petite, dans laquelle se trouve contenu l'utricule primordial ratatiné. On rencontre aussi des cellules plus petites, tantôt isolées, tantôt groupées en petites masses, et qui paraissent être des cellules en voie de disparition. On y rencontre encore une substance fondamentale confusément fibreuse ou granulée, comme en voie de décomposition; il existe, enfin, beaucoup de liquide dans les interstices de ce tissu. La partie moyenne de la masse fibro-cartilagineuse se transforme vers la surface osseuse correspondante du corps de la vertèbre, en une lamelle mince, solide, jaunâtre, adhérente à l'os, composée de *substance cartilagineuse* proprement dite, laquelle contient des cellules épaissies pourvues par places de dépôts calcaires, et ne manque pas d'analogie avec les cartilages diarthrodiaux, bien qu'elle soit moins résistante. Plus en dehors on trouve encore, dans le voisinage des vertèbres, de la substance cartilagineuse proprement dite, sous forme de petits disques ou de petites particules, qui paraissent être liées au tissu fibro-cartilagineux des ligaments; le tissu conjonctif interposé entre ces particules est parsemé de cellules de cartilage, comme dans les points d'insertion des tendons sur les os (voy. § 85). La surface osseuse du corps des vertèbres qui correspond à cette portion des ligaments intervertébraux présente, lorsqu'on a enlevé les ligaments, un aspect comme poreux, et la moelle de l'os se trouve mise à nu. Les petits disques cartilagineux dont il vient d'être question recouvrent et ferment ces pores, tandis que le tissu

Fig. 124. — Cellules de la masse centrale des ligaments intervertébraux.

1. Grande cellule mère. *a*, paroi provenant d'une première génération de deux cellules filles; *b*, cinq cellules filles de la seconde génération, avec leurs parois concentriques épaissies; *c*, utricules ratatinés contenus dans les petites cavités des cellules filles.

2. *a*. Cellule mère contenant deux cellules filles à parois uniformément épaissies; *b*, cloison délicate séparant les deux cellules filles; *c*, utricule ratatiné contenu dans la petite cavité des cellules filles.

fibreux, avec ses fibres verticales, s'insère aux os dans les intervalles de ces petits disques.

Entre le sacrum et le coccyx, et entre les vertèbres coccygiennes, existent des ligaments intervertébraux (on les désigne sous le nom de *faux ligaments*) qui consistent en un tissu fibreux à peu près homogène, et sans masse centrale molle. Les diverses pièces du sacrum présentent entre elles, dans le principe, de véritables ligaments intervertébraux; à une époque plus avancée, ces ligaments s'ossifient du dehors au dedans, de telle sorte qu'on trouve souvent, chez l'adulte, des traces de ligaments dans l'épaisseur de ces ossifications.

Donders et H. Meyer sont portés à penser, surtout d'après les caractères chimiques, que le tissu conjonctif ne concourt pas sensiblement à la constitution des fibres des ligaments intervertébraux, mais que ces fibres sont les analogues de la substance fondamentale des vrais cartilages. Cela peut être pour le noyau central et pour les couches fibro-cartilagineuses des portions concentriques, quoique, cependant, les parties réellement fibreuses de ces dernières couches ne paraissent pas devoir être envisagées ainsi. Au reste, je pense qu'ici ce n'est pas la chimie, mais l'histoire du développement, qui peut fournir la solution du problème. En effet, il existe, sous le rapport du développement, entre les fibrilles de tissu conjonctif qui procèdent de cellules, et la substance intercellulaire fibreuse, des différences qui sautent aux yeux; tandis que la chimie n'est vraisemblablement pas en mesure de distinguer les unes des autres.

Les ligaments intervertébraux sont soumis à des dégénérescences variées. Ils peuvent s'ossifier : l'ossification procède des lamelles cartilagineuses; elle est sans doute accompagnée de l'atrophie de la substance fibreuse propre, et elle peut aller jusqu'à l'ankylose des deux vertèbres voisines. Les ligaments intervertébraux peuvent s'atrophier, devenir friables, ou se transformer, dans leurs parties centrales et aussi dans leurs autres parties, en un détritus grisâtre. Enfin, quoiqu'ils ne contiennent pas de vaisseaux à l'état normal, il semble s'en développer dans leur intérieur sous l'influence morbide; on trouve du moins assez fréquemment par places, et surtout au voisinage de leur insertion sur les os, des épanchements de sang dans leur intérieur.

La lame cartilagineuse de la *symphyse pubienne* est plus épaisse vers la partie moyenne, et vers la partie antérieure de l'articulation, que dans les autres points; elle s'unit avec les os par des surfaces rugueuses; elle a une épaisseur de 1 à 2 millimètres, et consiste en substance de vrai cartilage, c'est-à-dire en une masse fondamentale homogène, finement granulée, contenant des cellules mères simples de $0^{mm},022$ à $0^{mm},053$ de diamètre. Dans le milieu, la substance fondamentale est plus molle et prend un aspect fibreux. En ce point on trouve aussi, principalement chez la femme, une *cavité* étroite, irrégulière, à parois inégales, remplie d'une petite quantité d'un liquide de consistance visqueuse; cette cavité doit manifestement son origine à la dissolution des couches cartilagineuses les plus profondes, ainsi qu'on peut s'en convaincre en voyant encore les traces de ce ramollissement sur les surfaces des cartilages qui bornent la cavité. (Consultez la description très détaillée de Luschka.)

Les couches extérieures de la symphyse sont, ainsi qu'on le sait, plus développées en haut et en avant que partout ailleurs; elles ont l'aspect de lamelles de tissu conjonctif propre, et ne vont pas directement de l'os d'un côté à l'os opposé, mais se fixent à la partie extérieure des lamelles cartilagineuses précédemment décrites. Ces couches consistent essentiellement en un tissu identique avec le tissu conjonctif, contenant çà et là, au milieu des fibres, des cellules de cartilage.

En examinant la symphyse pubienne (voy. fig. 125), on peut suivre la formation des cavités osseuses (corpuscules osseux des auteurs) plus facilement que partout ailleurs, si ce n'est, toutefois, dans les os rachitiques. On trouve toujours, en effet, à demi engagées dans la marge osseuse qui borde la symphyse et à demi engagées dans le cartilage de la symphyse, des capsules osseuses à parois homogènes et à parois granulées (granulations formées de sels calcaires) de $0^{mm},026$ à $0^{mm},035$ de diamètre. Les capsules de cartilage placées dans le voisinage de celles-ci, et présentant

des parois plus ou moins épaissies avec un commencement de dépôts calcaires, ne laissent aucun doute sur le mode de leur développement.

Des capsules mères, ossifiées en partie ou en totalité, contenant soit deux cellules filles (et ayant de $0^{mm},033$ à $0^{mm},066$ de diamètre), soit 10 ou 20 cellules

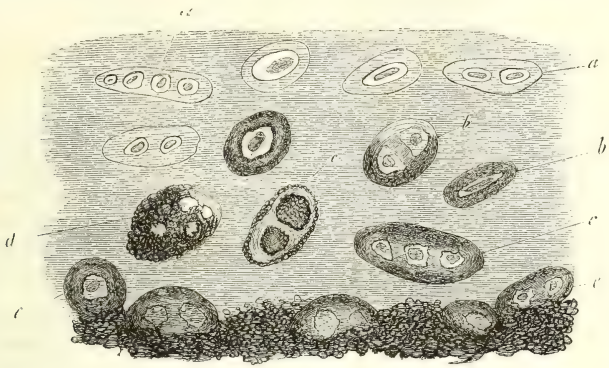

Fig. 125.

filles (et ayant jusqu'à $0^{mm},11$ de diamètre), se rencontrent, de la manière la plus évidente, dans la plupart des préparations.

La *synchondrose sacro-iliaque* est constituée par une lame cartilagineuse de $1^{mm},65$ à $2^{mm},90$ d'épaisseur, étendue et fixée solidement sur la surface auriculaire des os correspondants. Dans le voisinage des os, les capsules de cartilage sont aplaties et dirigées dans le sens des surfaces osseuses, et l'on trouve, sur la marge des os correspondants, des capsules de cartilage métamorphosées en capsules osseuses, soit à l'état d'isolement complet, soit à l'état de demi-isolement. Dans la profondeur des cartilages sacro-iliaques, on rencontre constamment, suivant Zaglas, une cavité ou sorte de fissure qui sépare, d'une manière plus ou moins distincte, les revêtements cartilagineux des deux surfaces osseuses. Cette cavité renferme une petite quantité d'un liquide analogue à la synovie, et elle est limitée par des parois lisses et polies, qui se distinguent de tous les autres cartilages par leur grande dureté et aussi par leur structure. La substance fondamentale de ces revêtements cartilagineux (qui, d'après Luschka, sont même revêtus d'une membrane synoviale) est seulement fibreuse dans le sens de la surface; les cellules qu'elle contient sont toutes de grandes dimensions (elles ont jusqu'à $0^{mm},077$ de diamètre); elles contiennent un grand nombre de cellules filles, et elles ont des parois tellement épaissies, que la cavité des cellules mères, de même que celle des cellules filles, paraît exceptionnellement très réduite; on ne peut toutefois y constater clairement ni des canalicules poreux, ni des dépôts calcaires.

Les *cartilages costaux* sont recouverts d'un périchondre résistant, formé de tissu conjonctif contenant une grande quantité d'éléments élastiques. Du côté de l'extrémité sternale de la côte, le périchondre recouvre la membrane synoviale de l'articulation chondro-sternale; du côté de la côte, il se continue directement avec le périoste de la côte osseuse. Le cartilage costal adhère au périchondre par une surface rugueuse; il est solide, quoique élastique, d'une couleur jaune pâle, ou bleuâtre sur

Fig. 125. — Tranche osseuse du pubis de l'homme, prise tout centre le cartilage de la symphyse. Grossissement de 350 diamètres. *a*, cellules de cartilage à parois épaissies; *b*, les mêmes cellules pendant le travail d'ossification; *c*, cellules presque ossifiées et à parois homogènes : ces cellules sont libres dans la substance fondamentale du cartilage; *d*, les mêmes cellules encroûtées à leur surface de dépôts calcaires; *e*, cellules ossifiées à demi engagées dans la substance fondamentale de l'os, infiltrée par le dépôt calcaire.

des tranches minces ; dans l'intérieur, en certains endroits, il est blanc jaunâtre avec des reflets satinés, ce qui dépend de la structure fibreuse de la substance fondamentale, qui, dans les autres points, est finement granulée. Les cellules de cartilage forment à l'extérieur une couche de $0^{mm},13$ à $0^{m},22$ d'épaisseur, dans laquelle elles sont allongées, aplaties, parallèles à la surface : les cellules ont généralement de petites dimensions (environ $0^{mm},013$ de diamètre) ; d'autres sont plus grosses et remplies d'un nombre variable de cellules filles. En pénétrant dans la profondeur du cartilage, on trouve des cellules plus volumineuses, et qui n'ont pas tout à fait perdu leur forme aplatie ; la plupart de ces cellules ont de $0^{mm},066$ à $0^{mm},11$ de diamètre ; elles sont arrondies et allongées, et disposées de telle façon que leurs surfaces regardent vers les extrémités du cartilage costal, tandis que leurs axes longitudinaux sont dirigés à la manière de rayons dont le centre correspond à la partie moyenne de la côte coupée en travers. Dans certains cas, cependant, ces cellules sont dirigées d'une manière assez irrégulière et dans des sens divers. Les cellules les plus grandes (de $0^{mm},17$ à $0^{mm},22$ de diamètre) se rencontrent dans la partie fibreuse de la côte, et renferment, comme toutes les cellules profondes, un nombre variable et souvent très considérable de cellules filles (jusqu'à 60, suivant Donders).

Ce qui caractérise spécialement les éléments des cartilages costaux, c'est l'abondance de la graisse qu'ils contiennent. Dans toutes les cellules, à l'exception seulement des plus superficielles, on trouve, chez l'adulte, des gouttelettes de graisse de volume variable (de $0^{mm},0035$ à $0^{mm},017$), tantôt sphériques, tantôt moins régulières ; souvent ces gouttelettes entourent le noyau si complétement, que celui-ci devient invisible (voy. fig. 126, *a* et *b*) ; d'où l'on a conclu, mais à tort, que la graisse était contenue dans le noyau lui-même.

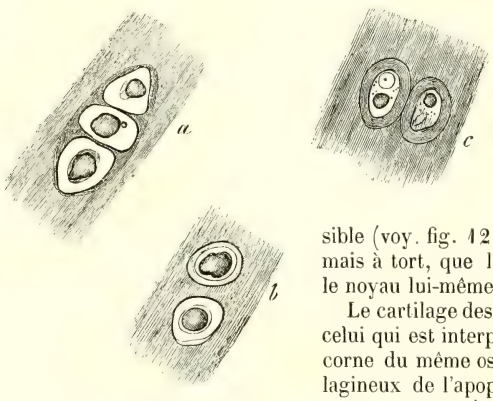

Fig. 126.

Le cartilage des grandes cornes de l'os hyoïde, celui qui est interposé entre le corps et la grande corne du même os, et, enfin, l'appendice cartilagineux de l'apophyse styloïde (appendice qui manque souvent), ne diffèrent pas sensiblement des cartilages costaux, si ce n'est, toutefois, que les cellules de ces cartilages ne contiennent pas toujours des gouttelettes graisseuses aussi distinctes.

Les cartilages costaux s'*ossifient* très fréquemment dans un âge avancé. Cette ossification, ainsi d'ailleurs que la transformation fibreuse de la substance fondamentale, n'est pas tout à fait normale, et ne peut pas être placée sur la même ligne que l'ossification ordinaire. Les ossifications sont tantôt limitées, tantôt assez étendues. Dans le premier cas, l'ossification se borne souvent à l'incrustation des cellules de cartilage et à celle de la substance fondamentale interposée, devenue fibreuse. Dans le second cas (et parfois aussi dans le premier), l'ossification donne lieu à la formation, dans le cartilage, de lacunes qui se remplissent de moelle de cartilage, et de

Fig. 126. — Cellules de cartilage de l'homme. Grossissement de 350 diamètres. *a*, cellules mères d'un cartilage costal, contenant trois cellules filles : on voit sur les noyaux de celles-ci des gouttelettes graisseuses ; *b*, deux cellules du même cartilage dont la gouttelette graisseuse est entourée d'une pâle bordure ; *c*, deux cellules à parois épaissies, prises sur le cartilage de la grande corne de l'hyoïde. A côté des gouttelettes graisseuses on distingue nettement un noyau. L'utricule primordial n'a pas été distinctement figuré dans toutes ces cellules.

vaisseaux qui se mettent en communication, en partie avec ceux du périchondre, et en partie avec ceux de la côte osseuse correspondante. La substance osseuse qui prend alors naissance est tout à fait semblable à l'os ordinaire, sauf qu'elle est presque toujours plus obscure, moins homogène, et que les cavités osseuses (corpuscules des os des auteurs) qu'elle contient sont moins complétement développées et renferment souvent des dépôts grumeleux.

On donne le nom de *moelle de cartilage* à l'ensemble des parties qui se montrent dans les points où la substance de cartilage disparaît, c'est-à-dire aux cellules de la moelle, aux cellules adipeuses, aux faisceaux de fibres du tissu conjonctif, et aux vaisseaux. On observe facilement toutes ces parties dans les cartilages des côtes et dans les cartilages du larynx en voie d'ossification, et leur mode d'apparition et de développement est tout à fait semblable à ce qui a lieu dans le développement des os proprement dits.

§ 99. **Connexions articulaires. Diarthroses.** — Les extrémités par lesquelles les os se correspondent dans les articulations proprement dites sont recouvertes, sans exception, par une couche mince de tissu cartilagineux. Les cartilages d'encroûtement ont leur plus grande épaisseur vers la partie moyenne; cette épaisseur va en diminuant à mesure qu'on s'avance vers les limites du cartilage, et, au point où le cartilage se termine, la couche cartilagineuse est extrêmement mince. Les *cartilages articulaires* (cartilages diarthrodiaux) s'appliquent solidement sur les rugosités des surfaces articulaires convexes ou concaves des os, sans qu'on puisse en aucun point distinguer de tissu d'union intermédiaire. Dans la plupart des articulations, la surface libre ou surface articulaire du cartilage est complétement nue dans la plus grande partie de son étendue; elle n'est recouverte que sur ses limites par une membrane fibreuse propre ou périchondre, dépendance ou prolongement du périoste. Ce prolongement ne revêt qu'une très petite portion du cartilage, et disparaît bientôt peu à peu sans limites bien tranchées.

Dans quelques articulations (articulations scapulo-humérale et coxo-fémorale), on trouve, comme moyen d'union accessoire, des *lèvres cartilagineuses* particulières (bourrelets glénoïdien et cotyloïdien), sous forme d'anneaux fibreux, solides, blanc jaunâtre. Ces anneaux s'appliquent sur les os par une base élargie, dans le point où se terminent les cartilages articulaires, et aussi en partie sur le cartilage lui-même; en dedans et dans une assez grande étendue, ils sont libres de connexions avec la synoviale et dépourvus d'épithélium; en dehors, ils sont adhérents au périoste et à la capsule synoviale.

Lorsqu'on examine la structure intime des parties précédemment décrites, on trouve que les cartilages diarthrodiaux des os arrivés à leur complet développement sont constitués, dans les conditions normales (voy. fig. 127), par une substance fondamentale, en partie finement granulée, en partie homogène, qui contient des capsules de cartilage à minces parois. Ces capsules sont abondantes vers la surface libre, et aplaties parallèlement à la surface. Dans l'épaisseur du cartilage, elles sont plus rares, oblongues ou arrondies, et disposées dans des directions diverses. Près de la surface osseuse, enfin, elles sont plus allongées, et dirigées perpendiculairement

à la surface articulaire de l'os. Ces capsules ont des parois qu'il est facile de distinguer de la substance fondamentale elle-même, surtout lorsqu'on humecte la préparation avec l'acide acétique. On reconnaît aussi de cette manière, dans l'intérieur de la capsule, l'utricule primordial ou la cellule de cartilage, et, dans celle-ci, un contenu clair, parfois granulé, présentant une petite quantité de graisse et un noyau vésiculeux. Les capsules des cartilages diarthrodiaux sont isolées ou disposées par groupes, et contiennent souvent deux, quatre, ou même un plus grand nombre de cellules filles; celles-ci sont réunies en groupes dans les capsules aplaties, et disposées en séries longitudinales dans les capsules allongées. On trouve, au condyle du maxillaire inférieur, comme aussi dans la cavité glénoïde du temporal, tant que le développement des os n'est pas terminé, une couche épaisse de capsules de cartilage bien caractérisées, recouverte de tissu conjonctif. Cette couche cartilagineuse disparaît à mesure que l'os approche de son développement complet, et, en définitive, on ne trouve plus, indépendamment du tissu conjonctif, devenu relativement et absolument plus abondant, qu'une couche très mince et transparente dont les éléments, quoique n'étant pas réellement formés de cellules osseuses au point de vue morphologique, paraissent cependant se rapprocher davantage de ces cellules que des cellules de cartilage. D'après Bruch, le revêtement de l'extrémité sternale de la clavicule est aussi de nature fibreuse.



Fig. 127.

Les *bourrelets cartilagineux* des articulations sont principalement formés de tissu conjonctif; ils contiennent cependant, sans exception, quelques cellules de cartilage isolées, arrondies ou allongées, pourvues d'une membrane d'épaisseur moyenne, offrant dans leur intérieur un noyau distinct, et, çà et là, quelques granulations adipeuses. Je n'ai pas encore trouvé ici de cellules mères; il n'est pas rare toutefois d'y rencontrer des cellules disposées en séries (déjà mentionnées dans le *Système musculaire*, voy. § 86),

Fig. 127. — Cartilage articulaire d'un métacarpien de l'homme. Coupe perpendiculaire. Grossissement de 90 diamètres. *a*, cellules de cartilage de la surface, ou cellules aplaties; *b*, cellules de la partie moyenne, ou cellules arrondies; *c*, cellules profondes, perpendiculairement dirigées; *d*, couche superficielle de l'os formée d'une substance fibreuse fondamentale ossifiée, et de cellules de cartilage à parois épaissies contenant de l'air, ce qui leur donne une apparence obscure; *e*, substance osseuse proprement dite; *f*, terminaison de l'espace médullaire de l'épiphyse: *g*, espace médullaire.

qu'on est porté à considérer comme des cellules de cartilage, quoique ces séries de cellules représentent une transition évidente vers les fibres élastiques.

Les cartilages diarthrodiaux ne possèdent ni nerfs ni vaisseaux (si ce n'est pendant la période du développement, ainsi que cela sera expliqué plus loin avec détail). Les bourrelets cartilagineux sont également dépourvus de vaisseaux et de nerfs.

La partie de l'os sous-jacente au cartilage diarthrodial mérite une mention spéciale. Dans presque toutes les articulations, le cartilage s'applique immédiatement sur une couche de *substance osseuse non complétement développée*, et qui ne diffère pas sensiblement du tissu représenté dans la figure 127. Cette couche offre une épaisseur de $0^{mm},088$ à $0^{mm},35$ (en moyenne $0^{mm},26$); elle consiste en une substance fondamentale jaunâtre, principalement fibreuse, offrant la dureté de l'os et réellement ossifiée; cependant elle ne renferme pas traces de canalicules de Havers ni espaces médullaires, ni cavités osseuses (corpuscules) distinctes. En place de ces dernières, on trouve des corpuscules arrondis ou allongés, souvent groupés en amas ou en séries; les plus gros de ces corpuscules ont de $0^{mm},035$ à $0^{mm},052$ de longueur, et $0^{mm},013$ à $0^{mm},017$ de largeur; les plus petits ont $0^{mm},013$ à $0^{mm},017$ de longueur, et $0^{mm},009$ à $0^{mm},011$ de largeur. Sur des coupes polies, ces corpuscules ont un aspect tout à fait obscur, et ont été envisagés d'après cela, ainsi que H. Meyer (voy. plus loin) l'a fait dernièrement, comme des corpuscules osseux remplis de concrétions calcaires. Lorsque l'on mouille la pièce avec de la térébenthine (l'imbibition ne s'opère qu'avec une certaine difficulté), la différence que nous signalons disparaît, et l'on constate que, de même que pour les corpuscules osseux des os desséchés, l'apparence obscure ne dépend que de l'air. Les corpuscules dont nous parlons ne sont autre chose que des cellules de cartilage à parois épaissies, encore pourvues de leur contenu (graisse et noyaux), montrant çà et là des vestiges de canalicules poreux, et, sans doute aussi, des dépôts calcaires partiels: en d'autres termes, ce sont des cellules osseuses incomplétement développées. La couche qui contient ces cellules est limitée, du côté du cartilage, par une ligne régulière et obscure, çà et là marquée par des concrétions calcaires, et du côté de l'os véritable, par un contour arrondi, sur lequel on distingue souvent la limite des cellules osseuses proprement dites. Cette couche ne se trouve pas exclusivement à l'extrémité des os incomplétement développés, comme le pense Gerlach, ou seulement dans un âge plus avancé (à partir de la trentième année, et surtout chez le vieillard), ainsi que H. Meyer l'a annoncé. Autant que je l'ai pu voir, cette couche existe sur tous les os à l'apogée de leur développement complet, et dans toutes les articulations, à l'exception, toutefois, de l'articulation de la mâchoire inférieure (Bruch, cependant, l'a vue également en ce point) et des articulations de l'os hyoïde.

Sur un homme adulte de vingt-cinq ans, le cartilage articulaire de la tête du fémur a de $2^{mm},2$ à $2^{mm},7$ d'épaisseur; celui des condyles du même os a $2^{mm},7$ vers la partie moyenne, et $1^{mm},6$ à $2^{mm},2$ vers les bords. Dans le fond de la partie cartilagineuse correspondant à la rotule, le cartilage a $3^{mm},3$ à $3^{mm},8$; le cartilage des condyles du tibia a $3^{mm},3$ vers la partie moyenne, et $1^{mm},1$ à $1^{mm},6$ sur les bords; le cartilage de la rotule a, dans sa partie moyenne, $3^{mm},3$ à $3^{mm},8$; celui de la cavité glenoïde du tibia $1^{mm},1$ à $1^{mm},6$. Le cartilage du corps de l'astragale a en haut $1^{mm},3$, en bas $1^{mm},1$; le cartilage de la tête de l'astragale $1^{mm},3$. Le cartilage de la base du premier métacarpien a $0^{mm},3$ à $1^{mm},1$; le cartilage de la tête du même os $0^{mm},7$. Le cartilage du premier cunéiforme a $0^{mm},7$ à $1^{mm},1$ en avant, et $1^{mm},1$ à $1^{mm},6$ en arrière.

D'après Toynbee (*Transact. Philosoph.*, 1841), les vaisseaux de la membrane synoviale s'avancent bien plus avant sur le cartilage diarthrodial pendant la vie fœtale, vers le milieu de la vie intra-utérine. Je n'ai pu me convaincre de cette particularité ni sur l'humérus d'un embryon de cinq à six mois, ni sur les os des nouveau-nés.

Dans quelques cas pathologiques, on observe dans les cartilages diarthrodiaux des emboîtements peu communs de cellules (voy. fig. 6, p. 26). Ainsi, dans les cartilages devenus fibreux à la manière du velours, on trouve des cellules mères contenant une ou deux générations de cellules souvent très développées; ces cellules contiennent aussi de la graisse; elles sont presque libres dans la substance fondamentale fibreuse, et l'on peut les en isoler facilement (consultez aussi Ecker dans les *Archives de Roser et Wunderlich*, t. II, 1843, p. 345). Les cartilages diarthrodiaux de l'adulte sont dépourvus de vaisseaux; cependant, dans l'état pathologique, il se développe souvent, dans la synoviale, des prolongements vasculaires qui s'avancent de la circonférence vers le centre et qui les recouvrent. Ce que Liston décrit comme des vaisseaux qui se seraient développés d'une manière pathologique dans le cartilage (*Medico-chirurg. Transact.*, V, London, 1840, p. 94), et qui, procédant des os, traverseraient le cartilage en lignes parallèles, pour venir ensuite former des traînées à la surface; ces vaisseaux ne sont certainement que les vaisseaux normaux des cartilages (voy. plus loin), vaisseaux qu'on trouve encore de la manière la plus claire sur les sujets de quinze ans.

Il ne peut pas être question d'une véritable inflammation des cartilages chez l'adulte, mais ils s'altèrent, cependant, dans les états pathologiques des os qu'ils recouvrent, et dans l'inflammation des membranes synoviales. Ils peuvent aussi se partager en fibres et en même temps s'accroître, car Cruveilhier (*Dict. de méd. et de chirurg. prat.*, III, p. 514) a vu des cartilages devenus fibreux, qui avaient jusqu'à 13 millimètres d'épaisseur, ce qui surpasse de beaucoup l'épaisseur normale du cartilage articulaire. Les cartilages diarthrodiaux s'usent facilement, ils peuvent disparaître entièrement (dans la suppuration des os ou dans celle des parties molles de l'articulation) et laisser la surface osseuse de l'articulation à nu; ils éprouvent aussi, par places, des pertes de substance, solutions de continuité analogues à des ulcérations, qui tantôt procèdent de la surface du cartilage jusqu'à la surface osseuse, et qui tantôt débutent du côté de la surface de l'os.

§ 100. **Capsules articulaires. Capsules ou membranes synoviales.** — Les capsules synoviales ne sont point des sacs fermés, mais des vésicules courtes et larges dont les extrémités ouvertes se fixent sur les confins des surfaces articulaires des os, et contribuent ainsi à les réunir. Ces capsules sont des membranes transparentes, plus ou moins délicates. En beaucoup de points, elles sont si complétement et si intimement recouvertes, à leur face extérieure, par des couches fibreuses superposées, dites *capsules fibreuses*, qu'elles offrent alors, vues du dehors, l'aspect de capsules assez résistantes. Les couches fibreuses se rencontrent là surtout où il n'y a, autour de l'articulation, que peu ou point de parties molles protectrices, ou bien dans les points où l'union des os devait être solidement maintenue (articulation de la hanche). Les couches fibreuses manquent en grande partie, ou tout au moins sont incomplètes, là où les muscles, les tendons et les ligaments entourent les articulations, et là encore où la membrane synoviale éprouve des changements notables de position dans le mouvement des parties (articulations du genou et du coude).

Le mode suivant lequel les capsules synoviales se comportent relativement aux os et aux cartilages, est bien rendu dans la figure 128. Tantôt la capsule synoviale s'insère tout simplement sur les confins de la surface articulaire cartilagineuse de l'os, et va de là directement à l'os opposé (rotule, amphiarthroses); tantôt elle recouvre en outre, dans le voisinage des limites

du cartilage articulaire, une portion plus ou moins considérable de l'os lui-même, et gagne seulement alors l'os opposé, avec lequel elle se comporte parfois de même. Dans les deux cas, la membrane synoviale ne s'applique pas directement sur le tissu osseux, mais elle s'unit d'une manière lâche ou serrée avec le périoste et le périchondre, et se termine définitivement et sans ligne de démarcation tranchée non loin des confins du périchondre, avec lequel elle se confond.

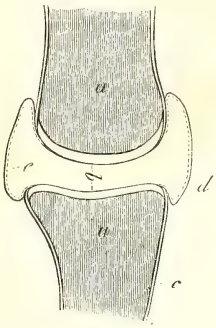

Fig. 128.

La structure intime des membranes synoviales (abstraction faite des capsules fibreuses qui les entourent et qui ont absolument la structure des ligaments fibreux) consiste : 1° en une couche de tissu conjonctif pourvue de vaisseaux et de nerfs peu nombreux ; 2° en un épithélium. L'épithélium est constitué par de grandes cellules (de $0^{mm},011$ à $0^{mm},017$) à noyaux arrondis (de $0^{mm},004$ à $0^{mm},007$), disposées sur trois ou quatre étages superposés comme des couches de pavés. La couche de tissu conjonctif forme, dans les parties internes, une lame à faisceaux parallèles, à fibrilles peu distinctes, pourvue de noyaux allongés ou de fibres élastiques fines. Dans les parties externes, les faisceaux s'entrecroisent et forment des réseaux avec les fibres élastiques; çà et là, des faisceaux de tissu conjonctif d'épaisseur très variable, et entourés de fibres élastiques, forment des réseaux qui ressemblent à ceux de l'arachnoïde. Assez habituellement, on trouve des cellules adipeuses ordinaires disséminées entre les mailles du tissu conjonctif; beaucoup plus rarement, on rencontre quelques cellules de cartilage isolées, à parois obscures, médiocrement épaisses, et pourvues d'un noyau distinct.

Les membranes synoviales ne possèdent ni glandes ni papilles, mais elles offrent des *bourrelets graisseux* (*plicæ adiposæ*) et des *prolongements riches en vaisseaux* (franges synoviales, ligaments muqueux des auteurs). Les accumulations adipeuses faussement désignées, autrefois, sous le nom de *glandes de Havers*, sont surtout remarquables dans les articulations de la hanche et du genou ; elles se présentent sous la forme de saillies ou de plis assez consistants, jaunes ou jaune rougeâtre, et formés simplement par l'assemblage d'une grande quantité de cellules adipeuses dans les parties très vasculaires de la membrane synoviale. Les franges synoviales se rencontrent dans presque toutes les articulations, et apparaissent, principalement quand les vaisseaux sont remplis, comme des saillies de la membrane synoviale, rouges, aplaties, froncées, et pourvues de prolongements frangés. Ordinairement les franges

Fig. 128. — Représentation schématique d'une coupe de l'articulation métacarpo-phalangienne. D'après Arnold, du moins en partie. *a*, os; *b*, cartilages articulaires ; *c*, périoste se terminant sous forme de périchondre sur les confins du cartilage articulaire ; *d*, membrane synoviale tapissant le périchondre qui recouvre les confins du cartilage; *e*, épithélium de la synoviale.

synoviales sont situées à l'endroit où la membrane synoviale se détache du cartilage, et elles reposent à la surface du cartilage, qu'elles entourent souvent d'une sorte de couronne; d'autres fois, elles sont plus particulièrement rassemblées en un point, mais on les trouve encore dans d'autres parties de l'articulation. Quant à leur structure, elles diffèrent surtout par leur richesse vasculaire des autres parties des membranes synoviales; elles consistent, en effet, presque uniquement en petites artères et en petites veines, et les capillaires, réunis en anastomoses sur les bords des franges, rappellent les plexus choroïdes des ventricules cérébraux. Entre les vaisseaux, on aperçoit une couche fondamentale de tissu conjonctif dont la structure fibreuse est souvent peu distincte; çà et là, des cellules adipeuses plus ou moins abondantes; plus rarement on y rencontre des cellules isolées de cartilage. Les plis synoviaux sont recouverts par l'épithélium ordinaire des membranes synoviales; ils portent à leur bord, presque sans exception, de petits appendices membraneux, foliacés, coniques, ou de forme très diverse (beaucoup ressemblent à la tige de quelques cactus). Ces appendices contiennent rarement des vaisseaux; ils consistent le plus souvent en un axe de tissu conjonctif indistinctement fibreux, contenant çà et là des cellules de cartilage, et, par places, des couches épaisses de cellules d'épithélium; les plus petits de ces prolongements sont parfois uniquement formés soit d'épithélium, soit de tissu conjonctif. (Voy. fig. 129.)

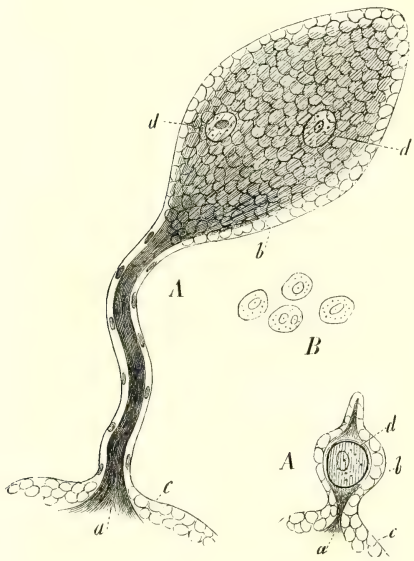

Fig. 129.

Dans quelques articulations on trouve des plaques fibreuses, solides, jaune blanchâtre (*fibro-cartilages* ou *ménisques interarticulaires*), qui adhèrent à la capsule synoviale, se dirigent vers le centre de l'articulation, et s'intercalent entre les os en présence (articulation du genou), ou forment même une paroi complète dans l'intérieur de l'articulation (articulations du maxillaire inférieur, de la clavicule, du sternum, du poignet). Les

Fig. 129. — Fragment de membrane synoviale d'une articulation phalangienne.

A, A, deux appendices des franges synoviales, dépourvus de vaisseaux. Grossissement de 250 diamètres. *a*, tissu conjonctif contenu dans l'axe de l'appendice; *b*, épithélium (les cellules de l'épithélium ne sont pas distinctes dans le pédicule du grand appendice); l'épithélium se continue en *c* avec celui de la surface de la frange synoviale; *d*, cellules de cartilage.

B, quatre cellules d'épithélium de la synoviale du genou. L'une d'elles a deux noyaux. Grossissement de 350 diamètres.

ménisques interarticulaires consistent en un tissu fibreux, solide, entrecroisé, la plupart du temps, dans des directions diverses; ce tissu n'est autre que le tissu conjonctif, quoique, cependant, les fibrilles y soient peu distinctes. On y trouve, en outre, des cellules de cartilage et beaucoup de cellules plasmatiques anastomosées, ou de fibres élastiques de petit diamètre (voy. fig. 130). Les cellules de cartilage sont généralement isolées dans les couches superficielles; plus petites et disposées en séries dans les parties profondes, elles font place enfin à des fibres élastiques fines dont le développement, aux dépens des cellules de cartilage ou de cellules analogues, n'est pas difficile à constater. Les ménisques interarticulaires qu'il faut, d'après ce qui précède, ranger parmi les fibro-cartilages, ne sont point pourvus d'un revêtement synovial; seulement ils adhèrent par leur bord à la capsule synoviale, ne sont recouverts que dans une très petite étendue, et jamais sur toute leur surface, par l'épithélium intérieur de l'articulation.

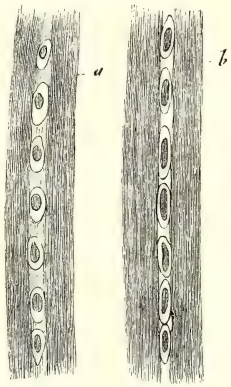

Fig. 130.

Les *ligaments interarticulaires* consistent, à l'exception du ligament rond, en tissu conjonctif semblable à celui des tendons et des autres ligaments fibreux; seulement les ligaments intérieurs (ligaments croisés, etc.) ont, à leur surface, une couche plus molle de tissu conjonctif pourvu de vaisseaux et recouvert d'épithélium.

Dans l'intérieur des cavités articulaires, on trouve une petite quantité d'un liquide clair, jaunâtre, filant, désigné sous le nom de *synovie*. Ce liquide paraît être analogue au mucus sous le rapport de sa composition chimique; tout au moins contient-il la substance fondamentale du mucus. Examiné au microscope, ce liquide n'offre rien de bien remarquable dans les conditions normales. Il consiste simplement en un liquide qui se trouble par l'addition de l'acide acétique. Ce liquide contient très souvent quelques cellules d'épithélium, parfois remplies de matière adipeuse, des noyaux de cellules, des granulations adipeuses libres; dans des conditions qui s'éloignent de l'état normal, on y trouve des globules sanguins et lymphatiques; on y rencontre aussi des portions dissoutes des prolongements frangés de la synoviale ou du cartilage articulaire, et une substance gélatineuse amorphe.

D'après Frerichs (*Wagner's Handwörterbuch*, III), la synovie normale renferme, chez le bœuf: eau, 94,8; mucus et épithélium, 0,5; graisse, 0,07; albumine et extractifs, 3,5; sels, 0,9. La synovie est un produit de sécrétion auquel n'appar-

Fig. 130. — Fragment d'un ménisque articulaire (fibro-cartilage semi-lunaire ou falciforme de l'articulation du genou). *a*, une bande de tissu conjonctif, avec cellules oblongues disposées en séries, et semblables à des cellules de cartilage; *b*, une semblable bande, avec cellules et noyaux plus allongés : ces cellules, en devenant fusiformes ou étoilées par les progrès du développement, se comportent comme des cellules plasmatiques.

tiennent point en propre des parties anatomiques figurées ; elle est simplement exhalée, par l'intermédiaire de l'épithélium, par les vaisseaux de la synoviale, et particulièrement par les prolongements frangés de cette membrane, qui, conformément à cette destination, sont groupés sur les bords même du cartilage sur lequel ils versent ainsi leur humeur lubrifiante. Les *prolongements* synoviaux *dépourvus de vaisseaux* prennent quelquefois un développement anormal, deviennent durs, se séparent de leurs connexions avec les parties vasculaires de la synoviale, et donnent naissance à des corps étrangers de formes variées dans l'articulation. Ces corps étrangers peuvent aussi se montrer dans les bourses muqueuses et les gaînes des tendons, dont les synoviales sont aussi pourvues de prolongements (voy. plus haut, § 86). Ils sont formés d'un revêtement épithélial, de tissu conjonctif, avec des noyaux allongés ; contiennent en nombre variable, mais non constamment, des cellules de cartilage normales ou infiltrées de matière adipeuse, et se développent, non pas au dehors de la membrane synoviale, mais par végétation de cette membrane elle-même. Au reste, des corps solides analogues peuvent sans doute prendre naissance de toute autre manière : ainsi Bidder (*Zeitschrift für rat. Medic.*, t. III, p. 99 et suiv.) et Virchow (*Medic. Zeitung*, 1846, n°s 2 et 3) ont observé des corps de cette espèce qui ne présentaient aucune trace d'organisation. Virchow a démontré dans ces productions la présence de la fibrine, et je suis tenté de les considérer avec lui, dans beaucoup de cas, comme des exsudations fibrineuses, et, dans d'autres, comme des précipités qui se sont formés dans la synovie, et qui se sont ensuite solidifiés. Cette dernière interprétation est basée sur ce que, dans les gaînes tendineuses sous-cutanées, on trouve souvent des masses plus ou moins consistantes, sans structure, infiltrées de matières salines, et manifestement formées par de la synovie épaissie.

Des fragments osseux, détachés des végétations qui se sont développées autour de l'articulation, peuvent s'introduire aussi dans l'intérieur des articulations.

Les bourrelets graisseux (*plicæ adiposæ*) sont bien plutôt destinés à des usages mécaniques qu'à la sécrétion de la synovie, et paraissent servir de masses de remplissage dans les divers mouvements de l'articulation.

§ 101. **Propriétés physiques et chimiques des os et de leurs organes accessoires.** — Indépendamment d'une petite quantité d'eau (de 5 à 7 pour 100 d'après Stark dans la substance compacte) et de graisse (de 2 à 3 pour 100 d'après Bibra), les os consistent principalement en une substance qui donne de la gélatine (osséine, Robin et Verdeil), et en matière inorganique. Les matériaux inorganiques forment, chez l'adulte, environ les deux tiers de l'os desséché (68,82, pour 100 d'après Bibra) ; on les obtient presque entièrement par la calcination des os. Lorsque l'on a pratiqué cette opération avec les précautions convenables, l'os conserve complétement encore sa forme extérieure, mais il se brise facilement et se réduit en une poussière pesante, blanche, opaque, friable, ou matière terreuse des os. Cette matière renferme de 57 à 59 pour 100 de phosphate de chaux tribasique (3 atomes de base, 1 atome d'acide, d'après Heintz), 7 à 8 pour 100 de carbonate de chaux, de petites proportions de phosphate de magnésie et de sels alcalins, des traces de fluorure de calcium et de silice. Une faible quantité des matières salines de l'os se trouve aussi contenue dans les parois des vaisseaux, dans les cavités osseuses, et à l'état de dissolution dans les liquides de ces parties.

La substance de l'os qui donne de la gélatine, est ce que l'on appelle le *cartilage d'os* ou *cartilage de formation* (*cartilago ossium, sive formativa, sive ossescens*). On obtient cette substance en traitant les os, à la tempéra-

ture ordinaire, par l'acide chlorhydrique ou azotique étendus; elle se présente sous l'aspect d'une matière molle, flexible, élastique, légèrement jaunâtre, transparente, analogue au cartilage, et conservant la forme primitive de l'os. Le cartilage osseux représente en poids environ le tiers de l'os desséché, et se putréfie lorsqu'il est humide; desséché et brûlé, il laisse une petite quantité de cendres. Lorsqu'on soumet le cartilage osseux à l'ébullition, il se dissout, et, de sa combinaison avec l'eau, il résulte une masse trois ou quatre fois plus volumineuse de gélatine. La gélatine peut aussi être obtenue directement, en soumettant les os eux-mêmes à une ébullition prolongée dans la marmite de Papin.

En ce qui concerne la nature de la substance fondamentale du tissu osseux, il est certain que les matières salines ne sont pas *simplement déposées* dans les parties molles de l'os sain et arrivé à son développement; mais elles se trouvent, bien qu'à l'état solide, unies par une *combinaison intime* avec le tissu réductible en gélatine. Le cartilage d'os, et l'os calciné, conservant l'un et l'autre la forme de l'os lui-même, il est évident que les deux substances sont intimement combinées entre elles dans toute l'étendue de l'os; mais il n'est guère possible de regarder cette combinaison comme une combinaison chimique ordinaire, pour ce double motif que le rapport entre la substance réductible en gélatine et le phosphate de chaux est très variable, et que la simple coction, sous une certaine pression, suffit pour séparer la gélatine des sels calcaires. (Consultez Fremy, *Comptes rendus Acad. des sciences*, XLI, n° 22.)

Les *propriétés physiques* des os sont en rapport avec leur constitution chimique. L'abondance des sels terreux qu'ils contiennent leur donne la dureté, la densité, la solidité; c'est à leurs éléments organiques qu'ils doivent l'élasticité et la flexibilité. Dans les os de l'adulte et dans l'état normal, les deux substances fondamentales sont unies dans des proportions telles, que l'os jouit d'une dureté et d'une solidité remarquables, et seulement d'un faible degré de flexibilité; d'où résulte une notable résistance à l'influence des causes traumatiques de ruptures. Chez l'enfant, les os, riches en substance cartilagineuse, offrent une solidité et une rigidité beaucoup moins grandes, et se trouvent plus disposés aux déformations; mais leur élasticité les protége plus efficacement contre les fractures. Le rachitisme est en quelque sorte l'exagération de cette disposition : les éléments organiques de l'os atteignent ici jusqu'à 70 ou 80 pour 100. Dans la vieillesse, les os deviennent plus durs, mais aussi plus cassants, et ils se brisent facilement. La raréfaction croissante du tissu osseux contribue aussi, pour sa part, à la fragilité des os à cette période de la vie. (Comparez avec les résultats de Fremy.)

La combustibilité des os dépend de leurs éléments organiques. Leur opacité, leur couleur blanche, leur pesanteur spécifique, qui l'emporte sur celle des autres tissus, et leur résistance à la putréfaction, dépendent de leurs éléments inorganiques. La liaison intime des éléments inorganiques avec les éléments organiques des os protége ces parties d'une manière si efficace, qu'on rencontre des os humains inhumés depuis la plus haute anti-

quité, ou même des os d'animaux fossiles qui renferment encore leur proportion accoutumée d'éléments organiques.

Les *vrais cartilages*, ainsi que les cartilages du fœtus, contiennent, outre leur base organique, 50 à 75 pour 100 d'eau, 3 à 4 pour 100 de matières salines (principalement des sels de soude et du carbonate de chaux, parfois aussi un peu de phosphate de chaux et de silice). La substance fondamentale du cartilage consiste en *chondrine* ou gélatine de cartilage. Les capsules de cartilage et les cellules de cartilage que ces capsules renferment, sont insolubles dans l'eau ; elles résistent plus longtemps que la substance fondamentale à l'action des alcalis et de l'acide sulfurique. — Les *fibro-cartilages* (cellules de cartilage avec tissu conjonctif) ont été peu étudiés sous le rapport chimique. J. Müller n'a point trouvé de chondrine dans les ménisques interarticulaires de l'articulation du genou de la brebis. Donders, au contraire, a signalé la chondrine dans les disques intervertébraux, sans se prononcer sur la question de savoir s'ils ne contiennent pas aussi de la gélatine (*Holländ.*, *Beitr.*, p. 264). D'après Virchow, le noyau central de ces disques consiste, chez les nouveau-nés, en une substance qui offre une grande analogie avec la matière colloïde (*Würzb. Verhandl.*, II, p. 283). — Les *ligaments* se comportent chimiquement comme les tendons.

§ 102. **Vaisseaux des os et de leurs organes accessoires.** — A. *Vaisseaux sanguins.* — Le *périoste*, indépendamment des vaisseaux destinés aux os, et qui ne font que le traverser, contient, principalement dans sa couche extérieure de tissu conjonctif, un réseau de capillaires assez fins ($0^{mm},011$ de diamètre). Les *os* sont très riches en vaisseaux, ainsi qu'on peut s'en convaincre sur des pièces injectées, ou plus facilement encore sur des os frais injectés de sang. Dans les *os longs*, la moelle et les extrémités spongieuses de l'os reçoivent leurs vaisseaux d'une autre source que la partie moyenne de l'os. Parmi ces vaisseaux, les uns dits vaisseaux nourriciers, s'engagent dans des canaux particuliers d'un certain diamètre, au nombre de un ou deux dans les diaphyses, en nombre plus considérable dans les épiphyses. Ces vaisseaux abandonnent quelques rares rameaux dans la partie profonde des canalicules de Havers de la substance compacte, et se ramifient en conservant leurs diverses tuniques, même la musculaire, dans la moelle, où ils forment un réseau capillaire dont les rameaux les plus fins ont de $0^{mm},009$ à $0^{mm},011$ de diamètre. Les vaisseaux de la substance compacte proviennent, en majeure partie, de ceux du périoste; ils perdent promptement leur tunique musculaire et forment dans les canaux de Havers, qu'ils remplissent complétement ou en partie (une petite quantité de moelle vient alors compléter le remplissage), ils forment, dis-je, un réseau de vaisseaux que leur volume et leur structure ne permettent pas, en général, de considérer comme des capillaires, car le plus grand nombre possèdent une couche de tissu conjonctif et un épithélium. Il n'y a guère que dans les canaux de Havers d'un grand volume qu'on trouve, à côté des vaisseaux dont nous parlons, de véri-

tables capillaires de petit volume. Le *sang veineux* revient des os longs par trois voies : 1° par une grande veine qui accompagne l'artère nourricière et qui offre la même distribution ; 2° par un grand nombre de veines grosses et petites qui sortent par les extrémités de l'os ; 3° enfin, par un grand nombre de petites veines qui sortent séparément de la substance compacte de la diaphyse, et qui offrent à leurs origines (ainsi que Todd et Bowman l'ont bien indiqué) des espaces élargis ou de petites excavations en forme de sinus, excavations qu'on aperçoit très distinctement sur des tranches osseuses.

Tous les vaisseaux des os, ceux de la moelle, des épiphyses et de la diaphyse, et ceux de la substance compacte, communiquent entre eux de diverses manières, de telle sorte que le système vasculaire forme dans l'os un tout continu, et que le sang peut se diriger vers toutes les parties de l'os suivant des directions variées. C'est ainsi que Bichat (*Anat. gén.*, t. III, p. 37) trouva que sur un sujet dont les artères nourricières du tibia étaient oblitérées, la matière de l'injection avait néanmoins pénétré dans les vaisseaux de la moelle.

Dans les *os courts*, les vaisseaux sanguins se comportent à peu près de même que dans les épiphyses des os longs. Les rameaux artériels et veineux des os courts, sont généralement d'un petit volume. D'autres fois ils sont volumineux : tels sont les vaisseaux de la partie postérieure du corps des vertèbres, ou les veines basi-vertébrales de Breschet. Les vaisseaux des os courts forment aussi dans la moelle un réseau capillaire, et remplissent les canalicules de Havers, moins nombreux dans ces os.

Les *os plats*, tels que le scapulum et l'os innominé, ont des trous nourriciers dans lesquels s'engagent de grosses artères et d'où sortent de grosses veines, et ils reçoivent dans leur substance compacte des vaisseaux déliés provenant du périoste. Les parties spongieuses de ces os, dans le voisinage des cavités articulaires, possèdent aussi de nombreux et volumineux vaisseaux. Dans les os plats du crâne, les artères pénètrent par les deux faces de l'os sous forme de rameaux généralement assez fins, traversent la couche corticale, entrent dans la substance spongieuse, et s'y comportent de la manière accoutumée. On rencontre dans ces os les veines dites du *diploé*. Ces veines prennent leur origine dans la moelle, comme les veines des autres os ; leurs ramuscules donnent naissance à des rameaux et à des branches qui, dans leur cours ultérieur, conservent une certaine indépendance et forment dans l'épaisseur de l'os des canaux ramifiés arborescents, de grand volume (canaux de Breschet), qui se terminent à la surface de l'os dans des points déterminés et par de grandes ouvertures (émissaires de Santorini) dans les sinus de la dure-mère, dont la description appartient à l'anatomie descriptive. Le nombre et le volume des veines dans les os plats du crâne est d'ailleurs très variable. Elles s'oblitèrent souvent par les progrès de l'âge, et comme en même temps le diploé est lui-même fréquemment résorbé, il en résulte que les canaux

veineux, ainsi que leurs ouvertures émissaires, se présentent dans des conditions très variables.

Les *cartilages articulaires*, les autres cartilages annexés au système osseux, et même les fibro-cartilages, ne contiennent chez l'adulte, dans l'état normal, absolument aucuns vaisseaux. Il faut en excepter toutefois le périchondre, qui, sous ce rapport, se rapproche d'ailleurs du périoste. Dans quelques cartilages, dans les cartilages costaux par exemple, vers l'âge moyen de la vie, et surtout plus tard, on voit quelquefois apparaître des vaisseaux; mais en même temps on remarque souvent aussi dans ces cartilages des ossifications partielles, et le développement des vaisseaux peut être considéré comme le premier phénomène de l'ossification. Les *ligaments fibreux*, et particulièrement les *ligaments élastiques*, sont pauvres en vaisseaux et doivent être, sous ce rapport, placés sur la même ligne que les tendons. Les *membranes synoviales* se distinguent, au contraire, par le nombre de leurs vaisseaux sanguins, et les franges synoviales dont nous avons parlé plus haut, sont particulièrement remarquables par leur richesse vasculaire. Dans les membranes synoviales, le réseau vasculaire, à mailles médiocrement étroites, est appliqué immédiatement au-dessous de l'épithélium, et les vaisseaux qui le composent ont de $0^{mm},009$ à $0^{mm},022$ de diamètre.

B. *Vaisseaux lymphatiques des os.* — Ces vaisseaux ont été mentionnés par quelques auteurs anciens et modernes (voy. *Mikrosk. Anat.* de Kölliker, II, 1, 336); cependant ils sont encore douteux, et c'est en vain que je me suis efforcé jusqu'à ce jour de les découvrir. En ce qui concerne les parties accessoires du système osseux, on peut se demander aussi si le périoste et les capsules synoviales renferment des vaisseaux lymphatiques. De semblables vaisseaux n'ont point été observés encore dans le périoste; quant aux capsules synoviales, leur présence y est admise par quelques auteurs: tel est, par exemple, Cruveilhier. Cependant les origines précises de ces vaisseaux n'ont jamais été aperçues en ces points, et quant à moi, il me paraît très douteux que les membranes synoviales proprement dites en soient pourvues. Ce qui est certain, c'est que dans le tissu conjonctif lâche qui entoure les capsules synoviales, et qui se trouve aussi entre ces capsules et le périoste des extrémités épiphysaires des os (particulièrement au genou), on aperçoit parfois des lymphatiques.

§ 103. **Nerfs du système osseux.** — Le *périoste* est riche en nerfs; mais la plus grande partie des nerfs qu'il renferme ne lui appartient pas, ils sont destinés aux os (voy. plus bas). Si l'on envisage seulement les nerfs propres au périoste, on peut se convaincre que leur nombre est assez restreint; en quelques points même, ils paraissent manquer complétement, comme par exemple au col du fémur et sous certains muscles (sous le petit fessier et sous les péroniers, par exemple). Il n'y a pas d'os cependant sur le périoste desquels on ne puisse rencontrer des nerfs en certains points de leur étendue. Ces nerfs sont situés dans la même couche que les vaisseaux;

tantôt ils accompagnent les grandes divisions vasculaires, tantôt ils cheminent isolément. Ils proviennent, en grande partie, des branches nerveuses destinées aux os, et ils forment, par leurs ramifications et leurs anastomoses, d'ailleurs assez rares, des réseaux allongés. Les fibres primitives de ces nerfs ont en moyenne de $0^{mm},004$ à $0^{mm},009$ de diamètre. Cependant, par suite de divisions successives ou par une diminution progressive, les fibres primitives se montrent en certains points avec un diamètre de $0^{mm},0026$ à $0^{mm},0035$, et se terminent, au moins quelques-unes et peut-être toutes, par des extrémités libres. C'est ce que j'ai vu de la manière la plus claire dans le périoste de la fosse sous-épineuse et de la fosse iliaque de l'homme, et ce que J.-N. Czermak a observé sur le frontal du chien. Sur les extrémités articulaires de quelques os, comme au coude, au genou et sur les os courts, les nerfs m'ont paru plus abondants qu'ailleurs. Ces nerfs se divisent et s'anastomosent dans la couche de tissu conjonctif riche en vaisseaux qui recouvre le périoste proprement dit, et accompagnent généralement les vaisseaux dans leur distribution. Il ne m'a pas été permis en ces points de constater la division des fibres primitives, ni leur mode de terminaison.

Les *nerfs des os* existent vraisemblablement partout (excepté toutefois dans les osselets de l'ouïe et dans les os sésamoïdes), mais ils ne se comportent pas de la même manière dans tous les os. Dans les *grands os longs*, ils s'engagent avec les vaisseaux nourriciers de l'os dans le trou du même nom, sous forme d'un rameau (quand il y a deux trous nourriciers, il y a deux rameaux nerveux) d'environ $0^{mm},35$ de diamètre, visible par conséquent à l'œil nu. Ces nerfs se rendent directement dans la cavité médullaire, où ils se divisent en suivant la distribution des vaisseaux, sans être cependant toujours accolés aux vaisseaux ; ils gagnent ainsi les extrémités épiphysaires de l'os, se ramifient simplement, et ne forment, autant que j'ai pu le voir, que de rares anastomoses. Tous les os longs possèdent en outre, à leurs *extrémités*, beaucoup de nerfs très fins qui s'introduisent directement dans la substance spongieuse avec les vaisseaux nombreux de cette région, et se ramifient dans la moelle. En troisième lieu, enfin, des filets nerveux très fins pénètrent jusque dans la substance compacte des diaphyses, accompagnant les fines artères qui la parcourent, et s'y distribuent indubitablement, quoiqu'il ne me soit cependant jamais arrivé de les trouver dans la partie centrale de cette substance. Dans les *petits os longs* de la *main* et du *pied*, les nerfs se comportent de même. Toutefois, la cavité médullaire n'étant pas ici aussi développée, les nerfs ne sont pas aussi distinctement divisés en nerfs diaphysaires et épiphysaires.

Parmi les *os courts*, les vertèbres, et particulièrement leur corps, sont remarquablement riches en nerfs. Ces nerfs pénètrent dans le corps de la vertèbre, non-seulement en arrière en compagnie des artères et des veines de cette région (veines basi-vertébrales), mais aussi en avant et sur les côtés avec les vaisseaux, et se divisent dans la moelle de la substance spongieuse. J'ai constaté la présence des nerfs dans l'astragale, le calcanéum, le sca-

phoïde, le cuboïde, le premier cunéiforme. Dans les plus grands de ces os, les nerfs sont multiples ; dans les plus petits, il y a toujours au moins un rameau nerveux.

L'*omoplate* et l'*os de la hanche* possèdent des nerfs nombreux. Ceux-ci s'engagent avec les gros vaisseaux dans les orifices signalés précédemment, c'est-à-dire en partie par la surface de l'os, et en partie dans le voisinage des cavités articulaires. Il n'est pas difficile non plus de démontrer la présence des nerfs dans le *sternum* et dans les *os plats du crâne*. Chez le nouveau-né, j'ai vu les nerfs s'engager dans l'os occipital et dans l'os pariétal par les trous émissaires, qui, à cette époque, donnent aussi passage à des filets artériels. Chez l'adulte, on trouve aussi des nerfs dans le frontal, dans les pariétaux, dans l'occipital. Il est vrai qu'ils sont peu nombreux : cependant çà et là on aperçoit, le long des petites artères, des filets nerveux microscopiques qui s'engagent dans la substance compacte et qui pénètrent sans doute jusqu'au diploé.

De ces observations, conformes à celles de Kobelt, Beck, Engel, Luschka, etc., il résulte clairement et positivement que le système osseux contient une notable proportion de nerfs. En ce qui concerne leurs origines, on les a poursuivies depuis longtemps jusque dans les nerfs cérébro-rachidiens. C'est ainsi que les nerfs de la diaphyse du fémur, du tibia, de l'humérus, ont pu être rapportés aux nerfs cruraux, tibiaux, ischiatique et perforant de Casserius ; le filet qui s'engage dans le frontal, au nerf sus-orbitaire. J'ai confirmé ces données en ce qui concerne les nerfs du tibia, et Luschka a trouvé aussi que les nerfs des divers os du crâne et des vertèbres procèdent de la même source, c'est-à-dire des nerfs cérébro-rachidiens. Le nerf grand sympathique n'est pas étranger cependant à cette distribution ; Luschka l'a dernièrement montré pour les vertèbres, et Kobelt l'avait déjà annoncé précédemment. L'inspection microscopique est en harmonie avec ce qui précède : les nerfs des os présentent, en effet, dans leurs divisions et dans leurs ramifications, la même apparence que les filets sensitifs des nerfs rachidiens. Les troncs nerveux contiennent un tiers de fibres de $0^{mm},011$ à $0^{mm},013$ de diamètre, et deux tiers de fibres de $0^{mm},004$ à $0^{mm},009$ de diamètre ; les branches renferment des fibres de $0^{mm},004$ à $0^{mm},007$, et quelques-unes atteignent jusqu'à $0^{mm},013$; enfin, dans les rameaux les plus fins, on trouve seulement des fibres de $0^{mm},0025$ à $0^{mm},0035$. Les nerfs du périoste, souvent accolés aux nerfs des os, peuvent être suivis aussi jusqu'à leur origine, et procèdent également des nerfs rachidiens ; cependant il n'est pas démontré que le nerf grand sympathique ne fournisse pas au périoste quelques filets. Je n'ai jamais pu saisir le mode de terminaison des nerfs dans les os. Ce que je puis dire seulement, c'est que les plus fins rameaux des nerfs de la moelle sont composés d'une ou deux fibres nerveuses très fines, et d'une gaîne très mince ou névrilème homogène. Il m'a été impossible de voir ce que deviennent ces fibres. Je dois encore mentionner ici que dans deux endroits, j'ai trouvé des corpuscules de Pacini sur les nerfs des os avant l'entrée du nerf dans le corps de l'os. C'est ainsi que,

environ à 4 millimètres avant son entrée dans le trou nourricier, le nerf de la diaphyse du tibia m'a présenté un corpuscule, et que le nerf relativement volumineux du premier métatarsien m'a offert deux corpuscules dans le voisinage de son entrée.

Je n'ai nulle part trouvé de nerfs dans les *ligaments* de l'homme (le ligament cervical du bœuf renferme quelques filets très fins qui accompagnent les petites artères et renferment des fibres nerveuses de $0^{mm},025$ à $0^{mm},0033$ de diamètre); cependant je ne doute pas que les ligaments, recevant des vaisseaux comme les tendons, ne contiennent aussi comme eux quelques filets nerveux. La membrane interosseuse des os de la jambe possède au contraire de petits ramuscules qui procèdent du nerf interosseux. Ces ramuscules très distincts sont formés d'une à trois fibres de $0^{mm},007$ à $0^{mm},009$ de diamètre, et les fibres primitives offrent des terminaisons libres. Je dois mentionner ici encore un nerf de $0^{mm},07$ de diamètre que j'ai vu s'engager avec une artère dans la partie fibreuse extérieure de la *symphyse pubienne*.

Quant aux *cartilages*, je n'ai jusqu'à présent rencontré de nerfs que dans la portion cartilagineuse de la cloison nasale du veau, le long des vaisseaux artériels, dans les sillons qui contiennent les vaisseaux. Ces nerfs étaient constitués par des ramuscules très déliés de $0^{mm},013$ à $0^{mm},02$ de diamètre, dont les fibres élémentaires étaient de $0^{mm},0026$ à $0^{mm},0035$ de diamètre.

On trouve beaucoup de nerfs dans les *capsules articulaires*, mais ils appartiennent à la capsule fibreuse et au tissu conjonctif lâche qui double la membrane synoviale. Dans l'articulation du genou, j'ai cependant aperçu des nerfs dans la membrane synoviale proprement dite : ces nerfs, très rares, sont surtout distincts le long des divisions vasculaires les plus volumineuses; ils ont de $0^{mm},015$ à $0^{mm},017$ de diamètre, et les fibres qui les composent ont de $0^{mm},0017$ à $0^{mm},004$ de diamètre. Dans la synoviale qui recouvre les limites du condyle du fémur, j'ai aperçu aussi quelques filaments nerveux.

§ 104. **Développement des os.** — Eu égard à leur développement, les os peuvent être divisés en deux groupes : 1° *ceux qui procèdent des cartilages préformés* (os primitifs); 2° *ceux qui apparaissent d'abord sous forme d'un blastème mou et se transforment en os après un court espace de temps* (os secondaires). Les premiers, sous leur forme cartilagineuse, sont déjà pourvus de toutes leurs parties essentielles (diaphyses, épiphyses, corps, courbures, protubérances, etc.); ils prennent naissance dans le lieu qu'ils occupent comme les autres cartilages, et s'accroissent comme ceux-ci, tantôt plus, tantôt moins. Ensuite ils s'ossifient tous du dedans au dehors (chez l'homme tous s'ossifient ainsi). Une partie du cartilage se transforme complétement en os, de manière que le périchondre de cette partie devient périoste; à partir de ce moment jusqu'à son complet achèvement, l'os s'accroît en partie par suite de l'ossification de la portion du cartilage restant, en partie aux dépens d'un blastème mou qui se dépose couche par couche à la surface

interne du périoste et qui s'ossifie. Le second groupe d'os se forme et s'accroît aux dépens d'un dépôt limité de blastème mou non cartilagineux. Ce dépôt se renouvelle à mesure que l'ossification s'en empare, d'abord aux extrémités de l'os, et bientôt aussi sur toutes les surfaces. Lorsque ces os ont atteint une certaine dimension, le blastème aux dépens duquel ils se sont jusqu'alors accrus, peut se cartilaginifier en partie, et ce cartilage peut se comporter comme dans les autres os; mais toujours la plus grande partie de la masse formatrice reste molle, et la majeure partie de l'os procède de cette masse sans avoir passé par l'état cartilagineux.

Quoique le développement du tissu osseux ait donné lieu à un grand nombre de travaux, cependant le mode suivant lequel les os se forment dans la totalité des éléments qui les constituent, a été jusqu'ici peu étudié. Dans les années 1846-47, Tomes, Sharpey, Bowman et moi (*Zürch. Mitth.*, I, p. 168), avons jeté les principales bases de cette étude. H. Meyer (*Müller's Arch.*, 1849) et moi (*Zootomisch. Bericht*, Leipzig, 1849, et *Mikroskop. Anat.*, II, 1) avons poursuivi ensuite le développement des os dans tous ses détails. Dans ces derniers temps, Bruch, Virchow, Brandt, Robin, Tomes et de Morgan, ont complété cette étude par des travaux très estimables.

§ 105. **Squelette cartilagineux primitif.** — Le squelette cartilagineux primitif du corps humain est moins complet que le squelette osseux qui existera plus tard, mais il n'en a pas moins une suffisante étendue. Nous trouvons comme parties constituantes de ce squelette : 1° une colonne vertébrale complète, avec autant de vertèbres cartilagineuses qu'il y aura plus tard de vertèbres osseuses : ces vertèbres sont pourvues d'apophyses cartilagineuses et de leurs ligaments intervertébraux ; 2° des côtes cartilagineuses et un sternum cartilagineux formant une seule pièce ; 3° des extrémités thoraciques et pelviennes cartilagineuses, composées de pièces égales en nombre et en forme avec celles du squelette osseux, à l'exception toutefois du cartilage du bassin, qui forme une seule masse ; 4° enfin un crâne cartilagineux incomplet. Le *crâne primordial*, ainsi qu'on l'a désigné (*Anat. microscopique* de A. Kölliker, tab. III, fig. 1-3), offre dans le principe une masse cartilagineuse cohérente, qui correspond principalement à l'occipital (à l'exception de la moitié supérieure de la portion écailleuse), au sphénoïde (à l'exception de l'aile externe de l'apophyse ptérygoïde), à la portion mastoïdienne et à la portion pierreuse du temporal, à l'ethmoïde, au limaçon, aux osselets de l'ouïe et à l'os hyoïde. Le crâne primordial correspond encore à quelques autres parties cartilagineuses qui ne s'ossifient point et qui persistent toute la vie durant à l'état cartilagineux, ou bien qui disparaissent. Tels sont, parmi les premières, la plupart des cartilages du nez et les apophyses cartilagineuses de l'os hyoïde ; tels sont, parmi les secondes, l'apophyse de Meckel, deux lamelles cartilagineuses sous les os du nez, un prolongement cartilagineux qui réunit l'apophyse styloïde à l'os hyoïde, et deux autres prolongements, dont l'un va de la partie extérieure de la petite aile du sphénoïde à la lame criblée de l'ethmoïde, et dont l'autre est situé à la rencontre des portions mastoïdienne et pierreuse du

temporal, d'où il se dirige en haut et en avant. Le crâne cartilagineux de l'homme manque complétement de voûte, presque complétement de parois latérales et de tout ce qui doit plus tard donner naissance aux os de la face. Dans tous les points du crâne où il n'existe point de cartilages, la cavité se trouve fermée par une membrane fibreuse, qui n'est autre chose que la capsule céphalique primordiale développée. Il résulte de là qu'à cette époque, le crâne, quoique cartilagineux par places, est complet comme dans le principe, et qu'il correspond toujours au blastème primitif. Dans les mammifères, dans le cochon par exemple, le crâne cartilagineux est beaucoup plus complet (voy. *Mikrosk. Anat.* de A. Kölliker, tab. III, fig. 4 et 5).

L'étude histologique du développement complet du cartilage originaire n'a pas été exactement suivie pas à pas, ni chez l'homme, ni chez les mammifères. Il en résulte que, pour nous former une idée approximative de ce développement, nous n'avons d'autre ressource, provisoirement, que de nous en rapporter, en grande partie, à ce qui se passe chez les vertébrés inférieurs. Si l'on examine les cartilages des vertèbres et de la tête des larves de batraciens, on constate facilement que, lorsque ces parties sont encore molles, elles consistent, sans exception, en cellules formatrices avec corpuscules vitellins, comme cela a lieu dans tous les autres organes. Avant le développement des branchies extérieures, les cellules de cartilage se présentent sous forme de cellules sphériques intimement appliquées les unes contre les autres, ayant de $0^{mm},015$ à $0^{mm},02$ de diamètre, pourvues de noyaux de $0^{mm},009$ à $0^{mm},013$ de diamètre, et contenant aussi des corpuscules vitellins. Plus tard, lorsque les branchies ont paru, le contenu granuleux des cellules commence à disparaître du dedans au dehors, tandis que les noyaux deviennent plus apparents, et se détachent plus nettement au milieu du liquide de la cellule devenu plus transparent; en même temps, les cellules s'accroissent lentement. Lorsque les branchies extérieures disparaissent, toutes les cellules de cartilage sont devenues tout à fait transparentes : le noyau et les parois sont très distincts. Les cellules s'accroissent alors de plus en plus; elles atteignent jusqu'à $0^{mm},039$ ou $0^{mm},053$ de diamètre, et les noyaux jusqu'à $0^{mm},012$ et $0^{mm},015$; en même temps, les cellules deviennent polygonales par pression, et l'on y peut reconnaître clairement une membrane secondaire ou capsule de cartilage; elles forment ainsi un tissu de cellules des plus beaux. Bientôt les cellules commencent à se multiplier par formation endogène, c'est-à-dire par scission de l'utricule primordial (voy. § 12). Ce travail marche lentement, mais on peut dès lors constater, particulièrement dans quelques cartilages de la tête, que les cellules ont diminué de grandeur : on en trouve de $0^{mm},028$ à $0^{mm},039$ de diamètre, et, en certains points, quelques-unes n'ont que $0^{mm},013$ à $0^{mm},028$. Pendant ce temps aussi, il se développe entre les cellules une substance intermédiaire dense, particulièrement issue de la fusion des capsules de cartilage provenant des diverses générations de cellules.

En ce qui concerne les mammifères et l'espèce humaine, il est permis de supposer qu'ici aussi les cellules de cartilage se forment par métamorphose des cellules formatrices originaires. Ce qui vient à l'appui de cette opinion c'est que, dans un embryon humain de huit à neuf semaines dont les membres commençaient à apparaître, on ne voyait encore, dans l'épaisseur des parties, presque aucune trace de cartilage figuré, et les cellules embryonnaires placées dans le centre du membre pouvaient à peine être distinguées des cellules situées à l'extérieur du membre. Ces cellules avaient de $0^{mm},009$ à $0^{mm},013$ de diamètre; elles étaient sphériques, renfermaient un contenu granuleux grisâtre et un noyau médiocrement distinct de $0^{mm},007$ de diamètre; elles formaient, par leur assemblage et sans substance intermédiaire appréciable, un tissu peu solide. Les cellules dont nous parlons étaient déjà en voie de développement plus prononcé sur un embryon de brebis long de 13 à 15 milli-

mètres, bien que cet embryon fût plus petit que le fœtus humain de huit à neuf semaines. Sur l'embryon de brebis dont il est question, les cellules avaient, pour la plus grande partie, de $0^{mm},013$ à $0^{mm},02$ de diamètre; elles étaient pourvues de parois distinctes, de noyaux, et d'un contenu transparent, légèrement granuleux; elles reposaient dans une substance intermédiaire homogène peu abondante, de manière qu'elles ne se touchaient qu'en partie ou même pas du tout (voy. fig. 131). Quelques rares cellules avaient un contenu tout à fait opaque et sans noyau visible; d'autres commençaient à devenir transparentes par la métamorphose de leur contenu.

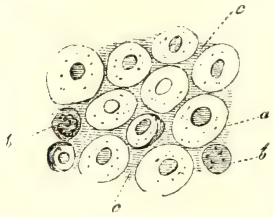

Fig. 131.

Lorsqu'on examine le développement ultérieur des cartilages jusqu'à la fin de la vie fœtale (abstraction faite de l'ossification), voici ce qu'on observe de caractéristique : 1° Les cellules augmentent peu à peu, comme dans les larves des batraciens, par multiplication endogène. *On ne peut saisir aucune trace d'un développement de cellules qui se ferait indépendamment des cellules déjà existantes, et par apposition extérieure*, ainsi que Bruch l'a soutenu dernièrement. Nous sommes encore moins de l'avis de Brandt, qui rejette absolument la formation endogène dans la multiplication des cellules de cartilage. 2° La substance intermédiaire, évidemment formée en majeure partie indépendamment des cellules, augmente de plus en plus. Les cellules de cartilage du second cartilage costal d'un fœtus de quatre mois ont, d'après Harting, $0^{mm},008$ de long et $0^{mm},005$ de large, et leur masse entière est assez exactement égale à celle de la substance intermédiaire. D'après Schwann, dans un embryon de cochon de 8 centimètres de long, la proportion des cellules à fines parois et pourvues de noyaux transparents, est environ trois fois celle de la substance intermédiaire. Quant à moi, j'ai trouvé sur un embryon humain de cinq mois que les cellules de cartilage, avec ou sans cellules filles, ont de $0^{mm},007$ à $0^{mm},017$ de diamètre; les parois de ces cellules sont tantôt très distinctes, tantôt elles ne le sont pas; elles sont d'ailleurs séparées les unes des autres par des espaces remplis d'une substance homogène, et qui ont de $0^{mm},004$ à $0^{mm},011$ d'étendue. D'après Harting, les cellules ont, chez le nouveau-né, $0^{mm},032$ à $0^{mm},028$ dans leur grand diamètre, et $0^{mm},0072$ dans le diamètre transversal; elles sont trois ou quatre fois plus abondantes que chez le fœtus de quatre mois. A cette époque, la substance intermédiaire l'emporte sur l'ensemble des cellules; car elle constitue une masse qui est environ le double des cellules. Après la naissance, la substance intermédiaire et les cellules des cartilages qui ne s'ossifient point s'accroissent également, de manière que leurs proportions relatives sont sensiblement les mêmes chez l'adulte que chez le nouveau-né. Les cellules sont huit ou dix fois plus volumineuses chez l'adulte que chez le nouveau-né (Harting); d'après le même observateur, elles diminuent en même temps de nombre, si bien qu'on ne trouve bientôt plus qu'environ la moitié des cellules qui existent chez l'enfant, ce qui doit être mis sur le compte d'une fusion des cellules entre elles. Les faits fournis par Harting ne me paraissent pas suffisants pour étayer cette doctrine; et, alors même que la chose serait établie, je ne pourrais souscrire à l'interprétation qu'il en donne; car il n'y a pas un seul fait qui puisse faire admettre la fusion des cellules de cartilage.

§ 106. **Métamorphoses du squelette cartilagineux primitif.** — Parmi les cartilages originaires, quelques-uns se développent proportionnellement

Fig. 131. — Cellules de cartilage de l'humérus d'un embryon de brebis long de 13 millimètres. *a*, cellules contenant un noyau et un contenu transparent (deux de ces cellules montrent encore les vestiges de leur contenu opaque); *b*, cellules à contenu opaque, sans noyau visible; *c*, substance intercellulaire.

à l'accroissement du reste du squelette et forment les cartilages persistants du nez, des articulations, des symphyses et des synchondroses; d'autres disparaissent dans le cours du développement (certains cartilages crâniens, voy. § 105); d'autres enfin, de beaucoup les plus nombreux, s'ossifient et forment tous les os du tronc et des membres, et une grande partie de ceux du crâne. Tous ces os s'ossifient manifestement de la même manière. En un point, ou en plusieurs points, on voit apparaître dans l'épaisseur du cartilage des dépôts de sels calcaires (points d'ossification) conjointement avec une modification de l'élément cartilagineux. Ces métamorphoses s'étendent suivant une certaine direction, ou dans toutes les directions, transformant en os des portions de plus en plus grandes de cartilage. Pendant que ces phénomènes s'accomplissent, le cartilage cesse la plupart du temps de s'accroître dans une direction, dans laquelle il se trouve bientôt complétement transformé en substance osseuse; dans l'autre direction, au contraire, le cartilage continue à croître et fournit sans cesse de nouveaux matériaux à l'os déjà en voie de développement, ou devient le siége d'ossifications ultérieures comme dans les épiphyses. Lorsque le cartilage a complétement disparu et que le périchondre est devenu périoste, l'os concourt lui-même à son accroissement. Un nouveau mode de développement survient, qui doit conduire l'os à son achèvement complet : il consiste en ce que le périoste vasculaire laisse exsuder à sa face profonde une masse formatrice molle, qui s'ossifie en procédant des points où elle touche la surface de l'os. Le périoste reproduit sans cesse cette masse à mesure qu'elle est envahie par l'ossification.

§ 107. **Changements qui ont lieu dans le cartilage d'ossification.** — A l'époque de l'ossification, il s'accomplit dans les cellules du cartilage un travail très actif de végétation. Ce travail consiste en ce que les cellules, qui jusque-là étaient petites et ne contenaient qu'un petit nombre de cellules filles, commencent à s'accroître, et les générations de cellules se succèdent les unes aux autres. Ces phénomènes sont très évidents sur les limites des points ossifiés : dans le voisinage immédiat de la portion osseuse déjà formée, les cellules, en effet, ont un grand développement, et elles sont d'autant plus petites qu'on s'en éloigne davantage. Toutes les cellules dont va s'emparer l'ossification possèdent une capsule de cartilage peu épaisse et un utricule primordial, la plupart du temps distinct. Cet utricule consiste en une cellule à parois distinctes avec un contenu ordinairement clair, plus rarement légèrement granuleux; il est pourvu d'un noyau distinct, arrondi, vésiculeux, et d'un nucléole. Lorsqu'on traite la pièce par l'eau, par l'acide acétique, par l'alcool, lorsqu'elle se dessèche, etc., l'utricule primordial s'altère promptement; le contenu et la membrane de l'utricule se retirent vers le noyau, et il en résulte un corpuscule arrondi, allongé, quelquefois étoilé, granuleux et obscur (corpuscule de cartilage des auteurs).

Les *dimensions* et le *groupement* de ces cellules de cartilage varient suivant l'âge et suivant les lieux. Pendant la vie embryonnaire elles s'accroissent peu à peu ; après la naissance, leur volume paraît persister à peu près le même. Quant au groupement, on peut établir comme une loi, que là où les cartilages s'ossifient dans une direction déterminée, les cellules se disposent en *série* dans le voisinage de la portion ossifiée. Ce fait, connu depuis longtemps, est on ne peut plus évident vers les extrémités de la diaphyse des grands os longs. Là, les séries de cellules sont disposées régulièrement et d'une manière élégante les unes auprès des autres, dans une direction parallèle et dans une assez grande étendue (voy. fig. 132). On peut observer également cette disposition dans les autres os longs, et aussi dans quelques autres os, toutes les fois que leur cartilage s'ossifie dans une direction déterminée, ainsi que cela a lieu, par exemple, pour les faces correspondantes des vertèbres. Là, au contraire, où les points d'ossification, placés au centre du cartilage, s'accroissent dans tous les sens, les cellules de cartilage sont irrégulièrement groupées en petits amas arrondis ou légèrement allongés : c'est ce qu'on observe dans les os courts pendant les premiers temps de leur formation, et aussi dans les épiphyses. Lorsqu'on compare attentivement les cellules placées dans le voisinage des points ossifiés, avec celles qui en sont éloignées, et aussi le groupement de ces diverses cellules, on constate que leur arrangement est dans une liaison intime avec leur mode d'accroissement. Chaque groupe en particulier (ou même deux groupes voisins) correspond assez exactement à une seule cellule originaire, et représente tous les descendants auxquels elle a donné naissance dans le cours du développement. Tantôt toutes les nouvelles

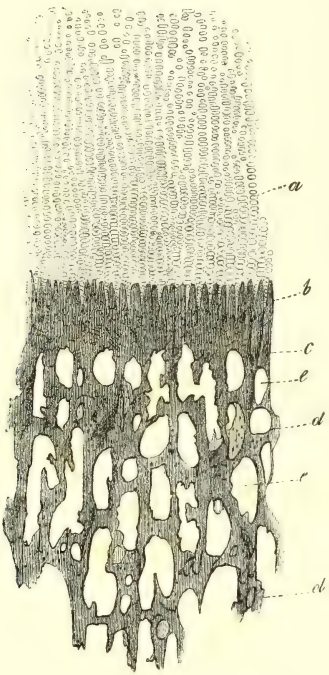

Fig. 132.

Fig. 132. — Coupe verticale de la limite d'ossification de la diaphyse du fémur d'un enfant de quinze jours. Grossissement de 20 diamètres. *a*, cartilage dont les cellules sont disposées, sur les limites de l'ossification, en séries d'autant plus larges qu'on les examine plus près de cette limite; *b*, limite de l'ossification : les stries obscures que l'on voit en ce point représentent les progrès de l'ossification dans la substance intercellulaire; les stries claires représentent les cellules de cartilage qui s'ossifient plus tard; *c*, amas compacte de substance osseuse dans le voisinage de la limite d'ossification; *d*, substance spongieuse de l'os formée par résorption de la substance osseuse; *e*, espaces médullaires dont le contenu n'est pas figuré.

cellules se disposent sur une ou deux lignes, et alors apparaissent par les progrès de leur développement les séries dont nous avons parlé; tantôt elles forment au contraire une masse plus arrondie. Pendant cette formation, tantôt les membranes externes des cellules originaires (des premières capsules mères) se fusionnent avec la substance fondamentale du cartilage, et elles n'existent plus comme parties distinctes; tantôt elles persistent : la même chose a lieu pour les générations ultérieures. Dans les amas arrondis de cellules, alors qu'ils sont petits, cette persistance de la cellule originaire peut être reconnue : on distingue souvent alors, autour de ces amas, un contour qui n'est que la paroi distendue de la première cellule. Dans les cellules disposées en séries, les parois des cellules originaires ne peuvent plus ordinairement être reconnues, et se trouvent confondues avec la substance intercellulaire.

La couche de cartilage dans laquelle s'accomplissent avec activité les phénomènes de l'accroissement et de la multiplication des cellules, a une étendue variable dans les divers cartilages. Cette couche est très petite autour des points osseux des épiphyses et des os courts; dans les diaphyses elle a une épaisseur de 1/2 à 1 millimètre. La substance fondamentale de cette couche est, en tous points, d'une couleur jaunâtre, demi-transparente, elle offre un aspect strié, manifestement fibreux (Brandt décrit cette substance comme étant quelquefois aussi homogène), et se distingue ainsi de la substance intermédiaire ordinaire, laquelle est blanche bleuâtre, homogène ou granulée.

Un phénomène important à observer, c'est l'apparition des vaisseaux dans les cartilages en voie d'ossification. Vers le milieu de la vie fœtale, on trouve des vaisseaux en beaucoup de points des cartilages; ces vaisseaux précèdent plus ou moins immédiatement la formation des points osseux et les accompagnent dans leur accroissement. Sur un sujet de quinze à seize ans, on peut voir encore, dans le cartilage des épiphyses des os longs, que des vaisseaux nombreux se dirigent perpendiculairement de la portion ossifiée dans le cartilage épiphysaire; qu'ils s'y divisent, et qu'ils se terminent un peu avant la surface articulaire du cartilage. Les vaisseaux du cartilage reposent sans exception

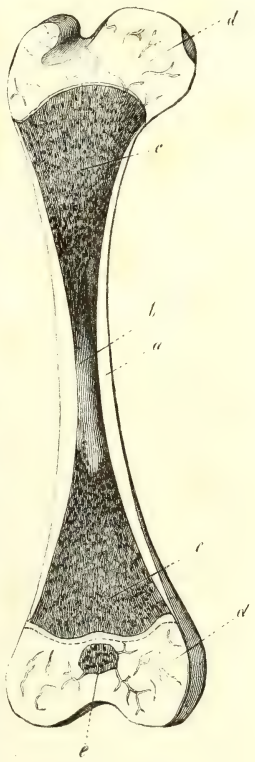

Fig. 133.

Fig. 133. — Fémur d'un enfant de deux semaines. Grandeur naturelle. *a*, substance compacte de la diaphyse; *b*, cavité médullaire; *c*, *c*, substance spongieuse de la diaphyse; *d*, *d*, épiphyses cartilagineuses avec les canaux vasculaires de cartilage; *e*, point d'ossification de l'épiphyse inférieure.

dans des canaux creusés dans la substance du cartilage, et sur les parois desquels les cellules de cartilage sont étroites et allongées; ces canaux ont déjà, sur un fœtus de cinq mois, un diamètre de $0^{mm},04$ à $0^{mm},09$; on les désigne quelquefois sous le nom de *canaux vasculaires des cartilages*, ou *canaux des cartilages*. Ces canaux procèdent, soit du périchondre, soit de la limite d'ossification, lorsqu'il existe déjà un point osseux vasculaire (comme dans les diaphyses). En petit nombre dans le principe, ces canaux s'étendent de là, dans le cartilage, dans des directions variées, fournissant seulement quelques rameaux; suivant toute apparence, ils ne présentent point d'anastomoses ou de connexions quelconques, et se terminent par des extrémités en cul-de-sac, ou par des renflements noueux (voy. fig. 133). Les canaux de cartilage prennent naissance par ramollissement des éléments du cartilage, de la même manière que les espaces médullaires des os eux-mêmes. Ces canaux renferment, dans le principe, une masse formatrice (*moelle de cartilage*) constituée par l'assemblage de petites cellules arrondies, et qui correspond à la moelle fœtale des os. Au bout de peu de temps, il se forme dans cette masse de véritables vaisseaux sanguins, et il se développe en dehors d'eux une paroi formée par un tissu conjonctif plus ou moins parfait, dans lequel on rencontre plus tard des fibrilles élastiques.

Quant aux vaisseaux envisagés en eux-mêmes, on trouve dans un même canal de cartilage, tantôt un seul vaisseau à grandes dimensions (souvent on constate sur ce vaisseau la constitution des artères avec tunique musculaire), tantôt deux vaisseaux, tantôt des capillaires en nombre plus considérable. Jusqu'à présent, il m'est impossible de dire comment la circulation s'opère dans ces vaisseaux. Il se peut faire que les vaisseaux contenus dans différents canaux s'anastomosent entre eux; ou bien, si les canaux sont réellement fermés à leurs extrémités, il est probable qu'il se développe des artères et des veines dans un seul et même canal.

Le rôle que jouent les vaisseaux du cartilage paraît être double. Ils sont destinés d'abord et surtout à apporter au cartilage les substances nécessaires à son accroissement et à son développement ultérieur; en second lieu, ils favorisent l'ossification. Leur première destination est très évidente dans les cartilages épais des épiphyses, lesquels croissent avant de s'ossifier, et continuent à croître pendant l'épaississement de l'os; la seconde se montre plus particulièrement dans les os courts qui ne reçoivent de vaisseaux qu'immédiatement avant l'ossification. Il n'est pas permis de dire cependant qu'un cartilage sans vaisseaux ne puisse ni s'accroître ni s'ossifier. Toutefois, si ce fait se présente chez les animaux, et peut-être aussi normalement chez l'homme en quelques points (dans l'apparition des premiers points d'ossification de quelques os de l'embryon, dans les osselets de l'ouïe, par exemple), cela ne prouve cependant pas que les vaisseaux, là où on les rencontre, soient sans signification dans les phénomènes de l'ossification. Il n'est pas exact de considérer, comme H. Meyer l'a fait dernièrement, l'apparition des vaisseaux comme une sorte d'accident fortuit dans le développement des

os, car il y a évidemment une liaison nécessaire entre ces deux phénomènes.

Le rôle que joue la multiplication endogène des cellules dans l'accroissement des cartilages avait échappé à Schwann ; mais il ne pouvait rester caché aux observateurs qui sont venus après lui, quoique beaucoup d'entre eux ne puissent encore se résoudre à l'accepter (consultez Reichert, *Bindgew.*, p. 124). Dans le cours de l'année 1846 (*Ann. des sciences natur.*, p. 22), j'ai montré que l'accroissement du cartilage embryonnaire dépendait uniquement de la multiplication endogène des cellules. Pour ce qui concerne en particulier les cartilages placés sur les limites des points ossifiés, Todd et Bowmann (*Phys. Anat.*, I, p. 121), ainsi que moi (*Zürch. Mitth.*, 1847, p. 170), avons mis en lumière, ici encore, la multiplication endogène des cellules. Plus tard Virchow (*Arch.*, 1849, III, p. 121) et H. Meyer (*Müller's Arch.*, 1849) ont montré que les séries et les groupes de cellules de cartilage placés sur les limites des points ossifiés procédaient d'une seule cellule mère.

Les phénomènes de la *formation des canaux de cartilage et de la moelle de cartilage* n'ont pas été étudiés jusqu'ici avec une rigueur suffisante. Virchow croit avoir vu dans les os rachitiques (*Arch.*, V, p. 428) que, tandis que la substance du cartilage et les capsules du cartilage prennent un aspect opaque et strié, les cellules de cartilage, c'est-à-dire les utricules primordiaux, deviennent plus grands; que leur contenu devient granuleux, et que leur noyau augmente de volume. La substance cartilagineuse, ainsi modifiée, se transforme alors peu à peu en une sorte de substance médullaire qui entoure encore, çà et là, des îlots distincts de matière cartilagineuse. Cette substance médullaire est constituée principalement par des cellules de petites dimensions à contenu granuleux, à un ou plusieurs noyaux, et par la substance fondamentale modifiée ainsi qu'il vient d'être dit. Le développement de petites cellules médullaires aux dépens des cellules de cartilage, ainsi que leurs métamorphoses ultérieures dans les canaux de cartilage, n'ont pas été poursuivis par Virchow. Toutefois, les faits signalés par un observateur aussi habile que Virchow méritent toute notre attention, surtout en ce qui concerne leur liaison avec les phénomènes de la genèse de la moelle des os (voy. plus bas).

§ 108. **Ossification des cartilages.** — En général, l'*ossification de la substance fondamentale* précède un peu celle des cellules de cartilage, et s'accomplit originairement, dans l'état normal, par des dépôts granuleux de sels calcaires ou concrétions calcaires. Sur les limites de l'ossification, là où les cellules sont disposées en séries, les dépôts calcaires s'insinuent longitudinalement sous forme de prolongements en pointes (voy. fig. 132, p. 268), dans la substance du cartilage, entre les séries de cellules, et entourent ainsi les bases de ces séries par des sortes de gaînes ou de courts canaux. La même chose a lieu dans les points où les cellules du cartilage sont disposées en groupes arrondis; seulement ici la substance fondamentale qui s'ossifie entoure les cellules par une sorte de réseau. Les *concrétions calcaires*, c'est-à-dire les premiers dépôts visibles de la matière terreuse des os, sont d'une forme anguleuse arrondie; elles sont blanches à la lumière directe, obscures quand on les examine par transparence, et facilement solubles dans les acides. Les concrétions calcaires ont des dimensions diverses dans les différents os, depuis une finesse extrême jusqu'à $0^{mm},002$ ou même $0^{mm},004$. Leur grandeur ne paraît être subordonnée ni à l'époque de l'observation, ni au point observé; il y a pourtant une certaine régularité dans leurs

dimensions respectives en divers points, subordonnée aux variations qui surviennent dans l'afflux des éléments plastiques sur les limites de l'ossification. Lorsqu'on examine des coupes microscopiques d'un os encore jeune, on remarque, en dirigeant l'observation de la limite d'ossification vers la profondeur de l'os, que, dans une certaine étendue, celui-ci présente d'une manière assez distincte l'apparence granuleuse et obscure de la marge osseuse, que peu à peu il devient plus uniforme, plus clair, plus transparent, et qu'il revêt enfin l'apparence du tissu osseux complétement achevé. D'après toutes les apparences, les concrétions primitives se fusionnent peu à peu les unes avec les autres; elles étaient d'abord disséminées par petits dépôts multiples, bientôt elles imprègnent le tissu entier de la substance fondamentale du cartilage et disparaissent comme parties isolées et distinctes.

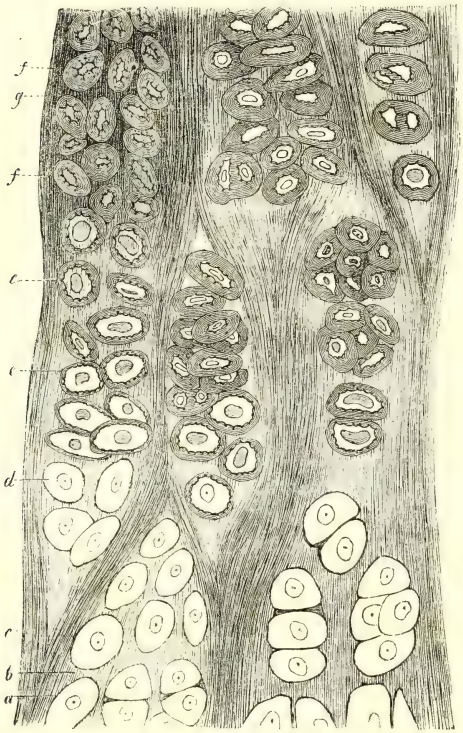

Fig. 134.

En ce qui concerne la *formation des cavités osseuses* (corpuscules osseux des auteurs), lesquelles procèdent des cellules de cartilage, j'ai trouvé un excellent moyen d'étude, ce sont les *os rachitiques*, et je crois avoir éclairci la chose dans ses points les plus essentiels. Les cellules osseuses se forment (Schwann déjà regardait cette formation comme possible, et Henle comme probable, en la comparant aux cellules végétales qui se transforment en canaux poreux ou canaux ponctués); les cellules osseuses, dis-je, procèdent des capsules de cartilage par épaississement et ossification de leur paroi, et

Fig. 134. — Lame osseuse prise sur la limite d'ossification des condyles du fémur d'un enfant rachitique de deux ans. Grossissement de 300 diamètres. *a*, capsules de cartilage simples ou mères, en série; *b*, substance fondamentale à peu près homogène; *c*, la même substance présentant des stries; *d*, capsules de cartilage dans les premiers moments de leur transformation en capsules osseuses; *e*, les mêmes capsules de cartilage à une période plus avancée : leurs parois sont très épaissies et montrent la formation des canalicules poreux; le dépôt de sels calcaires a commencé dans l'épaisseur des parois, de là l'apparence obscure de ces parties; *f*, capsules osseuses encore plus avancées dans leur développement; la substance fondamentale interposée est également plus ossifiée. Les utricules primordiaux sont figurés en *c* et en *f*; ils sont ratatinés.

par la formation simultanée de petits espaces canaliculés dans ces mêmes parois. En même temps aussi, les utricules primordiaux renfermés dans les capsules de cartilage, autrement dit les cellules de cartilage, se transforment en cellules osseuses étoilées, dites de Virchow. Les détails morphologiques de cette transformation s'observent admirablement bien dans la diaphyse des os rachitiques en voie d'ossification (voy. fig. 134).

Si, sur ces os, on examine successivement, et de dehors en dedans, les capsules de cartilage situées aux limites de l'ossification, on trouve que là où commence le dépôt des sels calcaires (ce dépôt a lieu ici presque sans formation de concrétions), les capsules de cartilage offrent, non plus un simple contour, mais une membrane épaisse qui possède à sa surface interne des crénelures à arêtes mousses. Lorsque la membrane a acquis seulement $0^{mm},002$ d'épaisseur (voy. fig. 134, *d*), on reconnaît que les cavités des capsules de cartilage sont sur le point de se métamorphoser en cavités osseuses. Cela devient plus évident encore, lorsqu'on pénètre plus profondément dans la portion osseuse en voie d'ossification. On voit, en effet, la membrane augmenter d'épaisseur et le calibre intérieur de la cavité qu'elle circonscrit diminuer en même temps ; les crénelures qui se dessinent sur le contour de la face interne de cette membrane deviennent plus marquées ; et pendant que ces phénomènes s'accomplissent, le dépôt des sels calcaires dans l'épaisseur de la capsule de cartilage rend celle-ci de plus en plus obscure (voy. fig. 134, *e*). L'ossification tardive de la substance fondamentale interposée entre les capsules de cartilage facilite ici l'observation, et permet d'examiner distinctement et pas à pas, non-seulement les premières métamorphoses des capsules de cartilage, mais encore les modifications qu'elles subissent à des époques plus éloignées, en un mot le mode suivant lequel ces parties, devenues capsules osseuses, deviendront des *cavités osseuses*. On peut constater aussi ce fait qui ne manque pas d'intérêt, savoir : que des capsules de cartilage qui renferment des cellules-filles, se transforment, dans leur ensemble, en une seule *capsule osseuse composée*. Très souvent on trouve des capsules de ce genre avec deux cavités, lesquelles, par les progrès du développement, offrent tantôt de courts prolongements et tantôt des prolongements étroits et allongés en forme de canalicules qui rappellent les cavités osseuses parfaites. Plus rarement on trouve des capsules pourvues de trois, quatre ou cinq cavités ; cependant la plupart des préparations en renferment. Dans toutes ces capsules de cartilage, comme d'ailleurs dans les capsules osseuses qui en proviennent, on trouve, non-seulement (comme je le croyais autrefois) les vestiges du contenu primitif de la cellule et du noyau, mais on y rencontre encore la cellule originaire de cartilage, c'est-à-dire l'utricule primordial, réduit dans ses dimensions. Sur des pièces tout à fait fraîches, l'utricule remplit sans doute complétement la cavité de la capsule de cartilage, et pénètre par des prolongements délicats dans les canalicules poreux de la capsule épaissie; il ne m'est cependant jamais arrivé d'isoler ces parties, dans les premiers temps, sous l'apparence de productions étoilées, tandis que cela est très facile plus tard, à l'aide de la macération dans l'acide chlorhydrique.

Lorsque, d'après le mode que nous venons de décrire, les capsules de cartilage, groupées dans la substance fondamentale non encore ossifiée, se sont transformées d'une manière évidente en capsules osseuses renfermant une cellule délicate et le contenu d'autrefois, alors surviennent les dernières métamorphoses, en vertu desquelles la substance des os rachitiques revêt à peu près la nature du tissu des os sains. Ces derniers changements consistent surtout en ce que, d'une part, la substance fondamentale commence à s'ossifier, sans toutefois apparaître sous forme de concrétions calcaires, et, en second lieu, en ce que la substance fondamentale ainsi que les parois épaissies des capsules osseuses s'imprègnent d'une quantité toujours croissante de matériaux calcaires. Pendant les progrès de ce travail, la nouvelle substance osseuse prend, à l'œil nu, une coloration de plus en plus blanche, et devient de plus en plus obscure quand on l'examine au microscope. La substance osseuse devient plus uniforme, les limites des capsules osseuses cessent de plus en plus d'être tranchées, jusqu'à ce qu'enfin elles n'apparaissent plus dans la substance fondamentale à l'état de cellules libres, mais comme fusionnées avec cette substance; on ne distingue plus alors que leur cavité devenue étoilée, c'est-à-dire les cavités osseuses pourvues de leurs canalicules (corpuscules des os), et dans ces cavités les cellules osseuses dites de Virchow.

Si, connaissant les phénomènes de la formation des cavités osseuses dans les os rachitiques, nous cherchons maintenant à nous rendre compte des mêmes phénomènes dans les os normaux, la chose nous paraîtra beaucoup moins obscure, et nous ne serons plus obligé, comme autrefois, de nous contenter d'hypothèses sans fondement. L'étude du développement des os, dans l'espèce humaine et chez les animaux, n'en est pas moins, aujourd'hui encore, une étude hérissée de difficultés, difficultés que les investigations les plus attentives ne suffisent pas toujours à résoudre. Ce qu'on peut voir ici avec certitude (voy. mon *Anatom. microscop.*, tab. III, fig. 6), c'est que les capsules de cartilage situées derrière les limites de l'ossification s'épaississent un peu et qu'elles s'imprègnent de concrétions calcaires, alors que leur calibre intérieur et leur contenu restent encore visibles en partie : il est possible, dans le principe, d'isoler ces capsules incrustées. Quant aux transformations ultérieures, quoiqu'il ne m'ait point été donné de les constater avec une certitude complète, elles s'accomplissent, je le pense, comme dans les os rachitiques. Pourtant, la jeune moelle et ses vaisseaux, et aussi les concrétions calcaires rendent l'observation moins claire, et ce n'est guère que dans les parties de l'os devenues homogènes et transparentes qu'on aperçoit les cavités osseuses à peu près terminées. Néanmoins il n'est rien qui puisse faire douter le moins du monde que les phénomènes d'ossification ne soient essentiellement les mêmes que dans les os rachitiques, à cette exception près que dans l'état normal l'ossification des parois épaissies des capsules de cartilage parcourt deux stades au lieu d'un : dans le principe, elles contiennent des dépôts granuleux de concrétions calcaires, et elles ne deviennent homogènes qu'ensuite. Au surplus, j'ai trouvé sur des os

adultes parfaitement sains, et en quelques points (dernièrement H. Meyer a fait aussi quelques observations analogues), particulièrement sur les symphyses du pubis, sur les synchondroses des corps des vertèbres, sur les symphyses sacro-iliaques, et sur les points d'insertion aux os de quelques tendons pourvus de cellules cartilagineuses, j'ai trouvé, dis-je, presque constamment sur les limites du cartilage et de l'os, ou sur les limites du tendon et de l'os, des capsules de cartilage dans les diverses phases de leur transformation en capsules osseuses. J'ai notamment trouvé en ces points des capsules de cartilage à parois épaissies, plus ou moins infiltrées de concrétions calcaires, ainsi que des capsules osseuses presque achevées, pourvues de pores, à parois plus homogènes, et *encore libres dans la substance fondamentale du cartilage* (voy. fig. 125). La doctrine émise par nous sur le développement des cavités osseuses aux dépens des cellules du cartilage trouve donc aussi dans l'état normal de solides appuis. Dans ces derniers points, j'ai aussi très souvent trouvé des capsules-mères, à demi ossifiées ou complétement ossifiées, renfermant très distinctement de deux à douze capsules-filles.

Il est un point du développement des cavités osseuses qui reste encore énigmatique, ou, tout au moins, qui n'a pas été directement observé : c'est celui de savoir comment les prolongements ou canalicules de ces cavités se ramifient, comment il arrive qu'ils communiquent avec ceux d'autres cavités, comment ils présentent en divers points des ouvertures libres. Tout ce qu'on peut voir dans les os rachitiques et ailleurs, c'est que l'épaississement de la capsule de cartilage qui s'ossifie se fait, non pas suivant des surfaces planes, mais par des surfaces crénelées, et cela depuis l'origine de l'ossification jusqu'à son achèvement ; on remarque aussi que, dans le principe, les cavités osseuses ont des prolongements plus simples que par la suite. Tout le reste échappe à l'observation. Comme il n'y a aucun doute que les canalicules des cavités osseuses s'anastomosent entre eux de manières diverses, et que souvent aussi ils s'ouvrent à la surface de l'os ou dans les espaces médullaires, je n'hésite pas le moins du monde à admettre *une production ultérieure ou une croissance par extension des canalicules qui ne sont d'abord que de simples rameaux des cavités osseuses, croissance qui a lieu par résorption de la substance osseuse déjà formée.* Quoiqu'il ne soit guère possible de décrire le mode de cette résorption, ce n'est pas une raison pour en nier la possibilité; nous verrons plus tard, en effet, que la résorption joue un rôle spécial dans la formation des cavités médullaires et des espaces médullaires. Il serait possible que les utricules primordiaux (cellules osseuses de Virchow) renfermés dans les cavités osseuses prissent part à la formation ultérieure des canalicules de ces cavités, en s'accroissant au fur et à mesure que l'épaississement et l'ossification des capsules de cartilage font des progrès, et en même temps que la substance osseuse placée à la rencontre des prolongements de l'utricule serait résorbée.

Je ne puis, toutefois, rien donner de positif sur les modifications chimiques qui se produiraient ici. D'après cette manière de voir, il y aurait *une*

production secondaire de canalicules osseux, non seulement aux dépens des parois épaissies des capsules primitives, mais aussi dans la substance fondamentale de l'os lui-même, et cette production ne serait pas renfermée dans des limites très restreintes, ainsi qu'on peut s'en convaincre en comparant la distance des anastomoses des prolongements des cavités osseuses avec le diamètre des capsules de cartilage originaires.

Le *développement des espaces médullaires* et de *la moelle des os* est, jusqu'à un certain point, le dernier acte de la transformation du cartilage en os. Les espaces médullaires ne prennent point naissance par fusion des cellules de cartilage, mais bien par dissolution de la substance osseuse plus ou moins achevée : il en est de même pour les cavités médullaires des os longs. Lorsqu'on examine la diaphyse d'un os sain ou d'un os rachitique, on peut s'en convaincre aisément, surtout sur le dernier. Sur les limites mêmes de l'ossification (voy. fig. 132), la masse ossifiée est, dans une étendue de $0^{mm},4$ à $0^{mm},7$, tout à fait compacte, sans trace de cavités médullaires; cette masse est formée de substance fondamentale en voie d'ossification, et de capsules de cartilage plus ou moins avancées dans leurs transformations en cavités osseuses (voy. mon *Anatom. microscop.*, tab. III). En continuant l'observation dans l'épaisseur de la masse ossifiée, on aperçoit bientôt de petites cavités, et, plus profondément, de plus grandes cavités, dont l'ensemble des caractères prouve de la manière la plus évidente qu'elles ne doivent point leur origine à des éléments préexistants. Ces cavités sont limitées par des contours tout à fait irréguliers, souvent comme rongés; elles sont, pour la plupart, plus grandes que les capsules de cartilage, oblongues ou anguleuses-arrondies, et diversement répandues au milieu de la substance fondamentale et des cavités osseuses. Lorsqu'on examine attentivement les bords ou les surfaces-limites de ces espaces, il est souvent facile de reconnaître des capsules osseuses plus ou moins déchiquetées, faisant saillie vers la cavité ou ensevelies dans l'épaisseur de la paroi; entre ces capsules on aperçoit des prolongements de substance fondamentale ossifiée. Il ne peut donc exister le moindre doute sur le mode de formation de ces espaces. Ici, de même que pour le développement analogue des canaux de cartilage, et de même que pour l'accroissement des prolongements des cavités osseuses, on ne sait pas, il est vrai, comment la résorption s'opère; et ce qui rend le problème plus obscur, c'est que ce travail de résorption du tissu osseux se manifeste simultanément avec celui de la production osseuse, quoique avec moins d'énergie. Il n'en est pas moins constant que tel est bien le mode morphologique de la formation des espaces médullaires, et il appartient à la chimie et à la physiologie de résoudre ce qu'il y a d'obscur dans le phénomène. Les espaces médullaires des autres cartilages se forment au moment de l'ossification, de même que dans les diaphyses, par la résorption des parties profondes à demi ossifiées. Il faut remarquer que les espaces médullaires n'ont pas dans tous les os la même forme, la même direction, ni les mêmes dimensions. Au reste, les caractères de la substance spongieuse primitive sont, dès l'origine, essentielle-

ment les mêmes qu'ils seront plus tard. Remarquons encore que, dans beaucoup d'os, quelques espaces médullaires proviennent sans doute directement des canaux de cartilage, ou que tout au moins ces canaux sont, dans les points voisins de l'ossification, dans une liaison intime avec les espaces médullaires. Remarquons, enfin, que les éléments cartilagineux, non encore complétement transformés en capsules osseuses, se trouvent souvent compris dans le travail de fluidification et de résorption.

Les espaces médullaires, dès le moment où ils apparaissent, sont remplis par une substance molle et rosée ou *moelle fœtale*. Cette substance consiste, dans le principe, en une petite quantité de liquide et en un grand nombre de cellules arrondies. Ces cellules ont un ou deux noyaux, et sont remplies d'un contenu légèrement granuleux. Tout ce que je puis dire relativement à leur mode d'origine, c'est qu'elles me paraissent être des productions nouvelles. Avec le temps, ces cellules, identiques d'ailleurs avec les cellules qu'on rencontre sur l'adulte dans quelques os (voyez plus haut), ces cellules, dis-je, se transforment, d'après le mode ordinaire, en tissu conjonctif, en vaisseaux sanguins, en cellules adipeuses et en nerfs. La transformation en vaisseaux sanguins s'accomplit avec une grande rapidité, si bien que très peu de temps après l'apparition des espaces médullaires, les os possèdent déjà des vaisseaux sanguins. Le développement de la graisse et des nerfs est plus tardif. A l'époque de la naissance, les nerfs peuvent être aperçus facilement dans les grands os longs; naturellement les dimensions des fibres nerveuses sont moindres qu'elles ne le seront plus tard. A cette époque, les nerfs sont même plus faciles à voir que chez l'adulte, parce qu'en ce moment on peut les débarrasser plus facilement de la moelle et des vaisseaux. Les cellules adipeuses se présentent à l'origine en petit nombre; la moelle est alors encore, surtout chez l'homme, tout à fait rouge, à cause du sang et des cellules roses de la moelle. Après la naissance, les cellules adipeuses augmentent de plus en plus, et les cellules de la moelle fœtale disparaissent en se transformant dans les éléments de la moelle définitive; jusqu'à ce qu'enfin, par suite de l'accumulation des cellules adipeuses, la moelle revête la couleur et la consistance qu'elle offre chez l'adulte.

Dans beaucoup d'os d'oiseaux et d'amphibies, l'ossification qui s'empare du cartilage procède du dehors au dedans (Rathke et Reichert, *loc. cit.*), de manière que d'abord il se forme un canal osseux, et que le cartilage non encore ossifié occupe l'intérieur et les extrémités de l'os. Ensuite, le cartilage intérieur fait place à la moelle, tandis que les épiphyses se développent aux extrémités.

On dissertera sans doute longtemps encore sur le mode suivant lequel les cavités osseuses procèdent des capsules de cartilage; cependant, je crois que ma première manière de voir (*Zürch. Mitth.*, 1847), confirmée d'ailleurs par Rokitansky et Virchow (*Würzb. Verh.*, II, et *Arch.* de Virchow, V, p. 431), est encore celle qui est la plus conforme aux faits: il suffit d'y introduire quelques légères modifications. J'avais, notamment en ce qui concerne les premières phases du phénomène, considéré le contenu des cavités osseuses et des capsules de cartilage comme un simple

contenu de cellules, et il en résultait, lorsque Virchow eut démontré la transformation directe des cellules plasmatiques en cellules osseuses, qu'il m'était presque impossible de lier mes observations sur les os rachitiques avec celles de Virchow. Mais si l'on considère maintenant, avec Remak et avec moi, les capsules de cartilage qui s'ossifient comme des cellules de formation secondaire, et leur contenu comme une cellule primordiale, et si l'on remarque que cette dernière prend une forme étoilée pendant l'ossification, il en résulte que le développement des cavités osseuses aux dépens des capsules de cartilage concorde dans tous les points essentiels avec celui des mêmes cavités aux dépens des cellules plasmatiques (voy. aussi § 29). — Des auteurs plus récents, tels que Tomes et de Morgan, ont analysé de la même manière ces phénomènes; il en est de même de Brandt, qui a le premier employé l'expression de *capsules osseuses*. Quant à Robin, il fait une description tout à fait incompréhensible pour moi, des cavités osseuses. D'après Bruch, les cavités osseuses et leurs prolongements ne procèdent point du cartilage; il se forme dans le cartilage des cavités simples qui contiennent de temps à autre des cellules de cartilage ratatinées, ou ce qu'il appelle des *corpuscules osseux primordiaux*. Cette manière de voir me paraît fondée en ce sens que, dans les portions d'os qui proviennent de l'ossification du cartilage, et qui disparaissent par résorption au bout de peu de temps, les cavités osseuses ne se développent point de la même façon que dans les portions d'os persistantes (je l'avais déjà annoncé autrefois). Mais dans les portions d'os transitoires, il n'en est pas moins vrai (ainsi d'ailleurs que tous les auteurs l'ont décrit et figuré) qu'il se développe des cavités osseuses pourvues de leurs prolongements, et cela aussi bien dans les os normaux que dans les os rachitiques. Si l'on joint à cela que, dans toutes les portions d'os persistantes provenant de l'ossification du cartilage, comme, par exemple, dans les épiphyses, dans la substance spongieuse des vertèbres et des os courts, dans les osselets de l'ouïe, etc., on trouve des cavités osseuses pourvues de prolongements anastomosés, il en résulte que je ne vois aucune raison pour distinguer les cavités osseuses qui procèdent des capsules de cartilage des autres cavités osseuses.

En ce qui concerne les espaces médullaires, j'ai montré, en l'année 1847 (*Zürch. Mitth.*, I, p. 175), que ces espaces devaient leur origine à la résorption de la substance osseuse déjà formée. Plus tard, H. Meyer et d'autres ont confirmé cette manière de voir. Quant au mode de développement de la moelle des os, je n'ai point d'observations précises sur ce point; cependant je ne crois pas pouvoir admettre autre chose, sinon que c'est là une production de nouvelle formation. Virchow a émis l'opinion (opinion proposée autrefois, en 1846, par Reichert, dans sa *Dissertation sur le tissu conjonctif*, et de nouveau dans les *Archives* de Müller, 1850, opinion à laquelle Brandt souscrit pareillement) que la moelle procède des cellules de cartilage renfermées dans les capsules de cartilage qui s'ossifient. Ces cellules formeraient, par leur multiplication, les petites cellules de la moelle primitive, et plus tard, par leurs métamorphoses, les éléments ultérieurs de la moelle (c'est-à-dire les fibres, les vaisseaux, les nerfs, les cellules adipeuses). Je ne veux point m'inscrire complétement en faux contre cette manière de voir; cependant je dois dire que jusqu'à ce jour il ne m'a pas été possible de constater un seul fait qui parle en sa faveur. En observant les capsules osseuses renfermées dans la substance fondamentale également en voie d'ossification, je n'ai jamais rencontré, en dedans de leurs parois ossifiées, la moindre trace de formation endogène de cellules; bien plus, je crois avoir vu que dans la formation des premiers espaces médullaires, les capsules osseuses disparaissent tout comme la substance fondamentale interposée entre elles. De même que Todd, Bowman et autres, j'ai trouvé sur les parois des espaces médullaires les plus récents des capsules osseuses plus ou moins rongées. Il en résulte que, provisoirement tout au moins, je ne puis admettre autre chose, sinon qu'elles se dissolvent, et que les cellules de la moelle procèdent d'une formation nouvelle de cellules aux dépens des parties dissoutes.

§ 109. **Phénomènes élémentaires des sécrétions du périoste.** — Le périoste des os qui se développent aux dépens des cartilages est relativement très épais et très vasculaire. Vers le cinquième mois de la vie fœtale, il consiste déjà en tissu conjonctif et en fibres élastiques fines ; celles-ci deviennent plus fortes avec le temps, et revêtent çà et là la nature de fibres élastiques proprement dites. Lorsque le développement du périoste est complétement achevé, on trouve alors à sa face interne le *blastème d'ossification* intimement adhérent à l'os (voy. fig. 135). Lorsqu'on arrache le périoste, le blastème reste principalement appliqué sur l'os, sous la forme d'une lamelle peu épaisse, tendre, blanche-jaunâtre. Examinée au microscope, cette couche paraît composée d'un tissu fibreux dont les fibrilles formatrices ne sont pas très distinctes, comme une sorte de tissu conjonctif incomplétement développé, et aussi de cellules à noyau, arrondies ou allongées, de $0^{mm},013$ à $0^{mm},02$ de diamètre. Lorsqu'on détache du corps de l'os la lamelle blastématique, on s'aperçoit qu'elle est intimement unie avec les couches les plus superficielles de l'os ; on trouve ordinairement alors sur sa face profonde de petits fragments de substance osseuse entraînés avec elle, et aussi, de place en place, de petites saillies rougeâtres formées par la jeune moelle des espaces médullaires les plus superficiels. Lorsque le détachement de la lamelle a été opéré avec précautions, et quand l'opération a réussi, l'os offre une surface rugueuse et poreuse, à cause des nombreux espaces médullaires mis à nu : les portions les plus extérieures de l'os sont encore molles, jaunâtres, transparentes dans une plus ou moins grande étendue ; vers la profondeur, l'os devient au contraire de plus en plus blanc et résistant, jusqu'à ce qu'il présente enfin l'apparence ordinaire du tissu osseux achevé. Pour concevoir comment s'opère l'ossification en ce point, il ne faut pas oublier que les cellules dont est parsemée la base fibreuse du blastème indiqué n'ont pas la moindre ressemblance avec les cellules de cartilage, mais qu'elles se présentent tout à fait comme les cellules de la moelle fœtale ou comme les cellules formatrices de l'embryon. Il n'est pas très difficile de constater que l'on passe insensiblement des lamelles osseuses les plus extérieures et les

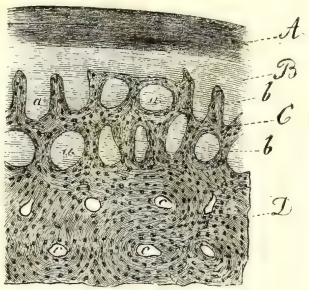

Fig. 135.

Fig. 135. — Coupe horizontale de la diaphyse du métatarse du veau. Grossissement de 45 diamètres.

A. Périoste.

B. Blastème d'ossification.

C. Couche osseuse de nouvelle formation. *a*, espaces à grandes dimensions qui renferment les restes du blastème d'ossification; *b*, cloisons osseuses réunies en forme de réseau, et se terminant assez nettement du côté du blastème.

D. Couche osseuse plus développée, avec ses canaux de Havers. *c*, canaux de Havers entourés de leurs lamelles.

plus tendres, ainsi que de leurs cloisons et de leurs prolongements, au blastème lui-même.

On peut aussi constater que la substance fondamentale de l'os procède du tissu fibreux du blastème, par dépôt uniforme de sels calcaires; ce dépôt ne paraît pas régulièrement précédé ici, comme il l'est souvent ailleurs, par les concrétions calcaires. On constate encore que les cellules osseuses procèdent des cellules du blastème; cette dernière métamorphose, toutefois, ne peut pas être suivie pas à pas comme dans les os rachitiques. D'après la découverte de Virchow, et mes travaux s'accordent parfaitement avec les siens, ces cellules ne développent point d'abord autour d'elles de membranes secondaires analogues aux capsules de cartilage, mais elles prennent peu à peu une *forme étoilée*, et lorsque la substance fondamentale s'ossifie, elles deviennent *directement des cellules osseuses étoilées*. Les cellules osseuses contenues dans les dépôts ossifiés du périoste ne sont pas contenues conséquemment dans des capsules osseuses.

En ce qui concerne le développement du blastème d'ossification, tout ce que je puis dire, d'après mes observations personnelles, c'est qu'il provient des nombreux vaisseaux du périoste, du fœtus et de l'enfant, et que les cellules prennent naissance dans le produit d'exsudation. Quant aux cellules elles-mêmes, elles se présentent sous des dimensions variées, mélangées çà et là avec des noyaux libres. Je crois avoir vu chez l'homme et chez les animaux, qu'une partie de ces cellules se transforme en cellules fusiformes, et plus tard en fibres de la substance fondamentale, tandis que l'autre partie est employée à la formation des cellules osseuses : je ne prétends cependant pas que toute la substance fondamentale se développe aux dépens de cellules allongées, comme cela a lieu pour le tisssu des tendons.

L'ossification s'opère dans le blastème précédemment décrit, partout où le blastème adhère à l'os lui-même; *elle n'a pas lieu en lamelles cohérentes, mais sous la forme d'un réseau circonscrivant une foule d'espaces.* Ces espaces, arrondis ou allongés (voy. fig. 135, *a*, page 279) qu'on distingue, dès le principe, dans le tissu osseux, et qui entrent en communication les uns avec les autres, d'une couche à l'autre, ne sont autre chose que *les ébauches des canalicules de Havers* ou *canalicules vasculaires* de la substance compacte. Dans l'origine, ces espaces renferment une moelle rose et molle, qui n'est autre chose que cette portion du blastème formateur qui ne doit pas s'ossifier, portion plus riche en cellules formatrices qu'en tissu conjonctif. Les cellules contenues dans ces espaces se présentent de bonne heure à l'état de cellules médullaires ordinaires, et se transforment en partie en vaisseaux sanguins. Ces vaisseaux communiquent d'abord avec ceux des parties profondes de l'os, entrent ensuite en liaison et en communication avec ceux du périoste; ces communications persistent pendant tout le temps de l'accroissement de l'os en épaisseur, de telle manière que les canaux osseux qui entourent les vaisseaux sont en quelque sorte dessinés par avance. La formation des

canaux de Havers s'accomplit d'ailleurs suivant le mode précédemment décrit, aux dépens du blastème issu du périoste et en voie d'ossification. Indépendamment des cellules médullaires, des vaisseaux et d'une petite quantité de tissu conjonctif, les espaces osseux des dépôts du périoste contiennent encore des corps cellulaires arrondis, allongés ou anguleux, aplatis, légèrement granuleux, de 0mm,02 à 0mm,04 de diamètre ou au delà, contenant de 3 à 12 noyaux ou nucléoles vésiculeux (quelquefois davantage encore), lesquels sont probablement en rapport avec la multiplication des cellules médullaires (voy. § 11).

Les dépôts du périoste qui, ainsi que nous venons de le voir, entourent la portion osseuse issue du cartilage, comme une sorte de lame criblée ou perforée, ces dépôts se renouvelant aussi longtemps que les os croissent, et de la manière indiquée, déterminent l'*accroissement de l'os en épaisseur*. En même temps des changements plus ou moins essentiels s'accomplissent dans les os : ces changements sont particulièrement remarquables dans les *grands os longs*. Dans ces derniers, on voit, surtout à partir du moment de la naissance, se développer dans leur intérieur une grande cavité remplie d'abord par les cellules de la moelle fœtale, et plus tard par la moelle proprement dite. Cette cavité médullaire offre dans son mode de développement une grande analogie avec les espaces médullaires décrits dans les paragraphes précédents ; elle se forme par liquéfaction de la substance osseuse profonde.

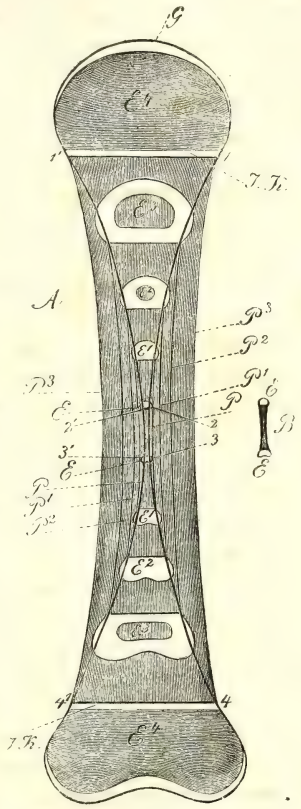

Fig. 136.

Fig. 136. — Figure schématique représentant l'accroissement d'un os long.

B. Ébauche primitive de l'os. La diaphyse est déjà ossifiée; les épiphyses sont à l'état cartilagineux.

A. Le même os, considéré dans quatre périodes plus avancées de son développement. Ces quatre périodes correspondent à E^1 P P E^1, E^2 P^1 P^1 E^2, E^3 P^2 P^2 E^3, E^4 P^3 P^3 E^4.

P P^1 P^2 P^3. Couches osseuses périostiques de ces quatre os. Ce qui se trouve compris entre 1, 2, 3, 4, et 1', 2', 3', 4', représente la partie de l'os qui s'est développée du cartilage.

E^1 E^1. Épiphyses cartilagineuses de l'os secondaire.

E^2 E^2. Épiphyses de l'os tertiaire; sur la figure, l'une de ces épiphyses contient un point osseux.

E^3 E^3, E^4 E^4. Épiphyses de l'os de quatrième et de cinquième formation; elles renferment des noyaux osseux épiphysaires qui vont en s'accroissant.

G. Cartilage articulaire.

J, K. Cartilage interstitiel placé entre les épiphyses et la diaphyse ossifiées.

d'abord par celle de la substance osseuse qui a succédé au cartilage, ensuite par celle des couches osseuses secondaires issues des dépôts du périoste. La cavité médullaire augmente sans cesse, principalement pendant le temps que l'os s'accroît. Ces phénomènes ont lieu de la même manière, aussi bien vers les extrémités de la diaphyse que dans sa partie moyenne, de sorte que *tandis que de nouvelle substance osseuse se dépose sans cesse au dehors, la substance osseuse déjà formée est sans cesse résorbée à l'intérieur.* Le travail d'accroissement et celui de résorption sont tellement combinés que, pendant la durée du développement de l'os, *le travail de régénération l'emporte sur l'autre* dans une certaine mesure, et de telle sorte, par exemple, que la diaphyse d'un humérus arrivé à son développement complet ne contient pas un atome de la substance osseuse de la même portion d'os d'un nouveau-né, et que la diaphyse de l'humérus du nouveau-né ne contient pareillement pas un atome de la substance osseuse qui la formait quand l'embryon était âgé de trois mois. Ces phénomènes peuvent être facilement suivis sur la figure schématique 136 (page 281) dont je me sers depuis longtemps dans mes démonstrations : on y voit clairement aussi les rapports entre les portions issues du cartilage initial et les portions issues des dépôts du périoste. En comparant l'os primitif E, E avec l'os presque achevé E^4, E^4, on constate que, pendant l'accroissement en longueur de la diaphyse, il s'est développé à chaque extrémité de l'os un long cône de substance osseuse 1, 2, 1′, 2′ et 3, 4, 3′, 4′, par les progrès du développement du cartilage épiphysaire; de plus, les points osseux qui se sont développés et accrus dans le même temps dans les cartilages épiphysaires se réunissent enfin au cône osseux. On constate également, en ce qui concerne l'accroissement en épaisseur, que les couches périostiques P, P^1, P^2, P^3 se sont successivement développées comme autant de tubes engaînants plus épais vers leur centre, et de plus en plus longs. Dans un os long, la portion qui s'est développée aux dépens du cartilage se présente, par conséquent, sous la forme d'un double cône à bases arrondies, tandis que la portion qui provient des couches superposées des dépôts périostiques 1, 2, 3, 4, P^3 et 1′, 2′, 3′, 4′, P^3 offre l'apparence d'une vertèbre de poisson allongée ou d'un tube à parois épaisses dans le milieu et terminé à chaque extrémité par un évasement conique. Le cartilage articulaire G est le reste non ossifié du cartilage épiphysaire. Quant à la cavité médullaire non représentée dans la figure (on peut, par la pensée, figurer les contours du canal médullaire à peu près sur les limites du troisième os E^3, E^3), cette cavité s'est formée par résorption de la masse osseuse diaphysaire du jeune os, aussi bien de la portion issue du cartilage que de la portion issue du périoste, c'est-à-dire par la résorption des trois os transitoires E,E, — E^1,E^1, — E^2,E^2.

Dans les os longs dépourvus de cavités médullaires et dans tous les autres os qui ne contiennent dans leur intérieur que de la substance spongieuse, la résorption n'atteint pas les mêmes proportions : c'est par suite de cette résorption bornée que prend naissance la substance spongieuse intérieure. Ainsi, par exemple, nous trouvons dans l'intérieur des vertèbres, aussi bien

dans les portions qui correspondent aux premières ébauches osseuses que dans celles qui proviennent de l'ossification des cartilages, des restes de substance osseuse plus ou moins abondants. Ici encore la résorption ne porte pas seulement sur les parties de l'os formées aux dépens du cartilage préformé, mais aussi sur les parties développées aux dépens des dépôts du périoste ; ce sont, d'ailleurs, ces derniers dépôts qui persistent à l'état osseux comme substance compacte de ces os.

Les *canaux de Havers*, ainsi que cela ressort suffisamment de tout ce qui précède, ne se forment pas, comme les espaces médullaires, par liquéfaction et résorption de la substance osseuse primitive issue du cartilage, mais ils sont simplement dus à *la persistance des cavités qui apparaissent originairement dans les dépôts du périoste.* Ces cavités (voy. aussi Valentin, *Entw.*, page 262) ont, dans le principe, une grandeur médiocre. Dans un humérus de cinq mois, elles ont de $0^{mm},035$ à $0^{mm},052$ de diamètre; dans le fémur du nouveau-né (Harting, *loc. cit.*, p. 78), elles ont de $0^{mm},022$ à $0^{mm},052$; à des époques plus éloignées, elles ont les mêmes dimensions dans les portions les plus nouvelles des dépôts du périoste. Nous avons précédemment insisté sur le contenu de ces cavités. Le point le plus intéressant de l'histoire des canaux de Havers nous reste à étudier, je veux parler du mode suivant lequel *se développent les systèmes de lamelles qui les entourent.* Ces lamelles apparaissent également *sans l'aide du cartilage*, et ne sont autre chose que *des dépôts successifs du contenu de ces canaux.* Les fibres et les cellules de ce contenu, nous l'avons vu, sont, en effet, les analogues des fibres et cellules de la portion sous-périostique du blastème en voie d'ossification, et ne sont, dans une certaine mesure, que les restes non ossifiés de ce blastème originaire. L'observation de ce mode de développement est facile sur les jeunes os. On voit, à cette époque, que les dépôts du périoste, avant qu'ils subissent une résorption par dissolution, deviennent de plus en plus compactes par formation de lamelles secondaires dans les cavités dont nous parlons. A des époques plus avancées, on peut souvent aussi saisir sur les parois des canalicules de Havers un blastème plus ou moins abondant en voie d'ossification (toujours sans concrétions calcaires). Par cette déposition successive de couches nouvelles à leur intérieur, les canalicules vasculaires se rétrécissent, et ces couches forment des lamelles comme les dépôts du périoste lui-même, soit parce que les dépôts du périoste se forment couche par couche, soit parce qu'il y a, à certains intervalles déterminés, des poses dans les dépôts osseux. Plus tard, les canalicules vasculaires, ou du moins quelques-uns d'entre eux, s'élargissent par résorption : tels sont, par exemple, les canaux nourriciers, les grandes ouvertures vasculaires des extrémités épiphysaires, etc. En beaucoup de points, ainsi que nous l'avons déjà remarqué, la substance compacte est même résorbée en partie, et, en certains points, elle l'est complétement.

Le mode suivant lequel les os croissent en épaisseur, *dans les points où les tendons et les ligaments s'insèrent directement sur les os, sans l'intermédiaire du périoste,* est encore indéterminé.

On sait que chez l'adulte on trouve en beaucoup de ces points, entre les fibres tendineuses, de véritables cellules de cartilage, dont la transformation en cellules osseuses est souvent très évidente ; peut-être doit-on en inférer que dans les premiers temps, il arrive aussi quelque chose de semblable. Dans le fait, j'ai vu pareillement, sur de jeunes sujets, et dans quelques tendons et ligaments (tendon d'Achille, ligament calcanéo-cuboïdien, aponévrose plantaire, etc.), à leurs points d'attache aux os, des capsules de cartilage, ainsi que leurs métamorphoses en capsules osseuses. Très souvent les tendons et les ligaments prennent leurs insertions sur des parties qui restent longtemps à l'état de cartilage (épiphyses, tubérosité du calcanéum, etc.) ; il est évident qu'ici l'accroissement se fait d'après le mode connu de la transformation du cartilage en os. Dans le cément des dents (voyez plus bas), dont le mode de formation doit être placé à côté de l'ossification des dépôts du périoste, on trouve de grandes cellules analogues aux capsules de cartilage, et qui se transforment comme elles en capsules osseuses ; de telle sorte que, dans quelques productions osseuses qui ne procèdent point de cartilages préformés, on voit se développer des cavités osseuses de la même manière que dans les os primitifs.

La formation de l'os à la face profonde du périoste est une chose connue depuis longtemps ; mais c'était jusqu'ici une opinion généralement admise, qu'en ce point aussi l'os provenait de couches minces de substance cartilagineuse. Sharpey et moi avons prouvé le contraire. Quant à la nature du blastème d'ossification, et quant au mode suivant lequel il prend naissance et se métamorphose, les opinions sont encore partagées. La question de savoir si ce blastème est de nature cartilagineuse ou s'il n'est autre que du tissu conjonctif, a beaucoup perdu de son intérêt, ainsi que le font remarquer Reichert et Virchow, depuis que Virchow a prouvé l'analogie des cellules de cartilage et des cellules plasmatiques, et démontré ainsi la parenté du cartilage et du tissu conjonctif. Cependant, en ce qui me concerne, je suis loin de considérer cette question comme oiseuse, car la substance fondamentale de ces deux tissus diffère beaucoup dans leur genèse, ainsi que je l'ai démontré plus haut (voy. § 24). Il n'y a aucun doute que les dépôts sous-périostiques destinés à l'ossification ne sont point des cartilages hyalins, Virchow lui-même le reconnaît (*loc. cit.*, p. 442) ; cependant il pourrait se faire, alors même qu'il n'y a pas une identité parfaite ni entre les cellules ni entre la substance fondamentale, il pourrait se faire : 1° que la substance fondamentale du dépôt périostique ne procédât point des cellules de la même manière que celle du tissu conjonctif, et 2° que les dépôts périostiques s'accrussent, comme le cartilage, par formation endogène de cellules, et du dedans au dehors. C'est ce que Virchow admet, croyant avoir ainsi démontré l'identité intime de l'accroissement de l'os, soit du cartilage, soit des couches périostiques. Quelque vraisemblable que soit cette manière d'envisager les choses, il ne m'est pas permis pourtant de m'y rattacher. Je crois avoir constaté clairement que la substance fondamentale fibreuse des couches périostiques destinées à l'ossification, se développe, comme la substance fondamentale du tissu conjonctif, par la fusion de cellules fusiformes, et je ne puis, par conséquent, considérer les couches périostiques que comme un véritable tissu conjonctif, quoique incomplétement développé. Il suit, de là, que la substance fondamentale des couches périostiques destinées à l'ossification ne peut croître du dedans au dehors, comme cela a lieu pour le cartilage, mais bien par apposition extérieure et successive de couches nouvelles procédant, par conséquent, de la surface profonde du périoste. Il suit encore, et cela est vraisemblable au plus haut degré, que les cellules

plasmatiques prennent naissance en ce point, non par formation endogène successive, mais par formation nouvelle. Il ne m'a pas été possible, jusqu'à présent, de voir nulle part, dans le blastème périostique, une formation endogène de cellules analogue à celle qui survient dans les cellules de cartilage dans les points voisins de l'ossification; je suis, dès lors, nécessairement porté à établir une distinction essentielle entre les modes suivant lesquels se métamorphosent les cartilages d'ossification, et les couches périostiques destinées à l'ossification. Dans le dernier cas, l'accroissement se fait par apposition de couches sans cesse nouvelles, qui se forment successivement les unes après les autres sous la face profonde du périoste. Il est possible, toutefois, qu'il y ait à la face profonde du périoste, comme cela a lieu pour les productions cornées, une couche de cellules, qui, par multiplication successive, fournisse les matériaux des couches d'ossification, de telle sorte que l'opinion de Virchow serait jusqu'à un certain point fondée, en ce sens que les couches d'ossification ne seraient point des formations tout à fait nouvelles, et qu'elles ne seraient point, dans le principe, des exsudations amorphes. En ce qui concerne le développement des cellules osseuses dans les couches périostiques en voie d'ossification, Bruch (*loc. cit.*) a émis des opinions particulières auxquelles il m'est impossible de me rattacher.

Relativement au mode suivant lequel les os s'accroissent en épaisseur, on sait, depuis la découverte de Duhamel (*Mém. de l'Acad. des sc. de Paris*, 1742, p. 384, et 1743, p. 138), que les os des animaux alimentés avec la garance (*Rubia tinctorum*) se colorent en rouge. M. Flourens a fait aussi un grand nombre d'expériences à l'aide de la même matière colorante, particulièrement sur des animaux en voie d'accroissement, et l'on a cru d'abord que la garance ne colorait que les parties de l'os qui s'étaient formées après l'administration de cette substance. Mais cette méthode d'expérience a beaucoup perdu de sa valeur depuis que Rutherfordt (dans *Hildebrandt-Weber*, I, p. 339), Gibson (*Meck. Arch.*, IV, p. 482), Bibra (*loc. cit.*), Brullé et Hugueny (*loc. cit.*), ont montré que l'alimentation par la garance avait pour effet de colorer, non-seulement toute l'épaisseur de l'os de l'animal qui croît, mais aussi les os de l'animal adulte, et cela sur tous les points. Ces expériences ont montré, en outre, que cette coloration était liée à la distribution des vaisseaux sanguins; que la moelle se colorait (Bibra), ainsi que les couches profondes des canalicules de Havers, ainsi que les surfaces osseuses sous-périostiques, et que la coloration était plus intense dans la substance osseuse nouvellement formée parce qu'elle était plus vasculaire. Quelque imparfaite que soit la méthode expérimentale dont nous parlons, elle n'est cependant pas tout à fait sans valeur, et, sur quelques points, elle a fourni quelques renseignements. C'est ainsi que Brullé et Hugueny, pensant que la décoloration des os colorés qui croissent s'opère par résorption des parties colorées, ont soutenu que les os longs augmentent par apposition intérieure de substance osseuse, particulièrement au niveau des épiphyses, tandis qu'il y a souvent une résorption à la surface extérieure. Je ne veux pas prononcer sur cette doctrine un jugement définitif; mais je puis dire que je regarde en effet comme une chose certaine, qu'en beaucoup de points *il s'opère une résorption à la surface extérieure des os dans une étendue plus ou moins considérable*. C'est par une résorption de ce genre qu'on peut se rendre compte de l'agrandissement du *foramen magnum*, après que les pièces qui le bordent se sont fusionnées, ce qui a lieu vers la sixième année; il arrive quelque chose d'analogue aux trous des vertèbres qui correspondent à la moelle épinière, et à beaucoup d'ouvertures osseuses par lesquelles passent des vaisseaux et des nerfs (trou ovale et trou rond du sphénoïde, trous intertransversaires des vertèbres cervicales, canal carotidien, etc.). De même, la loi établie par Serres (*Meck. Arch.*, 1822, p. 455), que les ouvertures des os ne s'agrandissent qu'aussi longtemps que les pièces qui les bordent ne sont pas soudées, est tout à fait inexacte pour les divers trous ou canaux placés dans l'épaisseur des os, ainsi que E. H. Weber et Henle l'avaient déjà fait remarquer; cette loi ne s'applique qu'aux autres trous, et encore seulement dans les premiers temps.

La substance osseuse provenant des dépôts du périoste présente un certain con-

traste avec la substance osseuse qui se développe des cartilages. La première forme surtout l'écorce compacte des os à cartilages préformés, et se distingue par la présence des canalicules de Havers et de leurs systèmes de lamelles, tandis que la dernière donne naissance à la substance spongieuse, et ne porte point de canaux vasculaires. Il ne faut pas oublier, toutefois, que les formations osseuses des dépôts du périoste sont, dans le principe et à un certain degré, spongieuses, et que, dans tous les os à cartilages préformés, elles contribuent sans exception (souvent d'une manière essentielle) à la formation de la substance spongieuse. Il ne faut pas oublier, non plus, que, dans la substance spongieuse qui procède du cartilage (dans les épiphyses, par exemple), il paraît aussi se rencontrer des dépôts secondaires analogues à ceux des canaux de Havers, et à ceux qu'on trouve dans la substance spongieuse issue des dépôts périostiques; seulement, ces dépôts secondaires sont ici rudimentaires. On ne sait pas encore complétement comment la substance fondamentale des deux tissus osseux dont nous parlons se comporte sous le rapport chimique et morphologique. Quant aux cavités osseuses qu'on rencontre dans l'un comme dans l'autre, elles ne présentent pas la moindre différence.

§ 110. **Des os qui ne dérivent pas de cartilages.** — Il y a peu de temps encore, on ne rangeait parmi ces os que certaines parties du crâne; mais, d'après les recherches de Bruch, il faut y joindre aussi la clavicule (*Zeitschr. für wissenschaf. Zoolog.*, t. IV, p. 371). Les os crâniens, dont il est ici question, se développent *en dehors du crâne primordial*, entre lui et le système musculaire, par conséquent en dehors des productions qui forment le système des vertèbres. Lorsque le crâne primordial apparaît, les os dont nous parlons n'existent encore ni à l'état membraneux ni à l'état cartilagineux; ils apparaissent seulement *après le crâne primordial*, *et dans un blastème secondaire*. On peut les désigner sous le nom d'*os secondaires*, pour les distinguer des *os primitifs*, *dont les matériaux de formation existent avant les leurs;* comme, d'autre part, ces os sont, dans la plupart des points, en contact avec des portions du crâne primordial, on peut leur donner aussi le nom d'*os recouvrants*. A ces os appartiennent la moitié supérieure de la partie écailleuse de l'occipital, les pariétaux, le frontal, la portion écailleuse des temporaux, le cadre du tympan, les os du nez, les os unguis, les os jugaux, les os palatins, le maxillaire supérieur, le maxillaire inférieur, le vomer, et, à ce qu'il paraît, l'aile interne de l'apophyse ptérygoïde et les cornets sphénoïdaux. Le blastème de ces os, distinct de celui des os primitifs, apparaît successivement et sous forme d'une couche fondamentale membraneuse, à l'époque seulement où il doit être envahi par l'ossification. Ce blastème n'existe, par conséquent jamais en grandes masses; du reste, il se comporte essentiellement comme les dépôts du périoste et s'ossifie absolument comme eux.

L'opinion que certains os du crâne de l'homme et des animaux ne se développent point par l'intermédiaire du cartilage, cette opinion n'est pas nouvelle; mais Rathke, Reichert, Jacobson et moi, avons, les premiers, solidement établi le fait sous le rapport morphologique. Sharpey et moi l'avons aussi nettement fixé sous le rapport histologique. Il est loin, toutefois, de régner ici une parfaite identité de vues entre les auteurs. En ce qui regarde le point de vue *histologique*, je renvoie à cet égard aux observations déjà présentées dans le paragraphe précédent. Pour ce qui concerne le

point de vue morphologique, je ferai remarquer que la doctrine du crâne primordial et des os secondaires est tout à fait indépendante de la question de savoir si les derniers procèdent du cartilage ou du tissu conjonctif. La doctrine que nous avons développée s'appuie sur ce fait, qu'une partie des os se développe directement aux dépens du crâne primordial cartilagineux, et que les autres se développent en dehors de ceux-ci, et ne sont point préformés. Pour plus de détails, je renvoie le lecteur à mon *Anatomie microscopique* (IIe partie, I, p. 374, 375), ainsi qu'aux remarques que j'ai consignées dans les *Archives de zoologie scientifique* (*Zeitschrift für wissenschaftl. Zoolog.* de Siebold et Kölliker, t. II, p. 281), car je suis plus que jamais disposé à les défendre. Je renvoie aussi au travail de Bruch (*loc. cit.*), ainsi qu'à la dissertation de Reichert (*Muller's Arch.*, 1849, p. 442, et 1852, p. 528), dissertation dans laquelle se trouvent développées des opinions contraires aux miennes.

§ 111. **Accroissement des os secondaires du crâne.** — Les os du crâne, qui ne se développent point d'un cartilage préformé, apparaissent sous forme de *noyaux osseux* limités, arrondis ou allongés, constitués par une petite proportion de substance fondamentale et par quelques cavités osseuses. Ces noyaux osseux sont entourés par une petite quantité de blastème moins consistant. On n'a pas encore observé comment le noyau osseux prend naissance; cependant, d'après la manière dont il se développe, on peut admettre avec certitude que, peu de temps avant son apparition, il se forme aux dépens du blastème mou, et à la place qu'occupera le noyau osseux, une petite lamelle qui s'ossifie à partir d'un point de son étendue, par réception de matériaux salins et par métamorphose de ses cellules. Lorsqu'un premier point osseux est ainsi apparu (sur l'os pariétal, par exemple), il s'accroît, tandis que le blastème lui-même s'étend aussi sous forme membraneuse; il résulte bientôt de là une tendre lamelle résultant de cloisons osseuses réunies sous forme de réseau, et qui se prolongent à la manière de rayons dans la partie du blastème non encore ossifiée (fig. 137). Lorsqu'on examine la chose attentivement, on trouve que les petites cloisons osseuses se sont formées dans le blastème membraneux par l'ossification de ses éléments, et que, là où on les rencontre, elles ont en quelque sorte consommé tout le blastème : les restes du blastème peuvent être aperçus dans les vides que ces cloisons laissent entre elles. On trouve, enfin, que la formation des éléments de l'os se comporte *absolument comme dans les dépôts du périoste*. A mesure, en

Fig. 137.

Fig. 137. — Pariétal d'un fœtus âgé de quatorze semaines. Grossissement de 18 diamètres.

effet, qu'on s'éloigne des points osseux, les rayons qu'ils envoient dans le blastème deviennent plus mous, plus pâles, plus pauvres en matériaux salins, et leurs cellules sont de plus en plus semblables aux cellules formatrices; enfin leurs limites deviennent de moins en moins marquées, et ils finissent par se perdre complétement dans le blastème.

Dans le principe, les os dont nous parlons *croissent d'abord dans le sens de la surface;* les rayons osseux se prolongeant et se réunissant entre eux par des rameaux transversaux, forment un premier réseau qui s'accroît sans cesse. Bientôt, la lamelle osseuse originaire *augmente aussi en épaisseur*, du côté de sa face interne et du côté de sa face externe, par apposition de couches blastématiques qui, appliquées sur la portion osseuse ancienne, deviennent elles-mêmes promptement compactes. Les couches nouvelles doivent être mises sur le compte du périoste qu'on trouve aux surfaces des os secondaires peu de temps après leur apparition, ou bien elles se forment soit aux dépens du blastème originaire, soit aux dépens des parties voisines (périchondre du crâne primordial, gaînes musculaires et tendineuses), et elles se comportent absolument de la même manière que les dépôts du périoste dans les os qui procèdent de cartilages préformés. Ainsi il se dépose d'abord à la surface interne du périoste un blastème mou, lequel s'ossifie successivement à partir de l'os déjà formé, et sans passer par l'état cartilagineux (fig. 138). De cette manière, il se forme successivement de nouvelles lamelles *aussi bien à la surface interne qu'à la surface externe* de la tablette osseuse primitive, et l'os en voie de formation devient de plus en plus épais. Dans le principe, toutes ces nouvelles lamelles se présentent comme les premières, sous forme de réseau, et les espaces du réseau osseux tantôt arrondis, tantôt allongés et de grandeurs diverses, communiquent avec les espaces des lamelles précédentes et communiqueront avec ceux des lamelles suivantes : de cette manière, les noyaux osseux secondaires, tout comme ceux des dépôts du périoste, sont dès le moment de

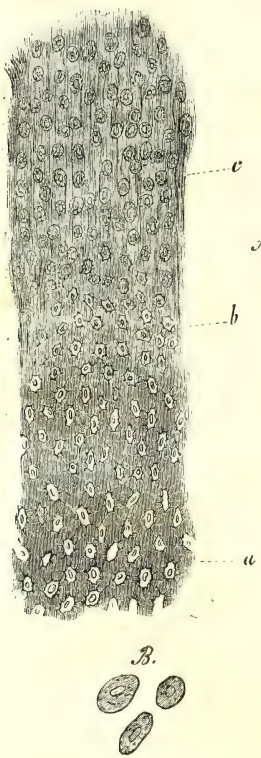

Fig. 138.

Fig. 138. — A, portion d'os prise sur la surface interne du pariétal d'un nouveau-né. Grossissement de 300 diamètres. *a*, substance osseuse avec ses cavités osseuses, encore pâle et tendre; *b*, limite de cette partie de l'os; *c*, blastème d'ossification avec ses fibres et ses cellules.

B. Trois cellules du blastème d'ossification vues à un grossissement de 350 diamètres.

leur origine, traversés par un réseau de canaux qui, en grande partie du moins, se traduiront bientôt aussi comme canaux de Havers. Ces espaces, remplis d'abord par le blastème, c'est-à-dire par le reste des matériaux de formation des diverses lamelles, sont bientôt envahis par les progrès de l'ossification : tantôt il se forme au travers de ces espaces des sortes de ponts, comme cela arrive entre les rayons osseux de la marge d'ossification ; tantôt il se dépose de nouvelles productions osseuses contre leurs parois intérieures ; ils se rétrécissent ainsi de plus en plus, et il résulte de ce travail, soit des cavités tout à fait fermées, soit de véritables canaux vasculaires (canaux de Havers). Pendant le même temps, le contenu de ces cavités (qui apparaît d'abord comme cellules médullaires) forme des vaisseaux aux dépens des cellules formatrices primordiales, et ces vaisseaux se mettent en communication avec ceux du périoste. Lorsqu'un pareil os en est arrivé à ce point, on conçoit aisément quelles seront ses modifications ultérieures. Il croît dans le sens de la surface et dans le sens de l'épaisseur, par apposition sans cesse renouvelée de blastème sur ses bords et sur ses faces, jusqu'à ce qu'il ait atteint sa forme et sa grandeur normales. Dans le même temps, il s'opère dans son intérieur une résorption de portions plus ou moins étendues de sa substance devenue compacte, et la substance spongieuse (ou même des cavités plus grandes) prend naissance ; de telle sorte qu'on trouve finalement, dans ces os, tout comme dans ceux qui naissent des cartilages ou des dépôts du périoste, à l'extérieur une substance compacte, pourvue de canalicules de Havers, à l'intérieur des espaces médullaires, et aussi des dépôts secondaires distincts.

L'ossification des os secondaires du crâne est, en partie, plus précoce que celle des os primitifs, et il n'y a généralement qu'un seul point d'ossification. Le blastème mou aux dépens duquel se développent les points d'ossification, et qu'on rencontre sur leurs surfaces et sur leurs bords pendant toute la durée de leur accroissement, n'a pas été étudié quant à son mode d'apparition. Lorsqu'une fois la première lamelle osseuse est apparue, ce blastème croît, comme les dépôts périostiques des autres os, aux dépens du périoste, en se déposant sur les bords et les faces de la tablette osseuse. Les cellules de ce blastème prennent la forme étoilée, comme celles des dépôts périostiques, et deviennent cellules osseuses (voy. fig. 138, p. 288) ; elles sont allongées, mesurent en moyenne chez l'homme de $0^{mm},013$ à $0^{mm},02$ de diamètre, et renferment un contenu granuleux à noyaux oblongs de $0^{mm},006$ à $0^{mm},01$ de diamètre. Les cellules du blastème destiné à l'accroissement en épaisseur de l'os n'ont jamais (à l'exception toutefois de celles de la cavité glénoïde du temporal) la moindre ressemblance avec les cellules de cartilage et s'ossifient presque sans exception, de même que leur substance fondamentale, sans grumeaux calcaires. Les cellules du blastème placé aux bords ou aux confins de l'ossification paraissent, au contraire, revêtir *plus tard* la nature des véritables cellules de cartilage. L'exemple le plus frappant de cette différence se rencontre sur le condyle du maxillaire inférieur. En ce point, et dès la vie fœtale, il se dépose une couche cartilagineuse épaisse qui joue, pendant que l'os croît, le même rôle qu'un cartilage épiphysaire, et contribue à l'accroissement en long de l'os. J'ai trouvé la même disposition dans la cavité articulaire du temporal, bien que la couche cartilagineuse soit ici moins développée ; je l'ai trouvée encore à l'angle de la mâchoire inférieure (chez le veau) et à l'extrémité antérieure des deux moitiés du maxillaire inférieur, réunies

entre elles à cette époque par une masse demi-fibreuse, demi-cartilagineuse, qui a beaucoup de ressemblance avec celle de la symphyse des os pubis. Bruch (*loc. cit.*) a constaté la même disposition aux extrémités de la clavicule. Ces faits ne sont pas aussi singuliers qu'ils le paraissent tout d'abord, si l'on songe que *tout cartilage est mou dans le principe, et consiste en cellules formatrices communes*, et que *les cellules plasmatiques du blastème d'ossification sont analogues aux cellules de cartilage*, ainsi que nous le savons depuis Virchow. Il suffit, par conséquent, qu'au bout d'un certain temps les cellules formatrices du blastème mou des os secondaires éprouvent quelques changements, pour déterminer l'apparition du cartilage dans ces os. L'observation ultérieure pourra seule apprendre si l'on rencontre, chez les animaux, de semblables cartilages dans d'autres os secondaires, et quelle étendue de ces os ils occupent. J'ai fait remarquer précédemment que toutes les ossifications qui procèdent d'un blastème mou s'opèrent sans grumeaux calcaires : cela souffre quelques exceptions ; car, dans quelques cas, on remarque des dépôts grumeleux pendant l'ossification ; néanmoins, *cela est en somme assez rare, et les grumeaux ne se montrent jamais dans les premiers temps*. Enfin, les limites du travail d'ossification ne sont jamais aussi marquées ici qu'elles le sont dans les ossifications qui procèdent du cartilage.

Les derniers changements qui s'accomplissent dans les os secondaires, n'ont pas tous été suffisamment observés. La manière dont ces os s'unissent entre eux, ou avec les os primitifs, par suture ou par fusion, est assez bien connue. Ainsi, par exemple, à l'époque où les premiers points osseux se montrent au niveau des bosses pariétales et frontales, sur la voûte crânienne, les parties osseuses sont distantes les unes des autres et reliées entre elles par une membrane fibreuse constituée par les prolongements des deux lames de leur périoste, unis en dedans avec les vestiges du crâne membraneux de l'embryon et avec la dure-mère. Par les progrès de leur croissance, les os se rapprochent les uns des autres en s'avançant de plus en plus entre les lames de leur périoste, jusqu'à ce qu'ils arrivent presque en contact, au niveau des sutures sagittales et frontales; il reste cependant, longtemps encore, un espace assez considérable entre eux (fontanelle antérieure), espace qui se comble vers la seconde année. En même temps les os, dont les bords étaient jusqu'alors sans dentelures, s'envoient réciproquement des prolongements; et enfin, lorsque tout le blastème est consommé, ils se trouvent unis par les restes du périoste (auxquels on donne le nom de *cartilages suturaux*, ou mieux de *ligaments suturaux*). A des époques plus ou moins éloignées, les ligaments suturaux eux-mêmes peuvent être envahies par l'ossification, particulièrement dans l'épaisseur des sutures, et aussi dans les points où les dentelures sont peu marquées.

Les transformations qui s'accomplissent dans l'ensemble de l'os secondaire pendant son développement sont très obscures et ont été à peine observées. Si l'on compare le pariétal d'un fœtus ou d'un nouveau-né avec celui d'un adulte, on trouve que le premier possède une courbure plus prononcée, et l'on ne peut pas le regarder simplement comme un segment correspondant à la partie moyenne du dernier. Il faut dès lors que l'os subisse, pendant son accroissement, une modification essentielle dans la courbure de ses faces, modification qu'on ne peut pas considérer comme mécanique, mais qu'il faut rattacher à des dépôts inégaux de substance osseuse en dehors, en dedans, au milieu et vers le bord, ou bien à des dépôts en certains sens, et à des résorptions en certains autres. Ces dépôts inégaux sont manifestes en quelques points, comme, par exemple, aux éminences et aux dépressions digitales de la surface interne des os du crâne ; mais il me semble aussi que les modifications de l'accroissement ne peuvent s'opérer sans qu'il se fasse, en certaines régions, des *résorptions locales*. Comment pourrait-on expliquer autrement l'accroissement en largeur de la face orbitaire du frontal, l'agrandissement de l'espace entre les bosses frontales après la fusion des deux moitiés latérales des frontaux? Comment comprendre autrement les changements de forme que subit le maxillaire inférieur, c'est-à-dire l'augmentation dans la distance qui sépare les apophyses coronoïdes de l'épine du menton, les changements de courbure de l'os, la disparition par-

tielle des alvéoles, et les formations alvéolaires nouvelles? Nous avons vu qu'un travail analogue devait être admis dans les autres os, et il est évident que ce travail ne peut faire doute ici, bien que le mode précis de cette résorption ne nous soit pas connu. Nous avons déjà indiqué que de semblables phénomènes se passent dans l'intérieur même des os secondaires. La formation du diploé, qui devient évident vers la dixième année, s'accomplit de cette manière; il en est de même des sinus frontaux et de l'antre d'Highmore, qui ne se développent que plus tard.

Remarquons encore que les os secondaires seront, tant qu'ils croissent, plus riches en vaisseaux qu'ils ne le sont plus tard; leur richesse vasculaire l'emporte même sur celle des dépôts du périoste des autres os. La moelle des os secondaires est rouge, et renferme pareillement des corps à noyaux multiples sur lesquels nous avons précédemment insisté. Les vaisseaux s'engagent dans leur intérieur par un nombre considérable de points, et sont contenus, dans les différents os, dans des canaux, soit perpendiculaires, soit horizontaux. La dernière disposition s'observe dans les os plats; dans ces os, la direction principale des canaux vasculaires est longitudinale et se confond avec celle des rayons osseux qui se développent autour des points d'ossification. La première disposition (perpendiculaire) donne à la surface supérieure des os un aspect criblé, et on la rencontre surtout dans les parties les plus épaisses de ces os. Une bonne partie de ces canaux s'oblitèrent plus tard, ou du moins ils deviennent très étroits; aussi les surfaces osseuses paraissent alors plus unies.

Comme conclusion de ce paragraphe relatif au développement des os, j'ajouterai encore quelques mots sur les *époques d'ossification*. Valentin a vu la base cartilagineuse des côtes sur un embryon humain de 13 millimètres de long. Sur des embryons de six à sept semaines, on peut reconnaître clairement les cartilages du crâne ainsi que ceux des vertèbres et du bassin; les cartilages des os des membres ne paraissent qu'un peu plus tard (au bout de la huitième ou neuvième semaine). L'ossification débute dans le cours du second mois, d'abord dans la clavicule et le maxillaire inférieur (de la cinquième à la septième semaine); ensuite dans les vertèbres, dans l'humérus, dans le fémur, dans les côtes, dans la partie cartilagineuse de la portion écailleuse de l'occipital. Elle se montre, à la fin du second mois et au commencement du troisième, dans le frontal, dans les omoplates, dans les os de l'avant-bras et de la jambe, dans le maxillaire supérieur. Dans le courant du troisième mois, elle apparaît dans les autres os du crâne, à peu d'exceptions près, dans les os du métacarpe et du métatarse, dans les phalanges. Dans le quatrième et le cinquième mois, elle devient évidente dans l'ethmoïde, le limaçon, le sternum, le pubis, l'ischion; du sixième au septième mois, dans le calcanéum et l'astragale; dans le huitième mois, dans l'os hyoïde. Au moment de la naissance, l'ossification n'a pas encore commencé dans les épiphyses des os longs, à l'exception, toutefois, des épiphyses correspondantes du fémur et du tibia; elle n'a pas encore débuté, non plus, dans les os du carpe, dans les cinq petits os du tarse, dans la rotule, dans les dernières pièces du coccyx. Après la naissance, jusqu'à la quatrième année, l'ossification envahit toutes ces parties; elle n'atteint l'os pisiforme que vers la douzième année. La réunion de la plupart des épiphyses et des points apophysaires avec la diaphyse des os ne s'accomplit qu'à l'époque de la puberté, ou même seulement à la fin de la période d'accroissement.

§ 112. **Phénomènes vitaux des os complétement développés.** — Pendant la durée de l'âge viril, il n'y a dans les os que des changements morphologiques presque insensibles. Dans cette période, quelques-unes des modifications précédemment étudiées se continuent: tels sont l'agrandissement des sinus des os du crâne, celui des points d'insertion des muscles et des tendons, celui des sillons vasculaires. Mais il ne s'opère plus alors de nouvelles formations osseuses sous-périostiques, destinées à l'accroissement

de l'os, ni de dépôts dans les canaux de Havers ; on ne rencontre plus ces ré orptions remarquables liées à la formation de l'os. On croyait autrefois, il est vrai, que la coloration des os de l'adulte, à la suite de l'administration de substances colorantes, était la preuve qu'il y avait à cette époque encore des dépôts de substance osseuse, parce qu'on admettait que la coloration ne pouvait atteindre que la substance osseuse en voie de formation. Mais depuis qu'il a été prouvé que les os tout à fait achevés se colorent par la garance, et que les os de l'adulte colorés par la garance ne se décolorent plus (Brullé et Hugueny), cette opinion ne peut plus être soutenue. Y a-t-il dans les os complétement achevés une sorte d'échange, sinon de parties élémentaires, du moins d'atomes, échange dans lequel la forme extérieure ne serait pas modifiée ? C'est là une autre question, pour la solution de laquelle le microscope ne peut fournir aucun éclaircissement. Ce qu'il y a de certain, c'est que l'organisation des os est telle, que malgré leur charpente solide, ils sont cependant de tous côtés, et jusque dans leur épaisseur, en contact avec le plasma nourricier du sang. Partout où la substance de l'os entretient des liaisons avec les vaisseaux, c'est-à-dire aux surfaces extérieures, sur les parois des cavités médullaires et des espaces médullaires, et sur les parois des canaux de Havers, en tous ces points, dis-je, on rencontre des millions de petites ouvertures très rapprochées les unes des autres. Ces ouvertures amènent le plasma du sang par les canalicules de l'os vers les cellules osseuses placées dans le voisinage des surfaces énumérées, et de là, par les canalicules des cavités osseuses les plus éloignées, jusqu'aux lamelles concentriques les plus extérieures des canaux de Havers ; de sorte que ce plasma est conduit jusqu'aux couches les plus éloignées des systèmes lamellaires. Si l'on réfléchit au nombre considérable des canalicules des os et à leurs anastomoses multipliées, on conviendra qu'il y a peu de tissus dans l'économie qui soient mieux disposés pour la distribution du plasma du sang ; dans aucun tissu, d'ailleurs, la pénétration des liquides jusqu'aux parties les plus déliées du tissu n'était plus nécessaire. Il n'est pas possible de douter que les liquides issus des vaisseaux sanguins et qui s'engagent dans le *système des canaux plasmatiques* (Lessing) des os, système que l'on peut envisager en ce moment *comme un réseau de cellules étoilées*, il n'est pas douteux, dis-je, que ces liquides ne se trouvent modifiés par les phénomènes biologiques des corpuscules cellulaires et nucléolaires des cellules osseuses, et qu'ils ne soient d'une indispensable nécessité à l'entretien des os. Toutes les fois, en effet, que l'arrivée du sang dans la substance osseuse se trouve empêchée, soit par la destruction du périoste ou de la moelle, soit par la ligature des vaisseaux du membre auquel l'os appartient, soit par une compression qui oblitère les vaisseaux du périoste (tumeurs anévrysmales et autres), on voit survenir, comme conséquence, dans la partie correspondante de l'os, une nécrose qu'il n'est pas toujours au pouvoir de la circulation collatérale de conjurer. D'après Virchow, cette nécrose peut être parfois circonscrite dans la substance osseuse groupée autour d'une seule ou d'un très petit nombre de cellules osseuses. Il ne nous est pas possible de dire comment

le plasma du sang circule dans les os. Il faut bien admettre cependant qu'il procède des vaisseaux, et qu'il y rentre ensuite (probablement en se dirigeant des systèmes lamellaires les plus riches en artères vers ceux qui contiennent plus de veines). Il est plus difficile encore de dire par quelle sorte de changements la nutrition se manifeste dans le tissu osseux, car la connaissance chimique des produits de la décomposition organique dans les os est encore couverte d'une complète obscurité.

Ce qui concourt encore à prouver que la substance osseuse est dans un mouvement continuel et assez énergique de composition et de décomposition, ce sont et les maladies diverses dont elle peut être atteinte, et les changements qu' elle subit dans un âge avancé. A cette époque, en effet, certaines parties de l'os, aussi bien extérieures qu'intérieures, disparaissent. C'est ainsi, par exemple, que les bords alvéolaires des mâchoires disparaissent, que tous les os, et en particulier les os longs et les os du crâne, deviennent plus spongieux et plus fragiles, que les ouvertures vasculaires s'agrandissent (vertèbres, épiphyses), les surfaces osseuses, enfin, deviennent plus rugueuses. A cette atrophie sénile des os peut se joindre aussi consécutivement une formation de substance osseuse dans la profondeur de l'os (sclérose) comme aux os plats du crâne. En effet, tandis que les phénomènes dont nous parlons ont pour effet la disparition du diploé dans les os du crâne du vieillard, les espaces formés se remplissent quelquefois d'une nouvelle masse osseuse, les sinus veineux et les orifices émissaires s'oblitèrent, et tout l'os devient plus dense.

Vu la richesse vasculaire des os et leurs phénomènes évidents de nutrition, il n'est pas étonnant qu'ils soient richement pourvus de *nerfs*. Je pense que la *principale destination* des nerfs des os est de régler les fonctions du système vasculaire. Les filets sensitifs transmettraient aux organes centraux (moelle épinière) la notion de l'état des vaisseaux, celle de la quantité du liquide nourricier circulant dans l'os, peut-être aussi la connaissance des échanges intimes de la nutrition; les filets moteurs répondraient par un effet centrifuge, en excitant les fibres contractiles dont les artères et les veines sont pourvues. Ces effets involontaires et non perçus, dus aux fibres sensitives et motrices des nerfs, me paraissent constituer les phénomènes les plus essentiels de la vie nerveuse dans les os, comme d'ailleurs dans tous les autres organes dont les nerfs ne sont pas en relations constantes avec le monde extérieur : cela explique pourquoi il n'y a pas un organe pourvu de nerfs et de vaisseaux qui reçoive des nerfs d'une seule catégorie, ou sensibles ou moteurs.

Il ne faudrait pas dire, toutefois, que les nerfs des os ne peuvent pas transmettre des impressions capables d'être perçues; il est possible que nous ayons par eux une certaine connaissance des phénomènes qui se passent dans les os, comme l'état de tension du système vasculaire qu'ils contiennent, ou l'influence mécanique des mouvements dus au jeu des muscles, au poids ou à la résistance des corps (soulèvement de poids, mas-

tication, par exemple). Mais, dans tous les cas, les notions acquises ainsi ne peuvent être que très imparfaites, et la sensation ne saurait être nettement localisée; elle se confond, en général, avec le sentiment de fatigue, de brisement et d'épuisement. Ce qui est bien certain, c'est que, chez l'homme, les os transmettent le sentiment de la douleur, dans beaucoup d'affections pathologiques et de lésions traumatiques, et qu'on a vu plus d'une fois l'irritation des rameaux nerveux des diaphyses éveiller la douleur chez les animaux. Chez l'homme, la douleur paraît se manifester de préférence dans les épiphyses, dans les vertèbres et dans les os du crâne, ce qui s'explique par la quantité notable de nerfs que renferme la substance spongieuse de ces parties. La substance compacte est à peine sensible, ainsi qu'on le remarque dans les résections, parce qu'en ces points les nerfs sont rares. Le périoste, au contraire, est affecté comme les os eux-mêmes, bien moins à cause de ses nerfs propres que parce qu'il est le soutien des nerfs destinés aux os. Les nerfs des os, qui transmettent peut-être des impressions perçues, et qui certainement donnent lieu au sentiment de la douleur, sont-ils les mêmes que ceux qui président aux phénomènes réflexes? Cela est incertain. On peut toutefois le soutenir, attendu que la plupart des nerfs des os procèdent des nerfs cérébro-rachidiens, et quoique les liaisons de ces nerfs avec l'encéphale soient moins évidentes que pour les nerfs de la peau, par exemple. — Je rappellerai encore ici l'existence remarquable de nerfs dans la cloison nasale cartilagineuse du veau. Quant à leur signification, je n'ai rien à ajouter à ce que j'ai dit pour les nerfs des os.

Nous ne pouvons signaler ici que très brièvement ce qui est relatif aux nombreuses modifications *pathologiques* des os. Les *fractures* se guérissent facilement, dans les conditions ordinaires, par formation d'une véritable substance osseuse. Ainsi que plusieurs anatomistes, je me suis assuré que dans les os longs des animaux, le cal est précédé par la formation d'un vrai cartilage, tandis que chez l'homme, ce n'est pas toujours le cas. Dans les fractures des os spongieux, dans celles qui ont lieu dans l'intérieur des capsules articulaires, ou dans des conditions désavantageuses, les extrémités de la fracture ne se réunissent souvent que par un cal fibreux, ou bien même il se forme, entre les fragments, une fausse articulation. Le tissu osseux se régénère seulement après les pertes de substance; c'est ici le périoste qui joue le principal rôle, comme dans l'accroissement des os en épaisseur, en fournissant un produit d'exsudation sorti de ses vaisseaux. Chez les animaux, des os entiers des membres et des côtes se régénèrent à peu près dans leur forme normale, lorsque le périoste a été ménagé : c'est ce qui résulte clairement de la collection rassemblée par Heine dans le cabinet d'anatomie de Würzbourg. Heine a même démontré qu'après l'excision complète du périoste, il peut se développer un rudiment d'os à la place occupée par l'ancien. Chez l'homme, on connaît déjà un certain nombre d'exemples d'os régénérés après leur complète ablation : tels sont le maxillaire inférieur, les côtes, l'omoplate (Chopart). Quant à la régénération de fragments plus ou moins considérables d'os, rien n'est plus commun. Ce sont notamment les diaphyses qui se reconstituent avec le plus de facilité, quand elles ont disparu de manière ou d'autre; la régénération est plus rare dans les os spongieux, dans les portions spongieuses des os longs, et dans les os du crâne. Dans quelques cas, cependant, les trous faits par le trépan se remplissent d'une membrane fibreuse épaisse, dans laquelle on rencontre parfois des productions osseuses isolées; on a même vu cette membrane s'ossifier complétement. L'*opération* du trépan peut encore guérir, par une réunion directe

de la portion enlevée de l'os, comme on l'a vu aussi pour d'autres fragments osseux incomplétement détachés (Pauli).

L'*hypertrophie* des os se montre sous les formes les plus diverses ; on peut cependant grouper ces formes sous deux chefs principaux : 1° apposition de substance osseuse, ou hyperostose extérieure, procédant principalement du périoste ; 2° dépôts intérieurs (sclérose), ou oblitération des espaces médullaires ou des canaux de Havers par une substance osseuse de nouvelle formation. Ces deux formes peuvent exister isolément, ou se combiner l'une avec l'autre. La première se montre dans les inflammations propres du périoste, dans le cancer des os, dans la goutte, la syphilis, etc.; la dernière est surtout consécutive au rachitisme, à l'ostéomalacie et à la syphilis. En ce qui concerne les caractères microscopiques du tissu hypertrophique des os, Virchow a le premier démontré nettement que, très souvent, les productions osseuses pathologiques procèdent de l'ossification directe du tissu conjonctif, sans passer par l'état cartilagineux. La substance osseuse de nouvelle formation est tantôt semblable à la substance normale (beaucoup d'hyperostoses extérieures sont dans ce cas), tantôt elle est plus dense, et parcourue par de petits espaces vasculaires, et par des cavités osseuses grandes et irrégulières. L'*atrophie* des os se montre, comme une diminution de l'ensemble de tous les éléments de l'os, dans les maladies chroniques, dans les paralysies, dans les ankyloses, ou comme une *raréfaction du tissu osseux*, analogue à l'atrophie sénile, dans la syphilis, la lèpre, la cachexie mercurielle, les paralysies, etc. On observe la *mort* de l'os (nécrose) après la destruction du périoste, dans les inflammations de cette membrane, et dans celles des os, etc. ; la nécrose est généralement accompagnée par une croissance excessive des parties saines de l'os.

L'*ostéomalacie* et le *rachitisme* sont des lésions spéciales du tissu osseux. L'observation microscopique n'a rien trouvé ici qui mérite une attention spéciale. La première de ces lésions a été étudiée par moi, par H. Meyer, et particulièrement par Virchow ; elle offre quelques caractères dignes d'être mentionnés : 1° dans les cartilages épiphysaires, développés d'une manière disproportionnée, la couche des cellules de cartilage en voie d'ossification (c'est-à-dire les cellules disposées en séries) offre une étendue de 4 à 11 millimètres, au lieu de $0^{mm},7$; 2° la limite d'ossification est dentelée, et l'os et le cartilage s'engrènent ensemble de manières diverses ; 3° la marge d'ossification ne présente point de grumeaux calcaires dans les os *bien complétement* rachitiques ; les capsules de cartilage se transforment, presque sans exception, en capsules osseuses et pareillement sans grumeaux calcaires, avant que l'ossification envahisse la substance fondamentale : aussi la formation des capsules osseuses n'est-elle nulle part aussi distincte que dans ces os (voy. ci-dessus). La couche de blastème en voie d'ossification sur les diaphyses s'ossifie également avec une grande lenteur et l'on aperçoit en elle une production partielle de cartilage.

Les *productions cartilagineuses et osseuses accidentelles* sont très communes. Bien que le tissu cartilagineux ne soit point susceptible de régénération, bien qu'il ne répare ses solutions de continuité que par du tissu fibreux et plus rarement par du tissu osseux (côtes), cependant les productions cartilagineuses accidentelles se montrent dans beaucoup d'organes ; on les trouve, sous le nom d'*enchondromes*, dans les mamelles, dans les parotides, dans les testicules, dans les poumons, dans la peau ; on les rencontre aussi comme revêtements de nouvelle formation sur les végétations osseuses au pourtour des surfaces articulaires (Ecker). Les productions osseuses se montrent à l'état d'ossifications dans les cartilages permanents (cartilages des côtes et du larynx, très rarement dans l'épiglotte), dans les tendons (sur les membres qui s'exercent beaucoup, par exemple), dans la dure-mère, dans l'arachnoïde, dans l'œil, dans l'ovaire, dans les membranes fibreuses (membrane obturatrice), dans l'enchondrome, dans les tumeurs fibreuses et cancéreuses, dans les poumons (kystes pileux de Mohr). Dans tous ces cas, le tissu osseux de nouvelle formation ne diffère pas essentiellement du tissu normal, et il procède, tantôt du cartilage, tantôt et plus souvent, d'un blastème originaire mou (Virchow, *Arch.*, I, p. 137).

L'*étude des os* se fait principalement à l'aide de tranches convenablement préparées. A cet effet, on sépare, à l'aide d'une scie à lame fine, de minces lamelles d'os ; on les use sur une pierre ponce imbibée d'eau, soit avec le doigt, soit avec une autre pierre ponce plus petite, pendant quelques minutes (de cinq à dix minutes), jusqu'à ce qu'elles soient polies et assez minces pour être transparentes. On traite la lamelle obtenue par l'éther, pour la dépouiller de la graisse qu'elle contient souvent; après quoi, on peut s'en servir pour l'étude des canaux de Havers et des cavités osseuses, en humectant la préparation avec de l'eau. Pour étudier les systèmes de lamelles qui entourent les canaux de Havers, on ajoute à la pièce de la térébenthine. Les cellules osseuses et leurs prolongements se distinguent nettement par leur obscurité, lorsqu'on examine la pièce par transparence; elles peuvent devenir encore plus visibles lorsqu'on ajoute sur le porte-objet des liquides colorés. L'essence de térébenthine pénètre complétement dans leur intérieur, si bien que leurs prolongements, et souvent même les cellules osseuses elles-mêmes, échappent à l'observation : la même chose arrive dans l'eau et dans la térébenthine plus épaisse, mais beaucoup moins rapidement; aussi, avant que cet effet se produise sur tous les points, beaucoup d'entre elles peuvent être aperçues très distinctement. Si l'on veut rendre durable l'observation des cavités osseuses et celles des canalicules, ce qu'il y a de mieux à faire, c'est de polir une tranche mince en la frottant entre deux plaques de verre ; l'observation peut se faire alors sans l'addition d'aucun liquide, et l'on obtient des représentations analogues à celles qui sont reproduites dans les figures 117 et 119 (voy. p. 235 et 236). Le polissage des tranches à l'aide de l'huile n'est pas convenable, parce que les cavités osseuses se remplissent de la matière grasse, et le lavage à l'éther suffit rarement à les en débarrasser complétement.

Après l'observation des tranches d'os, l'étude du cartilage osseux est aussi d'une grande utilité. On se procure ce dernier en traitant les os à froid par l'acide chlorhydrique étendu (1 partie d'acide et 10 à 20 parties d'eau), et en changeant souvent le liquide jusqu'à ce que l'ammoniaque n'y détermine plus aucun précipité. Quelques heures suffisent pour obtenir ce résultat avec de petits fragments d'os; il faut plusieurs jours pour un os entier. A l'aide d'un scalpel bien tranchant, on sépare sur le cartilage ainsi obtenu, et dans toutes les directions, de petites tranches qu'on peut principalement utiliser à l'étude des canalicules de Havers et des systèmes lamellaires; on peut alors séparer ces derniers suivant leurs faces de contact. Les cellules osseuses sont aussi très distinctes, et leurs prolongements apparaissent comme de fines stries. Les noyaux des cellules peuvent être aperçus également sans autre préparation; on peut les mettre plus clairement en évidence en traitant la pièce précédente par la potasse, ou encore en faisant bouillir dans l'eau le cartilage d'os jusqu'à ce qu'il soit à demi ramolli. Par une macération prolongée de l'os dans les acides, ou par une coction prolongée dans la marmite de Papin placée sur un bain de sable (Hoppe), les cellules osseuses s'isolent complétement sous forme de productions étoilées à parois délicates, ou comme dans le cément des dents du cheval, sous forme de cellules correspondantes aux cellules de cartilage antécédentes. Par le ramollissement prolongé du cartilage d'os dans l'eau, les groupes de lamelles concentriques des canalicules de Havers s'isolent plus ou moins complétement, et apparaissent sous forme de fibres courtes entre les lamelles fondamentales (ces éléments constituent les *claviculi* de Gagliardi).

Lorsqu'on place les os dans un creuset de platine et qu'on les soumet à une température très élevée, ils deviennent noirs d'abord, et enfin tout à fait blancs; les parties organiques se sont brûlées, et il reste dans le creuset les parties terreuses conservant tout à fait (ainsi que nous l'avons dit déjà), la forme de l'os primitif. Un os ainsi préparé peut servir à l'étude de la structure lamelleuse de la substance compacte et des systèmes lamellaires des canalicules de Havers; ces systèmes se présentent en effet isolés en partie, et ils s'isolent surtout quand l'os tombe en poussière.

Pour observer au microscope les parties inorganiques de l'os, on brûle des tran-

ches osseuses sur une plaque de platine. Ces tranches doivent être extrêmement minces, parce qu'elles deviennent opaques par la combustion, et parce que, à cause de leur fragilité, les fragments ne se laissent plus user alors sans se briser (Bruns). On peut encore faire bouillir des tranches osseuses dans une lessive de potasse. Sur des tranches préparées de ces deux manières, on voit distinctement les cavités osseuses au milieu de la substance fondamentale finement granulée : on constate qu'elles sont *vides*, et l'on voit sur elles les pores, origines de leurs prolongements.

On voit très facilement les rapports naturels des cavités osseuses sur des tranches ou sur des lamelles minces d'os tout à fait frais ; les os de la face, en beaucoup de points, conviennent surtout à ce mode d'examen. On peut aussi étudier au microscope, et dans leur injection naturelle, les vaisseaux des os frais ; en tout cas, on arrive ainsi plus rapidement au but qu'avec l'injection artificielle, laquelle ne réussit pas facilement. Lorsqu'on veut poursuivre l'étude des vaisseaux dans tous ses détails, il faut d'ailleurs, après l'injection, laisser macérer les os dans l'acide chlorhydrique et imbiber la pièce de térébenthine.

Les *nerfs* des os peuvent être mis en évidence, à l'œil nu, sur les artères nourricières des grands os longs. On étudie facilement ceux du périoste, à l'aide du microscope, sur les petits vaisseaux, après avoir rendu le périoste transparent à l'aide d'un alcali caustique ou de l'acide acétique.

Pour l'étude des *cartilages*, les cartilages costaux ou les cartilages diarthrodiaux conviennent le mieux. Les capsules des cellules de cartilage peuvent être en partie aperçues sans préparation ; on peut les rendre plus évidentes en traitant la pièce par les alcalis ou par l'acide acétique, qui rendent la substance fondamentale plus transparente. Les capsules de cartilage s'isolent facilement par la coction et la macération dans les acides et les alcalis, et cet isolement s'obtient de lui-même dans les cartilages jaunes, surtout chez les grands mammifères.

Pour étudier le *développement* des os, on aura recours à un os long et au pariétal. Pour étudier en particulier la formation des cavités osseuses, on l'examinera sur des os rachitiques et sur les surfaces osseuses des symphyses et des synchondroses.

Bibliographie. — Consultez d'abord la bibliographie des §§ 26 et 29, p. 70 et p. 89. — F. Bidder, *Zur Histogenese der Knochen*, dans *Müller's Arch.*, 1849, p. 292. — E.-V. Bibra, *Chemische Untersuchungen über die Knochen und Zähne des Menschen und der Wirbelthiere.* Schweinfurt, 1844. — Vötsch, *Die Heilung der Knochenbrüche per primam intentionem.* Heidelberg, 1847. — Kölliker, *Ueber Verknöcherung bei Rachitis und über den Bau der Synovialhaüte*, dans *Mitth. der Zürch. nat. Gesellsch.*, 1847, p. 93. — Rokitansky, *Beiträge zur Kenntniss des Verknöcherungsprocesses*, dans *Zeitschrift der Wiener Aertzte*, 1848, p. 1. — A. Krukenberg, *Zur Lehre vom Rœhrensysteme der Zähne und Knochen*, dans *Müller's Arch.*, 1849, p. 403. — H. Meyer, *Der Knorpel und seine Verknöcherung*, dans *Müller's Arch.*, 1849, p. 292. — Virchow, dans *Verhandl. der Würzb. phys. med. Ges.*, t. I, n° 13. — Robin, *Observat. sur le développement de la substance et du tissu des os*, dans *Mémoires de la Soc. de biologie*, 1850, p. 179. — Brullé et Hugueny, *Expériences sur le développement des os dans les mammifères et les oiseaux*, dans *Annales des sc. nat.*, nouv. série, 1845, p. 383. — Flourens, dans *Annales des sc. natur.*, 2e série, t. XIII, p. 108 ; t. XV, p. 202, *ibid.*, 1845 ; août, p. 105, et décembre, p. 358 ; et dans *Comptes rendus de l'Acad. des sciences*, t. XIX, p. 621. Toutes les observations de Flourens ont été rassemblées dans l'ouvrage intitulé : *Théorie expérimentale de la formation des os.* Paris, 1847, in-8° avec 7 planches. — Beck, *Abhandl. über einige in Knochen verlaufende Nerven.* Freyburg, 1846. — Kölliker, *Ueber die Nerven der Knochen*, dans *Würzb. Verhandl.*, I. — Luschka, *Die Nerven in der harten Hirnhaut.* Tübingen, 1850, et *Die Nerven des Wirbelkanales und der Wirbel.* Tübingen, 1850. — F.-J. Kauffmann, *Zur Wachsthumsgeschichte der Zwischenwirbelscheiben*, dans *Virchow's Arch.*, VI, p. 412. — J. Tomes et Campbell de Morgan, *Observ. on the struct. and deve'oppem. of bones*, dans *Philos. Transact.*, 1853, I, p. 109 — Brandt, *Disquis. de ossific. processu.* Dorpat, 1852. — Bruch, *Beiträge*

zur Entwickelung des Knochensystems, dans *Denkschr. d. Schweiz. nat. Gesellsch.*, XII. — Virchow, *Das normale Knochenwachsthum und die rachitische Störung desselben*, dans *Virchow's Arch.*, V, p. 409. — A. Wagner, *Ueber den Heilungsprocess nach Resorption und Extirpation der Knochen*. Berlin, 1852, 4 *taf.* — U. Hilty, *Der innere Callus und seine Entstehung*. Zürich, 1852, et aussi dans *Zeitschr. für rat. Medic.* III, p. 189. — H. Meyer, *Beitrag zur Lehre von den Knochenkrankheiten*, dans *Zeitschr. für rat. Med.*, III, 1853, p. 143.

CHAPITRE IV.

DU SYSTÈME NERVEUX.

—

SECTION PREMIÈRE.

SYSTÈME NERVEUX EN GÉNÉRAL.

§ 113. **Délimitation, division.** — Au point de vue de l'anatomie descriptive, le *système nerveux* forme un ensemble continu, composé de deux masses principales, la *moelle épinière* et l'*encéphale*, et d'une foule de cordons, les *nerfs*, qui de ces masses s'étendent à presque toutes les parties de l'organisme. La moelle épinière et l'encéphale constituent le *système nerveux central* ou les *organes centraux*. Ils sont, pour l'anatomiste, la source d'où naissent tous les nerfs ; pour le physiologiste, des organes d'un ordre supérieur qui excitent les mouvements et qui sont le siége des sensations et des facultés de l'âme. Les nerfs, au contraire, dont la réunion forme le *système nerveux périphérique*, jouent simplement le rôle de conducteurs, chargés de transmettre aux centres nerveux les impressions venues du dehors et de porter aux muscles l'excitation produite dans les organes centraux. Cette manière de voir, cependant, n'est pas complétement exacte, attendu que : 1° il existe dans les organes centraux beaucoup d'éléments subordonnés semblables à ceux qui forment les nerfs ; 2° les *ganglions* ou *renflements nerveux* du système nerveux périphérique renferment des éléments analogues, sous le rapport de la forme et des fonctions, à ceux des organes centraux. Quant à l'ancienne division du système nerveux en *système de la vie animale* et *système de la vie végétative*, elle tombe devant les faits observés dans ces derniers temps, et le *grand sympathique*, ou *système nerveux ganglionnaire*, ne devra être considéré désormais que comme une portion du système nerveux périphérique, portion constituée, il est vrai, d'une manière toute spéciale.

§ 114. **Éléments du système nerveux.** — Les *tubes nerveux* ou *fibres nerveuses*, appelés aussi *tubes primitifs*, *fibres primitives des nerfs* (*fila nervea*, *s. tubuli nervei*, *s. fibræ nerveæ*) (fig. 139-141), sont des cordons mous, fins, cylindriques, de $0^{mm},0011$ à $0^{mm},02$ de diamètre, qui constituent l'élément principal des nerfs et de la substance blanche des organes centraux, mais

qui se rencontrent également dans presque toutes les parties formées de substance grise et dans les ganglions. Quand on les examine à l'état frais, la lumière transmise nous les montre hyalins, diaphanes, à simple contour; la lumière réfléchie les fait paraître brillants et opalins comme de la graisse, blancs, quand ils sont réunis en grand nombre. Dans cet état, il est impossible de distinguer les différentes parties qui entrent dans leur composition. Mais des moyens très simples permettent de reconnaître qu'ils sont formés de trois éléments bien distincts, d'une *enveloppe* délicate, d'un *liquide* visqueux et d'une *fibre* molle, mais élastique, placée au centre de ce dernier.

L'*enveloppe* ou la *gaîne* des tubes nerveux (*membrane limitante* de Valentin) (fig. 141, 1, 2, 3, 4, *a*) est une membrane extrêmement mince, souple, élastique, complétement amorphe et hyaline, et que, pour ce motif, on ne peut voir sur des fibres nerveuses exemptes de toute altération, si ce n'est dans quelques régions limitées. Mais, sous l'influence de certains réactifs, elle devient parfaitement évidente, au moins dans les grosses fibres des cordons nerveux et des organes centraux. On peut alors reconnaître qu'elle a des propriétés chimiques exactement identiques avec celles du sarcolemme des fibres musculaires. Il n'a pas été possible jusqu'ici de démontrer cette gaîne dans les fibres les plus fines du système nerveux périphérique et central; la question de savoir si elle existe ou non dans ces fibres ne saurait donc être décidée pour le moment.

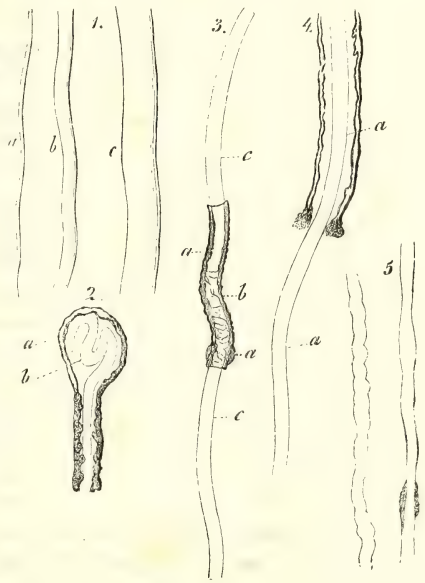

Fig. 139.

En dedans de la gaîne amorphe, on trouve la *moelle nerveuse* (*gaîne mé-*

Fig. 139. — Fibres nerveuses vues à un grossissement de 350 diamètres.

1. Fibres du chien et du lapin à l'état naturel : *a*, tube mince; *b*, tube moyen; *c*, tube large d'un nerf périphérique.

2. Fibre nerveuse de la grenouille, après addition de sérum : *a*, goutte de moelle exprimée par la pression ; *b*, cylindre de l'axe au milieu de la goutte de moelle et se prolongeant dans le tube nerveux.

3. Fibres fraîches de la moelle de l'homme, après addition de sérum : *a*, enveloppe ; *b*, gaîne médullaire à double contour ; *c*, cylindre de l'axe.

4. Fibre à double contour du quatrième ventricule de l'homme. Le cylindre de l'axe fait saillie au dehors, et se voit aussi dans l'intérieur de la fibre.

5. Deux cylindres de l'axe isolés, tirés de la moelle épinière : l'un est onduleux, l'autre présente une largeur inégale et un peu de moelle adhérente à sa surface.

dullaire de Rosenthal et Purkynè, *substance blanche* de Schwann) (fig. 139, 3 *b*, fig. 141, 3, 4 *b*), qui forme un tube cylindrique enveloppant étroitement la fibre centrale. La moelle nerveuse, dans les fibres fraîches, est complétement homogène ; elle est visqueuse comme une huile épaisse, transparente et claire ou d'un blanc brillant, suivant le mode d'éclairage ; c'est elle évidemment qui donne aux nerfs leur brillant spécial. Sous l'influence du froid, de l'eau, de la plupart des acides et d'une foule d'autres réactifs, la *moelle nerveuse* se modifie promptement et toujours de la même manière. Cette modification consiste essentiellement dans une *coagulation* qui marche de la superficie vers la profondeur, et qui peut envahir toute l'épaisseur de la moelle ou se borner aux couches les plus externes. Dans ce dernier cas se produisent les *tubes nerveux à doubles contours* (fig. 139, 2, 3, 4), c'est-à-dire dont la gaîne médullaire est coagulée dans ses couches superficielles, tandis qu'elle est restée fluide à sa partie interne. Lorsque, au contraire, la coagulation a été complète, le contenu des tubes paraît grumeleux et de couleur foncée (fig. 140). En effet, la moelle nerveuse coagulée présente rarement un aspect homogène ; ordinairement elle est grumeleuse, granulée en apparence, composée de masses distinctes, plus ou moins volumineuses ; traitée par l'acide acétique, elle semble formée de petits bâtonnets isolés ou réunis en réseau. D'un autre côté, il suffit de la moindre pression pour altérer la moelle des nerfs. On la voit alors s'échapper par l'extrémité du tube ou par des dilatations sacciformes de la gaîne, qui se sont rompues, et se diviser en gouttes plus ou moins grosses, qui affectent toutes les formes possibles, celles de sphères régulières, de massues, de fuseaux, de cylindres, de filaments, voire même celle des corps les plus bizarres ; et comme ces gouttes peuvent également se coaguler à leur surface seulement ou dans toute leur épaisseur, elles présentent, de même que les fibres nerveuses, tantôt un double contour, tantôt un aspect plus ou moins grumeleux. Mais la forme de la gaîne médullaire se modifie également dans l'intérieur du tube nerveux, car au lieu de conserver sa distribution égale et sa forme cylindrique, elle s'accumule bientôt en masses distinctes. De là résultent les *tubes variqueux* (fig. 140), qui ont si souvent occupé les anatomistes, et dans lesquels la moelle forme tantôt une série régulière de renflements en

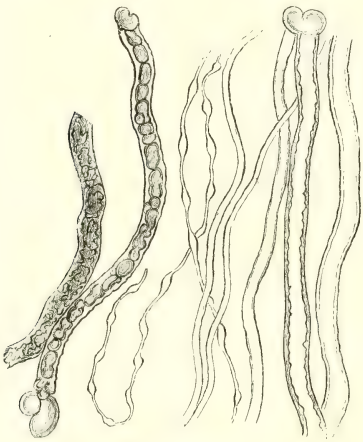

Fig. 140.

Fig. 140. — Tubes nerveux de l'homme, grossis 350 fois, dont quatre tubes fins (deux d'entre eux sont variqueux) ; un tube moyen à simple contour, et quatre gros : de ces derniers, deux sont à double contour et deux contiennent une matière grumeleuse

chapelet, tantôt des masses irrégulières d'un volume variable, et peut même présenter, par places, de véritables solutions de continuité. Ces diverses formes de la moelle s'impriment ou non à la gaîne, mais ne modifient point celle de la fibre centrale ; elles sont tout artificielles et se montrent surtout dans les tubes minces et dans ceux qui ont une gaîne fort délicate, comme les fibres des organes centraux.

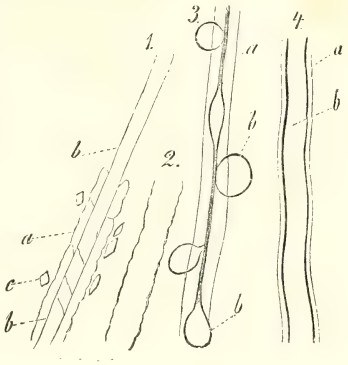

Fig. 141.

La *fibre centrale*, ou *fibre de l'axe* des tubes nerveux (*ruban primitif* ou *tube primitif* de Remak, *cylinder axis* de Purkynè) (fig. 139, 2, 4, 5 ; fig. 141, 1), est une fibre cylindrique ou légèrement aplatie, qui, dans les tubes nerveux frais, n'est pas plus distincte que la gaîne amorphe, attendu qu'elle est entourée de toutes parts par la moelle, et qu'elle réfracte la lumière absolument comme cette dernière. Mais on la découvre aisément en déchirant les tubes nerveux, ou en les traitant par divers réactifs. On reconnaît alors qu'elle constitue un élément constant des fibres nerveuses, qu'on peut toujours voir dans l'intérieur des tubes et quelquefois isoler complétement. Avant toute préparation, la fibre centrale est pâle, généralement homogène, quelquefois finement granulée ou striée, à contours pâles rectilignes, souvent irréguliers par places ; ordinairement elle conserve partout le même diamètre. Ce qui la distingue surtout de la moelle nerveuse, c'est qu'elle n'est point fluide et visqueuse, bien que souple et flexible ; qu'elle est, au contraire, solide et élastique, à peu près comme l'albumine coagulée, substance dont elle paraît se rapprocher également par ses propriétés chimiques. Le *cylindre de l'axe* existe dans toutes fibres nerveuses pourvues de moelle, même dans les plus fines, et présente toujours le même caractère. Son épaisseur équivaut au tiers environ ou à près de la moitié du diamètre des fibres nerveuses.

Nous désignerons sous le nom de *tubes nerveux contenant de la moelle*, ou *opaques*, ceux dans lesquels se rencontrent les trois éléments que nous venons de décrire. Ces tubes forment la grande majorité des fibres nerveuses de notre corps. Mais il existe, en outre, quelques autres formes de tubes qui

Fig. 141. — Fibres nerveuses grossies 350 fois.

1. Fibres nerveuses de la grenouille, bouillies dans l'alcool et l'acide acétique : *a*, gaîne ; *b*, cylindre de l'axe ; *c*, cristaux (graisse ?).

2. Gaîne isolée d'un nerf de la grenouille, qu'on a fait bouillir dans la soude.

3. Fibre du plancher du quatrième ventricule de l'homme, traitée par la soude : *a*, gaîne ; *b*, moelle s'écoulant par gouttelettes. On n'y voit point le cylindre de l'axe, qui sans doute s'est échappé pendant la préparation. L'espèce de cordon qui occupe la ligne médiane est formé par la moelle.

4. Fibre de la racine du nerf moteur oculaire externe de l'homme, traitée par la soude : *a*, gaîne ; *b*, moelle. Le cylindre de l'axe n'est pas visible.

méritent une étude spéciale. Je veux parler des tubes qui ne présentent aucune trace de substance médullaire, et qui sont constitués par une gaîne nerveuse et par un contenu transparent, identique ou très analogue à la fibre centrale des autres nerfs. Ces *tubes nerveux privés de moelle* ou *pâles* se montrent soit sous la forme de prolongements des tubes à moelle, là où ces derniers s'unissent à des cellules nerveuses, soit sous l'aspect de tubes indépendants, formant ce que les auteurs ont appelé les *prolongements des cellules nerveuses*, soit enfin comme terminaison des nerfs à contours foncés. Ils peuvent être sous-divisés, à leur tour, en plusieurs groupes qui diffèrent les uns des autres par la présence ou l'absence de noyaux, par le degré de transparence et de consistance de leur contenu. Ajoutons que les fibres opaques sont également très variables, tant sous le rapport de la résistance de leur gaîne que sous celui de leur diamètre, qui peut osciller entre $0^{mm},0011$ et $0^{mm},02$ ou plus ; ces différences permettent de les distinguer en *tubes minces* et *tubes larges*, en *fibres délicates* et *fibres résistantes*. Il résulte de tous ces faits que les tubes nerveux, tout en conservant leur caractère général de tubes, offrent entre eux des différences très notables.

L'*enveloppe* ou la *gaîne des tubes nerveux*, dont la découverte est due à Schwann, est assez difficile à voir dans la plupart des nerfs : rarement elle se distingue nettement de son contenu : c'est ce qui a lieu cependant dans les racines de quelques nerfs crâniens (nerfs moteurs oculaires, par exemple) et des nerfs spinaux. Mais en employant certains réactifs, on réussit toujours et facilement à en démontrer l'existence. L'ébullition dans l'alcool absolu suffit déjà pour enlever une portion notable de la graisse de la moelle, et pour rendre assez nette la gaîne, qui se présente alors sous la forme de deux lignes foncées ; mais si ensuite on fait bouillir un instant les nerfs dans l'acide acétique, agent qui dissout ce qui restait du contenu, en ne laissant que la fibre centrale, la gaîne devient on ne peut plus visible et évidente. En même temps, on voit se produire une multitude de cristaux (fig. 141, 1). On peut aussi étudier très bien les gaînes sur des nerfs traités par l'alcool bouillant, puis par la soude caustique à froid ; elles semblent y former les contours pâles, souvent onduleux, de la portion restante du contenu médullaire. En faisant ensuite bouillir un instant ces nerfs dans la soude, il devient très facile d'isoler des portions assez étendues de gaîne, complétement vides et un peu gonflées ; ces fragments de gaîne ressemblent en petit aux cylindres vides formés par la *membrane propre* des canalicules urinaires (fig. 141, 2). Mais le meilleur mode de préparation consiste à traiter les tubes nerveux par l'acide nitrique fumant, et à y ajouter ensuite de la potasse caustique. Sous l'influence de ces réactifs, on voit la graisse s'écouler du tube en forme de petites gouttes, l'axe central se dissout, et il ne reste plus que la gaîne vide, colorée en jaune, élargie, et dont les parois gonflées mesurent $0^{mm},0009$ à $0^{mm},00018$ d'épaisseur. Des nerfs traités par le sublimé permettent aussi quelquefois de distinguer très bien les gaînes, comme l'a annoncé Czermak (*Zeitschr. für wiss. Zool.*, 1850) Cette gaîne amorphe existe-t-elle dans les tubes nerveux les plus fins des organes centraux et des nerfs périphériques (au-dessous de $0^{mm},005$)? La question est encore indécise. L'analogie semblerait devoir le faire admettre ; mais, d'un autre côté, certains faits tendent à démontrer qu'il y a aussi des fibres nerveuses primitives privées d'enveloppe et contenant ou non de la moelle. Déjà dans mon *Anat. microsc.* (II, 1, 396), j'ai attiré l'attention sur cette circonstance que, d'après mes observations sur les têtards, plusieurs fibres opaques se développent dans une même gaîne amorphe produite par la fusion d'un certain nombre de membranes de cellule, et que les planches de R. Wagner feraient croire à un phénomène analogue dans l'organe

électrique de la torpille. Or, dans ces cas, il serait difficile d'admettre une gaîne spéciale pour chaque tube. Plus récemment, Stannius (*Götting. Nachr.*, 1850) a trouvé sur le pétromyzon que les fibres nerveuses des organes centraux manquent à la fois de gaîne et de moelle, et ne sont, pour ainsi dire, que des cylindres de l'axe complétement libres. Tout en admettant que l'impossibilité de démontrer la gaîne ne constitue pas une preuve certaine de sa non-existence, on ne saurait s'empêcher de prendre les faits précédents en considération, et de reconnaître que dans cette question une conclusion par voie d'analogie ne serait pas suffisamment fondée.

Pour voir la *moelle nerveuse* ou *gaîne médullaire* dans ses rapports normaux, il faut porter rapidement sous le microscope un nerf pris sur un animal qu'on vient de tuer, en n'y ajoutant aucune substance étrangère. Dans ces conditions, on voit toujours des fibres nerveuses qui n'ont encore subi aucune altération ; mais bientôt la dessiccation vient mettre obstacle à l'observation. On peut aussi, dans le même but, examiner les nerfs de certaines parties transparentes d'un animal fraîchement tué ou vivant (membrane clignotante, muqueuse de la grenouille, queue du têtard), ou étudier les nerfs sur des plaques de verre chauffées (Stark), ou après les avoir traités par l'acide chromique, réactif qui conserve les fibres de l'encéphale, en particulier, d'une manière irréprochable. La moelle des nerfs est évidemment une substance visqueuse, filante, d'une consistance analogue à celle de la térébenthine épaisse ; sous l'influence d'une pression légère, elle revêt les formes les plus diverses, et apparaît sous l'aspect de sphères, de filaments ou de masses membraneuses, avec des limites pâles ou avec un double contour de couleur foncée ou transparente. La chimie nous apprend qu'elle est principalement formée de substances graisseuses particulières.

La *fibre centrale* des tubes nerveux, entrevue peut-être déjà par Fontana, mais dont nous devons une connaissance plus exacte à Remak, qui l'a appelée *ruban primitif*, et à Rosenthal et Purkynè, qui l'ont désignée sous le nom de *cylinder axis*, est incontestablement, de tous les éléments des tubes nerveux, le plus difficile à étudier et le moins connu. Avant ces dernières années un très petit nombre d'auteurs, comme Hannover et J. Müller, avaient adopté complétement la manière de voir de Remak et de Purkynè, qui regardent le cylindre de l'*axe* comme un élément constant, même dans les nerfs frais. La plupart des anatomistes, au contraire, se rangeaient à l'opinion de Valentin (*Repert.*, 1838, p. 76; 1839, p. 79) et de Henle (*Allg. Anat.*), qui croient que ce cylindre est loin d'exister dans toutes les fibres, et qui le considèrent comme une formation secondaire, développée seulement après la mort, et comme la partie centrale non coagulée du contenu des tubes nerveux. Ce contenu, pendant la vie, serait complétement homogène. Mais l'étude minutieuse à laquelle j'ai soumis le *cylindre de l'axe* dans ces derniers temps (*Mikr. Anat.*, II, 1, p. 399-404) m'a donné la conviction inébranlable que cet élément constitue une partie intégrante du tube nerveux à l'état de vie. Les principaux faits qui justifient cette proposition sont les suivants :

1. *Le cylindre de l'axe se rencontre constamment dans toutes les fibres nerveuses, tant centrales que périphériques, tant fines que grosses : souvent, quand on déchire la substance blanche, on en trouve des fragments plus ou moins longs, sortis des tubes nerveux, alors même qu'on n'a employé aucun réactif.* Dans les nerfs de l'homme, dans l'encéphale et dans la moelle, tels qu'on les étudie ordinairement, un examen attentif fait *toujours* et *sûrement* découvrir le cylindre de l'axe, le *plus facilement* dans les parties centrales, où le manque de névrilème et la ténuité de la gaîne nerveuse rendent la dilacération des tubes nerveux plus aisée. *On l'y trouve même sur des tubes d'une finesse très grande.* Il est en général rectiligne, à contours pâles et parallèles ; quelquefois cependant il se rétrécit ou s'élargit d'espace en espace (fig. 139, 5), sans toutefois devenir variqueux comme les tubes eux-mêmes. D'autres fois il est recourbé ou même légèrement onduleux. Il n'est pas rare non plus de le rencontrer avec des bords irrégulièrement dentelés.

2. *Lorsqu'on traite par des réactifs convenables des nerfs frais* pris sur un animal qu'on vient de mettre à mort, le *cylinder axis apparaît immédiatement.* Sur un filet nerveux de la peau de la grenouille portez une goutte d'acide acétique glacial ou très

concentré, pendant que vous l'examinerez à un grossissement de 100 diamètres, vous verrez aussitôt le nerf se raccourcir, et, par ses deux extrémités, s'échapper de gros fragments de la substance médullaire devenue grumeleuse, ainsi qu'une foule de fibres claires; le même fait se reproduit quand on examine un tube isolé. Ces fibres claires sont bien certainement des cylindres de l'axe, car on peut les poursuivre facilement, et dans l'épaisseur de la moelle sortie du tube et dans le tube nerveux lui-même Elles présentent d'ailleurs tous les caractères du cylindre, avec cette différence seulement qu'elles sont beaucoup plus *pâles* et plus *larges* (elles ont jusqu'à $0^{mm},009$ de largeur dans les tubes les plus larges des nerfs périphériques), qu'elles sont évidemment gonflées, et qu'elles forment souvent des circonvolutions analogues à celles de l'intestin, ou sont roulées en spirale Toutes ces modifications sont dues simplement au raccourcissement du nerf entier déterminé par l'acide acétique. Quant à la moelle nerveuse, l'acide acétique la rend grumeleuse; les grumeaux sont composés tantôt de granulations, tantôt de petits bâtonnets semblables à des cristaux d'acide margarique et que l'on trouve souvent groupés en étoile à la surface des tubes nerveux : l'*alcool* et l'*éther* font découvrir le *cylindre de l'axe* avec la même netteté, soit qu'on les emploie à froid avec des nerfs frais, cas dans lequel leur effet n'est complet qu'au bout d'un certain temps, soit qu'on y fasse bouillir les nerfs. Je recommanderai spécialement la coction dans l'alcool absolu, qui met parfaitement en évidence la fibre centrale, au bout d'un temps très court. Elle rend les nerfs plus denses, mais plus faciles à déchirer, ce qui permet de voir souvent de longues portions de cylindre de l'axe parfaitement isolées. L'acide acétique, au contraire, contracte la fibre centrale (qui conserve tout au plus $0^{mm},005$ de largeur), la rend jaunâtre, compacte, et souvent la crispe ou la contourne en spirale. Telle est aussi l'action de l'éther. Ces deux réactifs font pâlir et coagulent la moelle nerveuse, dont les grumeaux sont souvent unis entre eux sous l'apparence d'un magnifique réseau. Sur les nerfs qu'on a fait bouillir dans l'éther, puis dans l'alcool, la substance médullaire est devenue très pâle, mais la gaîne et le *cylinder axis* sont parfaitement distincts : ce dernier présente les mêmes caractères qu'après l'emploi de l'alcool seulement. On pourrait conclure de là que le cylindre de l'axe ne contient aucune parcelle de graisse. Toujours est-il que l'éther et l'alcool ne le modifient aucunement, si ce n'est qu'ils le crispent; et, traité ensuite par l'acide acétique, il se gonfle de nouveau comme s'il n'avait pas été soumis à l'action de ces liquides. Outre les réactifs précités, l'*acide chromique* (Hannover), le *sublimé* (Purkynè, Czermak) et l'*acide gallique*, peuvent servir avantageusement à isoler le cylindre de l'axe; ces derniers cependant conviennent moins lorsqu'on se sert de nerfs frais, dans lesquels, il est vrai, la fibre centrale apparaît instantanément, mais ne s'isole qu'accidentellement et non d'une manière en rapport avec la durée de la réaction. Sous l'influence de ces réactifs, les tubes nerveux se rétractent, la moelle devient grumeleuse; le cylindre de l'axe prend une teinte plus foncée et paraît un peu contracté, jaunâtre, si l'on a employé l'acide chromique; il a du reste les caractères que nous avons indiqués plus haut. Dans le nerf acoustique de l'esturgeon, Czermak a pu voir, au moyen du sublimé, des fibres nerveuses qui se bifurquaient et dont le cylindre de l'axe se divisait de même. On tire aussi de bons résultats de l'emploi de l'iode ou d'une solution iodée d'acide iodhydrique (Lehmann). Cette dernière, appliquée sur des nerfs frais, rend immédiatement la moelle grumeleuse, et permet de voir, non-seulement de grands fragments de cylindre de l'axe complétement isolés, mais encore un grand nombre de tubes nerveux dans lesquels ce cylindre, *resté en place*, est devenu très évident et le plus souvent un peu onduleux. Les acides chlorhydrique, sulfurique et nitrique fumant, mettent également, dans certains cas, le cylindre de l'axe à découvert (Lehmann).

3. *Le cylindre de l'axe est formé d'une combinaison protéique solide, différente de la fibrine ordinaire, ainsi que de la fibrine musculaire.* La nature chimique de cette substance est difficile à étudier, car on ne peut guère s'en procurer des quantités notables. Cependant les réactions chimiques qu'on produit sous le microscope peuvent fournir quelques données à cet égard, ainsi que Lehmann et moi l'avons dé-

montré. Dans l'acide acétique concentré le cylindre de l'axe se gonfle notablement, mais se dissout difficilement, et même après plusieurs minutes d'ébullition dans ce liquide il se retrouve encore intact, quoique très pâle. Si l'ébullition est prolongée plus longtemps, il finit par se dissoudre, absolument comme l'albumine coagulée; la gaîne, au contraire, et une portion de son contenu restent insolubles. Les alcalis (potasse, soude, ammoniaque) employés à froid n'attaquent le cylindre de l'axe que très lentement; la soude, cependant, le fait pâlir subitement et le gonfle au point de lui donner $0^{mm},009$, $0^{mm},011$, et même $0^{mm},014$ de largeur. Un séjour prolongé dans la soude finit par le dissoudre; une ébullition très légère dans ce liquide amène le même résultat. L'acide nitrique fumant le détruit complétement en moins d'une demi-minute; nous savons qu'il produit le même effet sur l'albumine coagulée. Traité par l'acide nitrique, puis par la potasse, le cylindre de l'axe jaunit (acide xanthoprotéique), se rétracte et se contourne en spirale : c'est sous cet aspect qu'on peut le voir dans les tubes nerveux, raccourcis également, mais à un moindre degré. Le sucre et l'acide sulfurique concentré, qui colorent en rouge l'albumine coagulée, n'agissent pas de même sur le cylindre de l'axe; ils lui donnent tout au plus une légère teinte jaunâtre ou rougeâtre. L'eau, même bouillante, ne l'altère point; mais elle le rend plus facile à isoler, et le ratatine un peu. Ce dernier effet est produit aussi par le sublimé, l'acide chromique, l'iode et le carbonate de potasse. Toutes ces réactions prouvent évidemment que le cylindre de l'axe est formé d'une substance protéique coagulée, qui diffère de la fibrine en ce qu'elle est insoluble dans l'acide acétique, et très lente à se dissoudre dans les alcalis caustiques. Cette substance ressemble à la matière des fibrilles musculaires par son élasticité et par son insolubilité dans le carbonate de potasse, mais s'en distingue parce qu'elle est insoluble dans l'acide chlorhydrique étendu, et qu'elle se dissout difficilement dans l'acide acétique.

La conclusion qui découle naturellement de ces faits me semble être la suivante : Le cylindre de l'axe n'est point un produit artificiel et doit être considéré comme un élément constitutif des nerfs vivants. La seule objection plausible qu'on puisse faire à cette proposition, c'est qu'il est impossible de voir le cylindre de l'axe comme élément distinct dans l'intérieur des tubes, sur des nerfs frais ou vivants, et, d'une manière générale, sans recourir aux réactifs. Mais il est *à remarquer qu'on peut le mettre à découvert sur des nerfs encore chauds*. C'est ainsi que j'ai trouvé des cylindres de l'axe très évidents et faisant saillie hors des tubes nerveux, sur les racines des nerfs crâniens d'une grenouille que je venais de tuer, sur le nerf optique, le trijumeau, le nerf vague, et aussi sur les nerfs spinaux, la deuxième paire, par exemple; et cependant j'examinais ces nerfs très rapidement, en n'y ajoutant qu'une solution de sucre. J'ai vu ces cylindres, dans les mêmes circonstances, sur des nerfs périphériques dilacérés, provenant d'une grenouille, et plusieurs fois j'ai pu les reconnaître avec certitude au milieu de grosses gouttes de moelle expulsées par la pression, et dans lesquelles il affectait la forme d'un filament enroulé sur lui-même (fig. 139, 2). Il ne reste donc, à l'appui de l'opinion qui voit dans le cylindre de l'axe un produit formé après la mort, que ce seul argument, qu'il est impossible de l'observer dans l'*intérieur* des tubes nerveux frais, sans recourir aux réactifs. Mais ce fait ne prouve absolument rien, car il se présente également quand il s'agit de nerfs conservés depuis longtemps, lesquels renferment des cylindres de l'axe dans tous leurs tubes, comme le démontrent les nombreux exemples de cylindres isolés qu'on y rencontre. De ce que le cylindre de l'axe a le même pouvoir réfringent que la partie encore liquide de la moelle, on n'est nullement en droit de conclure à l'absence de ce cylindre, dans un cas comme dans l'autre. Toutes ces considérations ont produit en moi la conviction inébranlable qu'il existe au centre des tubes nerveux un organe spécial, qui diffère des parties périphériques, c'est-à-dire de l'enveloppe médullaire, non-seulement par ses propriétés chimiques, ce qui pour moi ne fait l'objet d'aucun doute, mais encore par sa consistance, son élasticité et sa forme déterminée. L'état dans lequel nous trouvons le cylindre de l'axe après addition de sérum du sang, d'albumine, d'humeur vitrée,

me semble être son état naturel ; tandis que l'alcool, l'éther, l'iode, le sublimé, l'acide gallique, l'acide chromique, lui donnent une consistance plus grande ; l'acide acétique, l'acide nitrique étendu, les alcalis, au contraire, le font paraître plus pâle et plus gonflé qu'à l'état normal. La moelle nerveuse forme une écorce semi-fluide autour du cylindre de l'axe, auquel elle adhère intimement, sans pourtant se confondre avec lui. Aussi arrive-t-il quelquefois qu'une pression fait fluer la moelle toute seule par les extrémités du tube ou par des déchirures latérales. Ces gouttes de moelle, ordinairement, se coagulent à la surface, mais restent claires et transparentes à l'intérieur, de même que la partie centrale des tubes nerveux. Beaucoup d'auteurs ont décrit ces gouttes comme étant tout le contenu des tubes nerveux, et donnent, mais à tort, leur formation comme une preuve contre la préexistence du cylindre de l'axe ; mais ces gouttes sont uniquement constituées par la moelle, qui, sur tous les tubes nerveux à double contour, a conservé sa pâleur et sa transparence dans une étendue assez grande de sa partie centrale. Ainsi, dans *un tube à double contour, le cylindre de l'axe et la partie claire médiane ne sont nullement identiques*, et il n'y a rien d'étrange, ni de contraire à l'existence du cylindre de l'axe, à voir sortir de ces tubes une foule de gouttes ayant un double contour et un centre clair. L'enveloppe médullaire peut aussi se coaguler dans toute son épaisseur, et alors le cylindre de l'axe devient quelquefois visible sous la forme d'un ruban clair, partout également large ; d'autres fois, lorsque les grumeaux sont plus nombreux, il est complétement caché, de sorte que la totalité du contenu nerveux paraît coagulée. Mais c'est là une simple apparence : toujours on trouve au centre de ces tubes nerveux la fibre transparente que je n'ai jamais vue coagulée et grumeleuse.

Relativement à la structure des cylindres de l'axe, Remak a prétendu, dans ces derniers temps, qu'ils constituent des tubes pendant la vie : aussi leur a-t-il donné le nom de *tubes de l'axe*. Ces tubes auraient des parois très minces, mais solides, et striées longitudinalement d'une manière très régulière, mais ne contiendraient pas de fibres dans leur intérieur. J'ai toujours échoué jusqu'ici dans mes tentatives pour distinguer dans le cylindre de l'axe une enveloppe spéciale et un contenu. Sous l'influence des traitements les plus variés, ces cylindres ne m'ont présenté ni un contenu constant, ni une gaîne distincte ; toujours ils m'ont semblé être des cordons pleins. Les cylindres de l'axe ne sont jamais véritablement variqueux (Remak range à tort les fibres optiques de la rétine parmi les fibres centrales des tubes nerveux) ; et s'ils présentent quelquefois des lignes très fines, comme je l'avais indiqué moi-même, cela ne prouve nullement qu'ils soient tubulés.

Les *fibres nerveuses sans moelle* sont très répandues. Je range parmi elles : 1° les fibres pâles qu'on voit dans les corpuscules de Pacini ; 2° les fibres pâles et à noyaux qui terminent les nerfs olfactifs ; 3° les fibres nerveuses transparentes et sans noyaux qu'on trouve dans la cornée ; 4° les extrémités nerveuses pâles, ramifiées, et quelquefois anastomosées qui existent dans l'organe électrique de la torpille et de la raie (R. Wagner, Ecker) ; 5° de semblables extrémités nerveuses observées dans la peau de la souris (Voy. ma *Mikr. Anat.*, § II) et de la musaraigne (Hessling) ; 6° les prolongements pâles des cellules nerveuses des organes centraux et des ganglions, même alors que quelques-uns de ces prolongements ne se continueraient pas avec des fibres à contours foncés ; 7° les fibres optiques de la rétine et les fibres de Müller de la même membrane, les extrémités des nerfs du limaçon ; 8° les fibres nerveuses des animaux invertébrés et de quelques poissons. Parmi ces fibres, celles qui se trouvent à la terminaison des nerfs furent considérées comme des tubes nerveux dès la première fois qu'on les aperçut. Quant aux prolongements des cellules nerveuses, je leur ai assigné la même signification depuis 1846 ; cette manière de voir, cependant, ne pouvait être justifiée complétement tant qu'on n'avait pas une connaissance parfaite des rapports qui unissent cette forme de fibres avec les fibres à contours foncés. Mais depuis que les travaux de Schwann, d'Ecker et de moi ont montré que les fibres nerveuses de l'embryon ont exactement la même conformation que celles dont il s'agit en ce moment, depuis que Wagner, Robin, Bidder-Reichert et moi avons

fait connaître la transition entre les prolongements pâles des corpuscules ganglionnaires et les fibres à contours foncés, il a été possible de porter un jugement définitif dans cette question. R. Wagner avait d'abord émis l'opinion que les fibres pâles des corpuscules de Pacini et des organes électriques sont des gaînes nerveuses renfermant un cylindre de l'axe, et que les prolongements de cellules qui deviennent des fibres nerveuses ne sont eux-mêmes que de simples cylindres de l'axe. Le même auteur regardait le contenu tout entier de la cellule ganglionnaire comme un cylindre de l'axe gonflé en sphère. Moi-même, quand j'eus démontré que le cylindre de l'axe est un élément constant dans les nerfs vivants, et différent de son enveloppe médullaire, je me crus pleinement autorisé à soutenir que *par l'intermédiaire du cylindre de l'axe les tubes nerveux contenant de la moelle sont en continuité directe, d'une part avec les prolongements pâles des globules ganglionnaires et avec le contenu de ces globules, d'autre part avec les extrémités pâles des nerfs mentionnés ci-dessus.* Mais je ne crois pas qu'on soit en droit, d'après cela, de considérer tout bonnement ces fibres pâles, ou le contenu des cellules, comme identiques avec les cylindres de l'axe. Cette confusion ne serait permise que s'il était établi comme une chose certaine que, dans le développement des nerfs, la moelle des tubes à contours foncés vient s'apposer à la face externe du contenu des fibres embryonnaires, en constituant un élément nouveau entre ce contenu et la gaîne nerveuse. Mais ce fait n'est rien moins que démontré, et il est même plus probable, au contraire, que la moelle, qui contient de l'albumine, résulte simplement d'une métamorphose que subissent les portions périphériques du contenu des nerfs embryonnaires, c'est-à-dire d'une formation de graisse dans leur épaisseur, et que le cylindre de l'axe n'est que la partie centrale de ce contenu, laquelle n'a éprouvé aucune transformation. A ce compte tous les éléments dont nous discutons ici la valeur seraient, non point de simples cylindres de l'axe, mais des tubes nerveux dans un état tout à fait embryonnaire, et dont le contenu est encore homogène ; ils se continueraient, par conséquent, avec tous les éléments qui constituent le tube à contours foncés. Pour le moment, cette seconde interprétation me paraît préférable. Je ferai observer, du reste, que les *tubes pâles eux-mêmes présentent divers degrés de développement.* Les tubes à noyaux de l'organe olfactif ressemblent complétement à des fibres embryonnaires ; il en est de même, selon toute apparence, des ramifications nerveuses pâles de l'organe électrique. Le contenu mou et grumeleux des premiers montre peu d'analogie avec un cylindre de l'axe. Le contenu des fibres pâles, des corpuscules de Pacini, lesquelles offrent également une gaîne, représenterait plutôt un cylindre de l'axe. Dans la cornée, le contenu des tubes terminaux, complétement hyalins, paraît plus fluide ; on peut en dire autant du contenu des fibres optiques de la rétine, dans lesquelles on ne distingue pas la moindre trace du cylindre de l'axe. Pour ce qui est enfin des prolongements des cellules nerveuses, qu'ils aient ou non une gaîne délicate, ils consistent en une substance qui souvent ressemble beaucoup à un cylindre de l'axe, mais qui d'autres fois est moins résistante que ce dernier et se rapproche davantage du contenu des cellules nerveuses. Il s'ensuit que le contenu des tubes nerveux pâles et sans moelle, bien que représentant plus qu'un cylindre de l'axe sous le rapport génésique, pourrait cependant revêtir à peu près tous les caractères de cet élément.

§ 115. **Cellules nerveuses.** — Les *cellules nerveuses*, *cellulæ nerveæ* (*corpuscules de revêtement* [*Belegangskörper*], *corpuscules nerveux*, Valentin) (fig. 142), sont des cellules à noyau qu'on rencontre en grand nombre dans la substance grise ou colorée des organes centraux et dans les ganglions, quelquefois aussi dans les troncs nerveux et dans les expansions périphériques des nerfs (rétine, limaçon, vestibule). Les cellules nerveuses sont pourvues d'une enveloppe extérieure, *membrane délicate* et amorphe dont la démonstration est facile sur celles des ganglions (cellules ganglionnaires, globules, cor-

puscules ganglionnaires), difficile, au contraire, sur celles des organes centraux. En se servant de divers réactifs, il est possible, cependant, de voir assez nettement cette membrane sur les grosses cellules ; tandis que sur les plus petites, de même que sur les tubes minces, elle se dérobe à notre observation, bien qu'elle existe peut-être. Le *contenu* des cellules nerveuses est une sub-

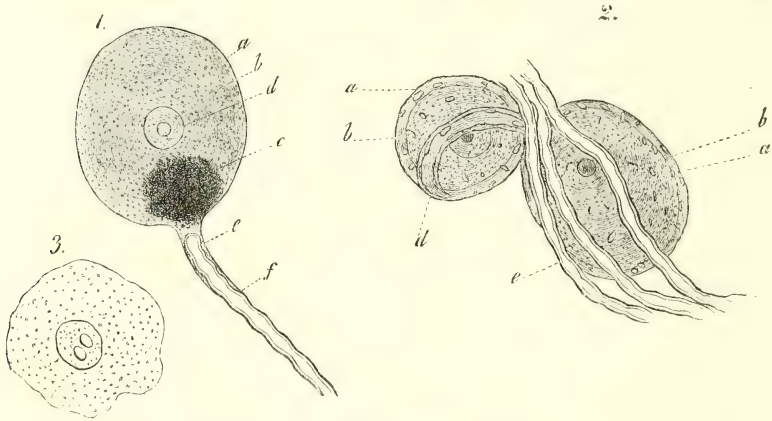

Fig. 142.

stance molle, visqueuse, élastique, qui, outre le noyau de cellule, se compose de deux parties : 1° d'une *substance fondamentale*, légèrement jaunâtre ou incolore, à laquelle principalement le contenu des cellules nerveuses doit ses propriétés physiques, et qui consiste en grande partie en un composé protéique ; 2° de granulations fines de diverses espèces. Dans les cellules incolores, ces granulations ont toutes la même grosseur : elles sont arrondies, ordinairement fines et pâles, rarement foncées et d'un certain volume, distribuées dans tout le contenu jusqu'à la partie la plus interne, et incorporées à la substance fondamentale. Dans les cellules colorées, au contraire, elles sont remplacées par des corpuscules plus ou moins jaunâtres, bruns ou noirs. Ces derniers, en général, sont plus volumineux et accumulés dans la région de la cellule voisine du noyau. Quelquefois ils remplissent presque toute la cavité de la cellule, à laquelle ils donnent complétement l'aspect d'une cellule pigmentaire brune ou noire. Au centre du contenu se trouve le *noyau*, qui a la forme d'une vésicule le plus souvent très nette, sphérique,

Fig. 142. — Cellules nerveuses du nerf acoustique, grossies 350 fois.

1. Cellule nerveuse avec origine d'une fibre nerveuse, tirée du rameau anastomotique entre le facial et l'acoustique dans le conduit auditif interne du bœuf : *a*, membrane de la cellule ; *b*, contenu ; *c*, pigment ; *d*, noyau ; *e*, prolongement de la gaîne sur la fibre nerveuse ; *f*, fibre nerveuse.

2. Deux cellules nerveuses avec des fibres, tirées du nerf ampullaire inférieur du bœuf : *a*, gaîne pourvue de noyaux ; *b*, membrane des cellules ; *d*, origine d'une fibre dont la gaîne est parsemée de noyaux ; *e*, trois fibres nerveuses à contours doubles.

3. Contenu d'une cellule ganglionnaire extrait de son enveloppe, et présentant un noyau et deux nucléoles.

Je dois ces dessins à l'obligeance de M. le marquis Corti.

à paroi distincte, renfermant une matière fluide, avec un ou rarement deux nucléoles foncés, volumineux, pourvus quelquefois eux-mêmes d'une cavité.

Le volume des cellules nerveuses est sujet à de grandes variations. De même que les fibres, on doit distinguer les cellules en grosses, petites et moyennes. Les diamètres extrêmes des cellules sont $0^{mm},005$ à $0^{mm},007$ et $0^{mm},11$ à $0^{mm},14$. Les noyaux, dont le volume est généralement en rapport avec celui des cellules, mesurent de $0^{mm},0034$ à $0^{mm},018$; les nucléoles, de $0^{mm},0011$ à $0^{mm},007$. En outre, les cellules nerveuses se divisent en : 1° *cellules à parois minces* et *cellules à parois épaisses :* les premières n'existent guère que dans la moelle épinière et dans l'encéphale ; 2° en *cellules indépendantes* et *cellules munies de prolongements*, pâles, uniques, ou au nombre de deux ou plus (cellules unipolaires, bipolaires, multipolaires) et souvent ramifiées, prolongements qui, dans une foule de points, se continuent avec des fibres nerveuses à contours foncés, et qui représentent même de véritables fibres nerveuses sans moelle.

Indépendamment des cellules nerveuses, les organes nerveux centraux contiennent, comme éléments constants, une *substance grenue*, pâle, qui offre la plus grande analogie avec le contenu des cellules, et des *noyaux libres*, réunis souvent en très grand nombre dans certaines régions. Les mêmes éléments se retrouvent dans la rétine, et, suivant Wagner et Robin, dans les ganglions des plagiostomes.

Les cellules nerveuses sont de simples cellules, et Schwann les considérait déjà comme telles ; leur forme, leur composition chimique et la manière dont elles se développent, ne permettent pas le moindre doute à cet égard. Si récemment Bidder (*l. c.*), partant de ce fait, que souvent les cellules ganglionnaires sont unies par leurs deux extrémités à des fibres nerveuses à contours foncés, a cru pouvoir en induire qu'elles ne sont que des masses sans enveloppe, englobées dans certaines dilatations des tubes nerveux, c'est qu'il a fait abstraction des cellules nerveuses qui ne fournissent pas de fibres, et qui néanmoins possèdent une gaîne comme les autres. Il a oublié aussi qu'il est des cellules nerveuses qui donnent naissance à une seule fibre, et d'autres qui sont l'origine d'un grand nombre de fibres, cellules auxquelles il est très difficile d'adapter la manière de voir de Bidder. Il a négligé, enfin, l'histoire du développement, qui nous montre les cellules nerveuses se formant *in toto* d'une cellule unique, qu'elles fournissent ou non des origines nerveuses. Tout dernièrement Remak a assigné au contenu des cellules ganglionnaires des raies une seconde enveloppe distincte, qui se continuerait avec les fibres centrales des tubes nerveux, tandis que la membrane proprement dite de ces cellules nerveuses serait en rapport avec la gaîne amorphe de ces tubes. Le même auteur a décrit le contenu des cellules nerveuses comme étant strié et formé de fibrilles sur des pièces traitées par l'acide chromique, fibrilles qu'il regarde comme la continuation de celles qu'il croit avoir vues sur ce qu'il appelle *gaîne des fibres centrales des tubes nerveux*. Évidemment ces stries sont produites par le réactif, et quant à la seconde membrane des cellules, son existence est aussi problématique que celle de la gaîne de l'axe central. Aujourd'hui R. Wagner nie l'existence de *cellules nerveuses sans prolongements ;* selon lui, tous les prolongements des cellules nerveuses se continuent avec des fibres nerveuses, ou servent à unir les cellules entre elles. Mais il a négligé jusqu'ici de nous donner des preuves à l'appui de ces propositions (voyez plus bas). On est encore dans le doute relativement à la question de savoir si les cellules nerveuses des organes centraux possèdent ou non une membrane d'enveloppe. Stannius a cherché en vain cette

membrane sur la lamproie, et R. Wagner n'a pas été plus heureux dans ses études sur l'organe électrique de la torpille. Je crois avoir vu une membrane distincte dans les grosses cellules rameuses de la moelle épinière et du cervelet de l'homme, quelquefois aussi en d'autres endroits ; je conviendrai volontiers cependant que sur toutes les petites cellules et sur les prolongements des cellules centrales, en général, il est impossible de s'assurer de l'existence d'une enveloppe. Mais ce fait ne suffit pas, selon moi, pour faire rejeter complétement l'idée d'une gaîne spéciale. On devra donc s'abstenir provisoirement de porter un jugement définitif dans cette question, comme lorsqu'il s'agit des tubes nerveux les plus déliés. Les prolongements des cellules nerveuses de la moelle et de l'encéphale, que Purkyně a vus le premier, seront étudiés d'une manière plus approfondie avec les organes centraux : nous examinerons en même temps les rapports qui existent entre ces prolongements et les fibres centrales. Dans les ganglions on trouve rarement des cellules munies de prolongements multiples ; elles y sont remplacées par des cellules pourvues d'un, deux, rarement trois ou quatre appendices qui se continuent avec des tubes à bords foncés. Les cellules nerveuses sont formées, en grande partie, par une substance protéique coagulée, quoique molle, qui semble avoir les plus grandes analogies chimiques avec celle de l'axe central. On n'a point recherché si la membrane d'enveloppe et le noyau jouissent de propriétés différentes. Il est certain que la graisse, qu'on a trouvée en petite quantité dans la substance grise, constitue au moins les granulations foncées des cellules ; les autres parties du contenu cellulaire ne paraissent pas non plus en être exemptes. Soumises à une certaine pression, les cellules isolées s'aplatissent considérablement ; mais elles reviennent promptement à leur forme naturelle lorsque la pression a cessé. Les prolongements eux-mêmes sont très élastiques, et, de même que l'axe central, ils se laissent allonger par la traction et reviennent ensuite à leur longueur primitive.

SECTION II.

SYSTÈME NERVEUX CENTRAL.

§ 116. **Moelle épinière**. — Dans la moelle épinière, les éléments nerveux sont distribués de telle manière que la portion corticale et blanche de cet organe est composée exclusivement de tubes nerveux, tandis que le noyau central et ses prolongements, les *cornes*, contiennent parties égales de tubes nerveux et de cellules nerveuses.

Pour la facilité de la description, on est dans l'usage de diviser la moelle en deux moitiés, et chacune de ces dernières en trois cordons. Les *cordons antérieurs* (*funiculi anteriores*), sont presque complétement séparés l'un de l'autre par le *sillon antérieur* qui règne sur toute la longueur de la moelle et loge un prolongement vasculaire de la pie-mère. Ils ne sont réunis, dans le fond de ce sillon, que par la commissure antérieure ou *commissure blanche*. En dehors, ils s'étendent jusqu'aux points d'émergence des racines antérieures ou jusqu'au *sillon collatéral antérieur ;* mais il est impossible de les séparer des *cordons latéraux* (*funiculi laterales*). Ceux-ci sont limités, en arrière, par les insertions des racines postérieures, dont l'ensemble constitue le *sillon collatéral postérieur*, et se continuent avec les *cordons postérieurs*, auxquels ils adhèrent intimement. Les cordons postérieurs semblent se réunir en arrière sur la ligne médiane, car le sillon longitudinal admis par quelques auteurs n'existe pas en réalité chez l'homme, si ce n'est au niveau

du renflement lombaire et dans la région cervicale. Mais, dans le fait, ils sont séparés l'un de l'autre dans tout le trajet de la moelle, par une foule de vaisseaux sanguins qui se rendent dans le noyau gris central en suivant le plan médian ; c'est au point que, presque partout, leurs éléments ne se touchent même pas, et que là où ils sont en contact entre eux, il n'y a que simple juxtaposition et non entrecroisement. La substance blanche de la moelle présente donc deux moitiés unies entre elles uniquement par la commissure blanche. La division de chacune de ces moitiés en trois cordons remplissant les excavations produites par la substance grise proéminente est beaucoup plus artificielle.

La *substance grise* comprend une portion moyenne, d'apparence rubanée, et quatre lames qui s'en détachent latéralement ; il en résulte que sa coupe transversale figure une croix. La partie moyenne, ou la *commissure grise*, dans beaucoup de cas, est creusée, chez l'adulte, d'un canal spinal analogue à celui qui existe chez le fœtus, et tapissé d'un épithélium cylindrique. Ce canal est entouré d'une couche grise, que j'ai désignée sous le nom de *noyau gris central*, et que je rattache avec Virchow à l'épendyme du canal spinal. Je l'appellerai, pour ce motif, *cordon central de l'épendyme*. En avant et en arrière de ce cordon, se trouvent des fibres nerveuses transversales, constituant la *commissure grise* ou *postérieure*. Parmi les lames, appelées *cornes* sur une coupe transversale, les antérieures sont plus épaisses et plus courtes (*cornes antérieures*). Elles sont d'un gris uniforme, et se composent de cellules nerveuses de différents volumes et de fibres nerveuses fines et moyennes. Les lames postérieures (*cornes postérieures*), sont plus larges et plus minces, et offrent d'ailleurs, à leur origine, la même structure que les premières, si ce n'est qu'elles contiennent des cellules plus petites. A leur bord libre, au contraire, elles sont revêtues d'une substance plus pâle, composée principalement de petites cellules nerveuses : c'est la *substance*

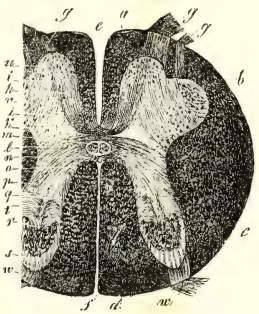

Fig. 143.

Fig. 143. — Section transversale de la moelle épinière, au niveau de la partie supérieure de la région lombaire. Grossissement d'environ 30 diamètres (demi-schématique). *a*, cordons antérieurs ; *b*, cordons latéraux, portion motrice ; *c*, cordons latéraux, portion sensible ; *d*, cordons postérieurs ; *e*, sillon longitudinal antérieur ; *f*, sillon longitudinal postérieur ; *g*, racines motrices ; *h*, faisceau interne de ces racines ; *i*, faisceau externe ; *k*, entrecroisement des cordons antérieurs dans la commissure antérieure ; *l*, fibres grises des cordons latéraux se prolongeant dans la commissure grise antérieure ; *m*, cordon central de l'épendyme garni en dedans de deux groupes de cellules un peu foncées ; *n*, commissure grise postérieure, avec un vaisseau coupé en travers ; *o*, fibres des cordons postérieurs, se prolongeant dans la commissure grise ; *p*, fibres des racines sensitives se rendant dans les cordons latéraux ; *q*, fibres de même nature pénétrant dans les cordons postérieurs ; *r*, faisceaux de fibres longitudinales qui vont dans les racines sensitives ; *s*, substance gélatineuse, traversée par des faisceaux de racines sensitives *w* ; *t*, fibres des racines sensitives se dirigeant horizontalement en avant vers les commissures grises ; *u*, grosses cellules des cornes antérieures (les points), groupe interne ; *v*, groupe externe de ces cellules.

gélatineuse de Rolando. Les racines antérieures des nerfs spinaux passent entre les cordons antérieurs et les cordons postérieurs pour pénétrer dans les cornes antérieures ; les racines postérieures cheminent entre les cordons postérieurs, traversent la substance gélatineuse et se rendent dans les lames postérieures.

Relativement à la *structure intime* de la moelle épinière, il faut distinguer dans la *substance blanche* des *fibres horizontales* et des *fibres longitudinales*. Si l'on fait abstraction de la commissure antérieure, on trouve dans toute la substance blanche des fibres longitudinales en beaucoup d'endroits sans aucun mélange de fibres transversales. Ces fibres, dans toute l'épaisseur de la moelle, sont parallèles entre elles ; elles ne s'entrecroisent jamais les unes avec les autres ni ne forment des faisceaux plus petits. Leur nombre va en diminuant de haut en bas, attendu que, comme nous le verrons plus bas, les plus internes pénètrent successivement dans la substance grise. Ces fibres présentent les caractères généraux des tubes nerveux centraux, c'est-à-dire qu'elles ont une gaîne très délicate, et une grande tendance à devenir variqueuses et à se diviser en fragments isolés, comprenant, soit tous les éléments du tube nerveux à la fois, soit seulement le cylindre de l'axe ou la moelle. Leur diamètre comporte de $0^{mm},0027$ à $0^{mm},011$, ou, en moyenne, $0^{mm},005$ à $0^{mm},007$; il varie très peu sur toute la longueur d'une même fibre. On ne rencontre dans la substance blanche ni bifurcation ni autre modification du diamètre des tubes nerveux.

Les *fibres transversales* existent : 1° dans les parties des cordons latéraux et postérieurs qui touchent les cornes de la substance grise : on en trouvera la description avec celle de cette substance ; 2° dans la commissure antérieure ; 3° dans les régions où les racines nerveuses pénètrent dans la moelle.

La *commissure blanche* ou *antérieure* (fig. 143, 4) n'est pas une commissure dans l'acception véritable de ce mot. Elle est formée par les fibres les plus profondes des cordons antérieurs qui se recourbent obliquement en dedans, s'entrecroisent au-devant de la commissure grise, et s'irradient, celles qui viennent du cordon antérieur droit, dans la corne antérieure gauche, celles qui naissent du cordon antérieur gauche, dans la corne antérieure droite. Ainsi, la commissure antérieure est le lieu où se fait l'*entrecroisement des cordons antérieurs*, et pourrait être désignée sous ce dernier nom. Son épaisseur est très variable ; très considérable au niveau des deux renflements de la moelle, elle est très faible, au contraire, à la partie moyenne de la région dorsale. La largeur de la commissure antérieure est généralement en rapport avec celle de la moelle et du fond du sillon antérieur ; très grande dans le renflement cervical, elle diminue assez régulièrement vers les deux extrémités de la moelle. Les fibres nerveuses entrecroisées ont $0^{mm},0027$ à $0^{mm},007$ de largeur, mais se rétrécissent quelquefois d'une manière évidente au moment où elles s'irradient dans les cornes antérieures.

Les *racines des nerfs spinaux* (fig. 143, *g*, *n*), arrivées au sillon collatéral antérieur et au sillon collatéral postérieur, passent entre les fibres longitudi-

nales en suivant un trajet horizontal ou légèrement ascendant, mais restent parfaitement indépendantes de ces dernières. Elles s'enfoncent toutes dans les lames grises antérieures ou postérieures, où nous les retrouverons plus loin. Les tubes nerveux dont elles se composent n'ont pas tous un même diamètre. Les deux tiers de ceux qui forment les racines postérieures ont de $0^{mm},009$ à $0^{mm},018$, le tiers restant $0^{mm},0027$ à $0^{mm},007$. Dans les racines antérieures, les tubes mesurent de $0^{mm},014$ à $0^{mm},025$; un quart environ n'a que $0^{mm},0056$ à $0^{mm},007$. Aussitôt qu'ils sont entrés dans la moelle, ces tubes revêtent tous les caractères des fibres nerveuses centrales. Les plus larges mesurent encore, au commencement, $0^{mm},009$ à $0^{mm},014$ dans les racines sensitives, $0^{mm},018$ dans les racines motrices ; mais ils s'amincissent de plus en plus, et au moment où ils pénètrent dans la substance grise, les premiers ont à peine plus de $0^{mm},0027$ à $0^{mm},0063$, les derniers plus de $0^{mm},009$ (quelques-uns, cependant, ont encore $0^{mm},014$).

Les *cellules nerveuses* et les *tubes nerveux de la substance grise* méritent une attention toute spéciale. Les premières affectent des formes très différentes ; mais elles ont ce caractère commun que toutes, sans exception, sont pourvues de prolongements, généralement multiples, qui, après s'être ramifiés plusieurs fois, se terminent par des filaments très fins et très pâles, semblables aux cylindres de l'axe les plus fins. Je distinguerai : 1° Celles de la substance gélatineuse ; elles ont un diamètre de $0^{mm},009$ à $0^{mm},018$, une couleur légèrement jaunâtre, et sont pourvues d'un à trois prolongements et d'un noyau simple. Outre ces cellules, la substance gélatineuse contient encore des faisceaux de fibres provenant des racines postérieures, ainsi qu'un grand nombre d'autres fibres nerveuses (voyez plus bas). 2° Celles qui se trouvent principalement au sommet des cornes antérieures, où elles forment un groupe interne et un groupe externe (fig. 144, *v*). On les rencontre aussi, en moins grand nombre, il est vrai, dans les autres points des cornes antérieures, mais jamais dans la substance gélatineuse, ni dans la commissure antérieure. Ces cellules nerveuses (fig. 144), très remarquables par leur développement, ont toutes de $0^{mm},07$ à $0^{mm},12$ de diamètre ; elles sont fusiformes ou polyédriques, et souvent remplies d'un pigment brun. A leur partie centrale se voit un noyau de $0^{mm},011$ à $0^{mm},018$ de diamètre, et de leur périphérie partent 2 à 9 prolongements ramifiés ou même plus, larges souvent de $0^{mm},009$ à $0^{mm},011$ à leur origine ; on peut suivre jusqu'à une distance de $0^{mm},2$ à $0^{mm},5$ ces prolongements, qui se terminent par des filaments d'une ténuité extrême, mesurant à peine plus de $0^{mm},0009$ et placés au sein de la substance grise. Outre ces grosses cellules, on trouve encore, dans la substance grise, un nombre moins considérable de cellules nerveuses plus petites, qui forment une série complète entre les premières et celles de la substance gélatineuse ; il est inutile d'en donner une description spéciale.

Les *tubes nerveux de la substance grise* sont excessivement nombreux ; ils forment bien certainement la moitié, si ce n'est davantage, de la masse totale de cette substance. Ils ne diffèrent de ceux de la substance médullaire qu'en ce qu'ils sont de moitié moins larges, en moyenne, que ces derniers

($0^{mm},0018$ de diamètre). Cependant on trouve aussi, dans la substance grise, des tubes larges, analogues à ceux de la substance blanche et des racines nerveuses, notamment dans les cornes antérieures, et surtout près des racines antérieures ; mais ces tubes y sont toujours plus isolés. Le *trajet des fibres nerveuses* dans la substance grise est un des problèmes les plus difficiles de l'histologie. Si nous examinons, en premier lieu, les *racines des nerfs périphériques* (fig. 143, 145), nous verrons : 1° que les *racines motrices*,

Fig. 144.

après avoir pénétré dans le sillon collatéral antérieur et croisé la direction des faisceaux longitudinaux de la substance blanche, s'enfoncent dans la substance grise, où elles suivent deux directions principales. Les unes, et ce sont celles qui se trouvaient à la partie interne du faisceau (fig. 143, *h*), plongent dans la portion interne des cornes antérieures, au voisinage des cordons antérieurs, et se dirigent en arrière et un peu en dedans, sans constituer de plexus ni de faisceaux secondaires distincts ; elles cheminent entre les cellules rameuses du groupe interne sous forme d'un faisceau compacte, complétement indépendant des prolongements de ces cellules. C'est ce qu'on voit très bien à un fort grossissement, permettant de suivre les différentes fibres nerveuses à travers les groupes de cellules. Sur des coupes bien faites, il est possible de voir aussi le trajet ultérieur de ces fibres dans la substance grise, et de s'assurer qu'elles s'étendent jusque sur les côtés de la commissure

Fig. 144. — Grosses cellules nerveuses munies de prolongements, tirées des cornes antérieures de la moelle épinière de l'homme. Grossissement de 350 diamètres.

antérieure, où elles se continuent en arc de cercle avec les fibres qui constituent cette commissure ; de sorte que les fibres des racines nerveuses du côté droit se rendent dans le cordon antérieur gauche ; celles du côté gauche, dans le cordon antérieur droit. Il s'ensuit que la commissure blanche établit la *continuité entre les fibres longitudinales des cordons antérieurs et une partie des racines motrices, et qu'elle est le lieu où se fait l'entrecroisement de ces racines.*

Une partie notable des racines motrices ne participent point à cet entrecroisement et restent indépendantes des cordons antérieurs : ce sont les fibres les plus externes qui ont pénétré dans la corne antérieure (fig. 143, *i*) ; réunies en petits faisceaux, ou même complétement isolées, ce qui les rend plus difficiles à suivre, ces fibres se dirigent en arrière, soit directement, soit en décrivant un arc à convexité interne, mais gagnent toujours la moitié antérieure des cordons latéraux, traversent le groupe externe des grosses cellules rameuses qu'on trouve dans les cornes antérieures, et s'enfoncent dans les cordons latéraux en suivant un trajet horizontal. Ces fibres transversales pénètrent plus ou moins profondément dans les cordons latéraux (jusque vers leur partie moyenne et au delà), puis se recourbent de bas en haut et deviennent longitudinales. Ainsi, pour nous résumer, *une seconde portion des racines motrices a son origine dans la moitié antérieure des cordons latéraux, et émerge de la moelle sans avoir subi d'entrecroisement.*

Il est à remarquer que les fibres qui, des cordons antérieurs ou latéraux, se rendent dans les racines motrices des nerfs, éprouvent pour la plupart (peut-être toutes), pendant ce trajet, de notables modifications dans leur diamètre. Ainsi que nous l'avons déjà vu, ces fibres ont $0^{mm},005$ à $0^{mm},009$ de diamètre en moyenne dans les cordons antérieurs ; dans la commissure antérieure, elles dépassent à peine $0^{mm},007$, et dans la substance grise, $0^{mm},005$. La même chose peut se dire des fibres des cordons latéraux qui, avant que d'atteindre la substance grise et dans leur portion horizontale, n'ont pas plus de $0^{mm},005$ de diamètre. Mais à cet amincissement succède, quelquefois dès avant l'entrée des fibres dans la substance grise, d'autres fois seulement après leur sortie, une nouvelle augmentation de volume que nous avons déjà traduite par des chiffres dans le paragraphe précédent. Il s'ensuit que, si nous prenons pour point de départ les nerfs périphériques, nous trouverons d'abord un amincissement graduel des fibres depuis leur entrée dans la moelle jusqu'à leur émergence de la substance grise, puis un élargissement au moment où elles rejoignent les éléments longitudinaux de la substance blanche. Cet élargissement, cependant, est loin d'être suffisant pour rendre aux fibres leur diamètre primitif. Quant à des divisions de fibres, je n'en ai point rencontré dans les cornes antérieures, non plus que dans le reste de la moelle.

De même que les racines antérieures, les *racines postérieures des nerfs spinaux*, comme nous l'avons déjà dit, cheminent horizontalement ou en remontant légèrement, depuis le sillon collatéral postérieur et à travers les faisceaux longitudinaux de la substance blanche, jusqu'aux cornes posté-

rieures. Là elles forment un certain nombre de faisceaux plus ou moins volumineux (de 0mm,02 à 0mm,05 de largeur) (fig. 143, *s*, 145, *b*), qui traversent la substance gélatineuse chacun isolément et sans communiquer en aucune façon avec les cellules nerveuses, pour pénétrer dans la substance grise. Là elles prennent deux voies différentes : les unes se recourbent en arc de cercle ou se coudent à angle presque droit pour devenir ascendantes et longitudinales ; elles cheminent ensuite dans la portion postérieure de la substance grise, au-devant de la substance gélatineuse, et s'unissent peu à peu aux cordons postérieurs principalement, mais aussi en partie à la moitié postérieure des cordons latéraux (fig. 143, *r*; 145, *g*). Constamment une autre partie des racines sensitives (fig. 143, *t*; 145), réunies en faisceaux, passent entre les faisceaux longitudinaux que nous venons de mentionner, se portent de plus en plus en avant et finissent par se perdre dans les cordons postérieurs et latéraux ; quelques-unes, cependant, se rendent dans la commissure grise. Les premières, celles surtout qui se rendent dans les cordons postérieurs, sont souvent très visibles sur des coupes horizontales (fig. 143, *p*, *q*). C'est vers l'extrémité inférieure de la moelle, au-dessous du renflement lombaire, que je les ai trouvées le plus nettement dessinées. Elles s'étendaient jusqu'au voisinage du noyau gris central, et c'est là seulement qu'elles se recourbaient en arrière, pour pénétrer dans les cordons postérieurs. Je les ai bien observées également dans le renflement lombaire, entre la substance gélatineuse et la commissure postérieure. Les fibres horizontales des racines postérieures qui vont dans les cordons latéraux sont aussi très évidentes dans certains cas; mais leur nombre paraît toujours bien inférieur à celui des fibres qui vont rejoindre les cordons postérieurs. La continuité entre les commissures grises et une partie des fibres des racines sensitives n'est pas difficile à suivre dans la commissure postérieure dont les fibres, ou un certain nombre du moins, se portent en arrière,

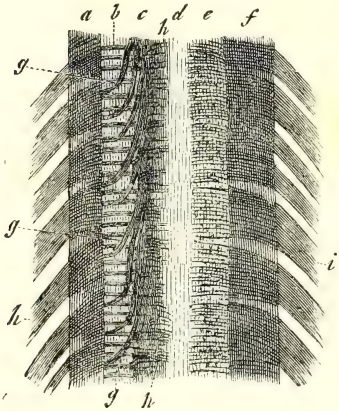

Fig. 145.

Fig. 145. — Section verticale de la moelle passant par la partie moyenne des cornes de la substance grise et par les points d'émergence des nerfs. Grossissement de 25 diamètres environ. *a*, cordons postérieurs traversés par les racines sensitives *h*; *b*, substance gélatineuse; *c*, prolongements des racines postérieures qui, arrivées au-devant de la substance gélatineuse, se recourbent en haut et deviennent longitudinales, pour se confondre principalement avec les cordons postérieurs ; *d*, base des cornes postérieures, présentant les extrémités apparentes (coupées en travers) de la portion horizontale des racines sensitives ; *e*, corne antérieure, parsemée de grosses cellules nerveuses qui sont figurées par des points et montrant les prolongements horizontaux, également coupés, des racines motrices ; *f*, cordons antérieurs, traversés par les racines motrices *i*.

au-devant des cordons postérieurs, et se continuent directement avec les faisceaux de la substance gélatineuse. Dans la commissure grise antérieure, j'ai pu voir également, sinon une continuité directe de ses fibres avec les racines sensitives, du moins le passage de ces fibres dans les cornes postérieures. Du reste, les fibres des commissures ont des connexions intimes, non-seulement avec les racines sensitives, mais encore et très évidemment avec les cordons postérieurs. Leurs connexions sont moins nettes avec les cordons latéraux. Ceux-ci fournissent, à leur partie antérieure, au voisinage de la base des cornes postérieures, des faisceaux qui décrivent un arc de cercle pour se porter dans les commissures, où elles se mêlent avec les autres fibres de ces dernières (fig. 143, *o* et *l*). Il est probable que ces fibres se continuent, du côté opposé, avec les fibres des commissures qui proviennent des racines postérieures. S'il en était ainsi, il existerait un entrecroisement dans la commissure postérieure, tout comme dans la moitié antérieure de la moelle. D'après ce que nous venons de voir, les racines sensitives reçoivent leurs fibres principalement des cordons postérieurs et des cordons latéraux (moitié postérieure) du même côté, probablement aussi des mêmes cordons du côté opposé, par l'intermédiaire des commissures grises.

Les fibres des racines sensitives, de même que celles des racines motrices, éprouvent un amincissement notable pendant leur trajet à travers la substance grise des cornes postérieures. Dans les racines mêmes, on trouve encore des fibres qui ont $0^{mm},018$ de largeur ; dans la substance gélatineuse, elles ne dépassent jamais $0^{mm},009$; dans la substance grise, elles ont $0^{mm},002$ à $0^{mm},007$, et dans les commissures grises, $0^{mm},0018$ à $0^{mm},0027$ seulement. Dans les cordons postérieurs et latéraux, elles reviennent à $0^{mm},0027$—$0^{mm},009$; mais il est à remarquer que cette augmentation de diamètre des tubes horizontaux de ces cordons n'est appréciable qu'après un certain trajet, comme on peut s'en convaincre sur des coupes verticales faites suivant un plan transversal passant par les cornes postérieures. Les mêmes préparations permettront de voir directement les changements de diamètre qu'éprouvent un grand nombre de fibres au moment, par exemple, où les racines pénètrent dans la substance gélatineuse.

A côté des fibres qui se continuent soit avec les racines motrices, soit avec les racines sensitives, on trouve, dans la substance grise, un assez grand nombre de tubes nerveux qu'il n'est pas possible de rattacher à ces racines et qu'on doit considérer, jusqu'à plus ample informé, comme des *fibres spéciales de la moelle*.

Le *canal central*, que quelques auteurs modernes, et Stilling en particulier, regardent comme constant, est très souvent oblitéré chez l'adulte. Cette circonstance m'explique pourquoi je ne l'ai pas remarqué dans mes premières recherches. Maintenant je le trouve parfois très développé dans toute la longueur de la moelle, ou au moins dans la partie cervicale et lombaire de cet organe. Ce canal est de forme rubanée ou prismatique ; sa largeur varie entre $0^{mm},02$ et $0^{mm},2$. Il occupe la partie moyenne du noyau gris cen-

tral, que je considérais autrefois comme formé de substance grise, mais qu'aujourd'hui je rattache, avec Virchow, à l'épendyme dont ce noyau paraît être un épaississement analogue à celui qu'on trouve dans les ventricules cérébraux.

Le noyau central acquiert le plus de volume au niveau du renflement lombaire; vient ensuite la région cervicale. Coupé en travers, il présente la forme d'une poire, d'un bouclier ou d'un cœur. Les cellules dont il se compose ressemblent beaucoup, par leur forme étoilée et leurs prolongements ramifiés, aux cellules nerveuses. Mais, d'après Virchow, on rencontre également çà et là des cellules dans l'épendyme épaissi des cavités cérébrales; comme, d'ailleurs, le noyau gris central de la moelle épinière se continue en haut avec l'épendyme du quatrième ventricule, il me sera permis, ce me semble, de le considérer comme n'étant pas de nature nerveuse. Les cellules étoilées de ce cordon ou tube épendymique, lesquelles renferment souvent jusqu'à 5 noyaux, devront être rapprochées, par conséquent, des cellules plasmatiques du tissu conjonctif, et l'oblitération du canal spinal devra être attribuée à un épaississement de l'épendyme, épaississement très fréquent, d'après Virchow, dans les cornes postérieures des ventricules cérébraux.

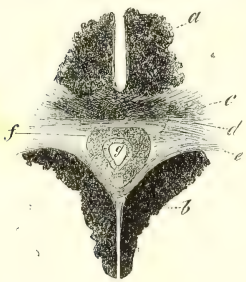

Fig. 146.

Je ferai remarquer encore que, sur des préparations conservées dans l'acide chromique, j'ai cru voir les cellules épithéliales cylindriques du canal spinal garnies de cils vibratiles. Ce point mérite d'être soumis à de nouvelles investigations.

Le ligament coccygien ou filet terminal, en tant que prolongement du cordon épendymique de la moelle, contient, partout où il est encore creux, une substance grise et molle, composée principalement de cellules à noyau arrondi, pâles, de $0^{mm},011$ à $0^{mm},014$ de diamètre, et entourant, d'après Stilling, un canal central. En outre, on trouve, dans sa partie supérieure et entre les cellules, de véritables tubes nerveux à contours foncés, dont le diamètre, variable d'ailleurs, est généralement très faible; puis de nombreuses fibres fines et pâles dont jusqu'ici je n'ai pu déterminer la nature, ignorant si ce sont des prolongements de cellules ou des fibres nerveuses très fines. Remak (*Observ.*, p. 18) présume que, chez les mammifères, les véritables fibres nerveuses du filet terminal se rendent toutes dans les rameaux qu'il a vus s'en détacher latéralement.

§ 117. **Trajet probable des fibres de la moelle.** — Nous avons vu que les racines motrices et sensitives ne se terminent pas au niveau de leur inser-

Fig. 146. — Section transversale de la partie centrale de la moelle épinière de l'homme, au niveau de la région lombaire : *a*, faisceaux antérieurs; *b*, faisceaux postérieurs; *c*, commissure blanche; *d*, partie antérieure de la commissure grise; *e*, partie postérieure de cette dernière; *f*, cordon épendymique central et canal central *g*, tapissé d'un épithélium.

tion sur la substance grise de la moelle, comme on pourrait le croire au premier abord, et qu'en général elles se recourbent de bas en haut pour se joindre aux fibres longitudinales de la substance blanche. Or, une question importante, c'est de savoir ce que deviennent ces fibres. Se terminent-elles dans la moelle après un certain trajet, ou bien s'élèvent-elles toutes jusqu'à l'encéphale? Avant ces dernières années, tous les auteurs s'accordaient encore pour admettre cette dernière hypothèse, lorsque Volkmann, dans son excellent article *Physiologie des nerfs*, ébranla profondément l'opinion générale, reposant sur des probabilités plutôt que sur des observations directes, et entraîna la plupart des physiologistes à des idées complétement opposées. Moi-même je fus séduit par ses arguments, aussi longtemps que je n'eus pas examiné les choses de mes propres yeux. La théorie de Volkmann, en effet, paraissait établir un lien très naturel entre les données anatomiques et les phénomènes physiologiques connus à cette époque. Si néanmoins je déserte aujourd'hui cette théorie, d'après laquelle les nerfs spinaux se termineraient dans la moelle, c'est que des motifs graves m'ont porté à le faire. Il m'est vraiment pénible de combattre une manière de voir qui semblait devoir jeter une vive lumière sur les questions les plus difficiles de la physiologie des nerfs, et qui paraissait concorder si bien avec une foule d'autres faits anatomiques (ganglions, invertébrés).

Pour admettre que les fibres des racines nerveuses ont leur source dans la moelle, Volkmann (*l. c.*, p. 482 et suiv.) se fonde sur les propositions suivantes : La moelle n'a pas la forme d'un cône à base dirigée en haut, comme cela devrait être si toutes les fibres remontaient jusqu'à l'encéphale. Bien plus, les régions de cet organe où se détachent des nerfs volumineux présentent des renflements considérables produits, non-seulement par la substance grise, mais aussi en partie par la substance blanche. A l'appui de ces propositions, Volkmann donne des mesures prises sur quatre sections de la moelle épinière du cheval, et compare le diamètre de la moelle cervicale du *Crotalus horridus* avec celui du tronc que l'on obtiendrait en réunissant toutes les racines nerveuses du même animal. Il trouve que ce dernier diamètre serait onze fois plus considérable que le premier. Volkmann rappelle en outre : 1° que les renflements de la moelle sont dans un rapport constant avec le volume des nerfs des membres, et que tantôt ils manquent complétement et tantôt acquièrent un développement énorme ; 2° que la moelle, au lieu de présenter un étranglement brusque au niveau des origines des nerfs les plus considérables, s'y renfle au contraire le plus souvent, et 3° que cette théorie fait comprendre les origines du nerf spinal, si singulières au premier abord. Mais si l'on

Fig. 147

Fig. 147. — Cinq coupes transversales de la moelle épinière de l'homme, durcies par l'acide chromique, destinées à montrer les rapports de la substance grise et de la substance blanche. Grandeur naturelle. A. Section au niveau du cône terminal, la moelle mesurant 8 millimètres en diamètre. B. Section à travers le renflement lombaire, qui a 11 millimètres de largeur et 10 d'épaisseur. C, section de la partie dorsale de la moelle, offrant 10 millimètres de largeur et 8 d'épaisseur. D. Section intéressant le renflement cervical, ayant 15 millimètres de largeur et 10 d'épaisseur. E. Section pratiquée au niveau de la dernière paire cervicale, la moelle ayant 14 millimètres de largeur et 11 d'épaisseur.

cherche à vérifier ces faits sur la moelle de l'homme, on trouve précisément le contraire de ce que Volkmann a observé sur les animaux. D'abord on y voit la *substance blanche augmenter de volume de bas en haut, les renflements étant produits surtout par des accumulations de substance grise.* Pour se convaincre de la réalité de ce fait, il suffit de comparer entre elles, à la simple vue, des coupes de la moelle faites à diverses hauteurs, telles que celles que nous avons figurées ici (fig. 147) d'après nature. Des mesures prises sur ces coupes rendent la chose incontestable. (Voy. *Mikr. Anat.*, II, 1, p. 431.)

Cela posé, il s'agit de déterminer le rapport qui existe entre la substance blanche de la partie cervicale de la moelle et les nerfs périphériques. J'ai répété, en conséquence, sur l'homme, toutes les mensurations faites par Volkmann. Sur deux cadavres, l'un d'homme, l'autre de femme, j'ai mesuré toutes les racines spinales du côté gauche, et, d'après les diamètres obtenus, j'ai déterminé en lignes carrées la surface de section de tous les nerfs réunis, surface que j'ai comparée ensuite avec celle de la moelle au niveau de la deuxième paire cervicale, cette dernière mesurée aussi exactement que possible.

J'ai trouvé, il est vrai, une différence très considérable au préjudice de la moelle. Mais en tenant compte de l'*amincissement notable qu'éprouvent les fibres nerveuses à leur entrée et pendant leur trajet dans la moelle*, fait négligé par Volkmann, j'ai vu les choses changer complétement de face, et je suis resté convaincu que, chez l'homme, la moelle contient assez de fibres nerveuses pour couvrir toutes celles des nerfs périphériques, et que chez la femme il y en a presque assez, pour ne pas dire davantage. Ce résultat paraîtra plus vraisemblable encore si l'on considère que les chiffres qui expriment les dimensions des racines nerveuses ont toujours été pris trop forts plutôt que trop faibles. (Voyez les chiffres dans ma *Mikr. Anat.*, II, 1, § 116.)

Il sera dès lors évident que l'hypothèse qui admet que les nerfs périphériques se terminent dans la moelle ne peut s'appuyer de ces mesures, prises d'après le procédé de Volkmann lui-même, et qu'au contraire ces mesures, même si l'on fait la part de ce qu'elles peuvent avoir d'inexact, *démontrent au moins la possibilité que les nerfs de la moelle épinière remontent jusqu'à l'encéphale.* Mais c'est là tout ce qu'il est permis d'en conclure, et des faits d'un autre ordre devront intervenir pour décider si l'on doit admettre ou non cette source éloignée des fibres nerveuses. Il n'est pas impossible, en effet, que les nerfs périphériques se terminent dans la moelle, et que les fibres longitudinales de cet organe aient une tout autre origine. Comme naturellement on n'a pu, et que probablement on ne pourra jamais poursuivre les fibres nerveuses dans toute la longueur de la moelle, il est nécessaire de se guider d'après d'autres faits capables de nous éclairer : or, ces faits existent. Qu'on se rappelle le trajet des racines nerveuses dans la moelle. Nous avons vu que ces racines, après s'être mises en contact avec la substance grise, *se réunissent en grande majorité aux fibres longitudinales des cordons antérieurs, latéraux et postérieurs, dans lesquels l'observation directe permet de les suivre.* Cette donnée, jointe aux résultats de mes mensurations, rend très probable l'opinion d'après laquelle la plupart des tubes nerveux périphériques aboutissent à l'encéphale. Mais, pour ne rien omettre, je dois rappeler que les fibres des racines, devenues longitudinales dans la substance médullaire, pourraient se terminer dans cette dernière, ou bien y cheminer quelque temps et retourner ensuite dans la substance grise. La première supposition est peu vraisemblable, car : 1° personne n'a jamais vu des tubes nerveux se terminer dans la substance médullaire ; 2° ce serait là quelque chose d'exceptionnel, attendu que nulle part on n'a trouvé jusqu'ici des tubes nerveux ayant leur origine dans la substance blanche. Quant à la seconde hypothèse, si les fibres nerveuses rétrogradaient vers la substance grise, il serait possible de les y suivre, de même qu'on voit les fibres des racines s'ajouter aux faisceaux de la moelle. Or mes observations, faites en l'absence de toute idée préconçue, ne m'ont jamais rien montré de semblable. On est donc réduit à admettre que le plus grand nombre des nerfs périphériques ont véritablement leur origine dans l'encéphale. Tous les nerfs ont-ils cette origine (que nous spécifie-

rons plus tard), ou quelques-uns d'entre eux, en petit nombre d'après mes recherches, naîtraient-ils de la moelle? C'est ce qu'il est impossible de décider. Nous ne savons pas davantage si la substance blanche de la moelle, outre les tubes qui proviennent des nerfs périphériques, en contient encore d'autres, établissant, par exemple, une communication entre l'encéphale et la moelle.

Les premiers travaux un peu complets sur la moelle épinière de l'homme et des mammifères sont dus à Stilling et Wallach, et à Stilling seul (*l. i. c.*), qui, de 1842 à 1846, cherchèrent à démêler la structure et le trajet des fibres de cet organe sur des pièces durcies dans l'alcool, en se servant pour cela d'un faible grossissement et du compresseur. Les résultats, trop superficiels d'ailleurs, auxquels aboutirent leurs efforts, ne furent pas toujours conformes à la vérité. Mais on aurait mauvaise grâce de leur en faire un reproche, puisqu'il s'agissait d'un sujet que personne n'avait osé affronter jusque-là. Plus tard Weber, Eigenbrodt (*l. c.*), publièrent sur la même question des travaux moins étendus. En 1850 je fis connaître moi-même, dans ma *Mikr. Anat.*, II, 1, p. 410-446, les résultats ici reproduits d'une longue série de recherches sur la moelle épinière de l'homme; ces résultats diffèrent notablement de ceux qu'avaient annoncés les auteurs précités. Comme mes prédécesseurs dans cette voie, j'examinais, dans mes recherches, des tranches très fines de moelle durcie, obtenues au moyen du rasoir; mais 1° je me servais avec beaucoup d'avantage, pour durcir la moelle, de l'acide chromique, comme Eigenbrodt l'avait fait avant moi; 2° je ne recourais au compresseur qu'avec beaucoup de ménagements; 3° j'employais non-seulement des grossissements faibles, mais encore les plus forts, ce qui me permit d'étudier les détails de structure les plus minutieux. Depuis cette époque la science a fait peu de progrès sous ce rapport, ce qu'explique parfaitement la difficulté du sujet. Cependant J.-L. Clarke, Schilling (sous la direction de Bidder), Stilling et R. Wagner, ont publié des mémoires plus ou moins étendus sur la structure de la moelle. Les uns (Clarke et Stilling) s'étaient servis, dans leurs recherches, de la méthode de Stilling, d'autres avaient eu recours à celle que j'avais recommandée (Schilling); R. Wagner enfin avait fait usage à la fois de l'une et de l'autre. Comme les conclusions de ces travaux diffèrent des miennes en quelques points, je vais les faire connaître d'une manière succincte :

1° En ce qui concerne la *substance blanche de la moelle*, Schilling confirme les faits que j'avais énoncés, c'est-à-dire que la substance blanche augmente de volume de bas en haut, d'une manière non interrompue, et que les différences que présente la moelle à diverses hauteurs dépendent d'amas plus ou moins considérables de substance grise. Seulement il appelle l'attention sur un point qui était sous-entendu, je veux dire la part que prennent à cette augmentation de volume les fibres horizontales provenant de racines nerveuses. Il résulte de là, par exemple, qu'au niveau des deux renflements il y a plus de substance blanche qu'immédiatement au-dessous.

2° Relativement *à la distribution* et *à la forme des cellules de la substance grise*, les recherches récentes ne nous ont rien appris de nouveau. R. Wagner a vu, comme moi, que toutes ces cellules sont pourvues de prolongements qui quelquefois émettent de nombreuses branches, et Schilling a constaté l'absence de cellules dans la commissure grise. Mais je dois signaler de grandes divergences touchant les *rapports des cellules avec les fibres nerveuses*. Tandis que je suis d'avis que l'immense majorité des tubes qui composent les racines nerveuses ne font que traverser la substance grise, pour pénétrer ensuite dans la substance blanche, Schilling prétend avoir vu les prolongements des cellules nerveuses se continuer directement avec les fibres, tant des racines motrices que de la moelle elle-même; et Bidder (*Gött. Nachr.*, 1854, p. 34) affirme que toutes les fibres des racines ont leur origine dans les cellules nerveuses, et que toutes les fibres longitudinales de la substance blanche se terminent dans ces mêmes cellules. D'un autre côté, Wagner admet, comme avait fait Schröder van der Kolk et comme vient de faire Remak, que tous les prolongements de cellule qui ne deviennent pas des fibres nerveuses, servent à former des anastomoses entre les diverses cellules, de sorte qu'il n'existerait point de

prolongements terminés librement, tels qu'on les avait admis généralement jusqu'ici. Mais quand on se demande où sont les faits qui servent de base à ces propositions, on ne trouve que quelques observations peu concluantes dans lesquelles Schilling prétend avoir vu des tubes nerveux naître d'une cellule. Au moins la figure où il a représenté cette origine (pl. II, fig. 5) laisse-t-elle dans le doute la question de savoir s'il avait sous les yeux un prolongement de cellule ou un tube nerveux. Une autre circonstance est loin de satisfaire l'esprit, c'est que le prolongement de la cellule serait resté indivis et, après un court trajet, se serait transformé en une cellule nerveuse, tandis qu'on sait aujourd'hui, par mes recherches et celles de Wagner, que les prolongements se ramifient de plus en plus et atteignent une ténuité extrême. La qualification de *interdum ramificati*, que leur donne Schilling (p. 39), tendrait à prouver qu'il ne les a pas suivis avec un grand zèle. Mais si les faits sont excessivement rares chez Schilling, il n'en est pas de même chez Bidder, qui prétend avoir observé directement, sur un nombre énorme de pièces, la continuité des fibres primitives des racines spinales avec les cellules de la substance grise, et qui affirme que l'origine des fibres longitudinales de la substance blanche dans des cellules analogues n'est pas plus difficile à démontrer. Je ne puis croire que ces assertions de Bidder se rapportent aux mammifères et à l'homme. Une thèse qu'il vient de faire soutenir par Owsjannikow (*Disq. micr. de med. spin. text. inpr. in piscibus fact.*, Dorp., 1854) démontre le contraire; car l'auteur y décrit, à la vérité, des fibres naissant de la moelle épinière chez les poissons, mais il ne donne aucune observation concluante touchant la moelle épinière de l'homme. J'ai étudié souvent et longtemps les cellules nerveuses de la moelle humaine, et je crois avoir le droit de donner, à ce sujet, mon avis sur ce qui est possible ou non. Or, j'affirme que si l'origine des fibres par des cellules et les anastomoses de ces dernières ne doivent pas être niées d'une manière absolue, on ne peut pas dire cependant qu'elles soient faciles à observer. Wagner lui-même ne parle que d'une manière générale des anastomoses entre les cellules de la moelle (*Gött. Nachr.*, 1854, p. 33), et quant aux fibres nerveuses qui proviendraient de ces cellules (p. 37), il dit bien (p. 38) qu'elles semblent exister, qu'elles sont probables; mais il ne fournit aucune indication sur leur fréquence et leur siége, ce qui ferait penser que, de même que Bidder et Owsjannikow, il s'est fondé surtout sur l'analogie pour admettre ces connexions chez l'homme. Dans ses dernières communications, Wagner prétend que les prolongements des cellules nerveuses ne se terminent jamais librement; il admet que tous se continuent avec des fibres nerveuses, ou servent à relier les cellules nerveuses les unes aux autres, se fondant en cela sur ses propres observations et sur celles de quelques autres anatomistes. Je conviendrai volontiers que cette manière de voir n'est pas impossible, et même qu'elle a beaucoup de raisons en sa faveur. Mais, d'un autre côté, il me semble qu'on ne saurait s'empêcher de reconnaître que nous sommes fort loin d'avoir la preuve de l'universalité de ces rapports, et que nous n'avons aucun motif qui nous force à rejeter *à priori* l'opinion que j'ai proposée depuis longtemps, et d'après laquelle les prolongements des cellules constitueraient un genre spécial de tubes nerveux et se termineraient librement dans les organes nerveux centraux. Il me suffira ici de rappeler, d'un côté, le petit nombre d'observations dans lesquelles on a vu les origines nerveuses et les anastomoses entre les cellules centrales, d'un autre côté, les grosses cellules nerveuses de l'écorce du cervelet, dont les prolongements extérieurs n'ont présenté jusqu'ici aucune trace d'anastomose ou d'origine de fibres nerveuses, et dont Wagner lui-même dit que chacune forme probablement un système séparé. Les motifs tirés de l'analogie sont pour moi d'une grande valeur, mais je ne saurais trop répéter qu'on ne doit en user qu'avec grande circonspection. Ainsi, par exemple, lorsque Owsjannikow a trouvé chez les poissons que chaque cellule nerveuse de la moelle épinière fournit quatre prolongements, un pour le cerveau, deux autres qui deviennent, l'un une fibre sensitive, l'autre une fibre motrice des racines nerveuses, et un quatrième enfin qui unit entre elles les cellules du côté droit et celles du côté gauche, et que, sans plus ample informé, il applique immédiatement

ces données à l'homme, il me paraît abuser beaucoup des lois de l'analogie. Si déjà, comme Owsjannikow nous le dit lui-même, la moelle des cyclostomes et celle des autres poissons nous montrent des différences très considérables, il me semble qu'on devrait s'abstenir de conclure des poissons aux animaux supérieurs, d'autant plus que les faits depuis longtemps connus nous montrent, dans la moelle des espèces supérieures, une foule de particularités qu'on ne retrouve pas dans celle des autres, telles que les commissures grises *postérieures*, une commissure antérieure formée de fibres à bords foncés, des cellules nerveuses pourvues de nombreuses ramifications qui se continuent avec des filaments d'une finesse extrême, et deux espèces de fibres conductrices (sensitives et motrices) allant au cerveau.

Une analogie à établir entre les poissons et les mammifères ne me semble possible que de la manière dont R. Wagner a essayé de le faire, lorsque Bidder lui eut fait part des recherches de l'école de Dorpat, c'est-à-dire en admettant que les cellules nerveuses, qui se distinguent peut-être en cellules sensitives et cellules motrices, sont unies d'une part, par leurs prolongements, avec des fibres sensitives ou motrices, d'autre part entre elles, et en dernier lieu enfin, avec le cerveau, par le moyen de fibres conductrices spéciales, sensitives ou motrices. Mais jusqu'à présent je ne connais point de faits qui confirment cette manière de voir, quelque simple et claire qu'elle puisse paraître. D'abord, je crois avoir vu nettement, dans des recherches nouvelles et souvent répétées sur la moelle, comme dans mes recherches précédentes, certaines fibres des racines nerveuses se continuer directement dans les faisceaux de la moelle ; d'un autre côté, j'ai fait de vains efforts pour distinguer autre chose que ce que j'avais déjà vu relativement aux cellules. Tous les prolongements de ces cellules, isolés avec grand soin, aboutissent en définitive à des *filaments excessivement fins, ayant à peine* $0^{mm},0009$ *de largeur*, lesquels seuls pourraient se continuer avec des tubes nerveux, *s'il était vrai que ces prolongements donnent naissance à des fibres nerveuses*. Pour ma part, j'ai toujours tenté en vain de voir cette continuité, que je suis loin de nier pour cela. J'indiquerai plus loin avec quels éléments ces prolongements pourraient se continuer. Je n'ai pu constater non plus, jusqu'ici, des anastomoses évidentes entre les cellules.

Une question soulevée par Owsjannikow et qui a certainement beaucoup d'intérêt, c'est celle de savoir s'il existe dans la moelle épinière du tissu conjonctif et des cellules plasmatiques. D'après Owsjannikow, la substance grise des poissons ne renfermerait que très peu de cellules nerveuses, et les fibres à contours foncés y feraient absolument défaut, tandis que le tissu conjonctif constituerait la masse presque tout entière de la partie centrale de la moelle, peu considérable à la vérité. Mais chez les mammifères les choses se passent tout autrement, car la substance grise de ces animaux renferme beaucoup de fibres à contours foncés et encore plus de cellules nerveuses ; mais on ne saurait nier qu'elle contient également du tissu conjonctif. Non-seulement il faut ranger dans ce tissu le cordon central formé par l'épendyme, ainsi que Virchow l'a indiqué le premier (voy. p. 318); mais, d'après Owsjannikow, les cellules qui composent la substance gélatineuse des cornes postérieures ne seraient autre chose que des cellules plasmatiques. J'ai trouvé, quant à moi, dans toute l'épaisseur de la substance grise, surtout chez les enfants, de nombreuses petites cellules étoilées que je ne puis m'empêcher de regarder comme des cellules plasmatiques, depuis que Virchow nous a si bien fait connaître les éléments du tissu conjonctif. Les véritables cellules nerveuses se trouvent, à mon avis : 1° dans les cornes antérieures ; 2° à la partie antérieure et interne des cornes postérieures de la moelle dorsale, où elles forment un groupe spécial de grosses cellules qui a peu attiré l'attention jusqu'ici, et 3° enfin dans toute la moelle, même dans les cornes postérieures, sous la forme de cellules plus petites (*Mikr. Anat.*, II, 1, p. 417, fig. 128) disséminées au sein de la substance nerveuse. Mais comme il est démontré maintenant que la moelle renferme également des cellules plasmatiques, et en l'absence de caractères certains qui distinguent ces dernières des cellules nerveuses, il est très difficile d'établir la véritable nature des petites cellules. Toutes les cellules plasmatiques se continuent avec

des filaments pâles, très fins, offrant la plus grande analogie avec les prolongements des cellules nerveuses véritables, et qui, anastomosés peut-être entre eux et unis avec une substance homogène ou finement granulée, représentent le stroma dans lequel sont déposés les vrais éléments nerveux.

3° Les *racines antérieures des nerfs spinaux* se terminent, d'après Schilling et R. Wagner, dans les cornes antérieures, en s'unissant avec des cellules nerveuses. Ces auteurs admettent que la *commissure antérieure*, que Schilling appelle la *commissure grise*, sert à unir entre elles les cornes grises, et que les fibres naissent également des cellules nerveuses. Ces cellules enfin seraient aussi l'origine des fibres longitudinales des cordons antérieurs et d'une partie des cordons latéraux. Je ne pourrais que répéter ici ce que j'ai déjà dit plus haut, c'est-à-dire que j'ai observé directement la continuité entre les fibres de la commissure antérieure, de couleur blanche, et les fibres des racines nerveuses, comme aussi celle des cordons antérieurs avec la commissure. Les résultats négatifs de Schilling me paraissent donc de peu de valeur, surtout quand il avoue lui-même n'avoir point observé directement cette prétendue union des fibres de la commissure antérieure avec les cellules nerveuses. Une autre circonstance peu favorable, à mon avis, à l'hypothèse de Schilling, c'est que les fibres de cette commissure sont de *véritables fibres à contours foncés*, de $0^{mm},0027$ à $0^{mm},007$ de diamètre, *fibres qu'on n'a encore retrouvées nulle part établissant simplement une commissure entre des cellules nerveuses*. Je n'ai jamais prétendu que toutes les fibres des racines antérieures proviennent directement des cordons antérieurs ou latéraux; je n'ai pas non plus voulu dire que toutes les fibres de la commissure blanche passent dans les racines antérieures. Pas plus que les autres anatomistes qui se sont occupés de ce sujet, je n'ai pu suivre toutes les fibres.

4° Schilling regarde comme vraisemblable la continuité, telle que je l'ai indiquée, entre une partie des fibres *des racines postérieures* et les cordons postérieurs de la moelle; Wagner se prononce encore plus nettement dans le même sens. Quant au trajet des autres fibres de ces racines, les recherches de Schilling n'ont abouti à aucun résultat certain. Cet auteur a pu voir seulement, comme moi, que ces fibres ne pénètrent jamais dans les cornes antérieures; il présume qu'elles vont dans la commissure grise. Wagner admet qu'un certain nombre de fibres des racines postérieures se soudent aux cellules ganglionnaires des cornes antérieures, et que les fibres restantes s'unissent avec les cellules ganglionnaires des cornes postérieures. De ces cellules partiraient, d'une part, des fibres qui remontent vers le cerveau, d'autre part, des fibres qui traversent la commissure grise pour aboutir aux cellules de la corne postérieure du côté opposé; mais ces vues me semblent purement hypothétiques. J'ai déjà mentionné plus haut que le trajet des racines sensitives est très difficile à suivre. Un seul point me paraît certain sous ce rapport, c'est qu'un grand nombre de ces racines se recourbent pour se continuer dans la substance blanche du même côté, tandis que d'autres passent du côté opposé.

J'ai trouvé aussi, il y a peu de temps, que le groupe de grosses cellules nerveuses qu'on observe dans les cornes postérieures reçoit des faisceaux considérables de fibres provenant des racines postérieures, peut-être aussi des cordons postérieurs, et qu'il émet des faisceaux non moins forts qui se rendent dans les cordons latéraux; de sorte qu'il serait possible qu'il y eût là une liaison entre les cellules et les fibres nerveuses.

5° *Quant au trajet des fibres dans la moelle*, Schilling a émis une opinion qui tient le milieu entre la mienne et celle de Volkmann. Il admet : 1° que toutes les fibres des racines motrices naissent des cellules des cornes antérieures; 2° que très probablement la plupart des fibres des racines sensitives se continuent directement avec les fibres longitudinales des cordons postérieurs; 3° que les autres fibres longitudinales de la substance blanche, c'est-à-dire celles des cordons antérieurs et latéraux, prennent leur source dans les cellules de la substance grise; 4° que la commissure antérieure représente un moyen d'union entre les deux cornes antérieures; 5° que la substance grise ne contient d'autres fibres que celles des commissures. De son côté,

Wagner est porté à croire que toutes les cellules nerveuses sont unies entre elles, et que la majeure partie des fibres proviennent de cellules ; mais les détails qu'il a donnés sur ces connexions dans ses derniers travaux diffèrent notablement les uns des autres. Quant à moi, je pense qu'il est impossible, dans l'état actuel de nos connaissances, de décrire exactement le trajet des fibres de la moelle. Aussi ne devra-t-on considérer les données suivantes que comme des points de repère pour des recherches ultérieures. D'abord, il me paraît indubitable qu'une partie des nerfs spinaux ne naissent point de la moelle, mais bien de l'encéphale, et je ne serais pas éloigné d'admettre qu'il faut ranger dans cette catégorie toutes les fibres sensitives de la peau et des parties les plus externes des muqueuses, ainsi que celles de tous les muscles soumis à l'empire de la volonté. En second lieu, il me paraît probable que les fibres des nerfs spinaux qui vont dans le grand sympathique ou ailleurs (dans les vaisseaux, les muscles, les os, etc.), et qui président moins directement à des sensations perçues ou servent aux mouvements involontaires, proviennent des cellules nerveuses de la moelle épinière, à moins qu'elles n'aient leur source dans les ganglions spinaux. Enfin, je crois qu'on peut admettre des anastomoses entre les cellules nerveuses, sans prétendre pour cela que ces cellules n'aient pas aussi des prolongements terminés librement, et ne puissent pas agir sur les fibres nerveuses en l'absence de toute liaison directe avec elles. Comme il est certain que tous les éléments du système nerveux ne sont pas liés directement les uns aux autres, et l'existence des cellules unipolaires ne laisse aucun doute à cet égard, je ne vois pas la nécessité qui forcerait d'admettre cette continuité pour la moelle épinière, rendant ainsi à jamais insoluble le problème de la marche isolée du fluide nerveux dans cet organe.

§ 118. **Bulbe rachidien et protubérance annulaire.** — La *moelle allongée et la protubérance annulaire*, composées de substance blanche et de substance grise très diversement entremêlées, doivent être rangées parmi les parties les plus compliquées du système nerveux central.

La *substance blanche du bulbe* est un prolongement de celle de la moelle épinière, auquel viennent s'ajouter des éléments nouveaux. Elle est constituée de la manière suivante : Au niveau de l'extrémité inférieure du bulbe, les *cordons antérieurs* de la moelle se dévient latéralement pour laisser à découvert les faisceaux entrecroisés des *pyramides*. Plus loin, ils donnent un petit groupe de fibres à ces pyramides, dont ils forment ainsi la partie externe, tandis que leur masse principale, circonscrivant les olives en dedans et en dehors, d'où leur nom de *cordons olivaires*, se porte sur le côté et se divise en deux faisceaux qui traversent la protubérance en passant au-dessus de la deuxième couche de fibres transversales. De ces deux faisceaux, l'un est le *ruban de Reil* (*laqueus*), qui, s'appliquant sur les *processus cerebelli ad cerebrum*, pénètre dans le tubercule quadrijumeau postérieur, où il rencontre celui du côté opposé ; l'autre faisceau occupe le côté externe et inférieur des pédoncules cérébelleux inférieurs, et concourt à former la partie superficielle (*tegmentum*) des pédoncules cérébraux. En outre, les cordons olivaires, c'est-à-dire les cordons antérieurs de la moelle, paraissent donner des fibres aux pédoncules cérébelleux.

Les *cordons latéraux de la moelle*, arrivés au bulbe rachidien, se divisent en trois faisceaux. L'un de ces faisceaux continue son trajet ascendant pour s'unir aux fibres latérales du *corps restiforme*, avec lequel il pénètre, en grande

partie, dans le pédoncule du cervelet; une portion de ce faisceau va dans le *tegmentum*. Un second faisceau des cordons latéraux s'insinue entre les cordons antérieurs, qui se sont écartés, apparaît à la face antérieure du bulbe, s'entrecroise avec deux ou trois faisceaux venus du côté opposé (*decussatio pyramidum*), et forme la masse principale des *pyramides*. Le troisième faisceau, enfin, se porte en arrière, entre les cordons postérieurs, et constitue les deux faisceaux qui sont situés sur les côtés de la ligne médiane, au plancher du quatrième ventricule. Ces derniers, accolés d'abord l'un à l'autre, peuvent être poursuivis dans le *tegmentum* des pédoncules cérébraux, tandis que les pyramides antérieures traversent la protubérance annulaire en passant entre la première et la seconde couche de fibres transversales, pour pénétrer dans la base des pédoncules cérébraux.

Les *cordons postérieurs* de la moelle forment principalement les faisceaux grêles et les *faisceaux cunéiformes*. De ces derniers, une bonne partie se rend dans les pédoncules cérébelleux, tandis que le reste, placé en dehors des *cordons ronds*, s'unit aux faisceaux grêles et se prolonge dans la partie superficielle des pédoncules cérébraux.

Tous ces faisceaux consistent, abstraction faite de la substance grise, en tubes nerveux parallèles, dont le diamètre est le même que celui des fibres de la moelle, c'est-à-dire de $0^{mm},002$ à $0^{mm},009$, rarement davantage.

Outre les fibres dont nous venons de parler, la protubérance et le bulbe présentent un *système de fibres généralement horizontales*. Ce sont : 1° les fibres arciformes qu'on voit à la surface des pyramides et des olives ; 2° des fibres rectilignes qui vont d'avant en arrière, dans le plan médian du bulbe, et concourent à former le *raphé* (Stilling); 3° enfin un nombre très considérable de fibres horizontales qui, de ce raphé, s'étendent dans les deux moitiés latérales de la moelle, en suivant un trajet plus ou moins curviligne. Ces dernières fibres, *fibres transversales internes*, commencent en arrière des pyramides et forment un faisceau volumineux dont la partie antérieure est traversée très régulièrement par de petits faisceaux plats, provenant des pyramides et des cordons olivaires. Elles cheminent de dedans en dehors et pénètrent dans le *corps dentelé* de l'olive, dont elles constituent le noyau blanc presque tout entier. Elles s'étalent ensuite en forme de pinceaux, traversent l'écorce grise du corps dentelé, et se recourbent enfin toutes en arrière vers les cordons restiformes et latéraux. Dans ce trajet, elles décrivent un arc de cercle plus ou moins considérable, arc très petit pour les fibres qui émergent de la partie postérieure du noyau olivaire et qui traversent le noyau accessoire de l'olive (Stilling) et la substance grise à grosses cellules placée en dehors de lui, pour se diriger, presque en ligne droite, en arrière et en dehors; arc plus grand, au contraire, pour les fibres qui cheminent d'abord d'arrière en avant, entre les pyramides et l'olive, contournent ensuite la surface de cette dernière en se recourbant fortement d'avant en arrière, et s'irradient enfin dans l'épaisseur des faisceaux latéraux. Une autre portion des fibres transversales internes naît du raphé, passe en arrière de l'olive sans contracter avec elle de rapports im-

médiats, traverse la partie postérieure des cordons olivaires et des cordons ronds, pour se terminer également dans les corps restiformes. — Toutes ces fibres ont évidemment une disposition commune, et me paraissent s'étendre des corps restiformes et des pédoncules cérébelleux aux parties antérieures du bulbe rachidien. Mais leurs connexions intimes sont encore peu connues. Voyez à ce sujet Stilling et mon *Anat. microsc.*

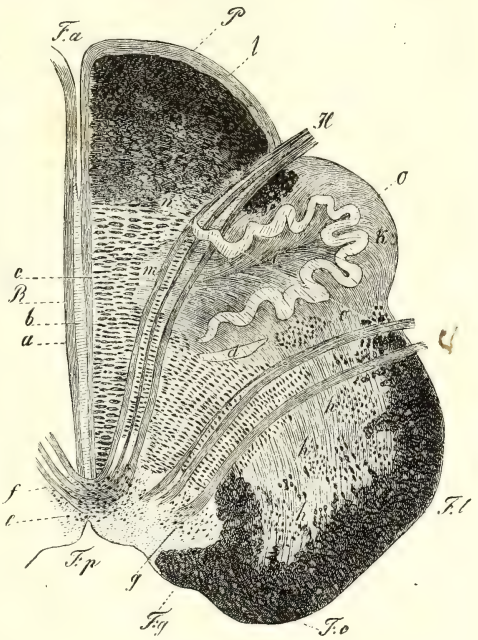

Fig. 148.

La *substance grise* de la moelle allongée est accumulée en quantité considérable sur trois points principaux, qui sont : les olives, les corps restiformes et le plancher du quatrième ventricule.

1° La *substance grise des olives* constitue, comme on sait, une lame plissée qui représente une espèce de bourse fermée de toutes parts, excepté à son côté interne. Cette bourse occupe la place des cornes antérieures de la moelle épinière, lesquelles arrivent tout près de son extrémité inférieure; mais elle n'est point unie d'une manière directe avec ces cornes. Elle semble même complétement isolée de toute espèce de substance grise. Outre les nombreuses fibres nerveuses transversales qui la traversent, en général, en droite ligne, elle renferme une multitude de petites cellules nerveuses très petites, de 0mm,018 à 0mm,027 de diamètre, de forme arrondie, pourvues de trois à cinq prolongements ramifiés et d'un contenu granuleux, jaunâtre, auquel les olives doivent leur couleur. *L'examen le plus attentif ne m'a montré*

Fig. 148. — Section transversale de la moelle allongée de l'homme, grossie 15 fois. P, pyramide; O, olive; Fl, cordon latéral; Fc, faisceau cunéiforme; Fg, cordon grêle (pyramide postérieure); H, racines du nerf hypoglosse; V, du nerf vague; Fa, scissure antérieure; Fp, scissure postérieure, sur le plancher du quatrième ventricule; R, raphé; *a*, fibres longitudinales du raphé; *b*, couche grise médiane, parcourue par des fibres transversales; *c*, irradiation de ces fibres dans le cordon olivaire et dans l'olive; *d*, noyau accessoire de l'olive, *e*, noyau de l'hypoglosse; *f*, entrecroisement des nerfs hypoglosses; *g*, noyau du nerf vague; *hhh*, grosses cellules nerveuses dans l'épaisseur du corps restiforme; *i*, masse médullaire de l'intérieur de l'olive, faisant partie des fibres transversales internes; *k*, fibres arciformes à la face externe de l'olive; *l*, fibres transversales à la surface de la pyramide; *m*, *n*, *o*, noyaux gris dans la pyramide et dans le cordon olivaire.

aucun rapport de continuité entre les cellules et les fibres nerveuses qui les traversent. Au niveau des deux tiers supérieurs et en arrière de l'olive, se trouve le noyau appelé par Stilling *noyau accessoire de l'olive*, lequel est complétement indépendant de l'olive elle-même. C'est un corps allongé, aplati, jaunâtre, dont la structure est exactement la même que celle de la substance grise de l'olive, et que traversent également des fibres horizontales; la plupart de ces fibres sont la continuation de celles qui passent par l'olive.

2° Dans les *corps restiformes* la substance grise apparaît sous la forme d'une masse allongée (*corps* ou *noyau cendré*), vaguement délimitée et mélangée avec un nombre très considérable de fibres nerveuses. Elle occupe surtout le faisceau latéral, mais s'étend aussi dans les cordons cunéiformes et grêles. On peut la considérer comme un prolongement des cornes postérieures de la moelle ; on y retrouve même, comme Stilling l'indique avec raison, une trace de la substance gélatineuse de ces cornes, substance qui a pris un grand développement dans la partie supérieure de la moelle jusqu'au commencement de l'entrecroisement des pyramides, et qui est placée tout à fait latéralement. Les éléments de la substance grise des corps restiformes sont : 1° un grand nombre de fibres qui semblent se continuer avec les fibres horizontales internes ; 2° une foule de cellules généralement pâles, quelquefois brunâtres, pourvues de prolongements, assez irrégulièrement distribuées, et dont la plupart ont le même volume que celles des olives.

3° La *substance grise du plancher du quatrième ventricule* représente, quant à l'épendyme, le prolongement du noyau gris de la moelle épinière; sous d'autres rapports, c'est un élément nouveau qui forme une couche assez épaisse, étendue du *calamus scriptorius* à l'*aqueduc de Sylvius*. Elle contient partout beaucoup de tubes nerveux, les uns d'un diamètre considérable, pouvant atteindre $0^{mm},015$ et $0^{mm},018$; les autres d'une finesse qui va jusqu'à l'extrême. On y trouve, de plus, des cellules nerveuses, rameuses, de toutes les dimensions, depuis $0^{mm},015$ jusqu'à $0^{mm},07$ et plus. Les cellules les plus grosses sont celles de l'*aile cendrée*, à l'extrémité postérieure du *sinus rhomboïdal* et celles de la *substance ferrugineuse* ou *locus cœruleus* (fig. 149). Ces dernières renferment d'abondantes granulations pigmentaires et fournissent de nombreux prolongements arborescents. Les petites cellules à noyaux multiples que nous avons rencontrées dans le cordon de l'épendyme de la moelle font ici complétement défaut; car on ne les retrouve plus au-dessus de la décussation des pyramides.

Outre ces trois amas de substance grise, qu'on peut rattacher, en quelque sorte, au noyau gris de la moelle épinière, il existe dans le bulbe quelques noyaux plus petits : tels sont ceux qu'on voit dans les pyramides, près des olives, et dans les cordons olivaires, en dehors du noyau accessoire de l'olive. Tous ces noyaux renferment, comme Stilling l'avait déjà fait remarquer, des tubes nerveux minces et de grandes cellules qui, dans les cordons olivaires, peuvent atteindre jusqu'à $0^{mm},056$ de diamètre, et sont toutes munies de prolongements.

Une partie de la substance grise dont nous venons de parler, c'est-à-dire celle de la moitié antérieure du quatrième ventricule, appartient en réalité à la protubérance annulaire. Mais celle-ci contient en outre dans son

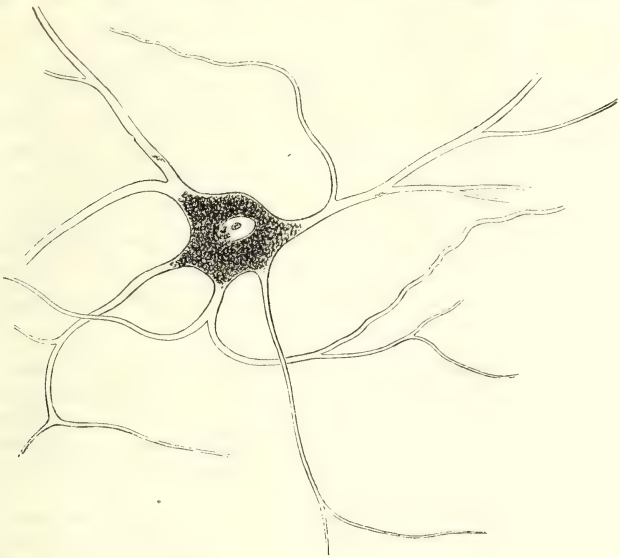

Fig. 149.

intérieur, au-dessus de la couche la plus superficielle de fibres transversales, tant sur la ligne médiane que sur les côtés, d'autres amas de substance grise, composés de cellules de différents volumes (atteignant jusqu'à $0^{mm},05$ et plus de diamètre), munies toutes de prolongements, amas qui sont tellement enchevêtrés au milieu des fibres longitudinales et transversales, qu'il est inutile de les décrire chacun en particulier, et qui se continuent d'un côté avec les noyaux gris du bulbe, de l'autre avec la *substance noire* des pédoncules cérébraux.

Une question très épineuse, c'est celle des rapports des dix paires nerveuses qui naissent du bulbe, de la protubérance et des pédoncules cérébraux. Les anatomistes qui ont cherché la solution de ce problème ne se sont servis, pour la plupart, que des moyens usuels, qui consistent à suivre les fibres avec le scalpel. Or, ces moyens sont complétement insuffisants. Nous n'avons à citer, comme ayant usé de moyens spéciaux, que E. Weber (art. Muskelbewegung, *Wagn. Handb. d. Phys.*, III, 2, p. 20-22), qui a fait usage de préparations durcies dans le carbonate de soude, et Stilling, qui a examiné au microscope des tranches minces de pièces durcies dans l'alcool. Les résultats auxquels je suis arrivé moi-même, en me servant de

Fig. 149. — Cellule nerveuse de la *substance ferrugineuse* qui forme le plancher du sinus rhomboïdal de l'homme. Grossissement de 350 diamètres.

préparations conservées dans l'acide chromique et rendues en grande partie transparentes au moyen de la soude, concordent presque en tout point avec ceux de Stilling, auquel nous devons un excellent travail sur la moelle et le pont de Varole. Tous les nerfs mentionnés ci-dessus, sans exception, loin de naître des cordons ou masses fibreuses d'où ils émergent, pénètrent plus ou moins profondément dans les parties centrales, où, probablement, ils entrent en relation avec certaines masses grises que Stilling a désignées heureusement sous le nom de *noyaux des nerfs* (*noyau de l'accessoire*, par exemple). Quelques-uns de ces nerfs, comme les nerfs trochléateurs, s'entrecroisent avec ceux du côté opposé, avant d'arriver à leur noyau gris. Nous devons signaler le plancher du quatrième ventricule et de l'aqueduc de Sylvius comme jouant un grand rôle sous ce rapport, car la plupart des nerfs dont nous avons parlé s'étendent jusqu'à lui, au moins en partie. (Pour plus de détails, voyez Stilling et ma *Mikr. Anat.*, II, 1, p. 458-462.)

La question des origines nerveuses est également très difficile à résoudre quand il s'agit de la moelle allongée. Jusqu'ici on s'était généralement contenté de poursuivre les racines nerveuses jusque dans tel ou tel cordon de la moelle; mais cela ne suffit pas. Les nerfs plongent tous une ou plusieurs fois dans la substance grise, et c'est dans cette dernière, et non ailleurs, qu'il faut rechercher leurs origines.

Grâce aux efforts de Stilling, dont les résultats sont presque complétement conformes aux miens, nous connaissons aujourd'hui le point précis de la substance grise où aboutit chacune des dix paires de nerfs crâniens. Mais on pourra se demander des lors si c'est là leur origine réelle, ou s'ils vont plus loin encore? Comme Wagner prétend avoir trouvé, dans ces derniers temps, de véritables origines nerveuses dans le plancher du sinus rhomboïdal, ceux qui feront de nouvelles recherches à ce sujet devront examiner spécialement quels sont les nerfs qui se terminent dans cette région, s'ils s'entrecroisent préalablement, comme je crois l'avoir vu pour les nerfs hypoglosse et accessoire, et si quelques-uns, peut-être tous, au lieu d'avoir leur origine dans la moelle allongée, ne font que la traverser pour se terminer dans les ganglions du cerveau. Quoi qu'il en soit, la nature toute spéciale des fonctions du bulbe autorise à penser que c'est véritablement dans son épaisseur qu'un grand nombre de nerfs prennent naissance.

§ 119. **Cervelet.** — Le *cervelet* offre une disposition assez simple pour ce qui est de la distribution des éléments nerveux dont il se compose. On ne trouve, en effet, de substance grise qu'à la superficie de cet organe, dans le *corps dentelé* et dans le revêtement du quatrième ventricule. Tout le reste du cervelet est formé de substance blanche. Celle-ci est constituée uniquement par des tubes nerveux parallèles, probablement non ramifiés, à contours foncés, présentant tous les caractères de tubes centraux (délicatesse, tendance à devenir variqueux, facilité avec laquelle s'isole le cylindre de l'axe, etc.), et n'offrant point de différences notables dans les diverses régions, en tant, du moins, qu'il nous a été permis de le constater; ces tubes ont un diamètre de $0^{mm},0027$ à $0^{mm},009$, ou de $0^{mm},005$ en moyenne. La *substance grise* se rencontre : 1° en très petite quantité sur les parois du quatrième ventricule, au-dessus des valvules de Tarin, où elle est formée de cel-

lules nerveuses brunâtres de $0^{mm},05$ à $0^{mm},07$ de diamètre, disséminées au milieu de la substance blanche et reconnaissables à la simple vue (*substance ferrugineuse supérieure*) ; 2° *dans le corps dentelé*, dont la lamelle d'un gris rougeâtre contient un nombre considérable de cellules nerveuses jaunâtres, de moyen volume ($0^{mm},018$ à $0^{mm},035$), et munies de deux à cinq prolongements. Ces prolongements ne sont point unis directement avec les fibres nerveuses abondantes qui sortent du corps dentelé, en passant entre les cellules, pour s'irradier dans la substance médullaire des hémisphères.

A la superficie des circonvolutions cérébelleuses, les rapports de la *substance grise* sont bien plus complexes (voy. ma *Mikr. Anat.*, pl. IV, fig. 4). On sait, en effet, que cette substance s'y compose partout d'*une couche interne, couleur de rouille* et d'*une couche externe grise*, et que, sauf les anfractuosités où la couche interne est ordinairement plus épaisse, ces deux couches ont généralement une épaisseur égale, mais variable suivant les régions.

La *couche interne* contient des fibres nerveuses et de grands amas de *noyaux libres*. Les fibres proviennent toutes de la substance blanche et marchent en ligne droite en formant des faisceaux parallèles en général, mais pénicillés légèrement pour chaque circonvolution. Elles arrivent ainsi dans la couche interne de substance grise, qu'elles traversent également de dedans en dehors pour pénétrer dans la couche externe. Dans cette dernière partie de leur trajet, elles forment un grand nombre de petits faisceaux qui s'entrecroisent dans toutes les directions. D'où il suit que la couche interne de substance grise est parcourue par un réseau serré, mais délicat, de fibres nerveuses, réseau qui rappelle les plexus terminaux des organes périphériques, ceux, par exemple, du nerf acoustique, des follicules des poils tactiles, etc. Dans les mailles de ce réseau on trouve un nombre infini de corpuscules arrondis, foncés, de $0^{mm},005$ à $0^{mm},009$ de diamètre, ou $0^{mm},007$ en moyenne, corpuscules qui paraissent n'être que des *noyaux de cellules libres*, et qui, très souvent, renferment un nucléole parfaitement distinct, quelquefois aussi beaucoup de granules.

Pendant ce trajet à travers la couche interne de la substance grise, les fibres nerveuses de la substance blanche s'amincissent de plus en plus, au point que la plupart d'entre elles sont réduites à un diamètre de $0^{mm},027$ au moment où elles pénètrent dans la *couche grise externe*. Cette dernière couche, à la simple vue, paraît homogène dans toute son épaisseur ; mais elle se compose, en réalité, de deux couches distinctes, quoique sans limite précise. La plus interne renferme des fibres nerveuses et des cellules d'un volume fort remarquable ; la plus externe, au contraire, est formée simplement d'une substance finement grenue, pâle, un peu jaunâtre et renfermant de petites cellules nerveuses. Cette *substance grenue* ne diffère point, sous le rapport chimique, morphologique ou physique, de celle que nous avons trouvée dans l'intérieur des cellules nerveuses ; elle est visqueuse, élastique, devient plus foncée dans l'acide acétique, plus pâle, au contraire, dans la soude, qui la dissout en grande partie. C'est dans la moitié externe de la couche grise, tout près de la pie-mère, qu'elle se montre

le plus pure de tout élément étranger. Les *petites cellules nerveuses* sont, en somme, peu nombreuses et peu distinctes. On les rencontre isolément dans toute cette couche, mais plus spécialement dans sa partie interne, vers la couche *rouillée*. Elles ont un diamètre de $0^{mm},009$ à $0^{mm},018$, et présentent en général, sur de bonnes préparations, surtout sur des pièces conservées dans l'acide chromique, de nombreux prolongements très délicats, qu'il est impossible de suivre dans une certaine étendue, et qui, très souvent, sont arrachés très près de la cellule. A côté de ces cellules, on trouve aussi, çà et là, quelques noyaux de $0^{mm},005$ à $0^{mm},011$ de diamètre, qui, selon toute apparence, ne sont point contenus dans des cellules, puisqu'on les retrouve sur des préparations faites avec les plus grandes précautions.—Il existe une énorme différence entre ces petites cellules et les *grosses cellules* spéciales découvertes par Purkyné dans la couche grise (fig. 150). Ces dernières ont un diamètre de $0^{mm},036$ à $0^{mm},07$, une forme arrondie, piriforme ou ovoïde, et contiennent une substance incolore, finement granulée. On les rencontre

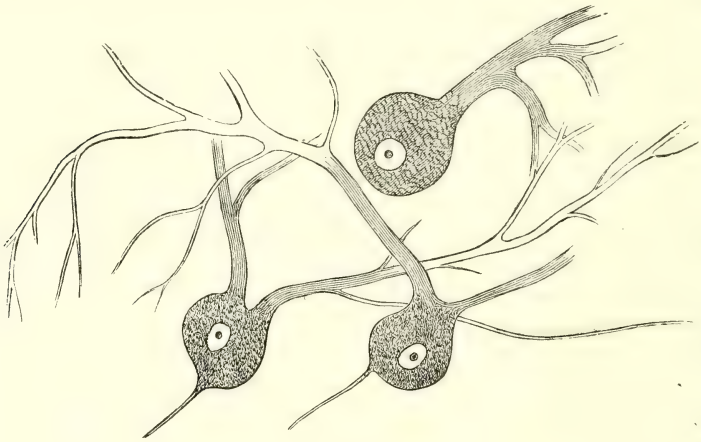

Fig. 150.

exclusivement dans les portions profondes de la couche grise, sur la limite de la couche rouillée, où il est assez fréquent de les voir disposées sur un ou plusieurs plans. Ces cellules ont deux ou trois, rarement un ou quatre prolongements allongés ou ramifiés. Le plus souvent un de ces prolongements, le plus fin, est dirigé en dedans, tandis que les plus gros sont tournés vers l'extérieur. Ces derniers ont, à leur origine, $0^{mm},011$, ou même $0^{mm},018$ d'épaisseur, et sont pourvus de granulations excessivement fines ou de stries très délicates ; plus loin, ils deviennent plus homogènes et se ramifient d'une manière très élégante et très variée, de sorte que chaque prolongement donne naissance, en définitive, à un gros faisceau de fibrilles, dont

Fig. 150. — Grosses cellules qu'on trouve dans la couche grise de l'écorce cérébelleuse de l'homme. Grossissement de 350 diamètres.

les plus fines ont à peine $0^{mm},0005$ de diamètre. Quelques-uns d'entre eux pénètrent ainsi horizontalement dans l'épaisseur de la couche grise ; mais le plus grand nombre se dirigent de dedans en dehors et paraissent se terminer très près de la surface externe de la couche grise. Qu'ils s'étendent assez loin, c'est un fait certain ; car sur des pièces traitées par l'acide chromique, j'ai pu isoler de ces prolongements qui avaient $0^{mm},34$ à $0^{mm},45$ de longueur, et qui étaient loin d'être réduits à une finesse extrême. Sur de bonnes sections verticales à travers l'écorce des circonvolutions, on peut voir les rameaux principaux des prolongements parcourir plus des 2/3 et même des 3/4 de l'épaisseur de la couche grise, sous la forme de fibres parallèles, légèrement onduleuses, assez rapprochées les unes des autres et donnant à cette couche un aspect strié tout particulier. En traversant la couche grise, ces rameaux principaux émettent des branches qui s'en détachent à angle aigu ou droit, et qui produisent souvent des stries d'un autre ordre, croisant plus ou moins obliquement les premières.

Il existe, en outre, dans la portion la plus interne de la couche grise, entre les grosses cellules, des *fibres nerveuses* qui, en raison de leur finesse et de leur friabilité, sont excessivement difficiles à suivre. Elles émergent de la couche rouillée et se distribuent, en formant des plexus, dans le tiers interne de la couche grise, entre les grosses cellules et leurs prolongements. Il m'a été impossible de connaître leur mode de terminaison. Tout ce que j'ai pu voir, c'est que : 1° ces fibres deviennent de plus en plus fines et pâles; car de $0^{mm},0027$ de diamètre qu'elles ont à leur origine, elles se réduisent, en dernier lieu, à $0^{mm},0014$ et $0^{mm},0009$; en même temps, leurs contours foncés font place à des bords de plus en plus pâles ; 2° il est certain qu'elles ne se terminent point par des anses, comme croient l'avoir vu Valentin et Hyrtl, qui sans doute avaient pris pour des anses quelques plexus très fins, mais qu'elles finissent par marcher isolément et en ligne presque droite, en devenant presque aussi pâles que les prolongements des cellules nerveuses sur la limite du tiers interne de la couche grise, et se perdent vers la partie moyenne de cette couche.

Les *pédoncules cérébelleux* consistent simplement en tubes nerveux parallèles, sans mélange de substance grise. Ces tubes sont analogues à ceux de la substance médullaire du cervelet, dont ils doivent être considérés comme la continuation.

§ 120. **Ganglions du cerveau.** — Les trois paires de ganglions du cerveau, c'est-à-dire les *tubercules quadrijumeaux*, les *couches optiques* et les *corps striés*, sont constituées par des amas considérables de substance grise et par des tubes nerveux. Les masses grises sont tantôt complétement isolées (corps striés), et tantôt unies entre elles et avec des parties grises sous-jacentes (couches optiques, tubercules quadrijumeaux) ; les fibres nerveuses relient les ganglions, d'une part avec le cervelet et le bulbe, d'autre part avec les hémisphères du cerveau.

Le *corps strié* contient deux gros noyaux de substance grise : le *noyau*

crochu, qui se trouve en avant et en haut, et le *noyau lenticulaire*, placé en arrière et en bas. Ces deux noyaux sont réunis par leur partie antérieure, où ils forment une masse unique. On y rencontre, en outre, le *noyau vermiculaire* (*nucleus tæniæformis*) avec l'*amygdale*, à la face externe du noyau lenticulaire. Le corps strié est uni principalement avec la racine des pédoncules cérébraux, autrement dit les prolongements des pyramides, dont les nombreux faisceaux blancs s'irradient dans son épaisseur. La *substance grise* du corps strié contient presque partout des *cellules nerveuses* et des *fibres nerveuses* fines. Les premières ont $0^{mm},014$ à $0^{mm},041$ de diamètre : elles sont tantôt incolores, tantôt colorées, comme dans le noyau crochu et dans le troisième segment du noyau lenticulaire. Elles présentent de deux à cinq prolongements et sont d'autant plus nombreuses que la substance grise est plus foncée de couleur.

La plupart des *fibres nerveuses* du corps strié peuvent être rattachées à celles de la racine des pédoncules cérébraux. Ce sont des tubes à contours foncés, qui ont de $0^{mm},0027$ à $0^{mm},011$ de diamètre, mais le plus souvent $0^{mm},005$ à $0^{mm},009$. Placés parallèlement les uns à côté des autres, ils pénètrent en ligne droite dans le premier segment du noyau lenticulaire et dans la partie antérieure et épaissie du noyau crochu. Si on les poursuit plus avant dans le noyau lenticulaire, on les voit former des faisceaux de divers volumes et s'amincir légèrement (la plupart n'ont plus que $0^{mm},0027$ à $0^{mm},007$), pour traverser directement la substance grise raréfiée des deux premiers segments de ce noyau et se perdre enfin en s'irradiant sous forme de pinceaux dans le segment externe, le plus volumineux. Ce dernier reçoit, en effet, du deuxième segment des faisceaux blancs de $0^{mm},09$ à $0^{mm},32$ de largeur, placés les uns à côté des autres et composés de fibres qui ont $0^{mm},0027$ à $0^{mm},0045$; ces faisceaux, légèrement divergents et divisés en faisceaux plus petits, se dirigent vers le bord externe du noyau lenticulaire, et se dérobent à la vue simple avant d'avoir atteint ce bord. Mais quand on les suit à l'aide du microscope, sur des pièces traitées par l'acide chromique, on voit qu'ils s'étendent jusqu'au voisinage de la portion la plus externe du noyau lenticulaire, que peu à peu ils se réduisent en groupes de fibres de plus en plus petits et en fibres isolées, qui s'entrecroisent pour former les plexus les plus variés. *On peut considérer comme un fait certain que ces fibres se terminent là, et qu'elles ne se prolongent nullement dans la substance médullaire des hémisphères*, car l'examen le plus attentif ne montre aucune trace de ce prolongement, qui, s'il existait, ne pourrait échapper à l'observation. Mais encore ici le mode de terminaison des fibres est resté douteux. Ce que j'ai pu voir, c'est que les fibres des faisceaux afférents, une fois arrivées dans la troisième section du noyau lenticulaire, s'amincissent graduellement, comme on peut quelquefois le voir directement, au point qu'elles finissent par n'avoir plus que $0^{mm},0018$, $0^{mm},0014$ ou même $0^{mm},0009$ de largeur, et par devenir excessivement pâles ; de sorte qu'elles se distinguent à peine des plus fins prolongements de cellules nerveuses, avec lesquelles elles paraissent en effet se continuer. La description

précédente peut s'appliquer également aux fibres qui s'engagent dans le noyau crochu, et dont les unes proviennent directement de la racine des pédoncules cérébraux, les autres, celles de la partie rétrécie de ce noyau, du noyau lenticulaire, dont elles ont déjà traversé les deux premiers segments. Là encore les fibres ne se rendent point dans la substance blanche des hémisphères ; leurs faisceaux se résolvent en réseaux de fibres très fines, presque dépourvues de moelle, et probablement en rapport de continuité avec les cellules nerveuses.

Outre les nombreuses fibres que nous venons de décrire, et qui partent des pédoncules cérébraux pour se terminer dans le corps strié, les noyaux de celui-ci en contiennent encore d'autres dont le nombre est assez considérable et dont il est très difficile, quelquefois même impossible, d'indiquer l'origine exacte. Je crois cependant être en état de déterminer cette origine pour une catégorie de ces fibres. Dans la partie la plus externe des gros noyaux du corps strié on trouve, sur différentes coupes, une quantité notable de faisceaux assez forts, mais non visibles à l'œil nu, que leur volume relatif et le diamètre de leurs tubes distinguent des fibres pédonculaires, excessivement fines et anastomosées en réseaux à ce niveau. On peut se convaincre aisément que toutes ces fibres émanent de la substance médullaire des hémisphères, et qu'après avoir cheminé dans une certaine étendue au voisinage des noyaux du corps strié, et parallèlement à sa surface, elles s'enfoncent dans son épaisseur. Beaucoup d'entre elles vont simplement de la substance médullaire aux ganglions, et dans ce trajet elles croisent les premières à angle droit. Ces fibres, réunies en faisceaux, pénètrent plus ou moins profondément dans la substance grise des corps striés (celles du noyau lenticulaire ne dépassent pas la masse grise du troisième segment), et se terminent, d'après ce que j'ai cru voir, sans s'épanouir notablement, sans former de plexus et sans s'amincir davantage, mais en formant des anses dont les deux chefs sont très rapprochés l'un de l'autre.

S'il est encore facile, en quelque sorte, de démêler la structure des corps striés, au moins dans ses traits principaux, il en est tout autrement des *couches optiques* et des *tubercules quadrijumeaux*. Cela tient surtout à ce que, dans ces derniers organes, les fibres nerveuses forment des faisceaux beaucoup moins distincts, qu'elles sont plus isolées et mélangées d'une manière très intime avec de la substance grise, circonstances qui empêchent de les suivre dans une certaine étendue. La substance grise, il est vrai, est ici facile à étudier, et ne présente rien de spécial dans ses éléments principaux, les cellules nerveuses, si ce n'est qu'elles ont, en général, une coloration assez marquée dans les couches optiques, tandis qu'elles sont pâles dans les tubercules quadrijumeaux. Quant aux fibres nerveuses, il est certain que celles de l'étage supérieur des pédoncules cérébraux, c'est-à-dire les *processus cerebelli ad corpora quadrigemina*, le prolongement des faisceaux olivaires, une portion des corps restiformes et les cordons ronds, plongent dans les ganglions dont il s'agit; mais jusqu'ici j'ai toujours échoué quand j'ai voulu déterminer leur trajet avec un peu de précision. Tout ce que je me crois en

droit de déduire de mes recherches, c'est que ces fibres, ou du moins beaucoup d'entre elles, ne se continuent pas avec la masse médullaire des hémisphères ; attendu que, d'une part, elles s'amincissent tellement qu'au lieu de $0^{mm},0027$ à $0^{mm},009$ de diamètre qu'elles avaient d'abord, elles n'ont plus que $0^{mm},002$, et que, d'autre part, le côté de la couche optique tourné vers les circonvolutions ne présente rien qui indique cette continuité. On doit faire une exception, cependant, pour la couche blanche qui revêt antérieurement les ganglions en question, et qui, peut-être, établit une liaison entre ces ganglions et les hémisphères: les fibres de cette couche ont un diamètre de $0^{mm},002$ à $0^{mm},007$ et même plus ; elles sont réunies en faisceaux, s'entrecroisent dans diverses directions dans le plan horizontal, et ne semblent point se terminer dans les ganglions. Les rapports du nerf optique avec les tubercules quadrijumeaux et la couche optique, ceux de la voûte avec cette dernière, sont tout aussi obscurs. Mais nous avons la consolation d'être mieux renseigné sur une autre question dont la solution n'est pas moins importante. Quand on examine la portion externe de la couche optique, on trouve qu'elle touche une masse considérable de substance blanche qui, au premier abord, semble être un prolongement de la racine des pédoncules cérébraux, lesquels, passant au-dessous et en dehors de la couche optique, puis entre le noyau lenticulaire et le noyau crochu, plongeraient directement dans la substance médullaire des hémisphères. Mais en y regardant de plus près, on ne tarde pas à se convaincre que de cette substance blanche une portion pénètre, comme il a été dit plus haut, dans le corps strié, principalement dans le noyau lenticulaire; tandis que *l'autre portion s'irradie de dehors en dedans, des hémisphères dans la couche optique.* En effet, de cette substance blanche partent des faisceaux de fibres très nombreux, visibles, en partie, même à l'œil nu, dans toute la hauteur de la couche optique, et qui se dirigent vers la face supérieure, le bord supérieur et interne et vers le tubercule postérieur (*pulvinar*) de la couche optique, pour se terminer enfin de la même manière que les fibres qui, des pédoncules cérébraux, s'étendent dans le corps strié; c'est-à-dire que ces faisceaux qui se composaient d'éléments ayant $0^{mm},0027$ à $0^{mm},0056$, finissent par former des réseaux très serrés, composés de fibres excessivement fines ($0^{mm},0009$ à $0^{mm},0018$ de diamètre) dont il n'est guère possible de voir la terminaison.

Je dois dire aussi un mot sur quelques parties qui ont des connexions intimes avec les ganglions cérébraux. La *substance noire* des pédoncules cérébraux contient des cellules colorées tout à fait analogues à celles de la substance ferrugineuse, dont elles diffèrent seulement par un diamètre un peu plus petit et des prolongements moins nombreux; elles sont entourées de fibres très fines ou d'une certaine grosseur. La *commissure grise* renferme de petites cellules pourvues de un, deux, trois prolongements ou davantage, et d'un contenu pigmentaire; en outre, on y trouve beaucoup de fibres très fines, verticales et horizontales, formant un réseau. Ces fibres ont, en général, $0^{mm},0027$ à $0^{mm},0036$ de largeur ; mais quelques-unes d'entre elles ont moins de

0mm, 002, et d'autres, jusqu'à 0mm, 009. La *glande pinéale* se compose de cellules pâles, arrondies, sans prolongements, et de quelques rares fibres nerveuses de 0mm, 002 à 0mm, 005 de diamètre; de plus, elle contient ordinairement beaucoup de concrétions calcaires (Voy. § 122). Les *pédoncules de la glande pinéale*, ses prolongements antérieurs et la commissure postérieure sont formés de tubes de 0mm,002 à 0mm, 007, en partie aussi de fibres excessivement fines. Le *plancher du troisième ventricule* présente, immédiatement au-dessous et en arrière de la commissure antérieure, des cellules incolores, les unes très grosses, les autres plus petites, et munies de un à quatre prolongements quelquefois très forts ; ces cellules sont réunies en grand nombre au milieu de riches plexus composés de tubes de 0mm,0009 à 0mm,0027 de largeur. Elles se retrouvent avec les mêmes caractères, sauf le volume, dans les *tubercules mammillaires*, où elles sont également mélangées avec des fibres nerveuses très fines et très nombreuses, et dans le *tuber cinereum*, où elles n'ont que 0mm, 018 à 0mm, 027 et, en général, deux prolongements. La *glande pituitaire* ne présente point d'éléments nerveux dans son lobe antérieur, de couleur rouge ; bien plus, Ecker (Art. *Blutgefässdrüsen* dans *Wagn. Handw.*) y a trouvé les éléments des glandes vasculaires sanguines, c'est-à-dire un *stroma* formé de tissu conjonctif, servant de soutien à des vaisseaux sanguins très serrés et très larges (voy. Ecker, l.i.c.) dans les mailles desquels se voient de grosses vésicules (cellules?) de 0mm, 067 à 0mm, 203 de diamètre. Dans ces vésicules se rencontrent tantôt des noyaux entourés d'une substance finement grenue, et tantôt des cellules distinctes; quelquefois aussi, chez les gens âgés, une matière analogue à la substance colloïde. Le lobe postérieur, plus petit, se compose d'une substance finement grenue dans laquelle on trouve des noyaux et des vaisseaux sanguins ; mais il contient aussi des tubes nerveux variqueux et fins, qui, comme les vaisseaux sanguins, descendent de l'infundibulum.]

La démonstration de ce fait que les fibres des pédoncules cérébraux se terminent dans les ganglions du cerveau, et que la substance blanche des hémisphères se compose de tubes spéciaux qui, des circonvolutions, s'étendent aux ganglions, et peut-être au bulbe, sans se continuer avec celles des pédoncules cérébraux, me paraît être un des résultats les plus importants auxquels m'ont conduit mes recherches sur le système nerveux central, car elle nous donne la confirmation anatomique de cette séparation soupçonnée depuis longtemps entre la sphère animale et la sphère psychique des organes centraux, et nous explique pourquoi l'irritation de la substance blanche des hémisphères ne détermine ni douleurs ni mouvements. Je suis heureux de voir mes conclusions à ce sujet confirmées par les résultats des recherches de R. Wagner (*loc. cit.*, p. 43) ; cet auteur admet, comme moi, que les fibres des pédoncules cérébraux naissent des cellules nerveuses des couches optiques et des corps striés; les fibres des hémisphères, des cellules de la substance grise de l'écorce et en partie des cellules des ganglions. Mais R. Wagner paraît n'avoir pas non plus observé directement ces origines, chose qui, selon mon avis, est presque complétement impossible.

§ 121. **Hémisphères cérébraux.** — La substance blanche des hémisphères cérébraux est composée exclusivement de fibres nerveuses de 0mm, 0027

à $0^{mm},007$, $0^{mm},005$ en moyenne, de largeur, sans le moindre mélange de substance grise. Ces fibres, dont le véritable trajet est encore fort peu connu, sont rarement réunies en réseaux ou en faisceaux; généralement elles marchent en ligne droite et parallèlement les unes aux autres, s'étendant, sans aucun doute, du corps calleux et des ganglions du cerveau à la substance grise de la superficie des circonvolutions. Nous ne savons pas si, dans ce trajet, elles se bifurquent ou non. Mais en dehors de ces fibres, et abstraction faite de la commissure antérieure, de la voûte et de l'origine du nerf optique, les hémisphères contiennent d'autres fibres qui croisent les premières à angle droit et que j'ai pu observer : 1° à la face externe des corps striés, où elles appartiennent en partie aux fibres qui partent des hémisphères pour se terminer dans le corps strié, en partie aussi, peut-être, aux expansions du corps calleux dans le lobe inférieur; 2° dans les couches superficielles de la substance blanche, non loin de la couche grise; à ce niveau, elles sont assez nombreuses et entremêlées de fibres obliques; je n'ai pu savoir d'où elles proviennent. Peut-être vont-elles d'une circonvolution à une autre et mettent-elles en relation les diverses parties de la couche corticale grise des hémisphères, comme le pensent certains auteurs.

Nous connaissons aujourd'hui assez bien la structure intime de *la substance grise des circonvolutions* (Voy. Baillarger, Hannover, Arnold et ma *Mikr. Anat.*, pl. IV, fig. 2). On peut distinguer parfaitement, dans cette substance, trois couches : une externe *blanche*, une moyenne d'un *gris pur*, et une interne d'une coloration *rouge jaunâtre*. Cette dernière, dont l'épaisseur est égale à celle des deux autres réunies, est circonscrite ordinairement à sa face externe par une ligne plus claire, quelquefois presque blanche, et présente plus en dedans, par place, une deuxième couche blanche plus mince et plus faible; il existerait donc quatre ou même six couches, qui sont :

1° Couche rouge-jaunâtre, partie interne;
2° Première couche blanche;
3° Couche rouge-jaunâtre, partie externe;
4° Deuxième couche blanche;
5° Couche grise;
6° Couche blanche superficielle.

La substance grise du cerveau, de même que celle du cervelet, contient, dans toute son épaisseur, des cellules et des fibres nerveuses, au milieu d'une grande quantité de substance fondamentale. Les *cellules nerveuses* sont difficiles à découvrir, si ce n'est sur des pièces conservées dans l'acide chromique. Leur forme est assez constante dans les trois couches, en ce sens qu'elles sont le plus souvent pourvues d'un à six prolongements ramifiés, qui se terminent par des filaments pâles, excessivement fins, de $0^{mm},0009$ de largeur. Elles présentent cependant quelques différences sous le rapport du volume, du nombre, etc. Dans *la couche blanche superficielle*, en effet, les cellules sont rares, petites ($0^{mm},009$ à $0^{mm},018$); elles portent un ou deux prolongements et sont isolées au sein de la substance fondamen-

tale, qui est très abondante. La *couche moyenne* ou d'*un gris pur* est la plus riche en cellules; celles-ci y sont réunies en groupes serrés, et entourées également de substance fondamentale grenue. Leur volume varie énormément, car, à côté de cellules très petites, n'ayant que $0^{mm},007$ à $0^{mm},011$ de diamètre et ressemblant presque à des noyaux, on en trouve d'autres très volumineuses, qui mesurent jusqu'à $0^{mm},036$ et $0^{mm},04$ (fig. 151). Ces dernières sont fusiformes, piriformes, triangulaires, quelquefois arrondies; elles ont, pour la plupart, un à six prolongements, habituellement trois, quatre ou cinq. Lorsque ces prolongements font défaut, on peut admettre qu'ils ont été arrachés pendant la préparation, la délicatesse des cellules rendant ces mutilations excessivement difficiles à éviter. — Dans la couche la plus interne, enfin, d'un *rouge jaunâtre*, les cellules, bien que toujours très nombreuses, redeviennent un peu plus rares. Elles ont d'ailleurs la même conformation que dans la substance grise, et présentent un contenu tantôt pâle et tantôt coloré. Les cellules pigmentaires existent surtout dans les couches les plus internes et chez les personnes âgées.

Les *tubes nerveux* de la substance grise des circonvolutions proviennent tous, comme il est facile de s'en convaincre, de la substance médullaire des hémisphères, et pénètrent dans la couche d'un rouge jaunâtre en faisceaux rectilignes, parallèles et serrés les uns contre les autres. Mais là déjà une foule de tubes quittent les faisceaux et traversent cette couche dans des directions très variées, principalement dans une direction parallèle à la surface, perpendiculaire, par conséquent à celle des faisceaux principaux. L'accumulation, sur certains points, de ces fibres horizontales donne naissance aux lignes blanches ou pâles que nous avons signalées dans cette couche, lignes dont la plus externe se trouve précisément à l'endroit où se perdent les faisceaux qui pénètrent dans la substance grise. En effet, ces faisceaux, émettant ainsi des branches latérales à mesure qu'ils se rapprochent de la superficie, deviennent de plus en plus minces, ce à quoi contribuent aussi

Fig. 151.

Fig. 151. — Cellules nerveuses de la partie interne de la couche grise qui recouvre les circonvolutions cérébrales de l'homme. Grossies 350 fois. *a* grandes cellules; *b* petites cellules; *c* fibre nerveuse avec le cylindre de l'axe.

l'amincissement et la dispersion de leurs éléments; si bien que, arrivés dans la substance grise, ils se dérobent à la vue. Mais un examen attentif permet de les poursuivre même dans cette couche, où ils forment des fibrilles extrêmement fines, entrelacées, et conservant à peine des contours foncés. Un très petit nombre des fibres arrivées dans la couche d'un gris pur conservent leur largeur et leurs contours foncés, et traversent cette couche directement ou obliquement, pour pénétrer dans la couche blanche la plus externe où elles deviennent horizontales. Dans cette dernière, en effet, on trouve un nombre considérable de tubes d'une finesse extrême (fig. 152), qui s'entrecroisent dans différentes directions et forment plusieurs plans superposés. La plupart de ces tubes proviennent évidemment de ceux qui ont émergé de la couche d'un rouge-grisâtre, quelques-uns peut-être, vers la base du cerveau, du genou du corps calleux. Dans quels rapports ces fibres se trouvent-elles avec les cellules dans la substance blanche? Nous l'ignorons complétement. Il est évident, cependant, qu'un certain nombre d'entre elles retournent dans la couche d'un rouge grisâtre d'où elles sont venues, en d'autres termes qu'elles forment *des anses*, comme Valentin l'a annoncé le premier, et comme je l'ai très souvent constaté parfaitement sur des préparations conservées dans l'acide chromique. J'ai vu également, dans la couche d'un rouge grisâtre, des anses isolées à chefs très rapprochés, et dont la convexité était tournée vers la surface du cerveau. — Les fibres qui composent les faisceaux de la couche rouge grisâtre, ont, à leur origine, $0^{mm},0027$ à $0^{mm},007$, de largeur; mais elles finissent presque toutes par se réduire à $0^{mm},002$, et prennent, dans la couche grise, le calibre des tubes nerveux les plus fins, c'est-à-dire $0^{mm},0009$ à $0^{mm},0018$. Les fibres qui se détachent de ces faisceaux à la face interne de la couche rouge grisâtre, ont quelquefois le même diamètre que celles des faisceaux eux-mêmes; telles sont les fibres de la couche blanche la plus épaisse. D'autres fois elles sont plus fines. En général, les fibres qui vont des faisceaux dans la couche blanche superficielle, sont également d'une certaine grosseur et atteignent jusqu'à $0^{mm},007$ de largeur. Beaucoup de ces dernières forment des anses; mais on trouve

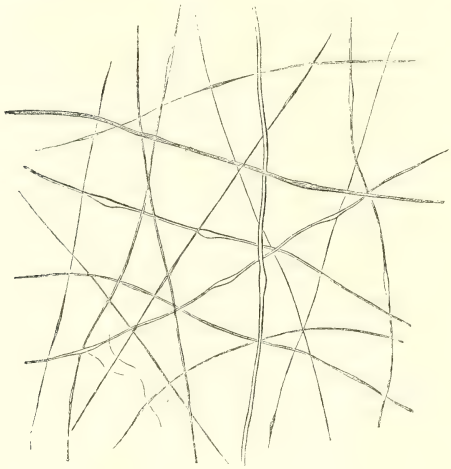

Fig. 152.

Fig. 152. — Tubes nerveux très fins de la substance blanche la plus superficielle du cerveau humain. Grossissement de 950 diamètres.

aussi dans cette couche des fibrilles excessivement fines, n'ayant que $0^{mm},0009$. — Quant à une liaison entre les cellules et les tubes nerveux de la substance corticale du cerveau, j'ai fait de vains efforts pour la découvrir. Nulle part, cependant, elle ne m'a paru plus vraisemblable que dans cette substance, où les fibres nerveuses, surtout celles de la couche grise, revêtent un aspect presque identique avec celui des prolongements de cellule, et dans laquelle elles se terminent bien certainement. On trouve là un nombre infini de tubes nerveux tellement fins et pâles, qu'on les rangerait difficilement parmi les fibres nerveuses, ne fussent leur trajet, plus direct que celui des prolongements de cellule, et leur aspect, légèrement variqueux, surtout après addition de soude. Si, dans un point du système nerveux central, les fibres naissent de cellules, ce doit être certainement dans la couche grise. On comprend cependant que cette origine puisse ne pas tomber sous les sens, quand on songe à la ténuité extrême des parties dont il est ici question.

Le *corps calleux*, *corpus callosum*, contient dans sa partie antérieure, au-dessus de la cloison transparente, de la voûte et du corps strié, des lignes grisâtres éparses au sein de la substance blanche, et dans lesquelles le microscope ne montre pas de cellules, mais seulement des vésicules transparentes, de $0^{mm},007$ à $0^{mm},009$ de diamètre, analogues à des noyaux et disséminées au milieu d'une foule de tubes nerveux, comme dans certains faisceaux du corps strié. De plus, Valentin (*Nervenl.*, p. 244) a vu quelquefois, à la surface du corps calleux, entre le raphé et les *tractus longitudinaux*, une couche grise fort mince, contenant des corpuscules nerveux très pâles, et paraissant être la même chose que la *bandelette cendrée*, qui se continue avec le corps gaudronné du pied d'hippocampe. (Voy. Arnold, *Bemerk.* etc., p. 87.) Partout ailleurs, le corps calleux ne contient que de la substance médullaire, composée de fibres nerveuses parallèles entre elles et présentant le même aspect et le même diamètre que celle de la masse centrale des hémisphères. Il en est de même de la commissure antérieure et de la voûte. Celle-ci entre très fréquemment en contact avec de la substance grise ; c'est ce qui a lieu dans la couche optique, dont le tubercule antérieur donne naissance à la racine descendante de la voûte ; dans le corps mamillaire (v. plus haut, § 120) ; à l'origine de la racine ascendante ; au plancher du troisième ventricule, vers lequel s'étendent quelques faisceaux délicats de la racine ascendante, et à l'union de la voûte avec la cloison transparente. Cette cloison, revêtue sur ses deux faces d'une couche épaisse de tissu conjonctif ordinaire, avec beaucoup de corpuscules amylacés (v. § 122), se compose, comme le *tuber cinereum*, d'un réseau très riche de fibres extrêmement fines et de cellules nerveuses.

Les fibres des portions blanches de la voûte mesurent $0^{mm},0018$ à $0^{mm},011$, mais le plus souvent $0^{mm},005$ à $0^{mm},007$; celles de la partie supérieure de la couche optique et du tubercule mammillaire sont de l'espèce la plus fine, et n'ont que $0^{mm},0009$ à $0^{mm},002$. La *corne d'Ammon* et l'*ergot* présentent à peu près la même structure que les hémisphères ; mais la substance blanche

de la première renferme une traînée grise, formée principalement de cellules sphériques sans prolongements, fortement serrées les unes contre les autres.

Il nous reste enfin à parler des origines des deux premières paires nerveuses. Le *nerf olfactif* contient, dans la portion blanche de sa racine, des fibres nerveuses très fines, qui ont $0^{mm},0009$ à $0^{mm},005$ tout au plus, et dont les plus délicates sont pâles et probablement dépourvues de moelle; on y trouve, en outre, de la substance grise, formée d'une matière finement grenue et de cellules qui ont $0^{mm},016$ à $0^{mm},018$ de diamètre. Des cellules analogues, ainsi que d'autres plus petites encore et n'ayant que $0^{mm},007$, munies souvent de prolongements ramifiés, constituent le *bulbe du nerf olfactif;* elles y sont mêlées à une multitude de fibres fines dont il est impossible de déterminer les rapports avec les cellules et avec les nerfs olfactifs proprement dits. — Le *nerf optique* naît par deux racines blanches des corps genouillés, des couches optiques et des tubercules quadrijumeaux; il est uni, en outre, aux pédoncules cérébraux, à la substance perforée antérieure, au *tuber cinereum* et à la *lame terminale*. Nous ignorons encore quelle est, chez l'homme, l'origine des fibres de ce nerf, composé de tubes de $0^{mm},005$ de diamètre. Les expériences faites sur les animaux permettent de conclure que ces fibres proviennent principalement des tubercules quadijumeaux. Il est certain qu'elles s'entrecroisent en partie dans le *chiasma*, lequel renferme de plus, d'après Arnold, Todd-Bowman et autres : 1° des fibres qui ne s'entrecroisent point et qui passent de la racine dans le nerf optique du même côté; 2° des fibres transversales, les unes postérieures, qui formeraient une commissure entre les racines des deux nerfs optiques, les autres antérieures, qui ne pourraient qu'unir entre elles les deux rétines. Les fibres de la première catégorie existent certainement, mais elles sont beaucoup moins nombreuses que celles qui s'entrecroisent. Quant aux autres, leur existence ne saurait point non plus être mise en doute. Au point de vue physiologique, on conçoit le rôle d'une commissure entre les couches optiques et les tubercules quadrijumeaux de l'un et l'autre côté. Une commissure entre les deux rétines est devenue elle-même moins étrange depuis que nous savons que la rétine renferme de la substance grise, formée également de cellules à prolongements arborescents, d'où naissent les fibres optiques.

Relativement *aux origines des fibres nerveuses* dans le cerveau et dans les organes centraux supérieurs, en général, j'avais vu depuis plusieurs années, chez la grenouille, de fines fibres à contours foncés naissant des prolongements des cellules nerveuses de la moelle épinière (*Zeitschr. f. wiss. Zool.*, t. I, p. 144, pl. XI, fig. 7). Mais, chez l'homme, je n'ai jamais pu constater un fait analogue d'une manière certaine. Je n'en suis pas moins convaincu que là aussi existent les mêmes rapports entre les cellules et les fibres. En fait, R. Wagner et Leuckart prétendent avoir observé sur l'homme que les prolongements des cellules rameuses qu'on trouve dans la substance ferrugineuse se continuent avec des fibres nerveuses (*Gött. Anz*, 1850, N° 13; v. Ecker, *Icones phys.*, pl. XIV, fig. 3). Je tiens du professeur Domrich qu'il a vu la même chose dans la substance corticale du cervelet. Plus récemment, R. Wagner (*Gött. Nachr.*, Oc-

tobre 1851) a trouvé que, dans l'organe électrique de la torpille, les corpuscules ganglionnaires rayonnés fournissent un prolongement, rarement deux, non ramifié, qui devient une fibre à contours foncés. Comme précédemment, Wagner explique cette continuité en disant que le prolongement de la cellule pénètre dans le tube nerveux, dont il devient le cylindre de l'axe. Il est d'accord en cela avec Leydig, qui a vu ces mêmes rapports dans le cervelet d'un squale, et avec Stannius, qui a fait la même observation sur le pétromyzon. Quant à moi, je ne puis concevoir qu'on trouve là autre chose que ce qui existe dans les ganglions, où l'on voit les prolongements des cellules constitués, non point par un simple cylindre de l'axe, mais aussi par une gaîne de la moelle qui se continue en dehors avec celle des tubes nerveux à contours foncés. Comme il est loin d'être prouvé que toutes les cellules nerveuses des organes centraux et leurs prolongements soient pourvus d'une gaîne, j'accorderai volontiers qu'un autre mode d'union peut se rencontrer quelquefois : mais je crois que, dans aucun cas, cette continuité n'est telle qu'elle a été figurée dans la plupart des planches de Wagner (Ecker, *Icones*, pl. XIV). Les dessins de Leydig (*Plagiost.* I, fig. 8) me paraissent parfaitement exacts, et une des figures de Wagner leur ressemble très bien (*loc. cit.*, fig. 7, Be). Ces recherches ont ouvert la voie, et je ne doute nullement, comme je l'ai déjà dit dans ma *Mikr. Anat.*, que l'avenir ne montre une foule d'autres origines de fibres à contours foncés dans les organes centraux de l'homme et des animaux. Mais, d'un autre côté, fort d'un grand nombre de recherches sur le cerveau de l'homme, je me crois en droit d'affirmer que très probablement, dans certaines régions, il sera complétement impossible de démontrer que des fibres y naissent de cellules ; attendu qu'un très grand nombre de tubes nerveux, ceux de la substance corticale du cervelet et du cerveau en particulier, deviennent d'une finesse et d'une pâleur telles qu'il est impossible de les distinguer des prolongements de cellules. — Les *anses*, qui existent indubitablement dans les circonvolutions du cerveau, et que j'ai observées également dans le corps strié, sont-elles terminales, ou bien les nerfs finissent-ils par une extrémité libre ? C'est une question qui n'est pas encore résolue, d'autant moins que nous ignorons même si certaines fibres ont véritablement une terminaison On peut admettre, à la vérité, que les fibres du corps calleux et celles des commissures en général naissent de cellules dans un des hémisphères et se terminent dans l'autre ; que celles qui vont de la surface des circonvolutions aux corps striés et aux couches optiques finissent dans ces derniers renflements. Mais, bien qu'on ait observé des anses, on ne serait point autorisé à affirmer qu'il en est véritablement ainsi, car ces anses pouvaient n'être pas terminales, et toutes les fibres se souder à des cellules sur un point ou sur un autre. Une fibre nerveuse qui ne serait pas unie, à son origine, avec une cellule, nous paraîtrait quelque chose d'étrange ; mais, dans un domaine obscur comme le système nerveux, on doit s'attendre à bien des choses imprévues et ne rejeter *à priori* rien de ce qui est possible. — Plusieurs auteurs ont vu des fibres se diviser dans le système nerveux central ; ainsi, avant ces derniers temps, Ehrenberg, Volkmann, E.-H. Weber, récemment Hessling (*Fror. Notizen*, avril 1849, *Jenaische Ann.* I, p. 283), E. Harless (*ibid*, p. 284) et Schaffner (*Zeitschr. f. rat. Med.*, IX) ont décrit la même disposition dans le cerveau de divers animaux vertébrés, notamment à la limite entre la substance blanche et la substance grise. Je ne doute point de l'exactitude de ces observations ; je ne puis cependant m'empêcher de faire remarquer que j'ai toujours cherché en vain, dans le cerveau de l'homme, ces divisons des fibres nerveuses, bien que j'aie examiné des centaines de fibres de la substance grise, et cela en me plaçant dans les meilleures conditions possibles. Mais je dois dire que j'en ai trouvé dans la moelle épinière, assez rarement il est vrai (voy. *Mikr. Anat.*, II, 1, p. 429). — Nous ne connaissons encore que fort incomplétement les connexions des cellules munies de nombreux prolongements ramifiés. J'ai décrit, avec la plupart des auteurs, ces prolongements comme une espèce de tubes nerveux pâles et sans moelle, et je les ai isolés très souvent dans une longueur de $0^{mm},5$ ou $0^{mm},55$ sans pouvoir indiquer, quant à leur mode de terminaison, autre chose que la ténuité excessive qu'ils ne tardent pas à acquérir.

R. Wagner admet que, parmi ces prolongements, ceux qui ne se continuent point avec des fibres nerveuses à bords foncés, servent à relier les cellules les unes aux autres, et il affirme avoir observé directement de ces anastomoses dans l'*ala cinerea*, dans le *locus cœrulus*, et dans la substance noire de l'homme. J'admets parfaitement l'exactitude de ces observations; mais, comme je l'ai déjà fait remarquer, je considère ces faits comme trop peu nombreux pour qu'il soit permis d'en conclure que toutes les cellules sont ainsi unies entre elles et que la terminaison par une extrémité libre n'existe pas. Si, comme je le prétends, ces prolongements sont des fibres nerveuses pâles, je ne vois pas ce qui empêcherait *à priori* d'admettre qu'après avoir fourni de nombreux rameaux ils se terminent librement et exercent une certaine influence sur d'autres masses nerveuses. Nous savons, en effet, que les nerfs agissent sur d'autres tissus (muscles, glandes), sans contracter avec eux des rapports de continuité.

Une découverte qui ne peut manquer d'exercer une grande influence sur nos connaissances touchant le trajet des fibres nerveuses dans les organes centraux, c'est celle de Türck (*Sitz. der Wien. Akad*, 1851 ; mars, juin 1853). Cet observateur a trouvé que, dans quelques maladies du cerveau ou de la moelle, certains groupes de fibres subissent des dégénérescences, et que notamment il s'y développe des cellules granulées. Je crois que l'emploi de l'acide chromique sera très utile dans l'étude des pièces pathologiques de ce genre.

§ 122. **Enveloppes et vaisseaux du système nerveux central.** — A. *Enveloppes.* — 1° *Moelle épinière.* — La *dure-mère* (*meninx fibrosa*) est une membrane blanc-jaunâtre, brillante, par place, à la manière des tendons, solide, passablement élastique, et composée de faisceaux parallèles de tissu conjonctif, en général longitudinaux, et de réseaux de fibres élastiques fines ; ces deux éléments existent en proportions à peu près égales. En avant, la dure-mère, de moitié au moins plus mince qu'en arrière, est unie assez intimement, par sa face externe, avec le *ligament longitudinal postérieur* de la colonne vertébrale ; en arrière et sur les côtés, elle est libre d'adhérences et séparée des arcs vertébraux, revêtus de leur périoste, par un intervalle dans lequel on trouve un tissu conjonctif lâche, à faisceaux anastomosés, ayant à peine plus de $0^{mm},009$ à $0^{mm},011$ de largeur (tissu conjonctif réticulé), plus rarement entremêlé de fibrilles élastiques (longitudinales ou entourant les faisceaux) et de cellules à noyau sphériques, fusiformes ou étoilées, analogues aux cellules formatrices du tissu conjonctif ; en outre, des lobules plus ou moins considérables d'une graisse souvent gélatineuse et transparente, contenant des cellules pleines de liquide. Les vaisseaux qu'on rencontre dans cet espace sont les plexus veineux que tout le monde connaît, et des vaisseaux plus petits ou même des réseaux de capillaires très fins, contenus dans le tissu conjonctif lui-même. La face interne de la dure-mère, d'après l'opinion générale, serait revêtue par le feuillet externe de l'arachnoïde ; mais on ne trouve, sur cette face, qu'un épithélium composé de cellules à noyau polygonales, aplaties, qui reposent immédiatement sur la couche la plus interne de la dure-mère. Le *ligament dentelé* est dépourvu d'épithélium, et, de même que la bandelette épaissie de la pie-mère sur laquelle il s'insère, il a tout à fait la structure de la dure-mère.

L'*arachnoïde spinale* n'est pas formée, comme on le dit habituellement, d'un feuillet externe, uni à la dure-mère, et d'un feuillet interne ou libre ; elle

se compose d'une simple couche, répondant au feuillet interne des auteurs. C'est une membrane excessivement fine, transparente, qui offre le même trajet et la même étendue que la dure-mère. Sa face externe est unie à la dure-mère, en arrière et sur la ligne médiane de la région cervicale, par des filaments assez solides en haut, beaucoup plus faibles en bas. Partout ailleurs elle est complétement lisse, ce qu'elle doit à son épithélium, qui ressemble parfaitement à celui de la dure-mère; elle s'applique simplement contre cette dernière membrane, comme fait la plèvre pulmonaire par rapport à la plèvre costale. La face interne de l'arachnoïde est également lisse, mais dépourvue d'épithélium; elle est séparée de la moelle et de la queue de cheval par un espace considérable, appelé *espace sous-arachnoïdien;* mais elle envoie de nombreux filaments à la pie-mère et aux racines nerveuses, filaments qui, abstraction faite de ceux qui accompagnent les vaisseaux et nerfs, sont accumulés principalement sur la ligne médiane postérieure, où ils sont rangés en série non interrompue et forment même, notamment à la région cervicale, une cloison perforée ou complète. Quant à sa structure intime, l'arachnoïde est composée essentiellement de faisceaux de tissu conjonctif anastomosés en réseau, de $0^{mm},002$ à $0^{mm},005$ de largeur et sous forme de lamelles dont les extérieures sont constituées par des faisceaux plus grêles, les internes par des faisceaux plus gros. Autour de ces faisceaux s'enroulent ordinairement des fibres élastiques, de telle façon que lorsqu'ils ont été gonflés par l'acide acétique, ils présentent une série de renflements en chapelet (fig. 25). Ces fibres, cependant, sont quelquefois très fines ou manquent complétement; certains faisceaux en renferment également dans leur épaisseur.

La *membrane vasculaire* ou *pie-mère* s'applique étroitement sur la moelle épinière et sur l'épendyme du cordon terminal, pénètre dans les scissures antérieure et postérieure, d'où elle envoie des prolongements très minces dans l'épaisseur de la moelle, et fournit des gaînes delicates aux racines nerveuses. La pie-mère contient principalement du tissu conjonctif ordinaire, dont les fibrilles sont parallèles, rarement anastomosées; on y trouve, en outre, un grand nombre de noyaux, souvent linéaires, et quelques rares fibrilles élastiques. Çà et là on rencontre, dans cette membrane, des cellules pigmentaires, jaunes ou brunes, irrégulièrement fusiformes, très fines à leurs extrémités et mesurant de $0^{mm},09$ à $0^{mm},11$ en longueur. Ces cellules s'accumulent souvent en quantité considérable dans la région cervicale de la pie-mère, à laquelle elles donnent une couleur brune ou même noirâtre.

Encéphale. — Les méninges de l'encéphale, considérées d'une manière générale, ressemblent à celles de la moelle; elles s'en distinguent cependant par quelques particularités. La *dure-mère crânienne* se compose de la dure-mère proprement dite et du périoste interne du crâne, qui sont la continuation directe des membranes correspondantes de la colonne vertébrale, lesquelles se confondent l'une avec l'autre au niveau de l'atlas; elle est plus épaisse, en général, et d'un blanc plus éclatant que la dure-mère rachidienne. Sa face externe, ou son feuillet périostique, est blanc jaunâtre,

rugueuse et plus ou moins adhérente aux os ; elle sert de soutien aux *vaisseaux méningés* d'un certain volume, et se montre, d'ailleurs, plus vasculaire que la véritable dure-mère, à laquelle elle est très lâchement unie dans le jeune âge, et dont on peut quelquefois la séparer par place, même chez l'adulte. Le feuillet interne est moins vasculaire, d'un blanc plus éclatant ; en beaucoup d'endroits, il a le brillant des tendons ; sa face interne est lisse et généralement égale. C'est du feuillet interne que partent les prolongements qui constituent la grande et la petite faux, la tente du cervelet, et c'est entre les deux feuillets que se trouvent, à peu d'exceptions près, tous les sinus de la dure-mère. — Les deux feuillets sont formés d'un tissu conjonctif analogue à celui des tendons et des ligaments. Les faisceaux de ce tissu sont généralement peu distincts et se composent de fibrilles parallèles auxquelles se mêlent un grand nombre de fibres élastiques fines. Tantôt ils s'étendent sur un assez long trajet sans changer de forme, et tantôt, comme dans les sinus, ils constituent un grand nombre de petits filaments tendineux qui s'entrecroisent dans toutes les directions. La face interne de la dure-mère est tapissée d'une couche multiple, d'après Henle, double, d'après Luschka, de cellules épithéliales pavimenteuses, de $0^{mm},011$ à $0^{mm},013$ de diamètre, et contenant un noyau arrondi ou ovalaire de $0^{mm},005$ à $0^{mm},009$. Cet épithélium ne repose sur rien de spécial qu'on puisse considérer comme le feuillet pariétal de l'arachnoïde. (Voy. Luschka, *Seröse Häute*, p. 64.)

L'*arachnoïde crânienne* diffère de celle de la moelle, moins par sa structure que par son trajet. Il est vrai qu'ici encore on ne peut démontrer qu'un seul feuillet arachnoïdien, répondant au feuillet viscéral des auteurs et appliqué exactement contre la dure-mère ; mais ses rapports avec la pie-mère sont bien plus intimes. En effet, au lieu d'être unie à celle-ci, comme dans la moelle, seulement par quelques fibres et lamelles, l'arachnoïde crânienne y adhère et se confond même avec elle en une foule d'endroits, notamment à tous les points de réflexion et sur les parties saillantes de la base de l'encéphale ; là même où les adhérences sont moins intimes, les deux membranes sont unies entre elles par une foule de prolongements. Aussi ne trouve-t-on pas, dans le crâne, d'espace sous-arachnoïdien continu, mais seulement un certain nombre d'espaces plus ou moins considérables, ne communiquant pas tous entre eux. Les plus considérables de ces espaces, situés entre le cervelet et le bulbe, et au-dessous de la protubérance, des pédoncules cérébraux, de la scissure de Sylvius, etc., communiquent directement, les premiers du moins, comme Virchow et moi l'avons vu, avec l'espace sous-arachnoïdien de la moelle épinière ; tandis que les plus petits, placés dans les anfractuosités, au-dessous desquelles l'arachnoïde forme comme un pont, peuvent bien communiquer entre eux, mais sont indépendants, pour la plupart, des grands espaces dont nous venons de parler. Nulle part il n'existe de continuité entre l'arachnoïde et la membrane qui revêt les ventricules ; c'est ce que Henle avait déjà parfaitement indiqué.

La structure de l'arachnoïde encéphalique est la même que celle de

l'arachnoïde spinale, si ce n'est que les faisceaux anastomosés et les fibres élastiques qui les entourent, sont généralement plus volumineux dans la première, où ils atteignent jusqu'à $0^{mm},02$ et même $0^{mm},05$ de largeur. Souvent aussi ces faisceaux présentent des espèces de gaînes formées d'un tissu conjonctif plus homogène, au-dessous desquelles se déposent parfois des granulations graisseuses ou pigmentaires. La face externe de l'arachnoïde est recouverte d'un épithélium en tout semblable à celui de la dure-mère.

La *pie-mère encéphalique* est plus vasculaire, mais plus fine que celle de la moelle ; elle tapisse toutes les éminences, toutes les dépressions de la surface de l'encéphale, à l'exception du sinus rhomboïdal, au-dessus duquel elle forme une espèce de pont en s'étendant du *calamus scriptorius* à la luette et aux valvules de Tarin, pour constituer la *toile choroïdienne* inférieure et se réfléchir ensuite sur la face inférieure du vermis inférieur et des tonsilles. La pie-mère ne pénètre dans l'intérieur de l'encéphale que par un seul point, c'est-à-dire par la fente transversale du cerveau (*grande fente cérébrale*) où, tapissant les veines de Galien et la glande pinéale, elle s'enfonce au-dessous du genou postérieur du corps calleux, forme la toile choroïdienne et le plexus choroïde du troisième ventricule, puis, passant au-dessous de la voûte, donne naissance aux plexus vasculaires des ventricules latéraux, plexus qui communiquent avec la pie-mère de la base du cerveau, entre les pédoncules et le lobe inférieur du cerveau. Quant à la véritable structure de la pie-mère, on peut dire que cette membrane est tellement riche en vaisseaux que sur certains points le tissu conjonctif qui leur sert de gangue ne vient qu'en seconde ligne. Rarement le tissu conjonctif est nettement fibrillaire comme celui de la moelle épinière ; en général, il est plus homogène et se rapproche des membranes de Reichert ou du tissu conjonctif développé incomplétement ; il contient quelques noyaux, mais il est dépourvu de fibres élastiques. Çà et là, cependant, on trouve aussi, dans la pie-mère, des faisceaux réticulés de tissu conjonctif ; ainsi, par exemple, autour des veines de Galien, de la glande pinéale, des vaisseaux d'un certain volume, et aussi sur le cervelet. De même qu'autour de la moelle, on rencontre ici des cellules pigmentaires fusiformes, principalement sur le bulbe rachidien, sur la protubérance, et même plus en avant, jusque dans la scissure de Sylvius, où j'ai vu ces cellules dans la tunique externe des petites artères.

Les parties de la pie-mère qui sont en rapport avec les cavités cérébrales, la toile choroïdienne et les plexus choroïdes, ont exactement la même structure que les autres, si ce n'est qu'elles se composent, les plexus surtout, presque uniquement de vaisseaux, et que leur surface est revêtue d'un épithélium. Celui-ci est formé d'une couche simple de cellules polygonales, arrondies, de $0^{mm},018$ à $0^{mm},022$ de diamètre, et de $0^{mm},007$ à $0^{mm},009$ d'épaisseur, cellules qui contiennent habituellement, outre un noyau sphérique, des granulations jaunâtres, souvent très abondantes, et une ou deux gouttelettes graisseuses foncées, de $0^{mm},002$ à $0^{mm},005$ de diamètre. Des angles de la plupart de ces cellules, suivant Henle, s'étendraient, vers la

couche de tissu conjonctif des plexus, des prolongements courts, étroits, transparents, et terminés en pointe comme des épines. D'un autre côté, Valentin (*Physiol.*, 2e édit., 2e partie, page 22) affirme que chez les mammifères ces cellules portent des cils vibratiles. Au-dessous de l'épithélium on rencontre une couche mince paraissant être du tissu conjonctif homogène, puis un peloton très serré de vaisseaux de divers calibres, entre lesquels on ne distingue point de tissu conjonctif proprement dit, mais simplement une substance unissante transparente et homogène.

Toutes les parties des cavités encéphaliques qui ne reçoivent point de prolongements de la pie-mère, le plancher du quatrième ventricule, l'aqueduc de Sylvius, le plancher et les parois latérales du troisième ventricule, le ventricule de la cloison transparente, la paroi supérieure des ventricules latéraux, la corne antérieure et la corne postérieure, une portion notable de la corne descendante, le canal de la moelle, et, chez l'embryon, la cavité du bulbe olfactif : toutes ces parties sont tapissées d'une membrane spéciale, appelée *épendyme des ventricules* (fig. 153). L'épendyme est un simple épithélium pavimenteux, vibratile d'après Purkyně et Valentin (*Müll. Arch.*, 1836 ; *Val. Repert.*, 1836, p. 156), et d'après ce que nous avons été à même de constater dernièrement, sur un supplicié, pour l'extrémité postérieure du sinus rhomboïdal (voy. *Würzb. Verh.*, t. V.). Cet épithélium, à l'état normal, repose immédiatement sur la substance nerveuse ; mais il est si fréquent de voir se développer au-dessous de lui, notamment au niveau de la voûte, de la lame cornée et sur la cloison transparente, une couche de substance conjonctive fibroïde, de 0mm,02, à 0mm,11 d'épaisseur, qu'on peut admettre avec Virchow que cette couche est presque constante à un certain âge. Dans l'opinion de Virchow, cette couche existerait toujours et ne serait qu'une portion de la substance fondamentale et molle, appartenant au groupe des substances conjonctives, qu'on retrouve dans toutes les parties du système nerveux central, dont elle unit entre eux les divers éléments. — L'épithélium du troisième ventricule présente de grosses cellules, de 0mm,018 à 0mm,027 de diamètre, munies d'un noyau de 0mm,007 et de granulations ou d'amas pigmentaires. Dans les ventricules latéraux, les cellules n'ont que 0mm,011 à 0mm,016 ; mais elles sont presque aussi épaisses que larges, et elles contiennent un noyau arrondi et un assez grand nombre de granulations jaunâtres, en général amassées dans leur partie centrale. D'après Luschka, l'épithélium de tous les ventricules du cerveau est vibratile chez le nouveau-né.

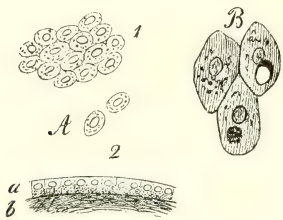

Fig. 153.

Les *vaisseaux* des membranes que nous venons de décrire, se comportent

Fig. 153. — Ependyme de l'homme. A, du corps strié. 1, vu de face ; 2, vu de profil ; *a*, cellules épithéliales ; *b*, fibres nerveuses sous-jacentes.
B, Cellules épithéliales de la commissure molle. Grossissement de 350 diamètres.

diversement dans chacune d'elles. Pour ce qui est de la dure-mère rachidienne, en faisant abstraction des artères et des veines qui s'appliquent à sa face externe, ou qui la perforent, on n'y rencontre que très peu de vaisseaux sanguins; elle ressemble, sous ce rapport, à une aponévrose de muscle ou à une membrane tendineuse. Mais entre la dure-mère et le périoste du canal rachidien se trouvent les *plexus veineux*, et quelques petits rameaux vasculaires répandus dans le tissu adipeux, et sur lesquels nous n'insisterons pas. Dans le crâne, au contraire, la dure-mère, particulièrement son feuillet externe qui répond au périoste, est pourvue de nombreux vaisseaux destinés à fournir, les uns à sa propre nutrition, les autres à celle des os crâniens, auxquels ils envoient une foule de rameaux ; elle sert de soutien aux artères méningées, tandis que ses veines ramènent une partie du sang provenant des parois osseuses. En outre, la dure-mère crânienne loge dans son épaisseur les *sinus veineux*. On appelle ainsi de simples cavités creusées dans la membrane fibreuse, et pleines de sang. Ces cavités, tapissées d'un épithélium, sont comprises évidemment, pour la plupart, entre le feuillet périostique et la dure-mère proprement dite, et répondent, par conséquent, par leur siége, aux plexus veineux de la colonne vertébrale. L'*arachnoïde*, tant de la moelle que de l'encéphale, ne possède point de vaisseaux propres (voy. Luschka, *loc. cit.*, p. 71). La pie-mère de ces deux organes, au contraire, renferme non-seulement les nombreuses divisions vasculaires de la substance nerveuse elle-même, mais encore des vaisseaux qui lui appartiennent en propre et qui forment des réseaux capillaires assez serrés. En effet, dans une portion de la pie-mère, c'est-à-dire dans les plexus vasculaires, toutes les ramifications vasculaires occupent l'épaisseur même de la membrane, et les ramuscules qui pénètrent dans l'intérieur de la substance nerveuse sont d'un calibre excessivement petit. Fohmann et Arnold (voy. mon *Anatom. micr.*, t. II, p. 618), parmi les modernes, prétendent avoir injecté, avec de l'air et du mercure, des *lymphatiques* dans la pie-mère qui entoure le cerveau et le cervelet, ainsi que dans les plexus choroïdes. Mais ces faits demandent à être confirmés par de nouvelles observations. Luschka a trouvé dans l'épendyme des tubes spéciaux, anastomosés entre eux et d'un diamètre qui tantôt était tellement petit qu'il était impossible de le mesurer, et tantôt s'élevait jusqu'à $0^{mm},014$; cet auteur se demande si c'étaient là peut-être des vaisseaux lymphatiques (*Virchow Arch.*, t. VI, p. 272).

Les enveloppes du système nerveux central reçoivent des nerfs, au moins dans quelques-unes de leurs parties. Dans la dure-mère crânienne, certains nerfs se trouvent contenus dans le feuillet périostique et accompagnent assez régulièrement les artères méningées. Ce dernier fait est très évident sur l'artère méningée moyenne, qui reçoit tantôt des filets des nerfs gris, et tantôt un nerf particulier qu'Arnold a vu le premier (*N. épineux*, Luschka), et qui, d'après Luschka (*loc. cit.*), provient de la branche inférieure du trijumeau. Les filets gris accompagnent les vaisseaux dans leur distribution ; le nerf épineux semble destiné spécialement aux os.

D'un autre côté, Purkyně a trouvé également des nerfs sur les artères méningées antérieures, et depuis longtemps Arnold a décrit le nerf de la tente du cervelet, émané de la cinquième paire et se rendant dans les sinus de la dure-mère, ainsi que Pappenheim et Luschka (*loc. cit.*) viennent de le montrer. Les éléments de ce dernier nerf, qui offre une couleur blanche ainsi que ceux du nerf épineux de Luschka, sont les mêmes que ceux du trijumeau; quant aux autres, ils ne contiennent que des fibres fines. Tous présentent des tubes nerveux qui se bifurquent. Ni Purkyně ni moi n'avons pu trouver de nerfs dans la dure-mère rachidienne; mais on en rencontre, comme il a été dit précédemment, dans le périoste du canal vertébral et sur les artères qui se rendent dans les vertèbres ou à la moelle épinière, comme aussi dans les sinus veineux et dans le tissu adipeux lâche du canal rachidien (Luschka, *loc. cit.*).

Je n'ai jamais observé de nerfs dans l'*arachnoïde* elle-même, mais bien sur les vaisseaux qui la traversent et dans les cloisons qu'elle envoie vers la pie-mère, surtout à la base de l'encéphale; je crois devoir rattacher à ces derniers les nerfs rencontrés par Luschka (*seröse Häute*, p. 70), malgré les divisions qu'ils lui ont présentées. Dernièrement, Bochdalek (*loc. cit.*) a décrit également dans l'arachnoïde cérébrale des nerfs qu'il fait provenir de l'accessoire, de la petite portion du trijumeau et du facial; mais il n'a pas démontré qu'ils se terminent dans cette membrane. Si le même auteur a trouvé des filets nerveux extrêmement nombreux dans l'arachnoïde de la queue de cheval, c'est qu'il a pris pour des nerfs le tissu conjonctif d'aspect réticulé, erreur dans laquelle était déjà tombé Rainey. Je ne connais de nerfs sur la queue de cheval que ceux du cordon terminal et ceux qui accompagnent les vaisseaux; il n'y en a pas d'autres dans cette région, ni dans la dure-mère, où Bochdalek prétend également les avoir suivis.

Les nerfs de la pie-mère que Purkyně a découverts chez le bœuf, se retrouvent également chez l'homme; la pie-mère rachidienne tout entière, y compris le cordon terminal, renferme de riches réseaux de nerfs dont les tubes ont $0^{mm},004$ à $0^{mm},007$ de diamètre, et qui sont loin de suivre constamment le trajet des vaisseaux. A la base du cerveau, on trouve une foule de plexus analogues sur les artères du cercle de Willis; ces plexus, formés de branches qui ont tout au plus $0^{mm},07$ de largeur, accompagnent les vaisseaux qui partent du cercle artériel, à l'exception des artères cérébelleuses, et se distribuent avec eux dans toute la pie-mère du cerveau; mais il est impossible de savoir comment ils se terminent. *J'ai réussi cependant dernièrement à les suivre dans la substance même du cerveau, jusque sur des artères de* $0^{mm},09$ *et moins.* Il est certain que les plexus vasculaires ne renferment point de nerfs. Quant aux veines de Galien, je n'ai point recherché si elles en présentent. C'est Remak qui, le premier, a constaté que ces nerfs proviennent des racines postérieures. Moi-même j'ai pu m'assurer de ce fait que de chacune de ces racines partent, dans beaucoup de régions, mais surtout dans la région cervicale, des filets très fins qui traversent l'espace

sous-arachnoïdien pour pénétrer dans la pie-mère. Il se pourrait que dans le crâne, de même que dans le canal rachidien, les nerfs cérébraux envoyassent dans la pie-mère des filets qui viendraient s'ajouter à ceux que lui fournit le grand sympathique (plexus carotidien interne, plexus vertébral). Du moins Bochdalek a-t-il vu se détacher des racines d'un grand nombre de nerfs crâniens une foule de ramuscules très ténus, dont la structure était analogue à celle de ces racines elles-mêmes, et qui allaient rejoindre les plexus, enlaçant les artères de la base du crâne et de la pie-mère de cette région et du cervelet, peut-être aussi les plexus choroïdes du quatrième ventricule. Le même auteur a trouvé également des filaments nerveux émanant directement du bulbe, de la protubérance et des pédoncules cérébraux, et pénétrant dans la pie-mère sans s'être réunis préalablement aux troncs nerveux voisins.

B. *Vaisseaux du système nerveux central.* Sous le rapport de la distribution et de la conformation des vaisseaux sanguins, l'encéphale et la moelle ne présentent que des différences très minimes. Les artères, après s'être ramifiées dans la pie-mère, pénètrent dans la substance nerveuse sous la forme de vaisseaux très fins (excepté dans la substance perforée et dans la protubérance), mais qui conservent encore tous les caractères des artères. Là, elles continuent à se diviser et finissent par se résoudre en un réseau capillaire assez lâche d'où naissent les racines des veines. Celles-ci se rendent toutes aux troncs veineux que l'anatomie descriptive apprend à connaître (fig. 154). Constamment la vascularité de la substance grise l'emporte de beaucoup sur celle de la substance blanche (d'après Ecker, ce serait le corps strié qui renferme le plus de vaisseaux); les vaisseaux, dans la première, sont un peu plus fins et forment des mailles plus serrées; c'est en partie à cette circonstance qu'elle doit sa coloration. Suivant E.-H. Weber, les capillaires sont distants entre eux de 0mm,056 dans le sens de la longueur et de 0mm,032 dans le sens de la largeur. Sur un cerveau de brebis injecté par Gerlach, les mailles étaient trois à quatre fois plus étroites dans la substance grise que dans la substance blanche. Dans la *moelle épinière*, les points d'émergence des vaisseaux forment en quelque sorte des séries parfaitement régulières. Deux de ces séries existent au fond du sillon antérieur, où l'on

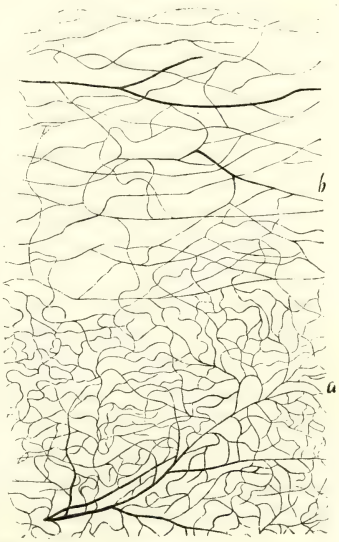

Fig. 154.

Fig. 154. — Vaisseaux de l'encéphale d'une brebis, injecté par Gerlach. *a*, vaisseaux de la substance grise; *b*, vaisseaux de la substance blanche.

voit le prolongement fourni par la pie-mère émettre à droite et à gauche des vaisseaux qui pénètrent dans la substance grise. Une troisième série semblable se remarque dans le sillon postérieur, et il n'est pas rare d'en trouver d'autres qui correspondent aux racines nerveuses et à l'insertion du ligament dentelé. Tous ces vaisseaux pénètrent dans la substance grise sans diminuer de calibre d'une manière notable, et ce n'est qu'au sein de cette substance qu'ils se résolvent en capillaires. — Dans la substance grise du cervelet, on voit très distinctement des vaisseaux parallèles les uns aux autres; ils sont moins évidents dans le cerveau et dans les autres parties de l'encéphale, à l'exception du *thalamus* La structure de ces vaisseaux est, en général, la même que partout ailleurs. Au moment où elles pénètrent dans la substance nerveuse, les artères sont encore pourvues de leurs trois tuniques : la tunique adventice, cependant, est réduite à une membrane mince, mais résistante, et d'apparence complétement homogène ; la tunique moyenne est formée exclusivement d'éléments musculaires, tandis que la tunique interne est composée d'une membrane élastique fenêtrée, parfaitement caractérisée, et de cellules épithéliales fusiformes, très remarquables. Ces diverses couches se perdent insensiblement, de sorte qu'au voisinage des capillaires on ne trouve plus que la tunique adventice, quelques rares cellules allongées transversalement avec leur noyau, et un épithélium ; puis viennent des capillaires à parois hyalines, parsemées d'un nombre plus ou moins considérable de noyaux, capillaires qui ont quelquefois une grande ténuité (les plus fins ont, dans la moelle, $0^{mm},0047$; dans l'encéphale, $0^{mm},0045$). Les grosses veines ne présentent le plus souvent aucune trace de muscles lisses; elles sont constituées simplement par du tissu conjonctif mêlé de noyaux ou de fibres élastiques, et par un épithélium. Les petites veines m'ont présenté çà et là quelques rares éléments contractiles.

A l'état normal, on trouve dans les cavités encéphaliques une quantité extrêmement minime d'un liquide séreux, sécrété évidemment par les plexus vasculaires, et qui, mis en mouvement par les cils vibratiles, contribue peut-être à la nutrition des parois de ces cavités. Un autre liquide, le *liquide encéphalo-rachidien*, est contenu dans les espaces sous-arachnoïdiens dont nous avons parlé plus haut, espaces qui, d'après Luschka, seraient tapissés d'un épithélium dans leur portion rachidienne. Ce liquide est facile à recueillir : il suffit pour cela d'ouvrir l'espace sous-arachnoïdien le plus considérable, lequel s'étend depuis la base de l'encéphale jusqu'à l'extrémité du sac formé par la dure-mère rachidienne. Il est alcalin et contient 98,56 d'eau, 0,55 d'albumine et de principes extractifs, et 0,84 de sels, principalement du chlorure de sodium. Sa fonction principale paraît être de favoriser les mouvements du système nerveux central et de compenser les différences de volume qui résultent des divers états de plénitude des vaisseaux.

Ce qui va suivre a trait à divers *états pathologiques*. Dans l'épendyme des ventricules, non-seulement on trouve à peu près constamment, par places, au-dessous

de l'épithélium, une membrane striée très mince, comme nous l'avons dit plus haut; mais cette membrane prend très souvent une épaisseur considérable, notamment dans les cas d'hydropisie des ventricules et dans un âge avancé. Dans ces circonstances, l'épendyme contient toujours des corpuscules arrondis, ou en forme de biscuit, analogues à des grains de fécule. Ces corpuscules, que Purkyné a mentionnés le premier, sont jaunâtres, marqués de lignes concentriques, et formés, comme Virchow vient de le découvrir (*Virch. Arch.*, VI, p. 135, 268, 416) d'une substance voisine de l'amidon et de la cellulose : en effet, l'iode les colore en bleu, l'iode et l'acide sulfurique en violet ; l'eau bouillante les dissout ; l'éther, au contraire, n'a aucune action sur eux Les corpuscules amylacés (fig. 155) me paraissent avoir tous les caractères d'un produit pathologique : on pourrait les appeler, avec Virchow, *corpuscules amyloïdes*. Ils existent d'une manière à peu près constante à la voûte, sous la bandelette cornée et dans la cloison transparente. Mais on les rencontre également dans les autres points des parois ventriculaires, ainsi que dans la substance corticale de l'encéphale, dans la substance médullaire de la moelle, dans le filet terminal, dans la rétine, dans le limaçon de l'homme. Les régions que nous avons mentionnées en premier lieu, présentent souvent des quantités étonnantes de ces corpuscules, serrés les uns contre les autres au sein du tissu conjonctif de nouvelle formation ou entre les éléments nerveux. Virchow en a trouvé également dans le cylindre épendymique de la moelle, dans les nerfs olfactif, acoustique et optique, puis, mais sans lignes concentriques, dans la pulpe splénique, où ils paraissent se développer aux dépens des cellules du parenchyme ou des corpuscules de Malpighi. Luschka en a vu dans le ganglion de Gasser et dans la substance médullaire des hémisphères. Un autre élément constant, mais néanmoins pathologique, ce sont les *concrétions calcaires* (sable cérébral) qu'on trouve dans les plexus choroïdes, dans la glande pinéale, sur quelques points de la pie-mère et de l'arachnoïde, même de celles de la moelle, rarement dans les parois des ventricules. Ces concrétions sont composées : 1° de globules arrondis, simples ou groupés en forme de framboise, opaques, marqués en général de stries concentriques et mesurant $0^{mm},011$ à $0^{mm},14$ en diamètre ; 2° de corpuscules polyédriques, ressemblant à des stalactites, des massues ou à tout autre corps irrégulier, présentant une surface inégale, bosselée, rugueuse, ou bien revêtant la forme de fibres rigides, cylindriques, simples, ramifiées, anastomosées en réseaux ; 3° enfin, d'une substance finement granulée. Elles contiennent principalement du carbonate calcaire ; mais on y trouve aussi du phosphate de chaux et de magnésie, et une matière organique qui, privée de ses sels, conserve généralement la forme de la concrétion, par exemple, celle d'une coque pâle à couches concentriques ou d'une fibre transparente. Les concrétions, lorsqu'elles sont formées de corpuscules allongés, ramifiés, réticulés, se sont développées évidemment dans les faisceaux du tissu conjonctif (fig. 155) : c'est sous cette forme qu'on les rencontre assez fréquemment dans la glande pinéale et dans les méninges. D'autres fois elles paraissent résulter d'une incrustation de petits caillots fibrineux. Les cellules imprégnées de chaux, telles que les avait admises Remak (Obs. p. 26), n'existent point, au dire de Harless (*Müll. Arch.*, 1845, p. 354).

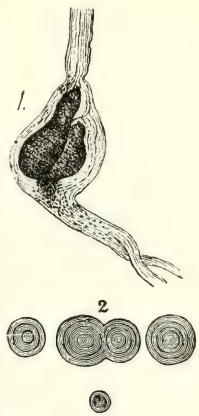

Fig. 155.

Nous devons dire un mot enfin des *granulations de Pacchioni*, et des *ossifications des méninges*. Les premières se montrent surtout sur les côtés de la base de la grande faux et au bord de la scissure des hémisphères cérébraux, dans les plexus cho-

Fig. 155. — 1, concrétions calcaires de la glande pinéale entourées de faisceaux de tissu conjonctif.

2. Corpuscules amylacés de l'épendyme de l'homme. Grossis 350 fois.

roïdes, etc. Luschka admet qu'elles sont normales lorsqu'elles ont peu de développement ; il les a appelées, pour ce motif, franges arachnoïdiennes. Elles consistent principalement en une substance dense, fibroïde, analogue à du tissu conjonctif peu développé; mais on y rencontre aussi des fibres élastiques incomplétement formées, des concrétions calcaires et des corpuscules amylacés. Les ossifications des méninges sont de véritables lamelles osseuses qu'on observe le plus souvent à la face interne de la dure-mère crânienne, quelquefois aussi dans l'arachnoïde, spécialement celle de la queue de cheval.

SECTION III.

SYSTÈME NERVEUX PÉRIPHÉRIQUE.

§ 123. **Nerfs spinaux.** — Les trente et une paires nerveuses qui naissent de la moelle ont, à très peu d'exceptions près, une racine antérieure et une racine postérieure. Ces racines reçoivent une enveloppe très mince de la pie-mère, traversent l'espace sous-arachnoïdien en convergeant l'une vers l'autre, et perforent chacune isolément l'arachnoïde et la dure-mère ; cette dernière leur fournit une gaîne résistante. Plus loin, la racine postérieure présente un ganglion, lequel est formé de la manière suivante : autour des fibres nerveuses et dans leur intervalle viennent se placer des cellules ganglionnaires qui, selon toute apparence, sont le point de départ de toutes les fibres spéciales appelées *fibres ganglionnaires*, qu'on trouve dans les nerfs spinaux. Ces fibres, en général, proviennent chacune d'une cellule, et s'appliquent simplement, dans leur trajet constamment périphérique, aux fibres de la racine postérieure, qui ne font que traverser le ganglion, et avec lesquelles elles n'ont d'autre rapport que celui d'une simple juxtaposition. La racine motrice ne présente jamais de cellules ganglionnaires ; elle passe au-devant du ganglion, en s'appliquant sur lui plus ou moins intimement. Au-dessous du ganglion, les deux racines se réunissent et mélangent si bien leurs éléments qu'il en résulte un tronc nerveux dont toutes les portions renferment à la fois des tubes moteurs et des tubes sensitifs. Ce tronc, le plus souvent, s'unit aux nerfs placés au-dessus et au-dessous de lui, pour donner naissance à un plexus, d'où émanent enfin les branches terminales destinées aux muscles, à la peau, aux vaisseaux du tronc et des membres, aux capsules articulaires, aux tendons et aux os. Dans ces branches, comme dans les racines, il est constant que les nerfs moteurs se composent principalement de tubes larges, les nerfs de la peau et des autres organes mentionnés, de tubes minces ; mais, en définitive, tous les tubes deviennent également fins dans les expansions terminales des nerfs. Il paraît que les fibres des nerfs spinaux sont indépendantes dans tout leur trajet et ne se divisent point; mais près de leur terminaison, elles présentent souvent des bifurcations, et aussi, chez quelques animaux du moins (souris, larves de batraciens), des anastomoses en forme de réseau. Quant à la terminaison elle-même, peut-être se fait-elle partout par des extrémités libres.

Il arrive quelquefois que le premier et le dernier nerf spinal ne présentent qu'une seule racine, tantôt motrice, tantôt sensitive. J'ai mesuré le diamètre de toutes les racines antérieures et postérieures du côté gauche, sur deux cadavres, l'un d'homme, l'autre de femme ; les résultats de ce travail, qui se trouvent consignés dans *Verh. der Würzb. ph. m. Ges.*, 1850, 2e cah., m'ont servi à calculer l'étendue de la section transversale de toutes les racines réunies, comme on peut voir dans ma *Mikr. Anat.*, § 116. Les racines sont entourées d'un névrilème très mince, dépendance de la pie-mère, dont il partage la structure. Ce névrilème forme autour des nerfs une gaîne de $0^{mm},005$ d'épaisseur, et envoie dans leur intérieur des cloisons qui isolent les différents faisceaux nerveux. Souvent deux racines voisines s'*anastomosent* ensemble : ce fait est surtout fréquent dans les racines sensitives, et dans l'espèce humaine il n'est point de sujet sur lequel on ne trouve des anastomoses entre les racines de la région cervicale.

§ 124. **Structure des ganglions spinaux.** — La structure des ganglions spinaux est difficile à démêler chez les mammifères. Voici cependant ce que je crois pouvoir énoncer avec certitude. En tant qu'il m'a été permis de le constater, *il n'existe, dans les ganglions, aucun rapport de continuité entre les racines sensitives et les globules ganglionnaires.* Les fibres qui composent ces racines, ne font que traverser les ganglions, réunies en un ou plusieurs faisceaux anastomosés, suivant le volume de ces derniers. Au-dessous du ganglion, elles reconstituent un tronc dont les fibres se mêlent immédiatement avec les racines motrices. La plupart des globules ganglionnaires paraissent être unis à des fibres nerveuses ; tantôt ils donnent naissance à une seule fibre nerveuse, et tantôt à deux ou plusieurs fibres. — Ces fibres, auxquelles je donne le nom de *fibres ganglionnaires*, se dirigent généralement, peut-être toujours, vers la périphérie, se joignent aux fibres des racines qui traversent le ganglion, et qu'elles renforcent. Il s'en-

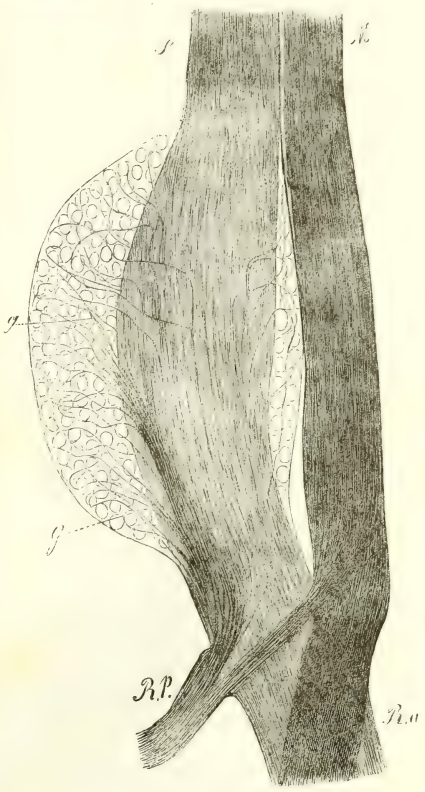

Fig. 156.

Fig. 156. — Ganglion lombaire d'un jeune chien, traité par la soude et grossi 45 fois. S, racines sensitives ; M, racines motrices. R *a*, branche antérieure des nerfs spinaux ; R *p*, branche postérieure. On voit que les deux espèces de racines participent à la formation de chacune de ces branches. G, ganglion et cellules donnant naissance à des fibres ganglionnaires qui renforcent la racine sensitive ; celle-ci ne fait que traverser le ganglion.

suit que chaque ganglion peut être considéré comme une source de fibres nerveuses nouvelles.

Pour étudier les ganglions spinaux, on choisira de préférence ceux du cinquième nerf sacré ou du nerf coccygien de l'homme, ou ceux d'un petit mammifère ; on les déchirera ou bien on les examinera en totalité, après les avoir traités par l'acide acétique et surtout par la soude étendue. Dans tout leur trajet à travers les ganglions, les tubes nerveux ne présentent rien de spécial, c'est-à-dire ne subissent aucune modification de diamètre. Quant à des divisions de tubes nerveux, je n'en ai jamais rencontré, et s'il est vrai qu'il en existe dans les ganglions, je puis affirmer du moins qu'elles y sont extrêmement rares, car il m'a toujours été impossible d'en trouver, bien que mes recherches fussent spécialement dirigées dans ce sens et que souvent j'aie pu, sur des mammifères, suivre un grand nombre de fibres nerveuses d'un bout à l'autre du ganglion.

Les *éléments* essentiels des ganglions, les *globules ganglionnaires* ou *cellules ganglionnaires* (fig. 157 et 159) possèdent une enveloppe externe distincte : ils sont généralement arrondis, allongés ou piriformes, un peu aplatis, et mesurent de 0mm,027 à 0mm,080 et même 0mm,09 en diamètre, le plus grand nombre 0mm,05 et 0mm,07. Leur contenu tout entier est finement granulé, souvent mêlé, au voisinage du noyau, de gros grains pigmentaires jaunes ou gris jaunâtre, dont le nombre augmente avec l'âge et auxquels les ganglions doivent leur couleur jaune. Les noyaux ont 0mm,009 à 0mm,018, et les nucléoles 0mm,0018 à 0mm,005. Dans les ganglions spinaux, les globules ganglionnaires se trouvent en grande abondance à la surface du renflement, entre le névrilème et les fibres des racines nerveuses qui le traversent ; mais il en existe aussi à l'intérieur du ganglion : ils y occupent, réunis en petits amas, les mailles des plexus nerveux. Les cellules sont maintenues dans leur position respective et séparées les unes des autres, ainsi que des tubes nerveux, par un tissu spécial qui, sur des cellules isolées, paraît leur former une sorte de gaîne, ce qui lui a fait donner le nom de *gaîne externe des cellules ganglionnaires*. Mais ce tissu forme en réalité un système continu de petites cloisons réparties dans toute la masse du ganglion, cloisons qui limitent des espaces remplis de cellules et qui très rarement forment à ces dernières des enveloppes bien nettes. Le tissu dont il s'agit doit évidemment être rangé auprès du tissu conjonctif ; mais il affecte plusieurs formes dont Valentin (*Müll. Arch.*, 1839, p. 143) avait déjà parfaitement reconnu la signification ; ces formes sont : 1° celle d'une substance plus ou moins homogène ou fibroïde, avec des noyaux arrondis, aplatis, de 0mm,005 à 0mm,070, disséminées dans son

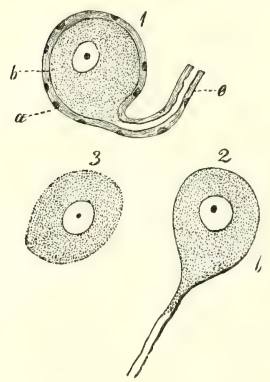

Fig. 157.

Fig. 158.

Fig. 157. — Globules ganglionnaires du ganglion de Gasser du chat, grossis 350 fois. 1. Cellule pourvue d'un prolongement court et pâle, qui se continue avec l'origine d'une fibre ; *a*, enveloppe de la cellule et tube nerveux à noyaux ; *b*, membrane de cellule du globule ganglionnaire.

2. Cellule donnant naissance à une fibre, mais dépourvue d'enveloppe ; *b*, membrane de cellule du globule ganglionnaire.

3. Globule ganglionnaire dépouillé artificiellement de sa membrane de cellule et de sa gaîne externe.

Fig. 158. — Cellules de la gaîne des globules ganglionnaires, telles qu'on les trouve dans les ganglions spinaux de l'homme. Grossissement de 350 diamètres.

intérieur ; 2° celle de cellules isolées, allongées, triangulaires ou fusiformes, de $0^{mm},007$ à $0^{mm},011$ de diamètre, et munies d'un noyau comme les précédentes. Ces cellules ont quelque ressemblance avec les cellules épithéliales : mais en comparant entre elles leurs diverses formes, on acquiert la conviction qu'elles représentent plutôt des cellules formatrices du tissu conjonctif ou du tissu élastique (fig. 158). Outre ces deux éléments, dont le premier se trouve dans tous les ganglions, le second principalement dans les ganglions volumineux, on rencontre chez l'homme des formes intermédiaires, représentées par une espèce de fibres à noyaux auxquelles on a donné le nom de *fibres de Remak* (voy. plus bas) : peut-être résultent-elles du mode de préparation employé.

La très grande majorité des cellules ganglionnaires donne naissance, chez l'homme et chez les mammifères, à des prolongements pâles, de $0^{mm},0033$ à $0^{mm},0055$ de largeur, tout à fait analogues à ceux des cellules centrales, mais pourvues d'une enveloppe spéciale. Ces prolongements, comme je l'ai découvert en 1854 (*Selbst. u. Abh. des symp. Nerv.*, Zürich, 1844, p. 22), se continuent, dans chaque cellule, avec un tube nerveux opaque (fig. 157, 159). Les cellules que j'ai vues à cette époque n'avaient qu'un seul prolongement : elles étaient *unipolaires*, et je croyais d'abord qu'il n'en existait pas d'autres dans les ganglions spinaux. Mais des recherches plus récentes, celles de Stannius entre autres, tendent à faire penser qu'il s'y trouve également des cellules fournissant deux prolongements, dont l'un pourrait même se bifurquer. De nouvelles investigations sont donc nécessaires pour déterminer le véritable état des choses. Mais dès à présent je crois devoir exposer les considérations suivantes : 1° Chez l'homme et les mammifères j'ai constaté bien certainement l'existence de cellules unipolaires ; je crois même être en droit d'affirmer que ces cellules y sont très nombreuses : 2° dans ces derniers temps, j'ai trouvé aussi, mais rarement, des cellules avec deux prolongements très pâles : je veux bien accorder qu'il serait possible que ces cellules fussent moins rares, car il est certain que la méthode grossière qu'on est obligé de mettre en usage pour isoler les cellules, doit souvent conduire à l'arrachement de leurs prolongements ; 3° si tout récemment Stannius, examinant un fœtus humain et un fœtus de veau, a trouvé dans ce dernier des cellules apolaires, des cellules unipolaires et des cellules bipolaires, on peut se demander si ces dernières n'étaient pas de celles qui devaient se *diviser* plus tard pour devenir unipolaires ? il est certain, en effet, que les cellules ganglionnaires se multiplient par scission (voy. plus bas) : 4° lors même qu'une cellule donne naissance à deux prolongements, il ne s'ensuit pas que l'un doive être centripète et l'autre centrifuge : au contraire, tous deux se dirigent vers la périphérie : c'est du moins ce qu'on voit en examinant de très petits ganglions. Stannius lui-même, sur les cellules bipolaires du veau, a trouvé les deux prolongements accolés l'un à l'autre ; 5° il est difficile de savoir si, dans les ganglions spinaux, il existe aussi des cellules dépourvues de prolongements, attendu que rien n'est plus facile que d'arracher ces derniers, et qu'il est très aisé de prendre des cellules mutilées pour des cellules apolaires. Dans les

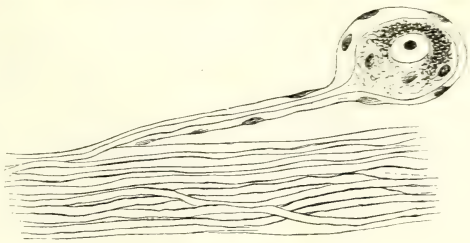

Fig. 159.

Fig. 159. — Petit rameau du nerf coccygien en dedans de la dure-mère, portant un globule ganglionnaire pédiculé ; ce dernier est renfermé dans sa gaîne parsemée de noyaux, et fournit évidemment une fibre nerveuse. Observation faite sur l'homme à un grossissement de 350 diamètres.

petits ganglions des mammifères on voit chaque cellule donner naissance à une fibre ; mais chez l'homme, les plus petits ganglions spinaux et les petits renflements qu'on trouve quelquefois sur les racines postérieures (voy. plus loin), présentent assez souvent des cellules auxquelles aucune fibre ne vient aboutir. Je me bornerai donc ici à dire que dans tous les cas le plus grand nombre des cellules donne naissance à des fibres. Pour examiner ces rapports, on peut choisir chez l'homme, soit un ganglion volumineux que l'on dilacérera soigneusement sous le microscope simple jusqu'à ce qu'on rencontre une origine de fibre, ce qui, avec un peu d'exercice, arrive presque dans chaque ganglion, soit un petit ganglion du premier nerf sacré ou du nerf coccygien. Dans ces nerfs on trouve, sur la plupart des sujets, près des ganglions ou dans leur voisinage, des globules ganglionnaires complétement isolés, supportés par un pédicule et entourés d'une gaîne spéciale qui, à ce niveau, paraît homogène (fig. 159). Très souvent on reconnaît parfaitement une simple fibre nerveuse à contours foncés, logée au centre du pédicule et unie à la cellule par un prolongement pâle. Les *ganglia aberrantia* de Hyrtl, c'est-à-dire ces amas variables et plus ou moins considérables de globules ganglionnaires qu'on rencontre sur les racines postérieures des nerfs, permettent également, dans certains cas, de constater qu'une seule fibre émane d'un globule. Les fibres opaques qui naissent des cellules ganglionnaires, ne sont que la continuation des prolongements pâles de ces cellules, si bien que l'enveloppe et le contenu de ces derniers se continuent avec les mêmes parties des fibres, et que la membrane et le contenu de la cellule sont unis directement avec la gaîne, l'enveloppe médullaire et le cylindre de l'axe du tube nerveux. Sur des globules ganglionnaires un peu altérés, ou sous l'influence des réactifs (acide arsénieux ou chromique, iode), le contenu cellulaire se sépare de la membrane, et le cylindre de l'axe se présente comme sa continuation directe (fig. 160), ainsi que Harting l'a fait voir le premier (voy. aussi Stannius dans *Gött. Anz.*, 1850, et Leydig (*l. c.*, pl. 1, fig. 9). Ce fait prouve évidemment que le contenu des globules ganglionnaires ne saurait être considéré comme logé dans un tube nerveux élargi. Les tubes nerveux émanés des cellules, ou les fibres ganglionnaires, décrivent souvent un arc de cercle ou même plusieurs cercles autour des cellules ; ils sont d'abord *minces*, de $0^{mm},0034$ à $0^{mm},0056$ de diamètre ; mais ils ne restent pas dans cet état, comme je le croyais autrefois, lorsque je n'avais encore vu que leur origine. Comme il est facile de s'en assurer directement sur un grand nombre de fibres, tous ces prolongements se renflent très rapidement, quelquefois déjà dans l'épaisseur du ganglion, et acquièrent $0^{mm},007$ à $0^{mm},009$, quelques-uns même $0^{mm},011$ et $0^{mm},014$ de diamètre ; ils deviennent, par conséquent, des *tubes de moyen calibre* et même des *tubes larges*. Les prolongements des cellules et les fibres qui en naissent, possèdent des gaînes parsemées de noyaux, ou ce qu'on appelle des *prolongements de gaînes*, comme les cellules elles-mêmes ; gaînes qu'ils perdent au moment où ils rejoignent le nerf efférent ; dès lors ils sont revêtus par le névrilème ordinaire des nerfs.

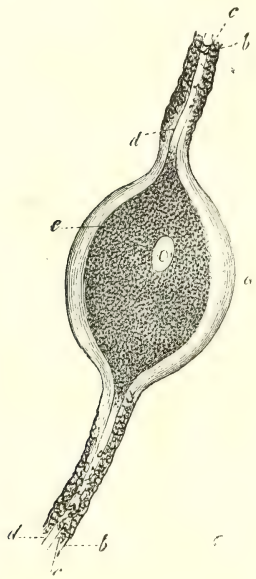

Fig. 160.

La description que je viens de donner des ganglions spinaux des mammifères et

Fig. 160. — Globule ganglionnaire (*bipolaire*) du brochet, dont les deux pôles se terminent en un tube nerveux à bords foncés. Traité par l'acide arsénieux et grossi 350 fois. *a*, enveloppe du globule ; *b*, gaîne nerveuse ; *c*, moelle nerveuse ; *d*, fibre centrale adhérente au globule ganglionnaire ; *e*, contenu qui s'est détaché de l'enveloppe.

de l'homme, s'éloigne notablement de celles que nous ont fournies Bidder-Reichert, R. Wagner, et Robin en 1847, pour les ganglions des poissons. Ce qui fait la principale différence entre les deux espèces de ganglions, c'est que chez les mammifères toutes nos observations nous portent à admettre que les fibres des racines nerveuses n'ont aucune connexion directe avec les cellules ganglionnaires, entre lesquelles elles cheminent simplement ; tandis que chez les poissons elles sont toutes soudées à ces cellules, si bien que chaque fibre est interrompue dans son trajet par une cellule bipolaire et qu'on ne trouve point de fibres ganglionnaires spéciales. R. Wagner a cru pouvoir appliquer à tous les animaux vertébrés ce qu'il avait observé sur les poissons ; il a conclu de là que l'existence de cellules bipolaires sur le trajet des racines postérieures concorde avec la doctrine de Bell et constitue un fait constant dans l'histoire des fibres sensitives ; il se flatte d'avoir ainsi fait connaître enfin la différence anatomique, si longtemps cherchée en vain, entre les fibres sensitives et les fibres motrices. J'ai soutenu, quant à moi, une opinion tout à fait contraire, attendu que rien n'autorise à appliquer à l'homme ce qui n'a été observé jusqu'ici que sur des poissons, et que l'existence d'un globule ganglionnaire sur le trajet d'une fibre sensitive ne distingue nullement cette dernière, *en tant que fibre*, d'une fibre motrice. Il est vrai que Wagner a prétendu dernièrement que ma manière de voir est antiphysiologique ; mais ce n'est pas ainsi qu'il prouvera que les renflements spinaux des mammifères sont constitués comme il se le figure, et les observations récentes de Stannius, Axmann, Remak, Ecker, concordent toutes à démontrer plus ou moins nettement que dans les ganglions spinaux des animaux supérieurs on rencontre aussi et surtout des cellules unipolaires. A l'appui de ces observations, j'ajouterai qu'en mesurant exactement les racines sensitives au-dessus et au-dessous des ganglions, on trouve une différence très notable à l'avantage des derniers (voy. ma *Mikr. Anat.*, II, p. 509). Or, comme le calibre des fibres afférentes et des fibres efférentes est exactement le même, et que d'ailleurs ces fibres ne se divisent point dans l'épaisseur du ganglion (Remak prétend cependant avoir observé assez fréquemment, dans les ganglions spinaux du bœuf, une division des fibres nerveuses opaques), il est évident que cette différence ne peut provenir que de ce que des tubes nerveux naissent des cellules ganglionnaires et s'ajoutent aux fibres efférentes. Cette manière de voir est confirmée par l'observation directe (fig. 156).

Ceux qui désireront avoir plus de détails sur les observations intéressantes faites relativement à la structure des ganglions spinaux chez les animaux inférieurs, et notamment chez les poissons, consulteront avec intérêt les travaux de R. Wagner, Bidder, Robin et Stannius, que nous avons cités plus haut.

§ 125. **Trajet ultérieur et terminaison des nerfs spinaux.** — Au-dessous du renflement ganglionnaire, la racine sensitive et la racine motrice se réunissent pour former un tronc commun dans lequel toutes les fibres sont intimement mêlées, comme il est facile de s'en assurer directement sur des animaux de petite taille. Toutes les branches qui émanent de ce tronc, aussi bien les branches antérieures que les branches postérieures, ainsi que leurs ramifications, sont de nature *mixte*, c'est-à-dire contiennent à la fois des fibres sensitives et des fibres motrices. Cette loi s'applique jusqu'aux dernières expansions nerveuses. Il faut dire, cependant, que dans les nerfs moteurs les fibres motrices forment la très grande majorité, tandis que les nerfs sensitifs renferment un excès de fibres sensitives. Jusqu'ici il a été impossible de déterminer anatomiquement le véritable lieu où se rendent les fibres ganglionnaires. Mais si l'on tient compte des faits physiologiques, il paraîtra vraisemblable que ces fibres ne vont pas toutes dans les branches du grand sympathique, comme on serait tenté de le croire au pre-

mier abord, et qu'au moins un certain nombre d'entre elles se distribuent avec les rameaux des nerfs spinaux, les nerfs des vaisseaux surtout, pour se distribuer dans la peau, les muscles, les os, les articulations, les tendons et les membranes (périoste, pie-mère, etc.), peut-être aussi dans les glandes et dans les muscles involontaires de la peau. Les fibres nerveuses qui entrent dans la composition des branches principales des nerfs spinaux, ont le même diamètre que celles des racines, c'est à-dire qu'on trouve dans ces branches des tubes larges, des tubes minces, ainsi que des formes intermédiaires. Mais plus tard il se fait une espèce de départ, de telle sorte que les rameaux musculaires reçoivent principalement des tubes larges, les rameaux cutanés, des tubes minces. D'après les données de Bidder et Volkmann, le rapport des tubes minces aux tubes larges est, chez l'homme, 1,1 : 1 dans les nerfs cutanés, de 0,1 — 0,33 : 1 dans les nerfs moteurs. Mes recherches tendent à confirmer ces résultats, auxquels j'ajouterai seulement que les rameaux nerveux des os renferment $\frac{1}{3}$ de tubes larges et $\frac{2}{3}$ de tubes minces ; tandis que ceux des articulations, des tendons et des membranes sont formés surtout de fibres minces. A mon avis, la plupart des tubes minces qu'on rencontre dans les branches des nerfs spinaux, ont leur source dans la moelle épinière et doivent être considérés, au point de vue de leur fonction, comme les analogues des tubes larges. Un seul point reste à décider, c'est de savoir si toutes ces fibres remontent jusqu'à l'encéphale, ou si, par hasard, certaines d'entre elles naîtraient de la moelle. Voyez à ce sujet le paragraphe 116.

Les nerfs spinaux se composent, en général, de tubes parallèles, un peu onduleux. Dans leur trajet ils s'anastomosent fréquemment entre eux et forment des *plexus* plus ou moins serrés dont les fibres s'entrecroisent. Ces anastomoses résultent d'un simple échange de faisceaux ou de fibres, et non d'une liaison entre les tubes nerveux primitifs : aussi ne présentent-elles rien de notable au point de vue microscopique. Toutes les observations faites jusqu'à ce jour s'accordent à prouver que les nerfs spinaux des mammifères ne montrent jamais, dans leurs troncs et leurs branches d'un certain volume, ni division ni changement notable du diamètre des tubes nerveux. Chez les poissons, Stannius a trouvé que les tubes nerveux des rameaux moteurs ou mixtes se divisent plusieurs fois (*Arch. f. phys. Heilk.*, 1850, p. 77) ; mais près de leur extrémité périphérique les tubes nerveux présentent, même chez l'homme, de semblables divisions en même temps qu'une diminution très grande de leur calibre (voir la description des nerfs de la peau, des os, des muscles, etc.).

Un seul mode de terminaison nous reste à décrire ici, celui qui a lieu dans les *corpuscules de Pacini*. C'est ainsi que nous avons appelé, Henle et moi (*Ueber die Pacinischen Körperchen des Menschen u. der Thiere*, Zürich, 1844), certains petits organes décrits pour la première fois d'une manière exacte par l'anatomiste italien Pacini (*Nuovi organi scoperti nel corpo umano*, Pistoia, 1840), qui les avait observés principalement sur les nerfs de la paume de la main et de la plante des pieds. Mais Langer (de Vienne) a prouvé que ces mêmes organes avaient déjà été vus par A. Vater, anato-

miste allemand (J. G. Lehmann, *De consensu partium corp. hum.*, Vitembergæ, 1741), qui a méconnu, il est vrai, leur rôle physiologique. Ce sont de petits corpuscules elliptiques ou piriformes, opalins, avec une raie blanche à l'intérieur ; ils ont de 1 à 5 millimètres de longueur, et se rencontrent d'une manière constante sur les nerfs cutanés de la paume de la main et de la plante du pied, au milieu du tissu cellulaire sous-cutané. C'est aux doigts et aux orteils, particulièrement à la troisième phalange, qu'ils sont le plus nombreux. D'après Herbet (*Die Pacin. Körperchen u. ihre Bedeutung*, Gött., 1847), il en existe environ 600 à la main, un peu moins au pied. Mais il s'en trouve également dans les grands plexus du nerf grand sympathique, en avant et en arrière de l'aorte abdominale, derrière le péritoine, surtout au voisinage du pancréas, quelquefois aussi dans le mésentère de l'intestin grêle, jusque très près de l'intestin, exceptionnellement aussi sur d'autres nerfs, tels que le nerf honteux interne, ceux du gland du pénis (Fick), du bulbe de l'urètre, les nerfs intercostaux, le plexus sacré, les nerfs cutanés du bras et de l'avant-bras, du dos de la main et du pied, du cou, le nerf sous-orbitaire (Hyrtl).

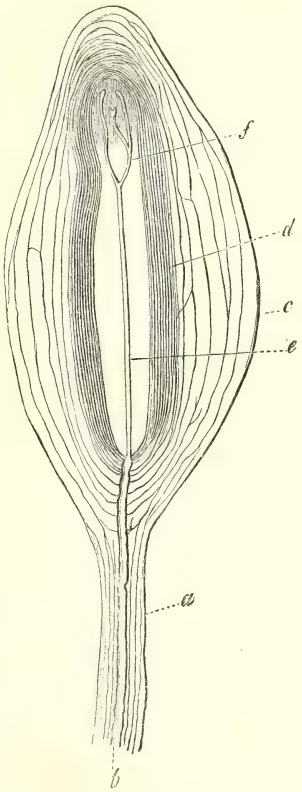

Fig. 161.

Les corpuscules de Pacini ont une structure très simple (fig. 161). Ils se composent d'un très grand nombre de couches concentriques (20 à 60), formées de tissu conjonctif homogène, avec de nombreuses cellules plasmatiques très délicates. Ces couches sont séparées les unes des autres par de petits espaces, plus larges en dehors qu'en dedans, et remplis d'un liquide séreux, transparent, que remplace, dans la couche la plus interne, une substance pâle, finement granulée et renfermant de petits noyaux. Chaque corpuscule est supporté par un pédicule cylindrique, formé par le prolongement des diverses couches, pédicule au moyen duquel il est uni à un petit rameau nerveux. De ce rameau part une fibre nerveuse opaque, qui a $0^{mm},013$ à $0^{mm},014$ de largeur ($0^{mm},009$ à $0^{mm},015$ chez le chat), et qui parcourt l'axe du pédicule pour s'engager dans la cavité centrale du corpuscule. Là, elle

Fig. 161. — Corpuscule de Pacini de l'homme, grossi 350 fois. *a*, pédicule du corpuscule; *b*, fibre nerveuse qui se trouve dans son intérieur; *c*, couche externe de l'enveloppe; *d*, couche interne; *e*, fibre nerveuse pâle contenue dans la cavité centrale; *f*, division et extrémités de cette fibre.

se réduit à un filament pâle, de 0mm,013 de largeur et 0mm,009 d'épaisseur, sans moelle, analogue à un cylindre de l'axe, et se termine à la partie supérieure de la cavité centrale en se divisant souvent en deux ou trois branches qui présentent un petit renflement granulé à leur extrémité. Pour plus de détails à ce sujet, et pour l'anatomie comparée de ces corpuscules, qu'on rencontre également chez beaucoup de mammifères (le plus facilement dans le mésentère des chats), ainsi que chez quelques oiseaux, dans la peau, les membres, le bec, la langue (Herbst, Will), et dont les fonctions sont encore complétement ignorées, on consultera les ouvrages cités plus haut, puis Reichert (*Bindegewebe*, p. 65), Herbst (*Gött. gel. Anz.*, 1842, n° 160, 163, 1850, *Nachr. v. d. Univ.*, p. 204; 1851, p. 161); Will (*Sitzungsberichte der Wiener Acad.*, février 1850); Osann (*Bericht über d. zoot. Anst. in Würzb.*, 1849); Strahl (*Müll. Arch.*, 1848, p. 163); Pappenheim (*Comptes rendus*, XXIII, p. 68); Leydig dans *Zeitschr. f. wiss. Zool.*, V, p. 75, et Kölliker, *ibidem*, p. 118.

Les nerfs spinaux, à partir de leur passage à travers la dure-mère, sont revêtus d'une enveloppe solide, formée de tissu conjonctif, et qu'on a désignée sous le nom de *névrilème*. Cette enveloppe, de même que celle des muscles, envoie des prolongements très fins dans l'intérieur de l'organe, qu'elle divise en faisceaux plus ou moins considérables, et même autour de chaque tube en particulier (fig. 162). Dans les ramuscules terminaux, qui souvent ne renferment qu'un très petit nombre de tubes nerveux ou même un seul, le névrilème est représenté par une membrane homogène parsemée de noyaux allongés, de 0mm,007 de longueur, membrane que Robin vient de décrire sous le nom de *périnèvre* (*Arch. gén.*, 1854, sept., p. 323). Il conserve le même caractère dans les petits rameaux des nerfs cutanés ou musculaires, si ce n'est que peu à peu la substance dont il se compose se divise en fibres longitudinales, en même temps que les noyaux deviennent plus longs (0mm,011 à 0mm,018), ce qui lui donne l'aspect du tissu musculaire à fibres lisses; il s'y ajoute, de plus, des cellules plasmatiques et des fibrilles élastiques, qui souvent enlacent des faisceaux entiers de tubes. Dans les nerfs d'un certain volume, enfin, se montre du tissu conjonctif ordinaire à fibrilles distinctes et longitudinales, comme celui des membranes fibreuses, et mélangé d'un grand nombre de réseaux élastiques. Mais même dans ces nerfs on rencontre encore par places, surtout à l'intérieur, du tissu conjonctif et élastique moins avancé en développement.

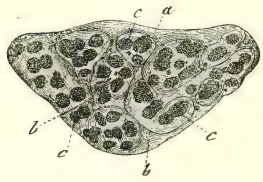

Fig. 162.

Tous les nerfs volumineux contiennent des *vaisseaux*, mais en petit nombre. Ces vaisseaux ont, en général, une direction longitudinale, et forment un réseau peu serré de capillaires très fins, de 0mm,005 à 0mm,009 de diamètre, réseau à mailles longitudinales qui entoure les faisceaux de

Fig. 162. — Coupe du nerf sciatique du veau, à un grossissement de 15 diamètres. *a*, enveloppe commune du nerf; *b*, névrilème des faisceaux tertiaires; *c*, faisceaux nerveux secondaires, entourés en partie de gaînes particulières.

tubes en envoyant des prolongements entre leurs divers éléments, mais qui n'enveloppent jamais les fibres primitives isolées. Les ganglions renferment un magnifique réseau capillaire disposé de telle sorte que chaque corpuscule ganglionnaire est entouré de vaisseaux qui lui sont propres. — Les corpuscules de Pacini eux-mêmes contiennent des vaisseaux, lesquels pénètrent jusqu'au voisinage de la cavité centrale (Todd-Bowman, I, p. 75 et 76; Herbst, pl. IV, fig. 1 et 2).

J'ajouterai ici quelques détails relatifs à la distribution des nerfs dans la peau des animaux.

J'ai décrit dans la peau qui recouvre la queue des larves de batraciens (grenouille, crapaud, triton, *bombinator*, alytes) de très belles ramifications, de beaux réseaux de fibres nerveuses pâles, embryonnaires, ainsi que des anses parfaitement distinctes formées par des tubes nerveux foncés, et quelques divisions de ces dernières (*Ann. des sc. nat.*, 1846, p. 102, pl. 6 et 7). Chez la grenouille, les nerfs destinés à la peau forment, d'après J.-N. Czermak (*Müll. Arch.*, 1849, p. 252) à la surface interne de cette membrane un réseau à larges mailles qui avait déjà été décrit par Burdach, réseau d'où partent un grand nombre de petits faisceaux qui traversent le derme perpendiculairement, et qui, arrivés près de la couche glandulaire superficielle, forment un plexus nerveux superficiel entre les glandes. Quant à la véritable terminaison de ces fibres nerveuses, Czermak n'a pu la déterminer exactement; mais il a fait cette intéressante découverte, que les tubes larges et les tubes minces du plexus nerveux profond se bifurquent très fréquemment, de manière à étendre leurs ramifications sur une grande surface. Moi-même j'ai pu m'assurer de la réalité de ce fait sur des préparations de Czermak. — Leydig (*Zeitschrift f. wiss. Zool.*, III) a trouvé quelque chose d'analogue dans la peau des poissons. Là encore il y a des plexus superficiels et des plexus profonds, offrant un grand nombre de dichotomisations des tubes de différents calibres, lesquels, arrivés près de la superficie, deviennent très fins et très pâles, et finissent par se dérober à la vue. Dernièrement Axmann a prétendu avoir vu, dans la peau des grenouilles complétement développées, les tubes nerveux opaques donnant naissance à des fibres pâles, anastomosées entre elles, ramifiées et terminées enfin par des extrémités libres (*loc. cit.*, p. 60, fig. 21). Les nerfs des animaux *invertébrés*, comme il ressort des recherches de Leydig sur l'*argulus* et surtout sur la *carinaria*, de Leuckart sur la *firola*, et de H. Müller sur le *phylirrhoë*, se comportent de la même manière que ceux des têtards; aussi ne puis-je adopter l'opinion de Leydig et de Leuckart, qui considèrent les renflements pourvus de noyaux comme des corpuscules ganglionnaires. Mais il serait possible que, chez l'*artemia* et la *corethra*, les nerfs eussent une disposition spéciale; car on y voit des ramuscules assez volumineux entrer en connexion, à leur terminaison, avec des vésicules arrondies qui peut-être font l'office de cellules ganglionnaires (*Zeitschr. f. wiss. Zool.*, t. I, III).

Quant aux *mammifères*, mes observations, conformes à celles de J.-N. Czermak et de C. Gegenbaur, démontrent qu'il s'y trouve à la fois des divisions et des anastomoses des tubes nerveux, ainsi que des extrémités libres. Czermak a constaté des divisions de tubes nerveux chez la souris, et moi-même j'y ai rencontré des *fibres primitives opaques qui se continuaient avec des filaments pâles anastomosés*, de $0^{mm},002$ à $0^{mm},0011$ de largeur, absolument comme les fibres embryonnaires des têtards (voy. *Mikr. Anat.*, II, 1, p. 24). Hessling vient de confirmer cette observation sur la peau de la musaraigne. Gegenbaur, enfin, a trouvé de nombreuses divisions sur les tubes nerveux qui se rendent aux poils tactiles des mammifères. Des recherches ultérieures seront nécessaires pour déterminer les rapports mutuels des divisions, anastomoses, anses et extrémités libres des nerfs, et pour décider si, chez les mammifères, il existe une certaine uniformité dans le mode de terminaison des tubes nerveux, malgré les différences apparentes qu'on y rencontre.

§ 126. **Nerfs crâniens.** — Les nerfs crâniens, affectés, soit à la sensibilité, soit à la motilité, ont des caractères qui les rapprochent tellement des nerfs spinaux, qu'il suffira de peu de mots pour décrire ce qu'ils offrent de particulier. Quant aux nerfs des organes des sens spéciaux, nous les décrirons en détail en même temps que ces organes.

Les nerfs crâniens moteurs, 3e, 4e, 6e, 7e et 12e paire, se comportent exactement comme les racines motrices et les rameaux musculaires des nerfs spinaux pour ce qui est de leurs racines, de leur trajet et de leur distribution, avec cette seule différence que tous ces nerfs reçoivent, par leurs anastomoses avec des nerfs sensitifs, quelques filets sensibles destinés aux muscles. Les faits suivants méritent cependant d'être pris en considération : 1° Rosenthal et Purkyně ont rencontré des corpuscules ganglionnaires sur le tronc du nerf moteur oculaire du bœuf, corpuscules que, à la vérité, Bidder (p. 32) n'a pu retrouver; 2° le facial, au niveau de son genou, renferme une multitude de gros corpuscules ganglionnaires qui, selon Remak, ne sont traversés que par une partie des fibres du nerf (*Müll. Arch.*, 1841); 3° Volkmann (dans Bidder, *Ganglienkörper*, p. 68) affirme que la petite racine de l'hypoglosse du veau, laquelle porte un ganglion, détermine des effets moteurs. On ne saurait dire encore quelle est la signification de ces corpuscules ganglionnaires siégeant sur des nerfs moteurs. Il est vraisemblable que leur rôle se borne à donner naissance, comme ceux des ganglions spinaux, à des fibres qui se dirigent vers la périphérie. Quoi qu'il en soit, le fait de leur existence démontre que des ganglions peuvent se trouver ailleurs que sur des nerfs sensitifs. Les nerfs des 5e, 9e et 10e paires ressemblent aux nerfs spinaux en ce qu'ils renferment à la fois des tubes moteurs et des tubes sensitifs. La petite racine du *trijumeau* est formée principalement de tubes larges, sa grosse racine, au contraire, de tubes minces. Le ganglion de Gasser, ainsi que les petits renflements placés dans son voisinage, contient un grand nombre de globules ganglionnaires dont le volume varie entre $0^{mm},018$ et $0^{mm},068$, et dont l'enveloppe est parsemée de noyaux. Mes observations sur de petits mammifères m'ont donné la conviction que ce ganglion se comporte comme les ganglions spinaux, c'est-à-dire que les fibres de la grosse racine le traversent tout simplement, et que, des cellules unipolaires qui le constituent, partent des fibres nerveuses de moyenne largeur qui suivent le trajet des rameaux efférents. On y rencontre aussi, il est vrai, des cellules bipolaires, mais en très petite quantité, à ce qu'il paraît. Quant aux cellules apolaires, je n'ai rien à ajouter à ce que j'ai dit à l'occasion des ganglions spinaux. La distribution terminale du trijumeau est en grande partie celle des nerfs cutanés : ainsi, on peut démontrer d'une manière certaine l'existence de *bifurcation des tubes primitifs* dans les muqueuses, dans la conjonctive, par exemple, près de la cornée, dans le ligament ciliaire, dans la pulpe dentaire, dans les papilles de la langue. Il n'est nullement certain que les anses qu'on a observées soient des anses terminales, et quant à des extrémités libres, il paraît qu'il en existe dans les papilles de la muqueuse buccale et de la langue, et dans la conjonctive.

Dans la cornée, au contraire, les extrémités terminales des nerfs sont pâles, transparentes, et forment un réseau à larges mailles sans présenter de divisions. J'ai rencontré de véritables *pelotons nerveux* dans les papilles des lèvres (*Zeitschr. f. wiss. Zool.*, IV, pl. II, fig. 14). Sur le nerf lingual on trouve des *ganglions périphériques*. Pour ce qui est des grands ganglions qui existent constamment sur les divisions du nerf trijumeau (ganglion ciliaire, otique, sphéno-palatin, lingual), leur structure m'a paru identique avec celle des ganglions sympathiques, si ce n'est qu'ils renferment une assez grande quantité de corpuscules ganglionnaires plus volumineux que ceux de ces derniers. Suivant Volkmann (*Müll. Arch.*, 1840, p. 188), toutes les fibres du glosso-pharyngien, nerf affecté aux mouvements, traversent cependant les ganglions placés sur son trajet. Les racines de ce nerf, composées en majorité de tubes minces, présentent souvent chez les mammifères, d'après Bidder (*loc. cit.*, p. 30), des corpuscules ganglionnaires isolés qui, comme ceux des racines du nerf vague, seraient pourvus fréquemment de deux prolongements faciles à reconnaître pour des fibres nerveuses de moyen calibre. Les ganglions du glosso-pharyngien sont analogues à ceux des nerfs spinaux ; ils sont simplement traversés par les fibres des racines, et dans leur épaisseur prennent naissance des fibres ganglionnaires de cellules, en général, unipolaires. Les rameaux de ce nerf qui se distribuent dans l'oreille moyenne et dans la langue, présentent souvent de petits ganglions ; ils se terminent, du reste, comme le trijumeau (grosse portion). Chez l'homme, le nerf vague tout entier pénètre dans le ganglion jugulaire ; il n'en est pas de même chez quelques mammifères, où un certain nombre de fibres des racines ne prennent aucune part à la formation du ganglion jugulaire : tels sont le chien, le chat, le lapin, d'après Remak (*Fror. Not.*, 1837, n° 54) ; le chien et le mouton, d'après Volkmann (*Müll. Arch.*, 1840, p. 491), chez le veau, au contraire, la racine motrice du nerf vague renferme également des globules ganglionnaires. Le ganglion jugulaire, de même que l'*intumescence gangliforme* du pneumogastrique, ne m'a présenté aucune particularité qui puisse le faire distinguer des ganglions spinaux. Je dois dire seulement que j'y ai trouvé des globules ganglionnaires qui n'avaient que $0^{mm},020$; mais à côté d'eux, il y en avait beaucoup qui atteignaient jusqu'à $0^{mm},07$. La distribution terminale du nerf vague a lieu de telle sorte, comme Bidder et Volkmann l'ont fait observer avec raison, qu'il en résulte une espèce de séparation des tubes larges et des tubes minces : c'est ainsi que les rameaux qui se rendent à l'œsophage, au cœur, à l'estomac, renferment presque exclusivement des tubes minces, tandis que dans les branches destinées au poumon, dans le laryngé supérieur, les tubes minces sont aux tubes larges comme 2 : 1, et dans le laryngé inférieur, dans les rameaux pharyngiens, comme 1 : 6. Les tubes minces sont loin d'avoir tous leur source dans le grand sympathique, puisque déjà dans les racines du nerf vague ils existent en quantité considérable, et que dans le nerf laryngé supérieur leur nombre est le double de celui des tubes larges. Beaucoup de ces tubes minces ne sont peut-être

que des tubes larges qui ont subi une diminution de calibre, ou bien des tubes ganglionnaires nés comme tels dans les ganglions, et que je ne saurais ranger avec ceux du grand sympathique. Pour les diverses terminaisons du nerf vague, voyez plus loin les paragraphes concernant les organes auxquels se distribue ce nerf. Le *nerf accessoire de Willis*, bien que sensible, peut-être, en partie, ne présente point de corpuscules ganglionnaires. Sa distribution et sa terminaison n'ont rien de spécial.

Gerber avait mentionné l'existence d'anses terminales dans l'intérieur des troncs nerveux. Tout récemment Valentin en a décrit de nouveau dans le nerf vague (portion thoracique) de la souris et de la musaraigne, sans se prononcer sur la signification de cette disposition. Quelque chose de plus énigmatique encore, ce sont les fibres nerveuses trouvées par Remak et Bochdalek, et qui, parties de l'encéphale, retourneraient dans cet organe.

§ 127. **Nerfs ganglionnaires**. — C'est le nom le plus convenable qu'on puisse donner à cette partie du système nerveux qu'on a appelée *nerf grand sympathique*, *système nerveux sympathique* ou *de la vie végétative*, car il ne présuppose aucune hypothèse physiologique, exprimant simplement un fait anatomique des plus évidents. Les nerfs ganglionnaires ne constituent point une division du système nerveux complétement indépendante, comme le voulaient Reil et Bichat, ni une simple section du système cérébro-spinal. D'une part, les nombreuses fibres nerveuses issues des ganglions, *fibres ganglionnaires du grand sympathique*, en font un système spécial; d'autre part, les fibres, en petit nombre, qu'ils reçoivent des autres nerfs, les relient à la moelle et à l'encéphale. Si nous comparons ensemble les nerfs ganglionnaires et les nerfs cérébro-spinaux, nous trouvons entre eux de grandes analogies, car les uns et les autres renferment à la fois et des fibres provenant de la moelle ou du cerveau et des fibres ganglionnaires. Ce qui les distingue, c'est que les premiers présentent un nombre bien plus considérable d'éléments indépendants, ganglions et fibres ganglionnaires, et forment beaucoup plus souvent des anastomoses. Si l'anatomie peut autoriser, jusqu'à un certain point, à considérer les nerfs ganglionnaires comme un système à part, il ne peut être permis cependant d'en faire quelque chose de complétement distinct, car tous les nerfs se composent, en somme, des mêmes éléments, et certains nerfs crâniens, le pneumogastrique, par exemple, présentent de nombreux ganglions périphériques. D'ailleurs, l'anatomie comparée nous montre que les nerfs ganglionnaires se développent aux dépens des nerfs spinaux, et la physiologie nous apprend qu'ils ne remplissent aucune fonction spéciale.

§ 128. **Cordon central des nerfs ganglionnaires**. — La partie centrale des nerfs ganglionnaires, ou le *nerf grand sympathique*, se présente, chez l'homme, sous l'apparence d'un cordon blanchâtre, composé de tubes nerveux opaques, parallèles entre eux, ne montrant ni divisions, ni anstomoses, et mesurant, les uns $0^{mm},006$ à $0^{mm},014$ et plus, les autres seulement

0mm,0027 à 0mm,0056. Ces fibres, d'un volume si différent, sont en partie mélangées ensemble, en partie réunies en faisceaux distincts et simplement juxtaposés; cette dernière disposition se voit surtout au voisinage des ganglions du cordon central et dans les ganglions eux-mêmes.

La structure des ganglions sympathiques, envisagée d'une manière générale, est la même que celle des ganglions spinaux; ils sont composés : 1° de fibres nerveuses qui ne font que les traverser, se rendant d'une partie du tronc dans une autre; 2° d'un certain nombre de tubes fins qui prennent naissance dans les ganglions eux-mêmes, et 3° d'une multitude de cellules ganglionnaires. En outre, les ganglions reçoivent les branches spinales ou de communication, tandis qu'un certain nombre de rameaux émergent de leur périphérie.

Fig. 163.

Les cellules ganglionnaires du grand sympathique ne diffèrent pas sensiblement de celles du système cérébro-spinal; elles sont seulement plus petites, d'une manière générale, car elles ont 0mm,0014 à 0mm,041 de diamètre, ou 0mm,018 à 0mm,02 en moyenne. Elles sont aussi plus pâles ou même complétement incolores, et assez uniformément arrondies. Quant à l'*origine des fibres nerveuses du cordon central du grand sympathique*, un simple coup d'œil fait voir immédiatement qu'elles proviennent en grande partie des branches spinales. Ces branches se détachent du tronc des nerfs spinaux immédiatement au-dessous du ganglion spinal; elles sont constituées comme les racines sensibles (c'est-à-dire qu'elles sont formées principalement de tubes minces), et quel que soit leur

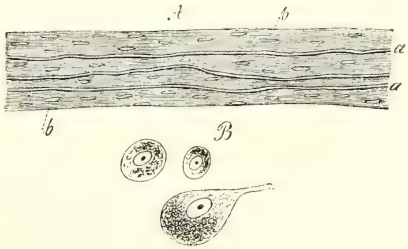

Fig. 164.

Fig. 163. — Sixième ganglion thoracique gauche du grand sympathique du lapin, vu par sa face postérieure, traité par la soude et grossi 40 fois. *T* 2, tronc du grand sympathique; *R c*, *R c*, branches spinales, ou de *communication*, se divisant chacune en deux rameaux; *Spl* nerf splanchnique; *S*, ramuscule du ganglion présentant deux grosses fibres et un grand nombre de fibres fines, et se rendant probablement à des vaisseaux; *g*, corpuscules ganglionnaires et fibres ganglionnaires qui se réunissent au tronc du grand sympathique.

Fig. 164. — Éléments tirés du grand sympathique de l'homme, vus à un grossissement de 350 diamètres. *A*, fragment d'un nerf gris traité par l'acide acétique. *a*, tubes nerveux fins; *b*, noyaux des fibres de Remak.

B, trois corpuscules ganglionnaires, dont l'un est muni d'un prolongement pâle.

nombre, elles sont liées certainement avec l'une et l'autre espèce de racines. Tout ce que nous avons pu voir jusqu'ici nous fait présumer que les fibres de ces branches afférentes naissent de la moelle épinière et des ganglions spinaux, qu'elles sont, par conséquent, les racines du grand sympathique. Il serait possible, néanmoins, qu'un petit nombre de ces fibres eussent leur source dans le grand sympathique, et se réunissent aux nerfs spinaux pour cheminer avec eux vers la périphérie. Une fois entrées dans le cordon central du grand sympathique, les branches afférentes qui proviennent des nerfs spinaux, se divisent, en général, en deux ou trois rameaux qui s'unissent au tronc principal pour se diriger soit vers l'extrémité supérieure, soit vers l'extrémité inférieure de ce dernier. Sur les lapins, on réussit très souvent à suivre les fibres d'une branche afférente jusqu'au ganglion voisin et même dans certains rameaux périphériques; mais le plus souvent, les faisceaux isolés se dérobent à la vue après un court trajet. Il n'en est pas moins certain pour cela que peu à peu tous ces faisceaux passent dans les nerfs périphériques du grand sympathique; car ces nerfs renferment tous un nombre très considérable de tubes larges et à contours obscurs, analogues à ceux des branches afférentes; d'un autre côté, on ne voit nulle part, dans le cordon central, la terminaison ou l'origine de ces fibres. C'est là aussi le motif principal qui doit faire considérer les branches afférentes, non comme de véritables branches, mais comme des racines du grand sympathique.

Outre les fibres, fines et grosses, des branches afférentes, le cordon central du grand sympathique en contient un grand nombre d'autres qui sont pâles, mais à contours foncés, et d'une finesse extrême. Je ne crains pas d'affirmer que ces tubes, qui n'ont que $0^{mm},0027$ à $0^{mm},005$ de largeur, naissent dans le grand sympathique lui-même, et ne sont nullement de simples prolongements des fibres des branches afférentes, comme on l'a prétendu dans ces derniers temps, après avoir découvert des ganglions bipolaires chez les poissons. Chez les mammifères, il est extrêmement facile de faire voir, en examinant des ganglions sympathiques entiers, et en se servant avec circonspection de la soude étendue et de la compression, que la grande majorité des fibres des branches afférentes ne contracte pas la moindre liaison avec les corpuscules ganglionnaires, entre lesquels elles passent tout simplement pour se rendre dans les branches efférentes. Mais, comme entre ces fibres on en trouve d'autres, dans le grand sympathique, qu'il est impossible de suivre jusque dans les branches afférentes, on doit admettre nécessairement que cette seconde catégorie de fibres constitue un élément nouveau qui a son origine dans ce nerf lui-même. Cette conclusion paraît d'autant plus fondée qu'il n'est point difficile, comme je l'ai fait voir le premier, et d'autres après moi, de démontrer que dans les ganglions sympathiques des mammifères et des amphibies des fibres nerveuses prennent naissance des cellules ganglionnaires, et que toujours, dans les ganglions, un certain nombre de fibres semblent envelopper les cellules, c'est-à-dire qu'elles parcourent un trajet extrêmement tortueux entre les différents groupes de

cellules. Mes observations sur les mammifères et sur l'homme me portent à considérer les ganglions sympathiques comme les analogues des ganglions spinaux, en ce sens qu'ils contiennent surtout des cellules unipolaires, et très peu de cellules bipolaires. Mais ils en diffèrent en ce qu'ils présentent certainement beaucoup de globules apolaires, que les fibres ganglionnaires qui y prennent naissance sont plus fines que celles qu'on rencontre dans les nerfs périphériques, et que très probablement ces fibres sortent du ganglion dans diverses directions. Suivant Remak, il y aurait aussi des globules *multipolaires* dans les ganglions du grand sympathique. — Quant à déterminer d'une manière plus précise le trajet des fibres nerveuses dans le grand sympathique, leur origine de telle ou telle branche spinale, et leur terminaison dans telle ou telle branche périphérique, c'est un problème dont la solution doit être réservée pour des recherches ultérieures.

On a prétendu que les petites cellules des ganglions sympathiques diffèrent essentiellement des grosses cellules, celles des ganglions spinaux, par exemple, et qu'elles ne sont unies qu'à des tubes minces (Robin). Cette assertion n'est pas tout à fait exacte, comme il ressort déjà en partie des observations de Wagner et de Stannius, car, 1° dans les ganglions des nerfs crâniens et spinaux des mammifères et de l'homme, on trouve toutes les transitions possibles entre les gros et les petits corpuscules, et dans les renflements ganglionnaires du grand sympathique on rencontre quelquefois, rarement il est vrai, de grosses cellules qui ont jusqu'à $0^{mm},07$; 2° on peut se convaincre que le diamètre des fibres nerveuses issues des ganglions spinaux n'est nullement en rapport avec le volume des cellules. Ce fait peut être vérifié également sur les cellules bipolaires des poissons, cellules qui souvent donnent naissance à deux fibres fort inégales en diamètre, et dont l'une peut être, d'après Stannius, six fois plus épaisse que l'autre chez le pétromyzon. Si par hasard quelqu'un était tenté de considérer les petites cellules comme appartenant spécialement au grand sympathique, il me suffirait, pour réfuter une telle opinion, de rappeler qu'en dehors des ganglions qui siègent sur les racines des nerfs crâniens et spinaux, il existe de petites cellules nerveuses sur des points où certes personne ne songera à faire intervenir le grand sympathique, dans la moelle, par exemple, dans l'encéphale, et, pour parler de nerfs périphériques, dans la rétine, dans le limaçon. Quoi qu'il en soit, il est certain que les renflements des nerfs ganglionnaires contiennent généralement des cellules fort petites et qui ne donnent naissance qu'à des tubes minces.

Bidder et Volkmann ont démontré sur la grenouille que la plupart des fibres des branches afférentes du grand sympathique se distribuent à la périphérie avec les nerfs spinaux, et que, par conséquent, un très petit nombre de ces fibres, que ces auteurs font dériver des ganglions spinaux, doivent être regardées comme des racines du grand sympathique. Je crois avoir remarqué cependant que chez le lapin et chez l'homme la plupart des fibres des branches spinales ont une direction centripète. Mais chez l'homme on trouve aussi très souvent, toujours d'après Luschka et Remak, des fibres qu'on doit considérer comme des rameaux que le grand sympathique envoie aux branches périphériques des nerfs spinaux, et dont quelques filets pénètrent dans les vertèbres. Voyez, pour plus de détails à ce sujet, mon travail (*Mik. Anat.*, II, I, p. 525), et surtout celui de Luschka (*Nerven des Wirbelkanals*, p. 10 et suiv.).

Quant à l'origine véritable des fibres qui des nerfs spinaux se rendent dans le grand sympathique, il est certain que la portion de la branche afférente qui provient de la racine motrice, et qui, d'après Luschka, est toujours représentée par un filet blanc, prend naissance dans la moelle elle-même ou dans l'encéphale ; la portion

fournie par la racine sensitive peut être formée, en partie ou en totalité, de fibres nées dans le ganglion. Deux circonstances rendent la seconde supposition invraisemblable : 1° On concevrait difficilement comment il peut se faire que des impressions portées sur des organes qui reçoivent des nerfs sympathiques puissent produire des sensations perçues ; 2° les fibres qui prennent naissance dans les ganglions spinaux sont de moyenne grosseur ; dans les branches afférentes du grand sympathique, de telles fibres sont très rares, et celles qu'on y rencontre appartiennent aux racines motrices.

C'est ici le lieu de faire encore quelques remarques au sujet des *fibres minces* des nerfs ganglionnaires. Depuis longtemps on savait que les fibres nerveuses du grand sympathique sont notablement plus fines que celles des nerfs cérébro-spinaux. Mais c'est seulement en l'année 1842 que Bidder et Volkmann se sont efforcés de montrer que ces fibres ont non-seulement un diamètre moindre, mais encore des caractères anatomiques différents. C'est pour ce motif qu'ils leur ont donné le nom de *fibres nerveuses sympathiques*, en opposition à celui de *fibres cérébro-spinales*, sous lequel on désignait les tubes larges. Tout au contraire, Valentin (*Repert.*, 1843, p. 103) et moi (*Symp.*, p. 10 et suiv.) nous avons cherché à démontrer que les fibres minces du grand sympathique ne forment point une classe spéciale de fibres nerveuses, et nos efforts me paraissent avoir été couronnés de succès. Voici nos principaux arguments : 1° Abstraction faite du diamètre, les tubes minces et les tubes larges ne présentent aucun caractère différentiel notable ; il existe d'ailleurs entre eux de nombreuses transitions. 2° On rencontre des tubes minces dans une foule d'endroits, en dehors du grand sympathique, et avec les mêmes caractères que dans ce dernier : ainsi, par exemple, chez l'homme et les mammifères, on en trouve dans les racines postérieures des nerfs spinaux, dans les racines des nerfs crâniens sensitifs. Nous avons vu plus haut qu'il est impossible de faire dériver ces fibres du grand sympathique, et qu'elles représentent des fibres cérébro-spinales minces. Dans la moelle et dans l'encéphale des fibres analogues se montrent par milliers ; il en est de même des nerfs qui président aux sens de l'odorat et de la vision. 3° Tous les tubes larges s'amincissent à leur extrémité périphérique, soit en se divisant, soit en diminuant peu à peu de calibre, de telle sorte qu'ils finissent toujours par adopter le diamètre et les autres caractères des tubes les plus fins. 4° A une certaine époque du développement tous les tubes larges présentent une conformation identique avec celle des prétendues fibres sympathiques. De tous ces faits on peut conclure avec certitude qu'il n'est point permis de considérer les tubes minces du grand sympathique comme un élément distinct, appartenant spécialement à ce nerf, et qu'*au point de vue anatomique* on est mal fondé à classer les tubes nerveux d'après leur diamètre, d'autant plus que beaucoup de fibres présentent successivement tous les diamètres possibles sur les divers points de leur trajet. Mais il est parfaitement juste de faire remarquer le *grand nombre de tubes pâles et très fins qu'on rencontre dans le grand sympathique*, fait qui se retrouve dans les nerfs sensoriels supérieurs et dans la substance grise. Quant aux fonctions des tubes nerveux, mon avis est que la finesse des tubes du grand sympathique n'indique pas un usage tout à fait spécial, dévolu exclusivement à ces tubes ; qu'elle est liée simplement à un mode de fonctionnement déterminé, qui peut se rencontrer également sur d'autres points.

§ 129. **Distribution périphérique des nerfs ganglionnaires.** — Du cordon central du grand sympathique naissent des branches qui marchent vers la périphérie. Ces branches renferment toujours des tubes minces et des tubes larges ; très souvent elles présentent, en outre, certains éléments spéciaux auxquels elles doivent un aspect particulier. Les unes, en effet, sont blanches comme certaines parties du tronc nerveux, les nerfs splanchniques, par exemple ; d'autres sont blanc grisâtre, comme les nerfs intesti-

naux, les nerfs de l'utérus non en gestation (Remak, *Darmnervensystem*, p. 30) ; d'autres enfin sont grises et en même temps moins dures au toucher : tels sont le rameau carotidien interne, les rameaux carotidiens externes ou mous, les nerfs cardiaques, les nerfs des vaisseaux en général, les rameaux qui unissent entre eux les ganglions et les plexus de la cavité abdominale, les nerfs glandulaires, les plexus pelviens. L'aspect de ces derniers nerfs dépend en partie de la pâleur des fibres fines du grand sympathique lui-même, mais surtout de la présence de certains éléments spéciaux appelés *fibres de Remak*, du nom de l'anatomiste qui les a découvertes (*fibres gélatineuses* de Henle). Les fibres de Remak ont été considérées d'abord comme une espèce à part de tubes nerveux, et de nos jours encore plusieurs anatomistes ne peuvent se faire à l'idée qu'elles sont tout simplement du tissu conjonctif disposé d'une certaine manière. Quelquefois elles sont faciles à isoler; d'autres fois elles sont réunies en masses compactes, analogues au tissu conjonctif homogène. Dans le premier cas, elles figurent des fibres plates, pâles, de $0^{mm},0034$ à $0^{mm},0056$ de largeur sur $0^{mm},0014$ d'épaisseur, formées d'une substance homogène, granulée ou vaguement striée, qui se comporte à l'égard des acides organiques étendus comme le tissu conjonctif, et qui renferme d'espace en espace des noyaux, en général allongés ou fusiformes, longs de $0^{mm},007$ à $0^{mm},016$, et larges de $0^{mm},005$ à $0^{mm},007$. Ces fibres qui, en certains endroits, s'*anastomosent* entre elles pour former un réseau, se rencontrent dans presque tous les nerfs ganglionnaires gris. Je ne les ai point trouvées dans un grand nombre de nerfs des plexus pelviens de l'homme, où elles étaient remplacées par un tissu conjonctif très abondant et sans noyaux ; Remak assure cependant que les nerfs de l'utérus gravide en contiennent énormément (*Darmnervens.*, p. 30), et même trois à dix fois plus que de véritables tubes nerveux opaques. Elles forment le plus souvent la couche fondamentale de ces cordons (fig. 170), et sont traversées par des tubes nerveux isolés ou réunis en petits faisceaux ; rarement et seulement au voisinage ou dans l'épaisseur des ganglions, elles paraissent former une gaîne à de simples fibres nerveuses très fines. — Outre ces fibres de Remak, les branches périphériques du grand sympathique se font remarquer par une multitude de ganglions plus ou moins volumineux, quelquefois microscopiques, placés sur leur trajet ou à leur terminaison. Les ganglions microscopiques ont été observés jusqu'ici sur les rameaux carotidiens, dans le plexus pharyngé, dans le cœur, à la racine et dans l'intérieur du poumon, sur la paroi postérieure de la vessie, dans la substance musculaire du col utérin de la truie, dans les plexus caverneux. Nous étudierons plus en détail leur distribution en parlant des viscères. Ici je veux faire remarquer seulement, d'une manière générale, qu'au point de vue du volume et de la forme des cellules ganglionnaires, ainsi que sous le rapport des fibres fines qui en naissent, ces ganglions ressemblent complétement à ceux du cordon central. La cloison du cœur de la grenouille (fig. 165) est particulièrement favorable pour montrer que les fibres nerveuses proviennent de cellules unipolaires, et que les cellules bipolaires,

admises en cet endroit par R. Wagner sont excessivement rares. Ainsi ces ganglions sont l'origine de certaines fibres nerveuses, plus nombreuses, par conséquent, dans les rameaux efférents que dans les rameaux afférents, en supposant, bien entendu, qu'elles ne sortent du ganglion que dans une seule direction, ce qui est, en effet, le cas le plus ordinaire. — *Un autre fait dont il est très facile de se convaincre, c'est qu'il existe beaucoup de cellules apolaires*, c'est-à-dire ne fournissant aucun prolongement en forme de fibre (fig. 165). C'est ce qu'on voit le mieux dans les ganglions cardiaques, dans les petits ganglions qu'on trouve sur les parois de la vessie du *bombinator*, dans les ganglions analogues de la grenouille.

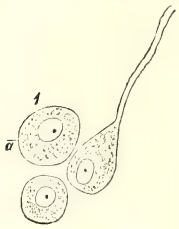

Fig. 165.

Quel est le mode de distribution de ces différentes espèces de tubes nerveux qui ont leur source dans les branches spinales, dans les ganglions du cordon central et dans les ganglions périphériques? La chose est encore très incertaine. Beaucoup de branches périphériques s'anastomosent avec d'autres nerfs et se dérobent à toute investigation ultérieure : c'est ce qui arrive pour les rameaux carotidiens externes et internes; ce dernier, formé seulement de fibres fines mêlées avec une foule de fibres de Remak, ne me paraît point être une racine dans l'acception ordinaire de ce mot, mais bien plutôt une branche issue du ganglion cervical supérieur, peut-être aussi des autres ganglions cervicaux. Je citerai aussi les rameaux des branches afférentes qui s'unissent aux nerfs spinaux pour s'étendre ensuite vers la périphérie, tels que les rameaux cardiaques, pulmonaires, etc. Certaines branches pénètrent dans le parenchyme des organes, où elles s'amincissent au point qu'il devient impossible de les suivre longtemps. Tout ce que nous savons sur le trajet définitif de ces fibres peut se résumer dans les propositions suivantes : 1° *On rencontre souvent des tubes nerveux qui se subdivisent, dans les branches et dans les expansions terminales du grand sympathique*, par exemple dans les nerfs de la rate, des corpuscules de Pacini, du mésentère, dans les nerfs qui accompagnent les vaisseaux mésentériques de la grenouille, dans ceux qui se trouvent sur les côtés de l'utérus chez les rongeurs, dans ceux du poumon, du cœur et de l'estomac de la grenouille et du lapin, dans ceux qui suivent les artères méningées de la dure-mère, dans les rameaux sympathiques de l'esturgeon, dans les nerfs cardiaques des amphibies, dans ceux du péritoine de l'homme et de la souris, au voisinage des glandes lacrymales et salivaires. 2° *Certains nerfs se terminent par des extrémités libres*, comme dans les corpuscules de Pacini, dans le cœur et sur les vaisseaux mésentériques de la grenouille. 3° *Les tubes larges du grand sympathique se rétrécissent de plus en plus et finissent par revêtir les caractères des tubes minces :* c'est ce qu'il est facile de constater sur les bran-

Fig. 165. — Globules ganglionnaires pris dans un ganglion cardiaque de la grenouille. Grossissement de 350 diamètres. Un de ces globules donne naissance à un tube nerveux.

ches qui vont à l'intestin, à la rate, au foie; on trouve bien encore, dans l'épaisseur de ces organes, quelques fibres nerveuses d'un fort calibre, mais elles ne tardent pas à disparaître. Quant à la véritable terminaison de ces nerfs dans le sein des organes, dans le cœur, le poumon, l'estomac, l'intestin, le rein, la rate, le foie, l'utérus, etc., elle est restée ignorée jusqu'à présent. Mais vu l'absence de tubes nerveux opaques dans leurs dernières ramifications, on peut présumer que *ces tubes se terminent presque partout par des fibres embryonnaires et privées de moelle*. Je dois avouer que jusqu'à ce jour je me suis efforcé en vain de les suivre jusqu'à leur terminaison. Schaffner prétend avoir vu, dans le cœur du *bombinator*, des fibres nerveuses à contours foncés aboutir à des filaments pâles, extrêmement fins et anastomosés ensemble. Pappenheim (*l. c.*), au contraire, décrit des anses terminales dans les nerfs du rein.

Relativement à la signification des fibres de Remak, quelques observateurs s'en tiennent toujours à l'opinion défendue d'abord par Valentin (*Repert.*, 1838, p. 72; *Mull. Arch.*, 1839, p. 107), d'après laquelle ces fibres ne seraient point des tubes nerveux, mais simplement du tissu conjonctif enveloppant ces derniers. Mais on ne saurait nier que la manière de voir de Remak, qui les considère comme des fibres nerveuses, gagne de plus en plus du terrain, et semblerait même devoir être généralement adoptée, surtout depuis que Remak a proclamé hautement, dans ces derniers temps (*l. i. c.*), que tous les éléments qu'il a décrits sous les noms de fibres organiques, fibres grises, fibres à noyaux, sont des fibres nerveuses. Comme ses arguments semblent avoir entraîné même nos autorités les plus compétentes en histologie, je crois que c'est pour moi un devoir de plaider la cause de l'opinion opposée avec la même décision que Remak a portée à défendre la sienne. Aujourd'hui, Remak représente les fibres en question, qu'il appelle *fibres ganglieuses*, comme des cylindres de l'axe entourés d'une enveloppe délicate contenant des noyaux. Ces cylindres de l'axe, d'après lui, se ramifient assez fréquemment et présentent, aux angles de bifurcation, des corpuscules bipolaires ou multipolaires jaunâtres, pourvus d'un noyau, à peu près du volume d'une cellule lymphatique, et dont les propriétés chimiques sont analogues à celles des cellules ganglionnaires : il les appelle *corpuscules ganglieux*. Ces corpuscules ganglieux sont très abondants dans le grand sympathique; on les trouve tant dans les nerfs eux-mêmes qu'à la surface des gros globules ganglionnaires, dans les points où les gaînes des fibres ganglieuses se détachent des globules. Les fibres ganglieuses, dont le nombre va jusqu'à cinquante et plus, émergent ainsi de la substance des globules ganglionnaires, et forment des faisceaux Des fibres analogues naissent de tous les points de la surface des globules ganglionnaires qui composent les ganglions spinaux, et comme elles se rendent toutes à un même pôle du globule pour s'y réunir en faisceaux entourant les véritables prolongements de ce dernier, elles forment à ce globule une espèce de capsule très épaisse. Tous ceux qui ont manié le microscope, reconnaîtront évidemment dans cette description la gaîne extérieure des globules ganglionnaires et le prolongement de cette gaîne sur les tubes nerveux véritables. Les corpuscules ganglieux de Remak ne sont autre chose que les noyaux de cette gaîne et des fibres qui partent des cellules ganglionnaires. Mais au lieu de considérer avec tout le monde ces gaînes comme de simples enveloppes sans importance, Remak les fait dériver de la *substance des globules ganglionnaires*, et les range parmi les éléments nerveux. Or, cette manière de voir est on ne peut plus inexacte. Les globules ganglionnaires, entourés de leur membrane de cellule, présentent, en rapport avec la gaîne parsemée de noyaux, une surface parfaitement lisse, qui exclut toute idée d'adhérence entre les globules et cette gaîne. Comme d'ailleurs nous n'avons aucune espèce de motif pour admettre que cette der-

nière soit de nature nerveuse, il ne reste plus qu'à se ranger à l'opinion ancienne, qui voyait dans ces gaînes des enveloppes tout à fait accessoires. Ce que je viens de dire des gaînes des globules, je l'applique également aux fibres à noyaux des nerfs eux-mêmes, et voici sur quels motifs je me fonde :

1° Les fibres de Remak partent des gaînes servant d'enveloppe aux globules des ganglions sympathiques ; elles entourent les tubes nerveux qui naissent de ces globules, et se prolongent dans les branches nerveuses. Ce fait est facile à démontrer ; il est d'ailleurs admis par Remak lui-même. Or, comme nous avons vu que ces gaînes sont formées de tissu conjonctif, ce que montrent d'ailleurs les ganglions spinaux, où elles existent également, et avec les mêmes caractères, si ce n'est qu'elles sont moins nombreuses, et ne s'étendent point dans les branches nerveuses, il s'ensuit que les fibres de Remak elles-mêmes ne sauraient être que du tissu conjonctif.

2° Dans les très petits rameaux des nerfs spinaux, dans ceux, par exemple, qui vont à la peau, on trouve de fines fibres à noyaux complétement identiques avec celles de Remak. Or, comme ces fibres n'existent pas dans les troncs de ces nerfs, il est impossible de les considérer comme des fibres nerveuses.

3° Le nombre des fibres de Remak va sans cesse en diminuant vers la périphérie, ce qui ne pourrait avoir lieu si c'étaient des nerfs. Il est vrai que Valentin s'est trompé quand il a dit qu'on ne les trouve plus dans les petits rameaux des nerfs intestinaux ; mais elles y sont bien moins nombreuses que dans les troncs, et ne deviennent visibles que par la compression. Dans les nerfs cardiaques des mammifères elles existent encore, d'après Remak (*Müll. Arch.*, 1844, p. 464), mais, si j'en juge d'après ce que j'ai vu, c'est seulement au voisinage des ganglions.

4° Les fibres de Remak présentent des anastomoses que j'ai pu voir sur des pièces de Remak lui-même, et leur aspect est celui du tissu conjonctif réticulé ; les prétendus corpuscules ganglieux sont de simples noyaux placés aux points de division des fibres. Fort de ces faits, je crois fermement que la grande majorité des fibres à noyaux qu'on rencontre dans le grand sympathique des mammifères adultes ne représente qu'une des formes du névrilème. En l'absence de recherches suffisantes sur ce point d'anatomie, je n'affirmerai pas que toutes ces fibres doivent être considérées de la même manière. Mais je ne puis m'empêcher de faire remarquer que sur des nerfs qui n'ont point encore atteint leur développement complet, il est impossible, à mon avis, de distinguer ce qui appartient au névrilème et ce qui doit être rattaché aux fibres nerveuses en voie de formation. C'est ainsi que sur un lapin de deux à six mois, le rameau carotidien interne ne présente pas une seule fibre nerveuse développée, mais seulement, en apparence, des fibres de Remak, bien qu'à côté d'elles doivent exister certainement les rudiments des nombreux tubes opaques qu'on y trouvera plus tard ; c'est ainsi également que chez le veau, les nerfs de la rate montrent encore, dans leurs rameaux terminaux, une foule de fibres à noyaux (voy. *Cyclopæd. of Anat.*, III, p. 795, fig. 539 et 540) qui plus tard se transformeront peut-être en tubes nerveux. Il suit de là que *des observations faites sur de jeunes animaux ne pourront décider la question.* Sur des animaux âgés, les choses sont tout autres ; chez eux, *une fibre à noyaux ne pourra être envisagée comme fibre nerveuse qu'autant qu'elle sera en rapport de continuité avec un tube opaque ou avec un véritable prolongement d'une cellule ganglionnaire.* Or, d'après ce que nous avons vu, tel n'est pas le cas des fibres de Remak du grand sympathique. Je ferai remarquer encore que des fibres de Remak se rencontrent également dans les ganglions du cordon central du grand sympathique ; mais elles ne s'étendent, en général, qu'à une faible distance de ces ganglions, de sorte que le tronc lui-même en contient habituellement fort peu.

Dans ces derniers temps, Remak (*loc. cit.*) a donné une description toute nouvelle du trajet des fibres nerveuses dans le grand sympathique ; cette description est fondée sur l'existence, dans les ganglions sympathiques, des cellules *multipolaires* qu'il a découvertes dès l'année 1837. D'après lui, le rameau supérieur des branches afférentes, qu'il appelle *branches spinales*, amène au grand sympathique des racines

motrices et sensitives provenant des nerfs spinaux, racines qui, arrivées au premier ou au deuxième ganglion sympathique, s'unissent avec les cellules multipolaires qu'il renferme. De ces mêmes cellules naîtraient ensuite des tubes larges et des tubes minces, voire même des fibres sans moelle, dont une partie, passant par le rameau inférieur de la branche afférente ou le rameau *sympathique*, irait rejoindre les nerfs spinaux pour se distribuer avec eux à la périphérie, et dont les autres suivraient la distribution du grand sympathique lui-même, dans lequel elles s'uniraient de nouveau avec des cellules multipolaires, une ou plusieurs fois, suivant le nombre des ganglions périphériques ; ces cellules, naturellement, donnent naissance à leur tour à de nouveaux rameaux périphériques. D'après cela, le grand sympathique, contrairement à l'opinion admise jusqu'ici, ne contiendrait point de fibres nerveuses spinales sans contracter de liaison avec ses éléments, et continueraient à cheminer vers la périphérie. Le grand sympathique ne contiendrait pas non plus de fibres propres, spéciales ; il ne serait que la réunion d'un certain nombre de nerfs spinaux dont les tubes offrent des divisions multiples présentant des cellules ganglionnaires à leurs points de division. Ce sont ces cellules et les nombreux tubes nerveux qui en partent pour la périphérie, qui donneraient au grand sympathique son existence indépendante, et qui expliqueraient la multiplication des fibres dont il est le siége, en même temps qu'ils feraient mieux comprendre les phénomènes physiologiques qui se rattachent à ce nerf. Il est à regretter que Remak ait négligé de nous donner des preuves à l'appui de cette théorie, dont il s'est contenté d'esquisser rapidement les principaux détails. Un seul point me paraît certain dans la doctrine de Remak, c'est l'existence de cellules multipolaires dans les ganglions sympathiques ; fait dont je me suis assuré moi-même, pour la première fois, sur des pièces de Remak. Mais ce que cet anatomiste n'a point démontré, c'est que les cellules unipolaires qui, comme il l'avoue lui-même (p. 4) se rencontrent *presque exclusivement* dans les ganglions sympathiques des poissons, des batraciens et dans les ganglions crâniens des mammifères, que ces cellules, dis-je, présentent toujours des ramifications dans leur prolongement unique ; encore moins un esprit non prévenu admettra-t-il comme fondée sur l'observation la description qu'il donne du trajet des fibres des branches afférentes et des prolongements des cellules multipolaires. Les faits suivants sont en contradiction avec les assertions de Remak. 1° J'ai montré le premier, et je soutiens fermement que la plupart des prolongements, si souvent *uniques* pour chaque cellule sympathique, se continuent directement avec une fibre opaque, *sans se diviser*. 2° *Toutes les fibres, sans exception*, qui naissent des cellules ganglionnaires du grand sympathique, sont des fibres fines, jamais des fibres moyennes ou larges ; donc il n'est point exact de considérer les tubes moyens ou larges qu'on rencontre dans les branches périphériques du grand sympathique, comme provenant des ganglions de ce nerf. 3° Les fibres des branches afférentes du grand sympathique traversent toujours le cordon central et les ganglions en faisceaux compactes, qui cheminent vers la périphérie ; il me paraît donc démontré que l'immense majorité de ces fibres est complétement indépendante des cellules nerveuses des ganglions sympathiques. En présence de ces faits, l'hypothèse de Remak ne peut se soutenir. Je dis l'hypothèse, car quiconque a l'habitude de ce genre de recherches, sera parfaitement convaincu que sur de simples coupes de ganglions il est tout à fait impossible de suivre le trajet des fibres nerveuses avec la précision qu'affecte la doctrine de Remak. Quoi qu'il en soit, la science sera redevable à Remak d'avoir établi l'existence des cellules multipolaires, et mon avis est qu'une étude plus approfondie de ces cellules pourra nous conduire à des données de la plus haute valeur sur les fonctions du grand sympathique. On devra donc rechercher si les prolongements d'une même cellule sont, les uns sensibles, les autres moteurs ; s'ils servent à établir une communication entre des cellules éloignées l'une de l'autre, et si peut-être les fibres spinales du grand sympathique s'unissent avec ces cellules, soit par le moyen de rameaux, soit dans les ganglions périphériques.

§ 130. **Développement des éléments du système nerveux.** — Les *cellules nerveuses*, quel que soit leur siége, résultent d'une simple modification des cellules primordiales de l'embryon, dont les unes prennent des dimensions plus considérables, tandis que les autres se garnissent d'un nombre variable de prolongements, et contractent des liaisons avec les fibres nerveuses.

Certaines cellules nerveuses semblent se multiplier plus tard par scission : du moins ai-je rencontré fréquemment deux noyaux dans les cellules nerveuses d'animaux très jeunes, spécialement dans les ganglions. Je ne saurais comprendre autrement ces cellules unies entre elles par un filament, et que plusieurs observateurs ont pu voir comme moi.

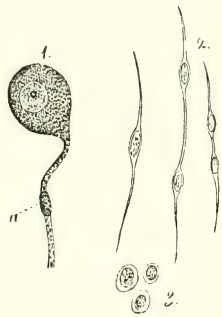

Fig. 166.

Les *tubes des nerfs périphériques* se développent toujours sur place, mais de telle sorte que leur extrémité centrale paraît avant leur portion périphérique. En laissant de côté les terminaisons des nerfs, on peut dire que ces tubes proviennent constamment de cellules fusiformes munies d'un noyau ; ces cellules, qui ne sont autre chose que des cellules formatrices embryonnaires modifiées, s'unissent ensemble pour constituer des tubes ou des fibres pâles, aplaties, allongées, parsemées de noyaux, et mesurant $0^{mm},002$ à $0^{mm},007$ de largeur. Au début, les nerfs ne renferment, en dehors de ces fibres, que les premiers vestiges du névrilème ; ils sont alors gris ou d'un blanc mat, comme les filets du grand sympathique. Plus tard, chez les embryons humains de quatre à cinq mois, leur couleur blanche devient de plus en plus éclatante, par suite du développement de la substance médullaire dans leur intérieur. Des trois hypothèses proposées par Schwann pour expliquer le mode de formation de la moelle nerveuse, une seule reste possible dans l'état actuel de la science : c'est celle qui admet que la gaîne médullaire est un produit de sécrétion déposé entre l'enveloppe des fibres à noyaux de l'embryon et leur contenu ; ce dernier deviendrait, dans ce cas, le cylindre de l'axe. Mais il se pourrait aussi, ce à quoi Schwann n'a pas songé, que la moelle ne fût que la portion externe du contenu des fibres embryonnaires, laquelle aurait subi une transformation chimique, tandis que le cylindre de l'axe serait la portion centrale non modifiée. Laquelle de ces deux suppositions est la vraie? C'est ce qu'il est difficile de déterminer. Ce que nous montre l'observation directe, c'est que le contenu des tubes embryonnaires, toujours très pâles, acquiert insensiblement des bords de plus en plus foncés, et se transforme, en définitive, en une véritable fibre opaque ; mais elle ne nous apprend absolument rien sur la manière dont se développe la substance

Fig. 166. — 1. Corpuscule ganglionnaire pris dans un ganglion spinal d'un embryon humain âgé de seize semaines. *a*, noyau inclus dans le prolongement pâle de la cellule.

2. Tubes nerveux en voie de formation, tirés du cerveau d'un embryon humain de deux mois.

3. Cellules de la substance grise du cerveau du même embryon.

blanche. Mais comme il est démontré que les fibres, en se modifiant, ne changent point de diamètre, il me semble que la dernière supposition devient la plus probable.

Dans les *terminaisons nerveuses*, le *développement* procède d'une manière différente, sous certains rapports, de celle qu'on observe dans les troncs. Il est facile à suivre, ainsi que je l'ai indiqué (*Ann. des sc. natur.*, 1846, p. 102, pl. 6, 7), dans la queue des larves de batraciens (fig. 167, 3, fig. 168). Schwann avait déjà fait remarquer (page 177) que les premiers rudiments des nerfs s'y montrent sous la forme de fibres pâles, ramifiées, de 0mm,002 à 0mm,005 de largeur, et se terminant toutes par des fibrilles excessivement fines de 0mm,0005 à 0mm,0009. On y reconnaît sans la moindre peine que les fibres résultent de la fusion de cellules fusiformes ou étoilées, car on y trouve encore de ces cellules isolées, placées très près des fibres, et d'autres unies plus ou moins intimement à leurs prolongements; d'autre part, aux points un peu renflés où ces fibres se divisent, on rencontre

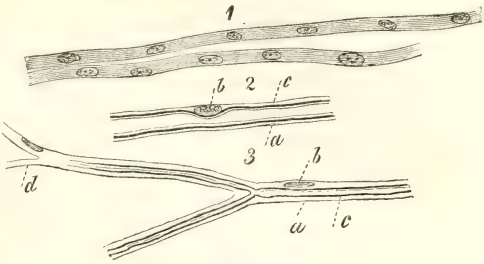

Fig. 167.

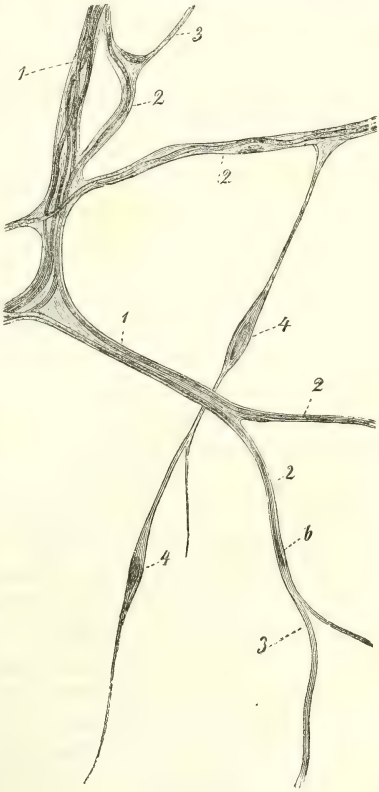

Fig. 168.

Fig. 167. — 1. Deux fibres nerveuses tirées du nerf sciatique d'un embryon de seize semaines.

2. Tube nerveux d'un lapin nouveau-né. *a*, enveloppe de ce tube; *b*, noyau; *c*, gaîne médullaire.

3. Fibre nerveuse tirée de la queue d'un têtard. *a*, *b*, *c*, comme précédemment. En *b*, la fibre conserve encore le caractère embryonnaire. La fibre opaque présente une division.

Fig. 168. — Nerfs de la queue d'un têtard, grossis 350 fois.

1. Fibres nerveuses embryonnaires dans lesquelles se sont développées plusieurs fibres à contours foncés.

2. Fibres embryonnaires ne contenant qu'un seul tube à bords foncés, qui, dans l'une d'elles, se termine en *b*.

3. Fibres embryonnaires pâles.

4. Cellules fusiformes unies entre elles et avec une fibre nerveuse complétement développée.

des noyaux de cellule très évidents, au moins dans les larves très jeunes, à côté des corpuscules anguleux du vitellus qui, comme l'on sait, remplissent toutes les cellules de l'embryon dans les premiers temps. Or, au début, les nerfs embryonnaires sont en très petit nombre, et limités à quelques petits rameaux placés très près des muscles de la queue ; mais peu à peu ils se développent dans les parties transparentes de la queue du centre vers la périphérie, en ce sens que continuellement de nouvelles cellules s'ajoutent aux troncs nerveux déjà formés, tandis que ceux-ci, semblables en quelque sorte aux capillaires des têtards, s'unissent directement entre eux par des prolongements très fins. Une fois produites, ces ramifications, dont la nature nerveuse n'est nullement contestable en présence des signes non équivoques de sensibilité que donnent les têtards, éprouvent ultérieurement les transformations suivantes. Les fibres acquièrent progressivement un diamètre double ou quadruple de celui qu'elles avaient primitivement ; en même temps se développent, d'abord dans les branches, puis dans les rameaux, des fibres primitives fines à bords foncés, qui certainement ne résultent point de l'addition de gaînes médullaires, mais proviennent bien évidemment de la transformation partielle du contenu des fibres pâles. Dans cette évolution, les phénomènes suivants, qui n'ont point encore été observés chez les animaux supérieurs, présentent un intérêt spécial. 1° Dans les points où une fibre embryonnaire pâle se bifurque, il se développe également çà et là, mais non toujours, une division du tube opaque auquel elle donne naissance. 2 Les tubes opaques ne remplissent presque jamais complétement les fibres pâles dont ils proviennent ; ordinairement ils laissent entre eux et l'enveloppe de la fibre embryonnaire un espace souvent aussi considérable que celui qu'ils occupent, et dans lequel on trouve çà et là des noyaux provenant des cellules formatrices primordiales. 3° Dans les branches et dans les rameaux principaux des fibres embryonnaires, plusieurs tubes foncés (2 à 4) se développent bien certainement au sein de la même fibre embryonnaire, phénomène excessivement remarquable, qui prouve que certains tubes opaques sont dépourvus de gaîne amorphe (voy. p. 284), et qui rappelle ce qui a lieu pour les faisceaux musculaires, dont les éléments multiples se développent également dans l'intérieur d'un même tube. Comme la queue des têtards tombe au bout d'un certain temps, il est impossible d'y suivre le développement des nerfs jusqu'à l'état parfait qu'ils présentent dans d'autres parties. On peut voir cependant, sur les têtards les plus âgés, que ces nerfs ont gagné en diamètre, et qu'ils se terminent vers la périphérie tantôt par des anses, tantôt par des extrémités libres ; mais les fibres pâles primitives y existent encore toujours sous la forme d'expansions nerveuses très fines, qui, partant des tubes opaques, vont vers la périphérie, et présentent des anastomoses et des extrémités libres.

Je ne me suis arrêté si longtemps sur le développement des nerfs du têtard que parce qu'il est très vraisemblable que les mêmes phénomènes se produisent dans la formation d'une foule d'autres nerfs. Cela est hors de doute pour les nerfs de l'organe électrique de la torpille, nerfs qui, même à l'état

parfait, ressemblent beaucoup à ceux des têtards avancés en âge, et qui se développent d'une manière tout à fait identique, ainsi que vient de le montrer Ecker (*Zeitschrift f. wiss. Zool.*, 1849, p. 38). On peut en dire autant des nerfs cutanés de la souris (voy. plus haut, p. 353). Peut-être sera-t-il démontré un jour que partout où les tubes nerveux périphériques présentent des divisions, ils se développent à peu près suivant le mode que nous venons de décrire.

Nous ne possédons encore que très peu de travaux sur le *développement des fibres nerveuses dans les organes centraux*. Nous savons que celles des ganglions ne se développent qu'après celles des cordons nerveux, et qu'elles naissent probablement des petites cellules fusiformes que l'on trouve à côté des corpuscules ganglionnaires. J'ai vu une fois, dans un ganglion spinal d'un embryon humain de quatre mois, une de ces cellules en connexion directe, par le moyen d'un prolongement, avec un corpuscule ganglionnaire (fig. 166). Le développement des fibres de la moelle et de l'encéphale est excessivement difficile à suivre : c'est en employant l'acide chromique qu'on peut obtenir les meilleurs résultats. Sur des embryons humains de la fin du deuxième mois, j'ai trouvé déjà les rudiments des fibres en question ; la substance blanche y était nettement striée, et contenait par places des cellules délicates nettement fusiformes, tantôt isolées, tantôt unies deux à deux, trois à trois, ou davantage (fig. 106). Toutes ces cellules commencent par être très pâles, entourent très étroitement le noyau, qui a $0^{mm},005$ à $0^{mm},007$ de diamètre, et présentent des prolongements dont la finesse n'est guère inférieure à celle des fibrilles du tissu conjonctif. Au quatrième mois, lorsque les deux substances sont complétement distinctes, les fibres, devenues plus larges, contiennent encore en partie des noyaux ; mais certaines d'entre elles n'en présentent plus, sans avoir cependant des contours foncés. Ceux-ci n'apparaissent que vers la seconde moitié de la vie fœtale (chez les bœufs, sur des embryons qui ont plus de 12 lignes de longueur, Valentin) ; la moelle épinière est la partie où ils se montrent d'abord.

Quant aux modifications ultérieures des tubes nerveux, nous avons déjà fait remarquer que ces tubes croissent considérablement en diamètre. D'après Harting (*l. c.*, p. 75), les fibres nerveuses pâles qui composent le nerf médian d'un fœtus humain de quatre mois, ont, en moyenne, $0^{mm},0034$ d'épaisseur ; celles du nouveau-né $0^{mm},0104$ et celles de l'adulte $0^{mm},0164$. L'accroissement de volume que prennent les nerfs eux-mêmes à partir du quatrième mois, doit être attribué uniquement, suivant Harting, au développement des éléments déjà existants, le fœtus et le nouveau-né possédant le même nombre de fibres primitives que l'adulte.

Nous connaissons très peu les *altérations pathologiques* que peuvent subir les éléments nerveux. Chez le vieillard, les cellules nerveuses du cerveau se chargent quelquefois de quantités énormes de pigment ; on y trouve aussi des dépôts de graisse (Virchow, *Arch.*, t. I). Valentin et Walter (*De regen. gangl.*, Bonn, 1853) prétendent avoir observé une régénération des corpuscules ganglionnaires, le premier dans le ganglion cervical supérieur du lapin, le second dans le renflement du

nerf vague, chez le même animal; Schrader, au contraire, n'a jamais pu voir rien de semblable. Les tubes nerveux se détruisent avec une grande facilité par suite d'épanchements sanguins, de tumeurs, de ramollissement, de produits fibroïdes, etc. Dans ces cas, la moelle se divise en portions plus ou moins volumineuses, coagulées ou fluides, de formes très diverses; le cylindre de l'axe, au contraire, semble disparaître complétement. Dans les *nerfs atrophiés* on trouve les tubes nerveux plus minces, faciles à rompre, et renfermant, au lieu de moelle, de petites molécules graisseuses qui les remplissent quelquefois entièrement, ainsi que Virchow l'a observé sur le nerf optique de l'homme, et comme je l'ai vu moi-même sur les nerfs de la grenouille. Un nerf coupé en travers se cicatrise facilement; des portions de nerf excisées, ayant 8 à 12 lignes de longueur, sont même remplacées par du véritable tissu nerveux (Bidder, *loc. cit.*, p. 65; Valentin, *De funct. nerv.*, p. 159, § 323, et *Phys.*, 2e édit., I, 2, 716). Il y a peu de temps, on admettait encore que dans ces circonstances la réunion se fait directement ou par l'intermédiaire de fibres de nouvelle formation développées entre les deux bouts. Mais dernièrement Waller a affirmé que constamment les tubes nerveux du bout périphérique se détruisent, et que la régénération a lieu par le moyen de fibres nerveuses nouvelles, qui apparaissent entre celles qui sont ainsi privées de vie. Waller prétend que les anciennes fibres nerveuses dégénèrent jusque dans leurs extrémités terminales, que leur moelle commence par se coaguler, puis se divise en fragments irréguliers, plus ou moins volumineux, qui finissent par disparaître. Il ne dit point comment se développent les fibres, qui seraient d'abord très pâles, transparentes et minces. Pour moi, je crois que ce développement de fibres nouvelles n'est rien moins que démontré, attendu que dans des nerfs régénérés je n'en ai trouvé aucune trace, et que je n'y ai rencontré que de nombreux tubes anciens affaissés et privés de moelle, dans lesquels peut-être la moelle se serait reproduite plus tard. D'ailleurs Bruch (*Zeitschr. f. wiss. Zool.*, VI) dit avoir vu les deux bouts d'un nerf divisé se réunir par première intention; plus récemment, Schiff et Lent ont trouvé (*Zeitschr. f. wiss. Zool.*, VII) que les prétendues fibres de nouvelle formation de Waller ne sont autre chose que d'anciennes fibres nerveuses qui ont perdu leur moelle, et qui se remplissent de nouveau de cette substance après la cicatrisation du nerf lésé. Ainsi donc l'hypothèse de Waller ne serait point fondée.

Lorsqu'après la section d'un nerf, la cicatrisation ne se fait pas, le bout périphérique subit peu à peu des altérations déterminées, qui commencent immédiatement après l'arrêt de l'action nerveuse. Les nerfs prennent une teinte jaunâtre; ils deviennent mous, faciles à déchirer; ils perdent leur éclat. Les tubes eux-mêmes ne présentent plus la moindre trace de leur double contour, leur moelle est coagulée, leur largeur très inégale (Stannius dans *Müll. Arch.*, 1847, p. 452). On ne dit pas si les cylindres de l'axe s'altèrent également. D'après Brown-Séquard, les divisions de la moelle épinière par instrument tranchant se cicatrisent chez les lapins et les pigeons; il est difficile de ne pas admettre que le même fait a lieu chez l'homme. On n'a jamais observé l'hypertrophie de la substance nerveuse elle-même, mais bien celle du névrilème. Virchow a rencontré des ramuscules nerveux de nouvelle formation dans des pseudo-membranes de la plèvre et du péritoine; il admet également que de la substance nerveuse grise peut se développer sur les parois des cavités encéphaliques.

§ 131. **Fonctions du système nerveux.** — Nous nous bornerons aux considérations suivantes, qui se rattachent directement aux faits anatomiques. Relativement aux deux éléments principaux du système nerveux, les recherches anatomiques nous ont montré que toutes les parties de ce système qui président aux fonctions nerveuses les plus importantes contiennent de la substance grise en plus ou moins grande quantité : tels sont le grand sympathique, les ganglions des nerfs spinaux et crâniens, la moelle épinière

et l'encéphale. Au contraire, les parties qui jouent simplement le rôle de conducteurs ne sont formées que de tubes nerveux. L'importance de la substance grise étant admise, on se demande si à la diversité des fonctions qu'elle remplit, correspond une diversité dans sa structure. A cet égard, je désire attirer l'attention sur les points suivants. Les globules ganglionnaires les plus volumineux se rencontrent dans les régions d'où partent des effets moteurs : ainsi, par exemple, dans les cornes antérieures de la moelle, entre les fibres des racines antérieures, dans le bulbe, au niveau des origines des nerfs crâniens moteurs, dans la substance corticale du cervelet, dans la protubérance, dans les pédoncules cérébraux. Les cellules les plus petites, au contraire, se trouvent dans les régions sensitives, telles que les cornes postérieures de la moelle, les corps restiformes, les tubercules quadrijumeaux. Néanmoins il ne paraît pas exister de rapport constant entre le volume des cellules nerveuses et la fonction sensitive ou motrice qui leur est dévolue, car dans les ganglions des nerfs cérébro-spinaux et du grand sympathique, les deux espèces de fibres nerveuses proviennent tantôt de grosses cellules, tantôt de petites. Il semblerait donc que ce que nous avons constaté pour les tubes nerveux soit vrai également pour les cellules ; qu'il y ait des cellules motrices volumineuses et des cellules motrices d'un petit diamètre, de même qu'il y a des cellules sensitives de différentes dimensions. Ce fait est confirmé par l'anatomie comparée, car les grosses cellules bipolaires des poissons sont évidemment liées à la sensibilité. Il n'existe aucune différence essentielle entre les cellules sensitives et les cellules motrices, quel que soit leur volume ; les variations de grandeur qu'on observe de l'une à l'autre espèce ne sont pas plus considérables que celles qu'on trouve en comparant entre elles les cellules motrices des diverses régions. Les cellules mêmes de la substance corticale du cerveau, dans lesquelles la physiologie place le siége des fonctions de l'âme, ne présentent rien de particulier qui soit accessible à nos moyens d'investigation. On peut diviser aussi les cellules nerveuses en celles qui sont liées directement à des tubes nerveux, et celles qui en sont indépendantes. Les premières, naturellement, sont regardées de préférence comme des cellules sensitives ou motrices ; quant aux secondes, l'anatomie ne nous dit pas quelle est leur signification. Pour ce qui est des cellules pourvues de prolongements, des cellules multipolaires surtout, lesquelles, sur beaucoup de points, ne se continuent nullement avec des tubes nerveux, il est probable que, par le moyen de ces prolongements qui, anastomosés ou non entre eux, agissent comme des tubes nerveux, elles établissent des connexions entre diverses régions des organes centraux, et participent aux phénomènes réflexes, aux sympathies et à d'autres associations fonctionnelles. On trouve de ces cellules en grande abondance dans toutes les régions de la moelle et du cerveau, ainsi que dans les ganglions, à l'exception, toutefois, de ceux du grand sympathique, ce qui n'autoriserait point à affirmer que ces derniers ganglions ne peuvent pas être le siége de phénomènes réflexes.

Jusqu'à ce jour l'anatomie a été impuissante à nous faire voir des carac-

tères différentiels entre les *tubes nerveux sensitifs* et les *tubes nerveux moteurs*, ce qui ne veut pas dire qu'au point de vue fonctionnel il n'y ait pas de différences essentielles entre ces deux espèces de tubes. Quand on envisage les grandes variations que subit le diamètre des tubes nerveux examiné dans toute la longueur des nerfs cérébro-spinaux, on se persuade aisément qu'il n'existe aucune relation générale entre ce diamètre et la fonction du tube. Je n'en considère pas moins le diamètre comme un élément capital dans l'appréciation des fonctions; j'attache surtout une grande importance à l'amincissement qu'éprouvent les tubes pendant leur passage à travers la substance grise (voy. § 116) et au niveau de leur origine et de leur terminaison; mais il est difficile d'expliquer la cause de cet amincissement. Si, dans les tubes nerveux, le cylindre de l'axe était le seul conducteur véritable, la gaîne médullaire ne servant qu'à isoler ce dernier, et s'il était démontré en outre que les régions amincies des tubes sont privées de gaîne médullaire, on arriverait à une explication passablement satisfaisante du rôle spécial que jouent les portions amincies des tubes nerveux (propagation transversale du fluide nerveux dans la moelle, finesse de la sensibilité aux terminaisons, par exemple). Il est certain que cette manière de voir a été adoptée déjà par plusieurs auteurs, qui sont partis de cette idée qu'il y a entre l'électricité et le principe nerveux une grande analogie ou même une identité complète; la gaîne médullaire ne serait alors qu'un corps isolant. Mais, 1° il n'est nullement démontré que ce soit l'électricité qui circule dans les nerfs, bien que la chose puisse paraître vraisemblable; 2° rien n'est moins certain que l'absence de la gaîne médullaire du cylindre de l'axe, lequel se trouverait ainsi à nu aux extrémités périphériques (peau, muscles), ou dans certaines parties des organes centraux (moelle épinière).

On pourrait toujours se demander si la gaîne médullaire ne serait pas un isolant, sinon parfait, du moins plus ou moins complet, suivant son épaisseur. Mais comme cette enveloppe manque non-seulement dans une foule de terminaisons nerveuses où l'isolement n'était pas nécessaire, mais encore sur beaucoup d'autres points, comme chez les animaux invertébrés et chez le pétromyzon, dans les prolongements des cellules nerveuses des organes centraux, prolongements qui certainement agissent à la manière des tubes nerveux, il s'ensuit que cette manière de voir se trouve fort ébranlée. A mon avis, la gaîne médullaire joue simplement le rôle d'une *enveloppe protectrice molle de la fibre centrale, qui constitue à elle seule le conducteur du principe nerveux*. Brown-Séquard a démontré que la gaîne médullaire est étrangère à la transmission de ce principe, en faisant voir que des sensations et des contractions peuvent encore être déterminées par l'intermédiaire de nerfs dont la moelle est coagulée depuis peu. Dans l'idée de ce physiologiste, ce serait la gaîne amorphe du tube nerveux qui serait le conducteur du fluide nerveux. Il est cependant beaucoup plus rationnel de rapporter cette fonction au cylindre de l'axe, lequel est aussi la seule partie du contenu en connexion immédiate avec les cellules nerveuses. En admettant cette théorie, on expliquerait en même temps avec facilité pourquoi, dans les tubes nerveux opa-

ques dont la gaîne médullaire est peu épaisse ou manque complétement, et dont le cylindre de l'axe est plus superficiel, l'excitabilité est beaucoup plus grande, et pourquoi ces nerfs transmettent plus facilement leurs états aux parties voisines. Quant aux tubes nerveux pâles, leur fonction ne différerait en rien de celle des autres nerfs, et l'absence de gaîne médullaire trouverait son explication soit dans leur excitabilité moindre, comme chez les invertébrés, les cyclostomes, soit dans leur situation particulière, rendant cette gaîne protectrice inutile, comme dans la rétine, dans la muqueuse olfactive, dans la substance grise, dans l'organe électrique de la torpille; peut-être aussi faudrait-il prendre en considération certaines conditions de réfringence, comme dans la cornée. La substance finement granulée, si abondante dans les organes centraux du système nerveux, où elle sert de soutien aux tubes nerveux les plus délicats, aux cellules et à leurs prolongements, me paraît également remplir un rôle purement mécanique et de protection.

Nous avons déjà indiqué, dans les paragraphes précédents, quelles sont les méthodes principales qui ont été employées dans l'étendue du système nerveux. J'appellerai encore une fois l'attention sur l'utilité qu'on peut tirer de l'emploi de l'acide chromique pour suivre le trajet des fibres nerveuses ou étudier les cellules des organes centraux, et sur les avantages que présente la soude étendue d'eau, pour rechercher les tubes nerveux dans les parties opaques; ce n'est qu'en se servant de ces deux réactifs qu'on arrivera à éclaircir une foule de points encore obscurs Il est important également de ne pas oublier avec quelle facilité s'altèrent la substance grise et la substance blanche, s'arrachent les prolongements des cellules, deviennent variqueuses, se coagulent et se détruisent les fibres nerveuses. Le cerveau et la moelle peuvent très bien être étudiés sur l'homme; il en est de même des éléments des ganglions. Mais pour suivre le trajet des fibres dans ces derniers, pour constater le mode de terminaison des nerfs, il est préférable de se servir d'abord de petits mammifères, et de n'examiner qu'en seconde ligne ce qui existe chez l'homme. Dans le but de découvrir les petits ganglions de la substance du cœur, Ludwig recommande de traiter la préparation par l'acide phosphorique et l'acide iodhydrique ioduré, ce dernier tellement dilué qu'il ne présente qu'une teinte légèrement brune. Les embryons humains et ceux des mammifères sont très convenables pour étudier le développement du système nerveux; mais on ne négligera pas les larves des batraciens, et, si l'occasion se présente, les organes électriques des embryons de la torpille, où les connexions entre les divers éléments nerveux sont beaucoup plus évidentes.

Bibliographie des nerfs. — C.-G. Ehrenberg, *Beobachtungen einer bisher unerkannten Structur des Seelenorgans des Menschen*, Berlin, 1836. — G. Valentin, dans *Müll. Arch.*, 1839, p. 139; 1840, p. 218; dans le *Repertorium* de Valentin, 1838, p. 77; 1840, p. 78; 1841, p. 96; 1843, p. 96; et *Hirn-und Nervenlehre*, Leipzig, 1841. — J.-E. Purkynë, dans *Bericht über die Versammlung deutscher Naturforscher in Prag, im Jahr* 1837, Prag, 1838, p. 177, et dans *Müll. Arch*, 1845, p. 281. — R. Remak, dans *Müll. Arch.*, 1841, p. 506; 1844, p. 461, *Ueber ein selbstständiges Darmnervensystem*, Berlin, 1847. — J.-F. Rosenthal, *De formatione granulosa in nervis aliisque partibus organismi animalis*, Vratisl., 1839. — A.-W. Volkmann, dans *Müll. Arch.*, 1838, p. 274, et 1840, p. 510; art. Nervenphysiologie dans *Wagn. Handw. d. Phys.*, II. — F.-H. Bidder, et A.-W. Volkmann, *Die Selbständigkeit des sympathischen Nervensystems durch anatomische Untersuchungen nachgewiesen*, Leipzig, 1842. — Stilling et Wallach, *Untersuchungen über die Textur des Rückenmarks*, Leipzig, 1842. — Stilling, *Ueber die Medulla oblongata.* — Erlangen, 1843. *Untersuchungen über den Bau und Verrichtungen des Gehirns*, I. *Ueber den Bau der Varo-*

lischen Brücke, Iena, 1846. — A. Kölliker, *Die Selbständigkeit und Abhängigkeit des sympathischen Nervensystems durch anatomische Untersuchungen bewiesen*, Zürich, 1844. — R. Wagner, *Ueber den innern Bau der electrischen Organe im Zitterrochen*, Göttingen, 1847, avec une planche. — *Sympathischer Nerv. Ganglienstruktur und Nervenendigungen*, dans *Wagner's Handb. d. Phys*, livr. XIII, p. 360. *Sympathische Ganglien des Herzens*, ibid., p. 452. — *Neurologische Untersuchungen*, dans *Götting. Nachrichten von der Univ.*, etc., févr. 1851, n° 14.—H. Stannius, *Das peripherische Nervensystem der Fische*, Rostock, 1849. Puis dans *Arch. f. phys. Heilk.*, 1850, et dans *Götting. Nachrichten*, 1850, n°s 6, 16; 1851, n° 17. — J.-N. Czermak, *Ueber die Hautnerven der Frösche*, dans *Müll. Arch.*, 1849, p. 252. — *Verästelung der Primitivfasern des Nervus acusticus*, dans *Zeitschrift f. wiss Zool.*, II, 1850, p. 105. — Luschka, *Ueber d. Wesen der Pacchionischen Drüsen*, dans *Müll. Arch.*, 1852, p. 103. — E.-G. Schilling, *De medulla spin. text.*, Dorpat, 1852. — Waller, *Nouvelle méthode anatomique p. l'investig. du syst. nerv.*, Bonn, 1852, 4, et dans *Müll. Arch*, 1852, p. 393. — Schiff, *Ueber d. anat. Char. gelähmter Nervenf.*, dans *Arch. f. phys. Heilk.*, 1852, p. 145. — Lent, *Ueber die Degeneration u. Regeneration durchschnittener Nervenfasern*, dans *Zeitschr. f. wiss. Zool.*, VII, 1855. — C. Axmann, *Beitr. z. mikr. Anat. u. Phys. d. Gangliennervens*, Berlin, 1853. — Remak, *Ueber den Bau der Nervenfas. u. Ganglienkug*, dans *Ber. der Naturforschervers in Wiesbaden*, 1853, p. 182. — *Ueber gangliöse Nervenfasern*, dans *Berl. Monatsberichte*, 12 mai 1852. — *Ueber multipolare Ganglienzellen*, ibid., janv. 1854. — A Kölliker, *Ueber den Bau der grauen Nervenfasern der Geruchsnerven*, dans *Würzb. Verh.*, IV, p. 64. — R. Wagner, *Neurol. Unter*, dans *Gött. Nachr.*, 1853, n° 6. — *Ueber die Elementerorg. d. Gehirns*, ibid., 1853, n° 3. — *Ueber den Bau des Rückenmarks*, ibid., 1854, n° 6. — E.-H. Ekker, *De cerebri et med. spin. syst. vas. capillari*, diss. Trajecti, 1853. — Voyez, en outre, les *Traités généraux* de Schwann, Henle, Valentin, Todd-Bowman, Bruns et moi, qui contiennent également des figures, les comptes rendus annuels de Henle et Reichert, les belles planches de Ecker (*Icon. phys.*, pl. XIII et XIV), ainsi que les ouvrages mentionnés à l'occasion des nerfs de chaque organe en particulier et dans le paragraphe 33.

CHAPITRE V.

DES ORGANES DE LA DIGESTION.

—

SECTION PREMIÈRE.

DU CANAL INTESTINAL.

§ 132. **Structure générale du canal intestinal.** — Le canal intestinal est essentiellement formé de plusieurs membranes. La plus profonde de ces membranes, la *membrane muqueuse*, correspond, par sa structure, à l'enveloppe tégumentaire externe. Elle est constituée comme elle : 1° par un revêtement dépourvu de vaisseaux et composé de cellules, l'épiderme muqueux, ou *Épithélium ;* 2° par une couche fondamentale de tissu conjonctif et de tissu élastique associés, contenant des vaisseaux, des nerfs, de petites glandes de formes diverses, souvent des appendices particuliers

(papilles, villosités), et traversée par des fibres musculaires lisses : c'est cette couche qui constitue la *membrane muqueuse proprement dite;* 3° par une couche extérieure d'un tissu conjonctif lâche : *tissu sous-muqueux*, ou tunique cellulaire sous-muqueuse. La seconde tunique intestinale, ou *tunique musculaire*, contient des fibres musculaires striées au commencement et à la fin de l'intestin, dans une certaine étendue; partout ailleurs elle est formée de fibres musculaires lisses. Les éléments qui la composent sont groupés en deux couches principales, l'une extérieure, à fibres dirigées longitudinalement, l'autre profonde, à fibres transversales; plus rarement on peut y distinguer trois couches. La troisième tunique, enfin, ou *tunique séreuse*, se rencontre seulement dans la partie abdominale et pelvienne de l'intestin : c'est une membrane mince, transparente, peu riche en nerfs et en vaisseaux, pourvue d'un épithélium, qui recouvre le tube intestinal, et se trouve en rapport avec les parois et viscères de l'abdomen.

ARTICLE Ier. — DE LA BOUCHE.

§ 133. **Membrane muqueuse de la bouche, et tissu sous-muqueux.** — Une seule tunique, la tunique muqueuse forme, pour ainsi dire, la première portion du canal intestinal. Cette membrane, plus ou moins adhérente aux os et aux muscles qui limitent la cavité buccale, se distingue principalement par son épaisseur assez considérable, par sa rougeur, due à la grande richesse de son réseau vasculaire, et aussi par la présence d'un grand nombre de nerfs et de papilles.

La *membrane muqueuse proprement dite* se continue, au niveau des lèvres, avec le derme cutané, avec lequel elle se confond insensiblement : plus transparente et plus molle que le corium, elle est cependant assez résistante et encore plus extensible. Elle consiste, de même que les portions les plus minces du derme cutané, en une seule couche de $0^{mm},2$ à $0^{mm},5$ d'épaisseur, et présente, à sa face externe, un grand nombre de papilles analogues à celles de la peau. Ces papilles, ordinairement simples, sont quelquefois bifurquées (dans l'hypertrophie, elles peuvent présenter des prolongements multiples); elles sont coniques ou filiformes et ont une longueur de $0^{mm},2$ à $0^{mm},4$, et une épaisseur de $0^{mm},04$ à $0^{mm},09$ (au minimum et au maximum leur longueur est de $0^{mm},053$ ou de $0^{mm},62$, et leur largeur de $0^{mm},009$ ou de $0^{mm},11$); elles sont distribuées sans régularité, et tellement pressées les unes contre les autres, qu'elles se touchent presque par leur base : il est rare que l'espace qui les sépare égale leur propre diamètre. Indépendamment de ces papilles, la membrane muqueuse présente à sa surface libre l'ouverture du conduit naso-palatin et un grand nombre d'ouvertures glandulaires dont quelques-unes reposent sur de petites éminences analogues à des papilles.

Le *tissu sous-muqueux* de la cavité buccale n'est pas partout le même : c'est ainsi que sur le plancher de la bouche, à la face antérieure de l'épiglotte,

et surtout aux freins des lèvres, de la langue et de l'épiglotte, il est mince, lâche, pourvu de vaisseaux d'un certain calibre et de très peu de graisse ; disposition qui donne une grande mobilité à la muqueuse de ces organes. Dans les points, au contraire, où le tissu sous-muqueux contient des glandes, il devient plus adhérent, comme aux lèvres et aux joues, ou même il est pour ainsi dire tout à fait fixe, comme à la base de la langue et au voile du palais ; en même temps, et c'est ce qu'on observe principalement dans les derniers points mentionnés, le tissu sous-muqueux se charge de masses adipeuses d'un certain volume. Le tissu sous-muqueux est très serré, dense, blanchâtre sur les prolongements alvéolaires des mâchoires, où il forme, en quelque sorte, une seule membrane avec la muqueuse proprement dite et le périoste (*gencives*). Il présente les mêmes caractères à la voûte palatine, où la membrane muqueuse est unie à l'os par une couche fibreuse épaisse, qui ne permet aucun mouvement et qui renferme aussi des glandes. Enfin, le tissu sous-muqueux est également très serré sur la langue, là où reposent les papilles. La membrane muqueuse de la langue, est unie intimement aux muscles, dont un grand nombre de fibres se prolongent dans son intérieur, ou plutôt se terminent dans une couche blanchâtre, épaisse, très solide et comme tendineuse, qui est située immédiatement au-dessus des fibres musculaires longitudinales supérieures, et qu'on a désignée sous le nom de *fascia linguæ* (Zaglas).

En ce qui concerne la *structure intime* de la muqueuse buccale, on remarque que dans la couche sous-muqueuse le tissu conjonctif l'emporte de beaucoup, tandis que dans la muqueuse proprement dite se trouvent partout des éléments élastiques très nombreux. Dans la membrane muqueuse comme dans le tissu sous-muqueux, le tissu conjonctif se montre sous la forme de faisceaux de $0^{mm},004$ à $0^{mm},011$ de diamètre, non anastomosés en réseaux, mais s'entrecoupant dans les sens les plus divers, et présentant une sorte de stratification peu distincte. Le feutrage des fibrilles du tissu conjonctif est très marqué dans le voisinage de l'épithélium, où ce tissu se continue par degrés avec une couche à peu près amorphe, qui là, non plus que dans le derme, ne peut être isolé complétement.

Dans l'intérieur des papilles, à l'exception de celles de la langue, la structure fibreuse est généralement aussi peu distincte ; la papille paraît composée, dans son ensemble, d'une substance conjonctive à peu près homogène, légèrement granulée, et pourvue de quelques cellules plasmatiques.

Le *tissu élastique* se montre dans le tissu sous-muqueux sous la forme de fibres interstitielles peu nombreuses, fines, rarement contournées en spirale, çà et là plus abondantes, comme dans le frein de l'épiglotte, où les fibres sont aussi plus fortes. Le tissu élastique est abondant dans la muqueuse ; on le rencontre partout, entre les faisceaux du tissu conjonctif, sous l'aspect de réseaux serrés et cohérents de fibrilles élastiques ; les fibres qui le composent ont, en moyenne, de $0^{mm},002$ à $0^{mm},033$ de diamètre. On trouve pareillement ici des fibrilles élastiques contournées en spirale, mais en petit nombre. La membrane muqueuse renferme en outre des *cellules adipeuses*

ordinaires ; on les rencontre principalement dans la couche sous-muqueuse, tantôt agglomérées en lobules et tantôt isolées.

Les *vaisseaux* de la membrane muqueuse sont excessivement nombreux, et se comportent, d'une manière générale, comme ceux de la peau. Les petites papilles ne renferment qu'une seule anse capillaire ; les papilles d'un certain volume, au contraire, simples ou ramifiées, présentent un réseau de capillaires (fig. 169) : c'est ce qui se voit notamment sur les gencives, au palais, dans la région glandulaire de la racine de la langue, à la face inférieure de cet organe et aux lèvres.

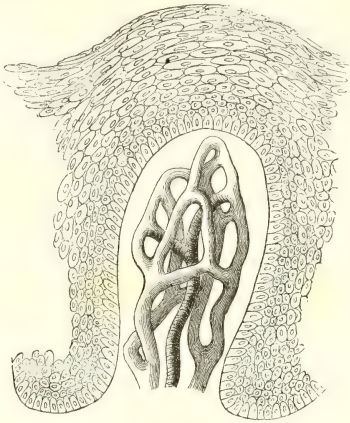

Fig. 169.

Les *nerfs* de cette membrane sont difficiles à découvrir ; mais en la traitant par un alcali caustique, on rend très évident, dans ses couches externes, un réseau à larges mailles formé de ramuscules excessivement fins, dont les tubes nerveux se bifurquent quelquefois : ces divisions sont fréquentes, surtout à la face antérieure de l'épiglotte. Dans les papilles, il est souvent impossible de découvrir la moindre trace de nerf ; d'autres fois, au contraire, on y constate, dans les grosses papilles surtout, la présence d'une ou de deux fibres nerveuses onduleuses, dont le diamètre, primitivement de $0^{mm},005$, finit par se réduire à $0^{mm},0027$, et dont le mode de terminaison n'a pu être déterminé exactement jusqu'ici. Chez la plupart des individus les papilles des lèvres contiennent des corpuscules de Meissner analogues à ceux de la main, mais notablement plus petits ; j'ai rencontré également, dans les lèvres, de ces pelotons nerveux signalés par Gerber (voy. p. 116). La muqueuse buccale est riche en *vaisseaux lymphatiques;* mais nous ne connaissons qu'imparfaitement les origines de ces vaisseaux et leurs connexions avec la muqueuse elle-même : je dois dire cependant que Sappey a injecté des réseaux lymphatiques sur les gencives et sous la voûte palatine. (*Anat.*, I, 2, p. 687 ; *Atl. Bonamy et Beau*, t. III, pl. 5, fig. 3.)

§ 134. **Epithélium de la muqueuse buccale.** — L'*épithélium* de la cavité buccale (fig. 169) est de la nature des *épithéliums pavimenteux stratifiés*, c'est-à-dire qu'il se compose d'un grand nombre de cellules arrondies ou polygonales, aplaties et formant plusieurs couches superposées. Considéré dans son ensemble, cet épithélium a une épaisseur moyenne de $0^{mm},2$ à $0^{mm},5$, et forme une pellicule transparente, blanchâtre, assez souple, mais peu résistante et peu élastique ; la macération ou l'action de l'eau bouillante,

Fig. 169. — Papille simple de la gencive d'un enfant, pourvue de vaisseaux multiples et d'un épithélium. Grossissement de 250 diamètres. Les vaisseaux d'après Bowman.

celle de l'acide acétique, le séparent par larges plaques. Les éléments de cet épithélium sont tous des cellules à noyau dont l'arrangement et la structure rappellent celles qui constituent l'épiderme; mais ils ne se divisent pas, comme ces dernières, en deux couches distinctes; ils forment, au contraire, une membrane unique, qui correspond plutôt à la couche muqueuse, bien qu'elle représente aussi la couche cornée. Les cellules, examinées de dedans en dehors, montrent les caractères suivants. Immédiatement sur la face externe de la muqueuse et sur les papilles, on trouve

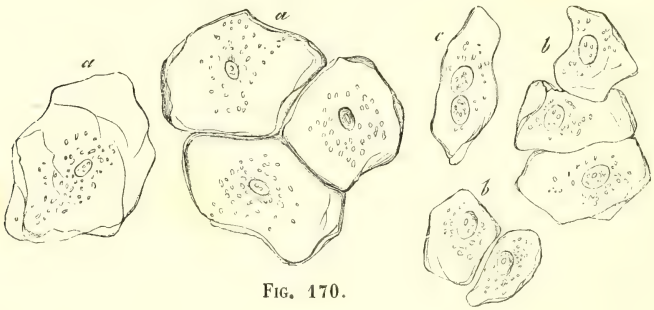

Fig. 170.

plusieurs couches de petites vésicules, de $0^{mm},009$ à $0^{mm},011$ de diamètre (fig. 169), dont les plus profondes sont presque toutes un peu allongées, plus volumineuses ($0^{mm},014$ à $0^{mm},02$) et disposées perpendiculairement à la muqueuse. Viennent ensuite plusieurs plans de cellules polygonales à angles mousses, aplaties, dont le volume et l'aplatissement augmentent de plus en plus vers la superficie, en même temps qu'elles deviennent plus exactement polygonales (fig. 170, *b*). Extérieurement, enfin, on trouve quelques couches de *lamelles épithéliales* (fig. 170, *a*), c'est-à-dire de grandes plaques irrégulières, de $0^{mm},05$ à $0^{mm},08$ de largeur, et tellement aplaties que le nom de vésicules ne leur est plus applicable.

Toutes ces cellules possèdent une membrane de cellule très mince, facile à mettre en évidence au moyen de l'acide acétique et des alcalis, un contenu transparent, plus ou moins abondant suivant le degré d'aplatissement de la cellule, souvent avec des particules graisseuses, et un noyau qui ne manque jamais. Dans les plus petites cellules, le noyau mesure $0^{mm},005$ à $0^{mm},007$; il est oblong ou sphéroïdal, et dépourvu ordinairement d'un *nucléole* distinct. Les cellules polygonales renferment constamment un ou deux très beaux noyaux vésiculaires, le plus souvent sphériques, d'un diamètre de $0^{mm},009$ à $0^{mm},014$, et rempli d'un contenu transparent avec un ou deux nucléoles. Dans les lamelles, enfin, les noyaux sont saisis d'un mouvement de dégradation; ils sont redevenus plus petits, de $0^{mm},009$ à $0^{mm},011$ de longueur sur $0^{mm},005$ à $0^{mm},0032$ de largeur; ils sont généralement aplatis, homogènes, sans cavité distincte, sans nucléole, ou bien ils n'offrent, en place de ce der-

Fig. 170. — Cellules épithéliales de la cavité buccale de l'homme, à grosses cellules; *b*, cellule moyenne; *c*, cellule à deux noyaux. Grossissement de 350 diamètres.

nier, que quelques granulations. Sous le rapport *chimique*, l'épithélium pavimenteux de la cavité buccale jouit des mêmes propriétés que la couche muqueuse et les couches cornées profondes de la peau : ainsi, comme dans ces dernières, les lamelles elles-mêmes se gonflent rapidement dans les alcalis (voy. à ce sujet le § 49).

Un fait digne de remarque, au point de vue physiologique, c'est que l'épithélium de la cavité buccale est soumis à une *mue continuelle*, à une desquamation incessante qui, de même que dans la peau, semble dépendre moins de certains phénomènes vitaux dont la muqueuse ou les cellules épithéliales seraient le siége, que des nombreuses influences mécaniques que subit la muqueuse buccale, principalement pendant la mastication et les mouvements de la parole. Ces influences ont pour effet, d'une part, de détacher sans cesse les lamelles superficielles de l'épiderme, d'autre part, de provoquer la régénération des portions détruites, par suite de la formation de nouvelles cellules dans la profondeur ; cellules dont la production et le développement me paraissent suivre la marche que j'ai décrite à propos de l'épiderme (§ 50) et des poils (§ 68).

L'épithélium de la bouche, bien qu'épais, est très perméable, caractère qui le distingue de l'épiderme, dont la couche muqueuse seule présente cette perméabilité. Il se laisse traverser de dehors en dedans par les liquides les plus divers, qui, une fois en contact avec la muqueuse, peuvent être absorbés par les vaisseaux de cette membrane, ou impressionner les nerfs qu'elle reçoit. Toutes choses égales d'ailleurs, plus sera mince la couche épithéliale, sa portion lamelleuse surtout, qui est certainement la moins perméable, et plus seront nombreux et superficiels les vaisseaux et les nerfs, plus l'absorption sera active et l'impression vive : ainsi s'explique pourquoi la sensibilité est plus délicate aux lèvres, où les papilles pourvues de nerfs sont très nombreuses et touchent presque la superficie de l'épiderme, qu'aux gencives, dont les papilles sont dépourvues de nerfs ; plus délicate encore à la pointe de la langue, dont les papilles, recouvertes d'un épithélium mince relativement, sont proéminentes à la surface de la muqueuse (voy., quant à l'importance des corpuscules de Meissner, le § 41). Mais l'épithélium est également perméable de dedans en dehors ; aussi peut-il permettre au plasma exsudé des vaisseaux sanguins de s'épancher dans la cavité buccale. Ainsi, de même que l'épiderme prend part à la perspiration cutanée, l'épithélium participe à la formation du mucus, liquide fourni non-seulement par les glandes qui s'ouvrent dans la bouche, mais encore par toute la surface de la muqueuse en général.

ARTICLE II. — DE LA LANGUE.

§ 135. **Muscles de la langue**. — La langue est un organe musculeux recouvert par la membrane muqueuse de la cavité buccale et fixé à un os spécial, l'os hyoïde. Les éléments musculaires de la langue ne se distinguent de ceux des muscles striés périphériques que par leur disposition plexiforme, d'où il résulte qu'on ne rencontre point, dans l'épaisseur de la langue, de masses musculaires distinctes, mais seulement des faisceaux secondaires et des fibres musculaires.

La charpente, pour ainsi dire, de la langue est formée par les deux muscles génio-glosses, le muscle transverse de la langue et le *fibro-cartilage* de cet organe. Ce dernier, appelé aussi *cartilage lingual* (fig. 172, *c*), consiste en une lame fibreuse très dense, d'un blanc jaunâtre, placée de champ dans la langue, entre les deux muscles génio-glosses ; il s'étend dans toute la lon-

gueur de l'organe, mais ne mérite point le nom qu'il porte, attendu qu'il n'est formé que de tissu tendineux ou ligamenteux ordinaire. Il naît en bas du corps de l'os hyoïde, où il est uni à une large lame fibreuse, la *membrane hyo-glosse* (Blandin), qui s'étend de l'os hyoïde à la racine de la langue en couvrant la terminaison du génio-glosse; il atteint bientôt le niveau du muscle transverse, pour diminuer progressivement dans le tiers antérieur de la langue et se perdre vers la pointe. Le *septum lingual*, comme on pourrait appeler cette cloison fibreuse, a $0^{mm},27$ d'épaisseur et s'étend en haut jusqu'à 3 ou 4 millimètres du dos de la langue, en bas, jusqu'à l'endroit où les muscles génio-glosses se perdent dans l'épaisseur de la langue; mais là il ne présente point un bord net, car il se continue avec le périmysium qui sépare les deux muscles génio-glosses. Sur les deux faces de cette cloison, les génio-glosses s'épanouissent en éventail dans la langue (fig. 171, *g*; 172, *g*; 173, *f*), dont ils mesurent toute la longueur, placés sur la ligne médiane, et formant une masse musculaire assez mince, qui est loin d'être compacte. Les muscles génio-glosses, en effet, à peine entrés dans la langue,

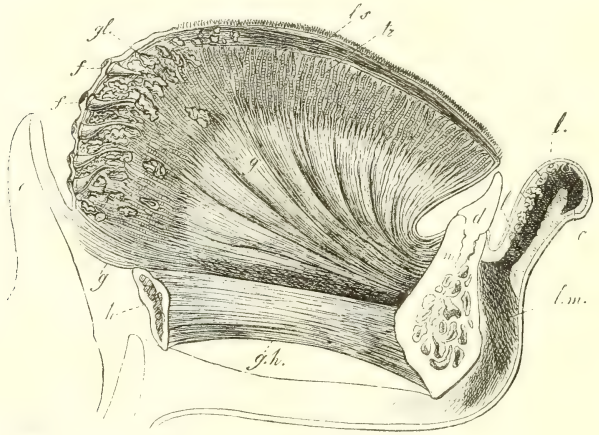

Fig. 171.

se divisent de chaque côté en un grand nombre de feuillets placés les uns derrière les autres; cette division commence au niveau du bord inférieur du septum lingual, où quelques faisceaux isolés (moins nombreux que ne l'ont représenté Bonamy et Beau (*Atl.*, III, pl. 7, fig. 5; pl. 5, p. 3) s'entrecroisent avec ceux du côté opposé. Les divers feuillets des muscles génio-glosses sont très rapprochés, mais séparés les uns des autres par les fibres

Fig. 171. — Coupe longitudinale de la langue humaine, grandeur naturelle, contours d'après Arnold, *Icon. org. sens.* *g*, *h*, muscle génio-hyoïdien; *h*, os hyoïde; *g*, génio-glosse; *g'*, muscle glosso-épiglottique; *tr*, transverse de la langue; *l. s*, longitudinal supérieur; *e*, épiglotte; *m*, mâchoire inférieure; *d*, dent incisive; *o*, muscle orbiculaire des lèvres; *l*, *m*, élévateur du menton; *i*, glandes labiales; *f*, follicules de la langue; *g*, glandes linguales avec leurs canaux excréteurs.

musculaires transverses de la langue; ils sont en général verticaux, se recourbent soit en avant, soit en arrière, et vont gagner le dos de la langue. Ainsi réunies en lames de 0mm,14 à 0mm,31 d'épaisseur, les fibres des muscles génio-glosses atteignent le niveau du bord supérieur du septum, puis forment en général des lamelles qui se dirigent d'avant en arrière. En effet, tandis que précédemment les génio-glosses étaient divisés en feuillets transversaux séparés par les diverses couches du transverse, ils se partagent maintenant en lamelles antéro-postérieures, séparées par les faisceaux du muscle longitudinal supérieur de la langue. Ces feuillets verticaux et antéro-postérieurs sont très distincts dans les deux tiers antérieurs de la langue, beaucoup moins au voisinage des papilles caliciformes, où les muscles génio-glosses s'insèrent à la muqueuse par des faisceaux isolés, surtout vers la ligne médiane; à la base de la langue, enfin, les feuillets ont complétement disparu. Le muscle génio-glosse se termine à la face dorsale de la langue de la manière suivante : ses faisceaux primitifs, arrivés immédiatement sous la muqueuse, se continuent avec de petits faisceaux tendineux de tissu conjonctif, dont les uns se perdent dans les couches inférieures de la muqueuse, couches très denses que nous décrirons plus loin, et dont les autres s'étendent jusqu'à la base des papilles. En arrière, le muscle génio-glosse n'atteint pas la muqueuse, facile à séparer en cette région, avec ses follicules muqueux, des glandes en grappes situées plus profondément; il se termine sur ces dernières glandes et dans leurs intervalles par des faisceaux tendineux qui se fixent sur les glandes ou se continuent avec le tissu fibreux serré qui les sépare. Il donne cependant un petit faisceau à l'épiglotte (*levator epiglottidis Morgagni*, *muscle glosso-épiglottique* de Heister) (fig. 169, *g*), ainsi qu'à la petite corne et au corps de l'os hyoïde, un second faisceau un peu plus considérable, au constricteur supérieur du pharynx (*muscle glosso-pharyngien*).

Le *muscle transverse*, ou les *fibres transversales de la langue* (fig. 171, *tr*; 172, *tr*; 173, *g*) se composent de feuillets très nombreux, distincts dans chaque moitié

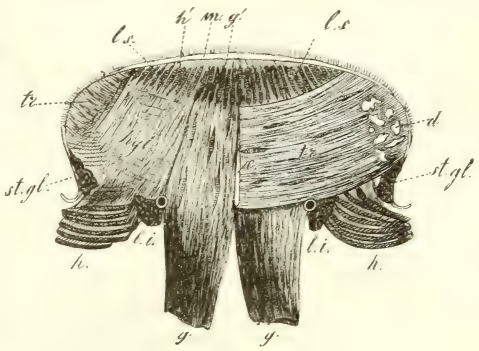

Fig. 172.

Fig. 172. — Coupe transversale de la langue humaine, un peu en avant des papilles caliciformes. *g*, génio-glosse; *l*, *i*, muscle longitudinal inférieur (lingual) avec l'artère ranine; *tr*, muscle transverse, visible à gauche dans tout son trajet, à droite seulement sur le bord et entre les faisceaux écartés du génio-glosse; *c*, *septum* lingual (fibro-cartilage); *h*, hyo-glosse; *hgl*, fibres verticales ascendantes par lesquelles se termine l'hyo-glosse, en dehors du génio-glosse; *g'*, terminaison du génio-glosse sur la muqueuse; *h'*, terminaison de l'hyo-glosse; *l*, *s*, muscle longitudinal supérieur, dont les faisceaux aplatis sont situés entre les fibres verticales; *d*, glandes du bord de la langue; *st*, *gl*, stylo-glosse.

de la langue, placés très régulièrement entre les feuillets transversaux des muscles génio-glosses et ne manquant dans aucune portion de la langue : chaque feuillet est une lame en général verticale, de $0^{mm},2$ à $0^{mm},35$ d'épaisseur, et 2 centimètres de hauteur à la partie moyenne de la langue ; lame dont les fibres musculaires vont du septum au bord latéral de la langue. Ces fibres naissent directement, pour ainsi dire, des deux faces du septum, et dans toute sa hauteur, par de courtes fibres tendineuses transversales, qui se distinguent très bien des fibres longitudinales du septum ; elles se réunissent en petits faisceaux et se dirigent d'abord directement en dehors, mais se recourbent ensuite de bas en haut pour atteindre les fibres les plus élevées et les plus courtes, les parties latérales du dos de la langue, les fibres inférieures, plus longues, les bords de la langue ; elles s'insèrent enfin sur la muqueuse, par l'intermédiaire de petits faisceaux tendineux.

Les autres muscles de la langue forment en quelque sorte l'écorce de cet organe ; ils se réunissent en partie, dans leur trajet, à ceux que nous venons d'étudier, et en partie affectent une direction spéciale.

Le *muscle hyo-glosse* (*basio-* et *cérato-glosse* des auteurs, fig. 173, *h* et *hgl*) présente, sur les côtés de la langue, à peu près la même disposition que le génio-glosse sur la ligne médiane. En effet, les gros faisceaux de ce muscle, arrivés à la face inférieure du bord de la langue, se divisent en un nombre considérable de feuillets transversaux très minces, qui se recourbent plus ou moins de bas en haut, et s'enfoncent entre les divers feuillets du muscle transverse, pour suivre ensuite le même trajet que les fibres du génio-glosse, qu'ils recouvrent en dehors ; avec cette différence seulement que dans ce trajet ascendant leurs fibres présentent une légère incurvation qui leur donne une direction oblique en dedans. Au dos de la langue, l'hyo-glosse est situé entre le génio-glosse et le bord supérieur du muscle transverse ; il forme, comme le premier de ces muscles, des feuillets longitudinaux à fibres verticales, entre lesquels cheminent les fibres longitudinales supérieures de la langue, et se termine enfin sur la muqueuse. Cette disposition du muscle hyo-glosse est surtout nette et bien marquée à la partie moyenne de la langue, où se trouve la masse principale du basio-glosse ; en arrière, elle devient moins évidente, attendu que les feuillets du cérato-glosse y sont très minces et se rapprochent davantage du plan horizontal ; mais on y observe néanmoins cette pénétration des feuillets entre ceux du muscle transverse et leur terminaison sur le dos de la langue.

Le *muscle stylo-glosse* (fig. 172, *st*, *gl*) se divise généralement en deux faisceaux, qui se comportent très différemment : le faisceau postérieur, plus petit, se porte directement en dedans, en passant entre les muscles cérato-glosse et basio-glosse, ou entre les faisceaux de ce dernier, et s'enfonce entre les feuillets des muscles lingual et génio-glosse ; quelques-unes de ses fibres atteignent le *septum lingual* et s'y insèrent avec celles du muscle transverse, qui occupe un plan un peu supérieur. La masse principale du muscle stylo-glosse suit le bord de la langue, en se dirigeant en dedans et en bas, s'unit

en avant du muscle hyo-glosse, avec le lingual inférieur, et se termine dans la muqueuse qui revêt la face inférieure de la pointe de la langue et dans cette pointe elle-même. En outre, les faisceaux antérieurs des muscles stylo-glosses de l'un et l'autre côté s'unissent en anses.

Le *muscle lingual* des auteurs, que j'appellerai *lingual* ou *longitudinal inférieur* (fig. 172, *l*, *i*), est constitué par un faisceau musculaire assez volumineux, situé à la face inférieure de la langue, entre les muscles génio-glosse et hyo-glosse. Ses deux extrémités sont peu distinctes : en arrière, le muscle semble se terminer, au premier abord, par de nombreux faisceaux aplatis et superposés, entre les fibres transversales des muscles génio-glosse (glosso-pharyngien), stylo-glosse et transverse, au niveau de la base de la langue; mais en y regardant de près, on acquiert la conviction que, de même que la partie postérieure du génio-glosse, ces faisceaux se divisent en un grand nombre de feuillets qu'on peut poursuivre au milieu des fibres transversales jusqu'à la périphérie de la couche glandulaire de la racine de la langue, et qui, se recourbant légèrement, deviennent ascendants et se terminent sur ces glandes, comme les faisceaux du génio-glosse, placés en dedans de lui. En avant, le lingual inférieur se réunit aux faisceaux volumineux du stylo-glosse et se termine avec lui au niveau de la pointe de la langue; mais là encore un grand nombre de faisceaux très grêles gagnent la face antérieure de l'hyo-glosse, et cheminent avec lui jusqu'à la face dorsale de la langue, se comportant, en un mot, sur les bords du tiers antérieur de la langue comme fait l'hyo-glosse aux deux tiers postérieurs de cet organe.

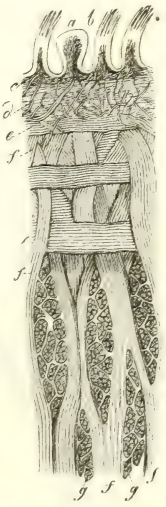

Fig. 173.

On trouve enfin, chez l'homme, un *muscle longitudinal* ou *lingual supérieur*, et quelques *fibres verticales*. Le muscle longitudinal supérieur (fig. 171, 172, *l*, *s*; 173, *e*) est représenté par une couche de fibres longitudinales situées entre les fibres supérieures du muscle transverse et la membrane muqueuse, couche qui occupe toute la largeur et toute la longueur de la langue et qui dérive du *muscle chondro-glosse*, méconnu par la plupart des anatomistes. Le muscle chondro-glosse naît de la petite corne de l'os hyoïde, sous la forme d'un faisceau assez volumineux, séparé du basio-glosse et du cérato-glosse par l'artère linguale et le muscle glosso-pharyngien; situé au-dessous de la couche glandulaire profonde de la base de la langue, et en partie entre les terminaisons du génio-glosse et du lingual inférieur, il se dirige en avant, occupe presque toute la portion de la langue antérieure aux papilles caliciformes, et prend ensuite la forme de lamelles longitu-

Fig. 173. — Fragment d'une section longitudinale à travers la partie latérale de la langue humaine. *a*, papille fongiforme; *b*, papille filiforme; *c*, muqueuse linguale; *d*, couche fibreuse subjacente à cette dernière; *e*, muscle longitudinal supérieur; *f*, génio-glosse; *g*, section du muscle transverse.

dinales étroites, anastomosées quelquefois à angle aigu, placées immédiatement au-dessous de la muqueuse linguale; il passe ainsi entre les terminaisons des muscles génio-glosse et hyo-glosse, et arrive jusqu'à la pointe de la langue, où il se perd dans la muqueuse de la face supérieure de cet organe. Comme ces faisceaux longitudinaux se renforcent en avant, il devient probable qu'il s'y ajoute des fibres longitudinales indépendantes, étendues d'un point à un autre de la muqueuse dorsale de la langue.

Les *fibres verticales*, qui sont des fibres intrinsèques, ne se sont offertes à mon observation que dans la pointe de la langue, où elles forment des faisceaux grêles allant de la muqueuse supérieure à la muqueuse inférieure. La partie antérieure des feuillets du transverse passe entre les faisceaux internes des fibres verticales, tandis que les extrémités de ces fibres sont traversées assez régulièrement par les muscles longitudinal supérieur, longitudinal inférieur et stylo-glosse. Il en résulte qu'une section transversale de la langue montre alternativement des fibres verticales et des fibres longitudinales, ainsi qu'on le voit dans la figure 172, représentant une coupe du dos de la langue.

Remarquons en outre que le muscle glosso-palatin se perd en partie, avec le cérato-glosse, dans la muqueuse des bords de la langue, tandis qu'une autre portion semble s'unir avec le gros faisceau du muscle stylo-glosse.

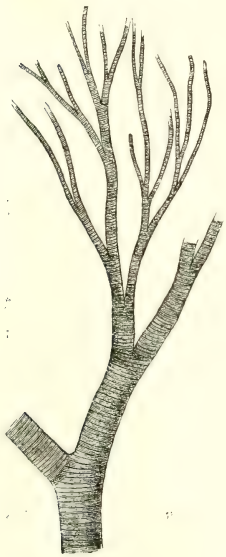

Fig. 174.

Si, après cette description détaillée des muscles tant extrinsèques qu'intrinsèques de la langue, nous jetons un coup d'œil sur la structure générale de cet organe, nous verrons que la portion véritablement charnue de la langue ne présente en réalité que trois espèces de fibres musculaires, que l'on peut désigner sous les noms de *fibres verticales*, *fibres transversales* et *fibres longitudinales*. Les fibres verticales proviennent, à la partie moyenne de la langue, du muscle génio-glosse, latéralement des muscles lingual et hyo-glosse, à la pointe, du muscle vertical; elles constituent de la pointe à la racine de la langue un grand nombre de feuillets transversaux, dont la largeur totale est, à peu de chose près, celle de la moitié de la langue, et dont les fibres sont placées, en général, perpendiculairement aux deux faces de l'organe. Les fibres transversales du muscle transverse, et aussi en partie du muscle stylo-glosse, forment un nombre égal de feuillets, généralement un peu plus épais que les précédents, entre lesquels ils s'insinuent; ces fibres naissent du septum médian pour se terminer au

Fig. 174. — Faisceau primitif ramifié d'une langue de grenouille, mesurant $0^{mm},41$ de largeur. Grossissement de 350 diamètres.

bord ou à la face supérieure de la langue. Les fibres longitudinales, enfin, appartiennent aux muscles lingual supérieur (chondro-glosse), lingual inférieur et stylo-glosse ; elles recouvrent la face supérieure, le bord et une portion de la face inférieure de la langue, et sont en général sous-jacentes à la muqueuse.

Les diverses couches musculaires de la langue sont séparées les unes des autres par un périmysium très mince, et là où cheminent des vaisseaux et nerfs d'un certain volume, par du tissu conjonctif plus ou moins abondant ; elles contiennent très souvent, entre leurs éléments, une quantité notable de cellules adipeuses, qui s'accumulent de préférence dans le voisinage du septum, entre les muscles génio-glosses, à la pointe de la langue et sous la muqueuse.

On trouve dans la langue de la grenouille de très belles ramifications des fibres musculaires striées (fig. 174). La langue humaine ne m'a rien présenté de semblable. Cependant les fibres du génio-glosse m'ont semblé parfois présenter des divisions isolées un peu avant de se transformer en fibres tendineuses. Les muscles de la langue, chez la grenouille, se terminent dans la muqueuse et dans les papilles.

§ 136. **Muqueuse linguale.** — La *muqueuse linguale*, dans sa portion dorsale comprise entre le *foramen cæcum* et la pointe de la langue, diffère du reste de la muqueuse buccale en ce qu'elle est unie très solidement avec la partie musculaire de l'organe, et qu'elle est munie d'un nombre considérable d'élevures, connues sous le nom de *papilles linguales* ou *gustatives.* Les *papilles caliciformes* (*papillæ circumvallatæ*), au nombre de six à douze, sont formées, à l'état parfait : 1° d'une papille centrale, arrondie dans son pourtour, aplatie à son sommet, mesurant 1 à 2 millimètres en diamètre et $0^{mm},5$ à 1^{mm}, ou même $1^{mm},5$ en hauteur ; et 2° d'un anneau moins saillant, régulier, qui circonscrit exactement la base de la papille centrale, et qui a $0^{mm},2$ à $0^{mm},75$ de largeur. Mais il existe des transitions entre les papilles caliciformes et les papilles fongiformes ; c'est ainsi qu'il faut considérer surtout la papille qui occupe le *foramen cæcum* ou de *Morgagni*. Les papilles caliciformes présentent d'ailleurs de nombreuses variétés relativement à leur nombre, leur grandeur et leur siége. Les papilles gustatives placées en avant des précédentes sont disposées en séries plus ou moins régulières, parallèles, en général, à celle des papilles caliciformes ; sur les côtés de la langue elles dégénèrent en replis foliacés, quelquefois dépourvus de dentelures à leur bord libre, et qu'il n'est plus possible de ranger parmi les papilles. Les *papilles fongiformes* ont une surface lisse, une longueur de $0^{mm},7$ à $1^{mm},8$ sur $0^{mm},8$ à 1^{mm} de largeur ; faciles à reconnaître sur le vivant à leur couleur rougeâtre, elles se montrent principalement sur la moitié antérieure de la langue, où elles sont assez régulièrement réparties sur toute la surface, à des intervalles de $0^{mm},5$ à 2^{mm} et plus ; à la pointe de la langue, notamment, elles sont souvent tellement serrées les unes contre les autres, qu'elles se touchent ; on en trouve aussi quelques-unes sur les portions postérieures de cet organe, jusqu'au voisinage des papilles caliciformes.

Les *papilles filiformes* ou *coniques*, qui mesurent $0^{mm},75$ à 3^{mm} en hauteur et $0^{mm},2$ à $0^{mm},5$ en largeur, se font remarquer par leur nombre et par leur couleur blanche ; très serrées les unes contre les autres, elles couvrent les intervalles que laissent entre elles les papilles fongiformes : mais c'est dans le sinus du V des grosses papilles et sur la ligne médiane de la langue qu'elles sont toujours le plus nombreuses et le plus développées ; là aussi elles se terminent par des extrémités pénicillées. Vers les bords et la pointe de la langue, ces papilles deviennent plus rares et plus courtes, aussi bien dans leur ensemble que dans leurs prolongements ; de sorte qu'elles passent par degrés aux organes foliacés dont nous avons parlé, et présentent beaucoup d'analogie, sous certains rapports, avec les papilles fongiformes, au point qu'il est difficile de les séparer de ces dernières, du moins si l'on envisage la conformation de leur surface.

Outre ces papilles, qui proéminent à la surface de la langue, on en trouve d'autres, dans toute la région gustative de cet organe, qui sont plus petites et complétement ensevelies dans l'épithélium ; elles concordent parfaitement avec celles des régions non gustatives de la langue.

Relativement à la *structure intime de la muqueuse linguale*, la portion de cette membrane qui n'est point garnie de papilles proéminentes ne diffère en rien de la muqueuse buccale, c'est-à-dire qu'elle possède un épithélium pavimenteux stratifié, qui a $0^{mm},1$ d'épaisseur à la base de la langue et $0^{mm},13$ à $0^{mm},2$ à la face inférieure de la pointe, et de petites papilles simples enfouies dans cet épithélium, qui ont $0^{mm},2$ à $0^{mm},1$ de longueur sur $0^{mm},009$ à $0^{mm},05$ de largeur, et qui se montrent même à la face antérieure de l'épiglotte et dans l'intervalle entre celle-ci et les papilles caliciformes. Dans la région gustative proprement dite, il n'existe aucune trace de tissu sous-muqueux : la muqueuse linguale y est unie aux muscles de la langue par l'intermédiaire d'une couche très serrée de tissu conjonctif (voy. plus haut § 135) ; elle est épaisse et dense, assez extensible cependant, propriété qu'elle doit à la quantité notable de tissu élastique, aux nombreux vaisseaux, ainsi qu'à la grande abondance de cellules adipeuses de $0^{mm},036$ à $0^{mm},054$ de diamètre qu'elle renferme.

Les *papilles filiformes* ou *coniques* (fig. 175) sont formées essentiellement d'une saillie conique du derme muqueux, garnie, soit à son extrémité seulement, soit sur toute sa surface, d'un certain nombre (5 à 20) d'élevures plus petites, de $0^{mm},2$ à $0^{mm},3$ de hauteur ; le tout est recouvert d'une couche assez épaisse de cellules épithéliales qui, à leur extrémité, se divisent en un grand nombre de filaments long et fins ($0^{mm},02$ à $0^{mm},05$), terminés en pointe et subdivisés à leur tour (fig. 175, *f*). Ces filaments, qui peuvent atteindre jusqu'à $1^{mm},3$ et $1^{mm},5$ de longueur et $0^{mm},05$ à $0^{mm},06$ de largeur à leur base, donnent à l'ensemble de la papille la forme d'un pinceau très fin. Les couches les plus superficielles de cet épithélium, par leur grande résistance aux alcalis et aux acides, se rapprochent beaucoup des lamelles épidermiques, et ne consistent, leurs filaments surtout, qu'en petites écailles cornées de $0^{mm},5$ à $0^{mm},6$ de largeur ; elles forment souvent une partie

centrale plus dense et une partie corticale composée de lamelles qui se recouvrent comme les tuiles d'un toit; si bien que l'ensemble représente assez bien un poil. La portion dermique des papilles filiformes est composée d'un tissu conjonctif très net, et d'une quantité très remarquable de fibrilles élastiques qui, sous la forme de filaments onduleux de $0^{mm},0009$ à $0^{mm},0018$ de largeur, se retrouvent même, au nombre de dix à vingt, dans les papilles secondaires, et donnent à la papille entière une certaine rigidité, une certaine consistance dont les papilles muqueuses simples sont complétement dépourvues. Dans chaque papille se ramifie une petite artère, qui fournit aux papilles simples une anse capillaire de $0^{mm},009$ à $0^{mm},01$ de largeur, d'où naît ensuite une petite veinule. La grande abondance de tissu élastique qu'on rencontre dans les papilles, rend très difficile l'étude de leurs nerfs : c'est en vain qu'on chercherait des nerfs dans les papillessecondaires; mais presque toujours les nerfs sont évidents à la base de la papille principale, du moins; ils représentent un ou deux petits troncs formés de cinq à dix fibres primitives foncées, de $0^{mm},005$ à $0^{mm},007$, de diamètre, et se dirigent vers le sommet des papilles en diminuant graduellement de largeur. Je n'ai pu constater exactement quel est leur mode de terminaison; leur extrémité semble se trouver, non dans les papilles secondaires, mais à la base de ces dernières. Chez certains animaux, je crois avoir observé des anses nerveuses, chez le veau, par exemple, où chaque papille filiforme reçoit dix à douze fibres primitives de $0^{mm},005$ à $0^{mm},007$ de largeur, mais qui s'amincissent au point de n'avoir plus que $0^{mm},002$, et qui ne pénètrent pas non plus dans les papilles secondaires. D'après R. Wagner, les nerfs de ces papilles semblent se continuer avec des fibres pâles terminées par une extrémité libre (*Gött. Nachr.*, avril 1853).

Fig. 175.

Les *papilles fongiformes* ont pour base une élevure du derme muqueux

Fig. 175. — Deux papilles filiformes de l'homme, dont une avec son épithélium. Grossissement de 35 diamètres. D'après Todd-Bowman. *p*, papilles elles-mêmes; *av*, vaisseau artériel et veineux d'une des papilles, et anses capillaires qui devraient pénétrer dans les papilles secondaires; *e*, revêtement épithélial; *f*, filaments épithéliaux.

en forme de massue, garnie à sa surface de papilles secondaires coniques, de 0mm,2 à 0mm,25 de longueur; elles sont recouvertes d'un épithélium simple, analogue à celui de la muqueuse buccale en général, et n'offrant ni cellules cornées, ni prolongements filiformes; l'épaisseur de cet épithélium, mesurée depuis le sommet des papilles secondaires, est de 0mm,09 à 0mm,11. Cette espèce de papilles renferme beaucoup moins de tissu élastique que les papilles filiformes; les papilles secondaires sont même complétement dépourvues de ce tissu. Mais on y trouve un réseau très distinct formé par des faisceaux de tissu conjonctif, qui ont 0mm,005 à 0mm,007 de largeur. Les *vaisseaux* des papilles fongiformes se comportent comme ceux des papilles filiformes, si ce n'est qu'ils sont beaucoup plus nombreux; et pour ce qui est des *nerfs*, chaque papille fongiforme reçoit un ou deux ramuscules de 0mm,09 à 0mm,18 de largeur, et plusieurs autres plus fins dont les ramifications pénicillées s'anastomosent fréquemment entre elles (voy. *Zeitschr. f. w. Zool.*, t. IV, pl. IV), pour s'irradier enfin dans toutes les directions, et gagner les papilles secondaires et leurs corpuscules de Meissner (voy. § 41). Dans ce trajet, les tubes nerveux s'amincissent considérablement; ceux qui, dans les petits troncs, avaient 0mm,004 à 0mm,009, ou en moyenne, 0mm,007, n'ont plus, arrivés à la base des papilles, que 0mm,002 à 0mm,003; ils présentent également des divisions très évidentes. Je n'ai pu m'assurer de leur mode de terminaison; dans quelques cas il m'a semblé voir des anses, d'autres fois j'ai cru apercevoir des extrémités libres : je n'oserais décider lequel de ces deux modes de terminaison est le véritable. En examinant des papilles fongiformes enlevées sur sa propre langue, Waller a trouvé, dans les papilles secondaires, des nerfs terminés par des filaments pâles et très fins; Wagner croit avoir fait la même observation. Dans les papilles linguales de la grenouille, Waller a vu les nerfs se terminer par un bout libre : ce fait a été vérifié par Leydig, par Wagner et par moi.

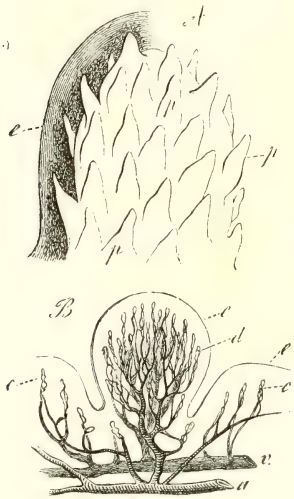

Fig. 176.

Dans les *papilles caliciformes*, la papille centrale, qu'on peut considérer comme une papille fongiforme aplatie, est garnie à sa surface de petites papilles secondaires coniques très serrées et revêtues extérieurement d'un

Fig. 176. — A. Papille fongiforme, garnie de papilles simples ou secondaires, *p* (un des côtés a conservé son revêtement épithélial, *e*). Grossissement de 35 diamètres.

B. Papille fongiforme où l'on a marqué seulement le contour de l'épithélium, *c*, avec ses vaisseaux. *a*, artère; *v*, veine; *d*, anses capillaires des papilles secondaires; *e*, capillaires des papilles secondaires de la muqueuse qui entoure la base de la papille fongiforme. Grossissement de 18 diamètres. D'après Todd-Bowman.

épithélium uniformément épais, sans filaments spéciaux. L'anneau qui entoure cette papille centrale est une simple élevure du derme muqueux, et présente un épithélium lisse, recouvrant plusieurs séries de papilles secondaires coniques. Ces papilles sont généralement dépourvues de tissu élastique; elles ont, du reste, la même structure que les papilles fongiformes, si ce n'est qu'elles sont encore plus riches en nerfs. Chaque papille caliciforme contient, dans sa partie inférieure, plusieurs ramuscules nerveux de $0^{mm},1$ à $0^{mm},18$ de diamètre, lesquels forment un peu plus haut un magnifique réseau, d'où partent, en rayonnant, une foule de nerfs destinés aux papilles secondaires. La distribution ultérieure de ces nerfs est la même que dans les papilles fongiformes; mais déjà, dans les rameaux, les tubes nerveux ne dépassent pas $0^{mm},007$ en moyenne, et à la base des papilles ils n'ont plus que $0^{mm},002$ à $0^{mm},003$. L'anneau des papilles caliciformes reçoit également de nombreux nerfs, qui se comportent tout à fait comme dans les papilles elles-mêmes.

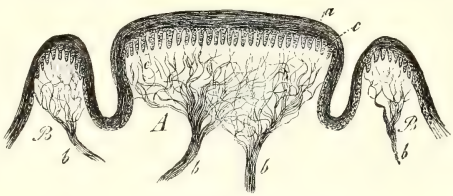

Fig. 177.

Les *vaisseaux lymphatiques* forment, d'après Sappey (*Anat.*, I, 2, p. 685), des réseaux très serrés dans la muqueuse linguale, celle de la face dorsale surtout; ils entourent circulairement les papilles, et envoient même dans leur intérieur des ramuscules très fins qui constituent un réseau complet, plus superficiel que celui des vaisseaux sanguins. Les troncs de ces vaisseaux sont superficiels à la base de la langue et se dirigent en arrière, pour rejoindre les ganglions du cou; plus en avant, ils traversent les muscles de la langue, deviennent profonds et apparaissent à la face inférieure de l'organe, d'où ils gagnent également les ganglions du cou, les uns à travers le muscle hyo-glosse, les autres à travers le mylo-hyoïdien. (Voy. Bonamy et Beau, *Atl.*, III, pl. 23, fig. 1-2.)

Les papilles de la langue présentent de nombreuses variétés, dont voici les plus importantes :

1° Les *papilles filiformes sont toutes allongées, et pourvues de prolongements épithéliaux très considérables.* Ce qu'on appelle communément *enduit gastrique* de la langue dépend principalement d'une sorte d'hypertrophie des prolongements épithéliaux des papilles filiformes, prolongements inclinés tous en arrière et simulant une couche spéciale. Ces prolongements prennent-ils des dimensions encore plus considérables, de façon, par exemple, que les papilles filiformes mesurent 3 à 5 millimètres, il en résulte la *langue hirsuta* ou *villeuse*, qu'il n'est pas rare de rencontrer dans certaines maladies. Il est enfin des circonstances où les prolongements prennent un développement tel, que la langue semble garnie de poils de 9 à 13 millimètres de longueur.

Fig. 177. — Section d'une papille caliciforme de l'homme. A, papille véritable; B, relief annulaire qui l'entoure; *a*, épithélium; *c*, papilles secondaires; *bb*, nerfs des papilles et de l'anneau. Grossissement d'environ 10 diamètres.

2° Les *papilles filiformes n'ont que de très petits prolongements épithéliaux*, ou bien elles en sont privées complétement; c'est à peine alors si on les distingue des petites papilles fongiformes.

3° Les *papilles filiformes ne forment point des saillies spéciales;* elles sont complétement ensevelies dans l'épithélium de la face dorsale de la langue. On trouve des langues, notamment chez les gens âgés, qui, sans être recouvertes d'un enduit, présentent cependant une absence complète de papilles sur certains points ou sur la totalité de leur surface; elles ont ou bien une surface complétement lisse, ou bien seulement quelques rares prolongements linéaires, correspondant aux séries normales des papilles. Il existe là un épithélium plus développé, et, dans la profondeur, de petites papilles de forme normale. Il n'en est pas de même des langues qui offrent une surface lisse, bien que les papilles aient leur développement ordinaire; là, les papilles sont encroûtées d'épithélium hypertrophié, de mucus, de sang, de corpuscules, de pus, de cryptogames, enduit qui donne à la langue une surface complétement lisse ou bien sillonnée de crevasses.

4° Les *prolongements épithéliaux des papilles filiformes sont garnis de cryptogames.* Il n'est pas de micrographe qui n'ait trouvé dans les enduits de la langue des corpuscules brunâtres, allongés ($0^{mm},27$ à $0^{mm},54$ de longueur et $0^{mm},09$ à $0^{mm},18$ de largeur), composés d'une partie centrale foncée et d'une substance corticale finement granulée (fig. 178). La partie centrale seulement de ces corpuscules est formée de

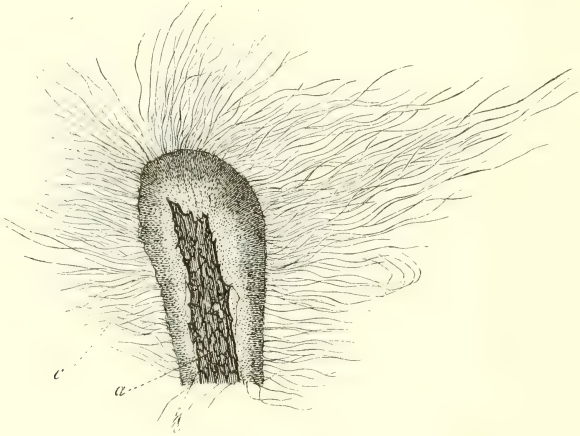

Fig. 178.

lamelles épithéliales cornées, mais susceptibles de s'isoler et de se gonfler sous l'influence de la potasse ou de la soude, surtout à chaud, ce qui prouve leur analogie avec les prolongements épithéliaux des papilles filiformes; l'écorce granulée n'est autre chose que la matrice d'un cryptogame filiforme de $0^{mm},104$ de largeur, cryptogame que connaissait déjà Leeuwenhoek, qui est absolument le même que celui qu'on rencontre sur les dents (*Leptothrix buccalis*, Ch. Robin (voy. Robin, *Végétaux parasites*, fig. 345), et qui y pullule quelquefois en nombre infini. Sur le cadavre, on reconnaît facilement, même *in situ*, les cellules épithéliales garnies ou non de fils (fig. 179), et sur le vivant il suffit de racler la surface de la langue pour s'en procurer un nombre indéfini. Sur vingt ou trente jeunes gens bien

Fig. 178. — Amas de cellules épithéliales, *a*, coiffé de la matrice granulée des cryptogames, *b*, d'où naissent des cryptogames luxuriants, *c*. Grossissement de 350 diamètres. — Chez l'homme.

portants, et dont la langue est nette et rouge, il s'en trouve à peine un chez qui les cellules épithéliales de la muqueuse linguale ne présentent point cette couche granuleuse. Plus l'enduit est marqué, plus cette couche granuleuse est abondante et les cryptogames fréquents. Ces derniers, il est vrai, se montrent rarement, 3 fois sur 30 cas, avec la netteté de ceux qui sont représentés dans la figure 178 ; mais on les rencontre chez un tiers environ des individus dont les papilles filiformes s'écartent quelque peu de l'état normal.

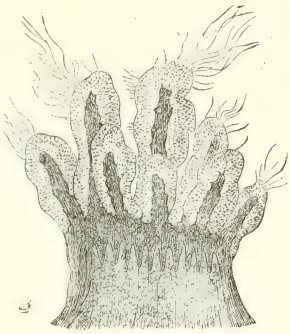

Fig. 179.

Voici les *déductions physiologiques* qu'on peut tirer des faits anatomiques précédents. Les papilles filiformes ne sont ni des organes de la gustation, ni des instruments d'un tact exquis : leur épithélium épais et corné me semble peu susceptible d'être traversé par des liquides sapides, ou de transmettre des impressions quelconques aux rares filets nerveux qui atteignent la base seulement des papilles simples. Je regarde, avec Todd et Bowman, les papilles filiformes comme les analogues, au point de vue fonctionnel, des épines linguales des animaux, lesquelles ne sont autre chose que des papilles filiformes modifiées : elles me paraissent destinées à maintenir sur la langue et à mouvoir les particules alimentaires, tandis que leur épithélium constitue, à mon avis, un revêtement protecteur pour cet organe. Les deux autres espèces de papilles sont préposées toutes deux à la gustation ; elles sont en outre le siége de la sensibilité ordinaire (percevant les impressions mécaniques, la température, etc.), deux fonctions auxquelles s'adaptent parfaitement leur épithélium mince et délicat, leurs papilles molles, leurs nerfs superficiels (dans les papilles secondaires) et nombreux. La sensibilité est la plus exquise là où les papilles fongiformes sont le plus serrées, c'est-à-dire à la pointe de la langue, qui, pour ce motif, fonctionne si admirablement comme organe du tact ; peut-être est-ce aussi parce qu'un grand nombre de ses papilles renferment des corpuscules du tact. La sensibilité est plus obtuse à la base de la langue, où elle s'accompagne de la sensibilité spéciale. La sensibilité gustative est beaucoup plus fine à la racine de la langue que partout ailleurs, sans en excepter la pointe ; elle est aussi un peu différente. La raison de ce fait ne se trouve ni dans l'épithélium, ni dans la substance propre des papilles, qui est la même dans les papilles caliciformes et dans les papilles fongiformes ; peut-être pourrait-on songer à la chercher dans les nerfs. Dans les papilles caliciformes, en effet, les nerfs sont constamment plus fins et plus abondants, non-seulement d'une manière absolue, mais encore relativement ; d'où il suit qu'à égalité de surface ces papilles reçoivent plus de terminaisons nerveuses. Cette finesse des fibres nerveuses, liée à une moindre épaisseur de la gaîne médullaire et à une position plus superficielle du cylindre de l'axe, finesse que nous retrouvons dans toutes les terminaisons nerveuses des organes des sens, expliquerait peut-être pourquoi les substances sapides impressionnent ici plus profondément, et peuvent encore produire une sensation lorsqu'elles cessent d'être perçues par des éléments nerveux moins délicats. Si cette circonstance n'était pas suffisante pour rendre compte de la diversité du goût dans les deux espèces de papilles, il ne resterait plus qu'à en chercher l'explication dans le cerveau, ou bien à attribuer aux fibres nerveuses elles-mêmes des effets spéciaux, ce qui revient à avouer tout simplement notre ignorance. — Remak a découvert de petits *ganglions microscopiques* sur les terminaisons du nerf glosso-pharyngien dans la langue ; plus récemment ces ganglions ont été étudiés de nouveau par moi (*Mikr.*, *Anat.*,

Fig. 179. — Papille filiforme dont les prolongements épithéliaux, ici très fins, sont entourés de la matrice des cryptogames, d'où sortent même quelques fils.

II, p. 32) et par Remak (*Müll., Arch.*, 1852). Chez le mouton et le veau, Remak a observé des ganglions analogues sur le trajet du nerf lingual, jusqu'au voisinage de la pointe de la langue ; mais ils étaient plus petits et plus rares que ceux du glosso-pharyngien. Il ne les a pas retrouvés sur les branches linguales de l'homme, mais seulement sur les ramuscules les plus déliés de l'intérieur de la langue, où ils étaient excessivement petits. Schiff. (*Arch. für phys. Heilk.*, 1853, p. 377) vient de confirmer l'existence de ces ganglions, et Remak s'est efforcé d'établir un rapport entre eux et les glandes linguales, et de les ranger, sous le rapport fonctionnel, à côté du ganglion lingual. Son opinion paraît assez plausible ; je ferai remarquer cependant : 1° qu'il existe des ganglions non-seulement sur les branches muqueuses des nerfs, mais aussi sur les branches papillaires, et dans des régions où il n'y a point de glandes (pointe), et 2° que la région glandulaire elle-même de la base de la langue jouit de la sensibilité gustative. C'est pour ces motifs qu'il me semble impossible, de même qu'à Schiff, de nier toute relation entre les ganglions en question et la sensibilité de la langue.

ARTICLE III. — DES GLANDES DE LA CAVITÉ BUCCALE.

A. Glandes muqueuses.

§ 137. — **Division de ces glandes.** — Les *glandes muqueuses* de la bouche sont de petites glandes acineuses jaunâtres ou blanchâtres, de forme en général arrondie, à surface bosselée, et dont le diamètre varie entre $0^{mm},75$ et 5^{mm}. Elles sont ordinairement adossées à la face externe de la muqueuse, et s'ouvrent dans la cavité buccale par un conduit excréteur court et droit, qui y verse leur produit muqueux.

Les glandes muqueuses présentent quelques légères différences, suivant les régions où on les observe, ce qui leur a fait donner des noms particuliers.

1° Les *glandes labiales* se trouvent entre la couche musculaire et la muqueuse ; elles ont 1 à 3 millimètres de diamètre, et sont tellement nombreuses qu'elles forment un anneau presque complet autour de l'orifice buccal, anneau qui commence à 7 millimètres du bord rouge des lèvres et qui a environ 15 millimètres de largeur.

2° Les *glandes buccales* se rencontrent plus en dehors, recouvertes par le buccinateur ; elles sont assez nombreuses, mais plus petites que les glandes labiales. Quelques glandes plus volumineuses se montrent près de l'embouchure du canal de Sténon, sur le muscle buccinateur, et plus en arrière, dans la région de la dernière molaire (glandes molaires).

3° Les *glandes palatines.* Celles de la voûte du palais sont petites et dépassent à peine, en avant, la partie moyenne de cet organe ; celles du voile du palais, au contraire, forment à la face inférieure de cet organe une couche glandulaire épaisse, mesurant 7 à 9 millimètres, un peu moins vers les bords libres et vers la luette. Sur la face postérieure du voile existent également des glandules ; mais elles sont plus petites et ne forment pas toujours une couche continue.

4° Les *glandes linguales.* Je distinguerai dans ce groupe :

a. Les *glandes muqueuses de la base de la langue ;* elles ont de 1 à 5 milli-

mètres de diamètre et forment une couche souvent très épaisse au-dessous des follicules muqueux simples de la base de la langue, que nous décrirons plus loin, et des papilles caliciformes. Cette couche a, notamment au-dessous des follicules, une épaisseur qui va jusqu'à 9 millimètres, et s'étend presque sans solution de continuité d'une tonsille à l'autre. En avant du *foramen cæcum*, les glandes muqueuses sont plus rares et plus petites ; on en trouve encore quelques-unes au-devant des papilles caliciformes les plus antérieures, plus ou moins enfoncées dans la couche musculaire ; mais jamais elles n'atteignent la moitié antérieure de la langue. Les conduits excréteurs de ces glandes, qui sont traversées par les terminaisons du muscle génio-glosse auxquelles elles sont souvent adhérentes, ont quelquefois jusqu'à 14 millimètres de longueur dans les glandes postérieures ; ainsi que l'a montré E.-H. Weber, ils s'abouchent aux follicules muqueux de la base de la langue, en s'élargissant en entonnoir. Dans la région des papilles caliciformes, au contraire, ils ont un orifice distinct, situé entre les papilles et dans les sillons qui séparent les papilles caliciformes; quelques-uns s'ouvrent sur les parois du *foramen cæcum.*

b. Les *glandes marginales de la racine de la langue.* Sur les bords de la racine de la langue, au niveau des papilles caliciformes, on trouve, comme nous l'avons dit plus haut, des plis verticaux et d'apparence foliacée ; entre ces plis se montrent des orifices très étroits appartenant à un petit groupe de glandes spéciales, situées au milieu des expansions de l'hyo-glosse et du transverse. Chez les animaux, ces glandes, ainsi que les plis dont il a été question (*organe de Mayer*) prennent quelquefois un grand développement (voy. Brühl, *loc. cit.*).

c. Les *glandes de la pointe de la langue.* A la face inférieure de la pointe de la langue, mais encore dans l'épaisseur des muscles lingual inférieur et stylo-glosse, on rencontre, à droite et à gauche, deux groupes allongés de glandes, longs de 14 à 22 millimètres, larges de 7 à 9 millimètres, et épais de 5 à 7 millimètres. Les conduits excréteurs de ces glandes, au nombre de 5 ou 6, s'ouvrent sur les côtés du frein de la langue, au sommet de quelques replis lobulés que forme la muqueuse en cet endroit. Blandin avait déjà donné une description minutieuse de ces glandes, que Nuhn vient de tirer de l'oubli.

§ 138. **Structure intime des glandes muqueuses.** — Toutes les petites glandes que nous venons de mentionner présentent la même structure et se composent, sans exception, d'un certain nombre de lobules glandulaires et d'un canal excréteur ramifié. Dans les glandules les plus simples, les lobules sont peu nombreux (4-8) ; ils sont allongés ou piriformes, quelquefois aussi arrondis, assez souvent aplatis; ils ont 1 millimètre à $1^{mm},5$ de longueur sur $0^{mm},5$ à 1 millimètre de largeur; quelquefois les deux diamètres du lobule sont sensiblement égaux. Chacun de ces lobules repose sur un rameau du canal excréteur de $0^{mm},07$ à $0^{mm},1$ de largeur. Le canal lui-même mesure $0^{mm},27$ à $0^{mm},7$ en diamètre, quelquefois même 1 milli-

mètre (glandes de la base de la langue). Les lobules se composent d'un nombre plus ou moins considérable de conduits tortueux et garnis d'une foule de dépressions en cul-de-sac, simples ou composées, qui paraissent être la continuation directe des canaux excréteurs des lobules; ces canaux, à peine entrés dans les lobules, se divisent successivement en un certain nombre de branches, le plus souvent sans diminuer de diamètre. Les prétendues *vésicules glandulaires* (*acini*) ne sont autre chose que les petits cæcums et les terminaisons de ces conduits, dernières ramifications des canaux excréteurs. Examinés superficiellement et à un faible grossissement, les acini paraissent régulièrement arrondis ou piriformes ; mais une étude minutieuse d'un lobule entier, ou mieux encore, de toute une glande dilacérée et injectée, prouve que ces lobules affectent des formes très diverses, qu'ils sont arrondis, piriformes ou allongés. Il n'est guère possible de décrire toutes les variétés qui se présentent sous ce rapport : aussi me contenterai-je de faire observer que les

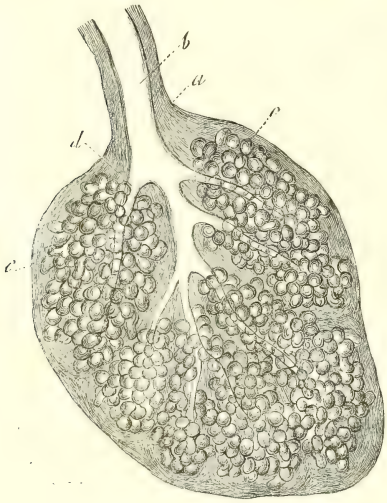

Fig. 180.

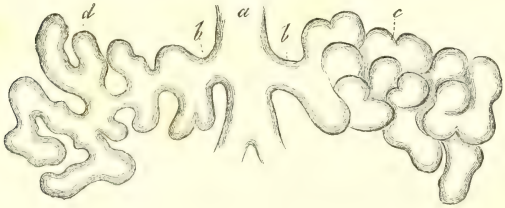

Fig. 181.

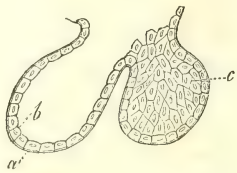

Fig. 182.

terminaisons des lobules glandulaires offrent souvent, en petit, les formes, et aussi la structure des vésicules séminales. La figure ci-contre, en partie schématique, en donnera une bonne idée.

Les plus fins canaux et les vésicules glandulaires, dont le diamètre varie

Fig. 180. — Glande muqueuse en grappe du plancher de la cavité buccale. *a*, enveloppe de tissu conjonctif; *b*, conduit excréteur; *c*, vésicules glandulaires; *d*, canaux des lobules, chez l'homme. — Grossissement de 50 diamètres.

Fig. 181. — Figure schématique représentant deux conduits d'un lobule de glande muqueuse. *a*, canal excréteur du lobule; *b*, rameau secondaire; *c*, les vésicules d'un lobule *in situ*; *d*, ces vésicules écartées les unes des autres, et leur conduit déplissé.

Fig. 182. — Deux vésicules d'une glande muqueuse en grappe de l'homme. Grossissement de 300 diamètres. *a*, membrane propre; *b*, épithélium tel qu'il se montrait sur une coupe de la vésicule; *c*, épithélium vu de face.

entre $0^{mm},05$ et $0^{mm},18$, sont constitués par une membrane amorphe spéciale, la *membrane propre*, qui a $0^{mm},0018$ à $0^{mm},0027$ d'épaisseur, et par un *épithélium* (fig. 182), qui, sur des préparations fraîches, se montre sous l'aspect d'une couche continue tapissant les vésicules glandulaires, mais qui s'en détache avec une grande facilité, et forme alors une masse grenue remplissant les vésicules. Les cellules épithéliales forment une simple couche sur la membrane propre ; elles sont pentagonales ou hexagonales, quelquefois un peu allongées dans un sens ; elles mesurent $0^{mm},01$ à $0^{mm},014$ en largeur, $0^{mm},007$ à $0^{mm},009$ en épaisseur, et contiennent un noyau arrondi ou oblong et de $0^{mm},005$ à $0^{mm},007$ de diamètre, muni souvent d'un nucléole très net, ainsi que Donders l'a signalé ; autour du noyau se voit une certaine quantité d'un fluide muqueux, qui se coagule par l'acide acétique (c'est pour ce motif que les cellules se troublent sous l'influence de ce réactif), et dans lequel nagent toujours un certain nombre de corpuscules plus ou moins gros, qui tantôt paraissent blancs comme la graisse, et tantôt jaunes ou bruns, contribuant ainsi à donner cette couleur à la glande.

Les éléments des lobules glandulaires que nous venons de faire connaître sont très serrés les uns contre les autres, de sorte qu'il n'est pas rare de les voir s'aplatir mutuellement. Néanmoins il existe toujours entre eux une certaine quantité de tissu conjonctif dans lequel cheminent les vaisseaux. De plus, ces divers lobules et la glande tout entière sont munis d'une enveloppe plus solide de tissu conjonctif entremêlé de fibrilles élastiques, parfois aussi de cellules adipeuses. Dans les petites glandes, comme dans celle de la figure 180, il n'y a point d'autre subdivision que les lobules et les vésicules, ou utricules glandulaires, que nous avons décrits. Dans les glandes plus volumineuses, au contraire, les glandes labiales ou palatines, par exemple, un certain nombre de lobules simples s'entourent d'une enveloppe commune de tissu conjonctif, et constituent ainsi des lobules secondaires ; ceux-ci correspondent, pour la structure, à une glande simple, dont ils présentent également le volume, c'est-à-dire environ 1 à 3 millimètres de diamètre.

Les *canaux excréteurs* des lobules sont formés d'une enveloppe de tissu conjonctif mêlé de fibres élastiques, et d'une simple couche de cellules cylindriques, de $0^{mm},018$ à $0^{mm},022$ d'épaisseur. Dans les canaux excréteurs principaux, la tunique conjonctive, très riche en fibres élastiques, mesure déjà $0^{mm},05$ sur les petites glandes, $0^{mm},07$ et même $0^{mm},09$ sur les grandes ; l'épithélium, $0^{mm},02$ à $0^{mm},027$. Je n'ai aperçu aucune trace de fibres musculaires, soit dans la glande elle-même, soit dans les canaux excréteurs. Mais on y voit une foule de petits vaisseaux qui pénètrent dans la glande avec le canal excréteur ou entre les lobules, et forment autour de ces derniers et des vésicules un réseau lâche de capillaires de $0^{mm},007$ de diamètre, si bien que chaque vésicule entre en contact avec au moins 3 ou 4 capillaires. — Les nerfs sont très nombreux sur les canaux excréteurs ; çà et là on voit aussi quelques tubes de moyen calibre dans l'épaisseur de la glande elle-même.

Les glandes en grappe *sécrètent* un mucus transparent et jaunâtre, provenant évidemment des cellules épithéliales ; ce n'est qu'accidentellement que ce mucus se charge de granulations, de noyaux, de détritus de cellules ; il remplit les conduits excréteurs et les vésicules jusque dans leurs dernières terminaisons, où l'acide acétique le fait reconnaître facilement en le transformant en une substance visqueuse et striée. Les prétendus *corpuscules muqueux* du liquide buccal ne se montrent jamais dans les glandes muqueuses ; ce fait a été confirmé par Donders et par Bernard. A mon avis, la sécrétion du mucus normal ne procède point par voie de formation cellulaire.

B. Glandes folliculeuses.

§ 139. **Follicules simples et amygdales.** — Les follicules de la cavité buccale sont : 1° les follicules simples de la base de la langue ; 2° les follicules composés des parois latérales de l'isthme du gosier, ou les *amygdales*, *tonsilles*. Tous ces organes ont une structure complétement identique, ou plutôt les amygdales peuvent être considérées comme une réunion de follicules simples ; mais cette structure s'éloigne si notablement de celle des glandes muqueuses, qu'il est impossible de ranger dans une même catégorie les glandes muqueuses et les follicules de la bouche.

Les follicules simples de la base de la langue (fig. 171, *f*) forment au-dessus des glandes muqueuses, immédiatement au-dessous de la muqueuse, une couche presque continue qui s'étend des papilles caliciformes à l'épiglotte, et d'une amygdale à l'autre. Ils sont placés si superficiellement, que chacun d'eux forme une petite élevure qui soulève la muqueuse, et qu'il est possible de reconnaître leur nombre et leur disposition avant toute préparation. Quand on les a mis à nu, on reconnaît que chaque follicule constitue un petit organe lenticulaire, quelquefois sphérique, de 1 à 4 millimètres de diamètre, revêtu à sa face externe par la muqueuse, qui est très mince à ce niveau, plongeant dans le tissu sous-muqueux, auquel il adhère lâchement, et recevant par sa face profonde le conduit excréteur d'une glande muqueuse située plus en dedans (fig. 171, *f*, *g*). Au centre de la face superficielle, se voit, sur chaque follicule, une ouverture en forme de point, facile à distinguer à l'œil nu, souvent notablement dilatée ($0^{mm},5$ à 1^{mm}). Cette ouverture conduit dans une cavité infundibuliforme, remarquable par son étroitesse et par l'épaisseur de ses parois, relativement au volume du follicule, et remplie le plus souvent par une substance grisâtre, d'apparence muqueuse.

Chaque follicule (fig. 183) est une poche à parois épaisses qu'entoure extérieurement une membrane fibreuse continue avec les couches profondes de la muqueuse et que tapisse intérieurement un prolongement de la muqueuse buccale garni de papilles et d'un épithélium. Ces deux couches sont séparées l'une de l'autre par un tissu conjonctif délicat et vasculaire dans lequel sont déposées un certain nombre de grosses capsules ou follicules clos (fig. 183, *g*). De forme ronde ou ovalaire et de couleur blanchâtre, ces capsules ont un diamètre de $0^{mm},2$ à $0^{mm},5$ et présentent une ressemblance

frappante avec les follicules clos des glandes de Peyer ou des glandes solitaires de l'intestin, et avec les vésicules de la rate et des glandes lymphatiques; elles se composent d'une membrane d'enveloppe, de 0mm,005 à 0mm,007 d'épaisseur, assez résistante, formée de tissu conjonctif, sans mélange de fibres élastiques, et d'un contenu liquide grisâtre qui vient sourdre en forme de gouttelettes lorsqu'on fait une piqûre dans la paroi du follicule. Une portion fluide et des particules solides composent ce contenu. La première a une réaction alcaline et se trouve en quantité si minime, qu'elle n'apparaît que comme un moyen d'union entre les parties solides, qui consistent en cellules de 0mm,007 à 0mm,011 de diamètre, et en noyaux libres, de 0mm,005 à 0mm,006, sans caractère spécial. L'acide acétique rend les cellules grumeleuses, ce qui donne au contenu une couleur blanchâtre; mais il ne précipite point de mucus, caractère qui différencie ce contenu du mucus et le rapproche de celui des corpuscules spléniques. — En général, les capsules sont situées de telle façon qu'elles constituent une couche simple presque continue entre la membrane d'enveloppe et l'épithélium du follicule. Mais on rencontre aussi quelquefois, du moins chez les animaux, deux capsules placées l'une derrière l'autre, ou d'assez grands intervalles entre deux capsules voisines.

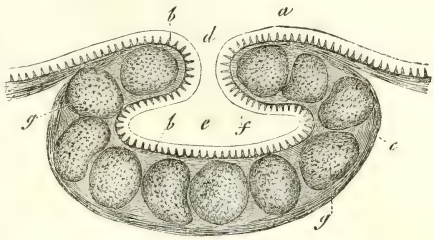

Fig. 183.

Les *vaisseaux* des follicules sont très nombreux; chez l'homme on les trouve souvent injectés de sang, ce qui permet de les suivre facilement. Des artérioles venues du dehors pénètrent dans l'intérieur de la glande en traversant l'enveloppe fibreuse, forment d'élégantes arborisations entre les diverses capsules et se terminent dans les papilles et dans les follicules. Les vaisseaux des papilles offrent la même disposition que ceux des autres papilles simples : ce sont des anses simples ou composées. Autour des capsules, les vaisseaux forment des réseaux excessivement riches et élégants, appliqués immédiatement sur la membrane externe de ces dernières, et dont les plus petits vaisseaux ont de 0mm,009 à 0mm,0014, et un trajet onduleux. Les *veines* qui ramènent le sang de ces parties sont larges et nombreuses. D'après E.-H. Weber (*Meck. Arch.*, 1827, p. 282), des *lymphatiques* sembleraient naître également dans ces glandes, et quant à des *nerfs*, j'en ai observé moi-même dans leur intérieur.

Les *amygdales* ou *tonsilles* ne sont autre chose, d'après mes recherches, qu'une agglomération d'un certain nombre (10 à 20) de follicules composés,

Fig. 183. — Follicule de la racine de la langue humaine. *a*, épithélium qui le tapisse; *b*, papilles; *c*, surface extérieure du follicule et enveloppe de tissu conjonctif; *e*, cavité du follicule; *f*, épithélium du follicule; *g*, capsule close dans l'épaisseur de la paroi du follicule. Grossissement de 30 diamètres.

fortement unis ensemble et renfermés dans une enveloppe commune ; il résulte de là un organe hémisphérique dont plusieurs follicules s'ouvrent fort souvent par un orifice commun. Les divers segments de l'amygdale, quelles que soient leur forme extérieure et la conformation de leur cavité, présentent tous la même structure. De la cavité buccale, prise pour point de départ, on voit l'épithélium pénétrer dans les diverses cavités de l'amygdale, dont il tapisse jusqu'aux dernières anfractuosités, sans subir d'autre modification qu'un faible amincissement. Au-dessous de l'épithélium, on rencontre une membrane grisâtre, molle, très vasculaire, de 1^{mm} à $0^{mm},75$ d'épaisseur, et tout à fait à l'extérieur une autre membrane, dense, plus épaisse que la première. A l'endroit où deux lobes ou segments de l'amygdale se touchent, la membrane externe leur est commune, et à la périphérie de l'organe elle se continue avec l'enveloppe générale de l'amygdale. La couche épaisse et molle qui sépare l'épithélium de la tunique fibreuse a la même composition que la couche correspondante des follicules de la racine de la langue. Là aussi se montrent, au voisinage de l'épithélium, des papilles coniques, filiformes ou même composées, de $0^{mm},14$ à $0^{mm},18$ de longueur et $0^{mm},02$ à $0^{mm},07$ de largeur, puis, à l'intérieur, des capsules closes arrondies, très serrées les unes contre les autres, de la même forme et du même volume que celles des follicules de la langue, et enfin un tissu fibreux qui réunit ces capsules entre elles, et qui est traversé par de nombreux vaisseaux. Ce système vasculaire, plus riche encore que celui des follicules de la langue, présente cependant une disposition identique, si ce n'est que les papilles reçoivent souvent plusieus anses chacune, et que les réseaux qui entourent les papilles sont plus serrés (fig. 184). Tout récemment, il m'a semblé entrevoir des vaisseaux dans l'intérieur de ces capsules, absolument comme dans les glandes de Peyer. — L'enveloppe fibreuse, enfin, est formée de tissu conjonctif et de fibres élastiques ; elle reçoit aussi quelques fibres musculaires du constricteur supérieur du pharynx. — Quant à des *nerfs*, on en trouve bien à la périphérie de l'organe et dans les papilles ; mais là, comme dans les follicules de la langue, j'en ai cherché en vain dans l'épaisseur de la membrane des capsules.

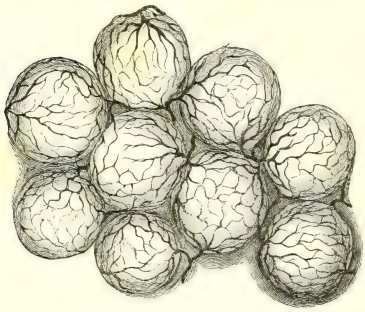

Fig. 184.

L'analogie qui existe entre la structure des amygdales et celle des follicules de la langue se retrouve dans leurs produits de sécrétion ; il faut dire, cependant, que le produit des follicules de la langue est très difficile à obtenir à l'état de pureté, puisqu'il se mélange avec celui des glandes muqueuses

Fig. 184. — Vaisseaux de quelques capsules closes de l'amygdale de l'homme, vus de l'intérieur d'un follicule. Grossissement de 60 diamètres.

qui s'ouvrent dans leur intérieur. Ce produit est formé d'une substance blanc grisâtre, d'apparence muqueuse, mais qui, d'après mes recherches, ne contient point de mucine ; ce qui le constitue, ce seraient, ou bien des lamelles d'épithélium éliminées, ou bien de l'épithélium mêlé de cellules et de noyaux identiques avec ceux qui tapissent les parois des follicules. Comment se forment ces cellules et quelle est leur origine ? Je l'ignore. Il est très vraisemblable, cependant, qu'elles proviennent de follicules rompus ; peut-être faut-il admettre que chez l'homme, ces follicules, une fois arrivés à un certain développement, éclatent ; mais ce qu'on voit chez les animaux semble peu favorable à cette hypothèse.

De tout ce qui a été dit dans ce paragraphe on peut conclure que je regarde comme complétement inexacte la description que Sappey a donnée récemment (*Gazette hebdomad.*, 7 décembre 1855, p. 877) des amygdales et des follicules de la langue.

Chez l'homme, l'inflammation des amygdales semble déterminer un gonflement notable des capsules, des modifications dans leur contenu, et enfin leur rupture. Les kystes remplis d'une matière puriforme ou caséeuse, qu'on décrit dans les maladies des amygdales, pourraient bien n'être autre chose, quand ils ne dépassent pas un certain volume, que ces mêmes capsules qui, en crevant, laissent échapper ensuite la matière sécrétée, laquelle s'accumule dans les grandes cavités. C'est ce qui explique pourquoi les parois des amygdales présentent si rarement leur structure normale, et pourquoi on y rencontre tout au plus des capsules ouvertes, et même le plus souvent une substance granuleuse traversée par des fibres, avec des détritus de papilles et d'épithélium. Mais chez les enfants, et dans certains cas d'hypertrophie légère des amygdales, les capsules se distinguent très nettement. Quant aux animaux, on peut recourir avec avantage aux tonsilles du cochon et du mouton, aux follicules de la langue de bœuf, à des organes analogues aux amygdales, situés à l'entrée du larynx, chez le cochon, le mouton et le bœuf : dans toutes ces parties, examinées à l'état frais ou après durcissement dans l'alcool concentré, la structure des follicules peut être étudiée avec beaucoup de succès.

La substance grisâtre, jaunâtre ou verdâtre, molle ou d'une certaine consistance, qu'on rencontre si souvent comme produit anormal dans les cavités des amygdales, renferme des cellules à noyau de différents volumes, qui tantôt ont subi la transformation graisseuse et tantôt présentent des vacuoles et des membranes épaissies ; elle contient de plus de l'épithélium (sans cils vibratiles, contrairement à l'assertion de Valentin), souvent des cristaux de cholestérine et des cryptogames. Le contenu des follicules est plus voisin de l'état normal lorsqu'il n'est composé que d'épithélium, de petites cellules sans graisse et de noyaux libres, ces deux derniers éléments étant analogues à ceux des follicules : mais l'abondance de ce contenu doit souvent faire songer à un excès de développement. Néanmoins je suis porté à considérer ces cellules et ces noyaux comme composant la véritable sécrétion des amygdales, surtout à cause de l'existence de ces mêmes éléments chez les animaux, le mouton, par exemple, où ils sont cependant moins abondants. Évidemment, à l'état normal, ce contenu ne provient pas directement des follicules ; il se forme, à mon avis, dans un blastème exsudé à travers les parois de l'organe. Cette manière de voir n'explique point le rôle des capsules closes de l'amygdale et des follicules de la langue, auxquels tous deux s'applique ce qui précède. Si ces capsules ne crèvent pas à certains moments, leur rôle dans l'acte de la sécrétion doit se borner à élaborer dans leur cavité un liquide qui, pénétrant plus tard dans la cavité du follicule, servirait ensuite à former le véritable produit de sécrétion. Du reste, en présence de la grande analogie qu'on observe entre les capsules en question et celles des glandes solitaires de l'intestin, et

surtout des glandes de Peyer, puis celles de la rate et des glandes lymphatiques, on peut se demander si l'on ne doit pas rapprocher tous ces organes. Brücke s'est nettement exprimé dans ce sens, non sans raison, à mon avis. Mais, d'un autre côté, on n'oubliera pas que ces follicules sécrètent bien certainement, ce qui empêche de les assimiler complétement aux glandes lymphatiques (Brücke). Dans ma pensée, ce sont les follicules solitaires des gros intestins qui s'en rapprochent le plus : dans ces organes, en effet, il se fait également une sécrétion dont le produit est versé dans la fossette située au-dessus d'eux ; viennent ensuite les glomérules de Peyer, auxquels on pourrait assimiler les amygdales.

C. Glandes salivaires.

§ 140. **Structure des glandes salivaires.** — Les glandes salivaires, c'est-à-dire les glandes parotide, sous-maxillaire, sublinguale et de Rivinus, ont une structure tellement semblable à celle des glandes muqueuses en grappe, qu'il serait superflu d'en donner une description détaillée. Ce sont des glandes en grappe composée qui peuvent être considérées comme une agrégation de nombreuses glandes muqueuses. Les lobules de premier et de second ordre dont se composent ces glandes correspondent, les derniers à des glandes muqueuses entières, les premiers à leurs divers lobules. Les lobules de second ordre, à leur tour, se réunissent pour former un certain nombre de segments plus importants, dont l'ensemble constitue la glande. Les canaux excréteurs sont plus ou moins ramifiés, suivant le nombre des subdivisions de l'organe ; mais, en définitive, ils se terminent de la même manière que ceux des glandes muqueuses.

La *structure intime* des glandes salivaires n'offre guère plus de particularités. Dans les trois espèces de glandes, les vésicules glandulaires ont $0^{mm},036$ — $0^{mm},054$ — $0^{mm},067$ de diamètre ; la forme de ces vésicules n'est pas moins variable que dans les glandes muqueuses, et le canal excréteur en naît de la même manière. La *membrane propre* des glandes salivaires présente souvent un double contour ; toujours elle est tapissée, à sa face interne, d'un épithélium pavimenteux dont les cellules, à noyau unique, et larges de $0^{mm},01$ à $0^{mm},018$, s'obtiennent quelquefois à l'état d'isolement lorsqu'on écrase simplement une de ces glandes. Donders avance avec raison que dans les glandes sous-maxillaires et sublinguales, ces cellules contiennent constamment du mucus et un certain nombre de granulations graisseuses et pigmentaires ; tandis que celles de la parotide sont privées de mucus, et ne présentent des granulations que beaucoup plus rarement. Dans les premières, le contenu cellulaire est troublé par l'acide acétique, qui, ajouté en excès, ne lui rend pas sa transparence. Il faut donc s'abstenir d'acide acétique quand on étudie la structure des glandes salivaires : on emploiera de préférence la soude étendue, qui permet de reconnaître les cellules épithéliales *in situ*.

Les *canaux excréteurs* des glandes salivaires sont revêtus intérieurement d'un épithélium cylindrique, en couche simple, dont les éléments ont jusqu'à $0^{mm},036$ de longueur. Le reste de la paroi, très épaisse dans le conduit de Sténon, beaucoup plus mince dans les autres, est formé par

un tissu dense et serré, composé de tissu conjonctif et d'une foule de réseaux étroits de fibres élastiques fines et moyennes. Ce n'est que dans le canal de Wharton qu'on trouve, à grand'peine, en dehors de l'épithélium et de deux couches de fibres élastiques, transversales et longitudinales, une faible couche de fibres musculaires lisses, très difficiles à isoler, et munies de petits noyaux peu distincts, ayant de $0^{mm},009$ à $0^{mm},014$ de longueur, tout au plus $0^{mm},018$. Ces fibres, dirigées dans le sens de la longueur, sont recouvertes par une couche de tissu conjonctif mêlée de fibrilles élastiques.

Les *vaisseaux sanguins* des glandes salivaires sont très nombreux et n'offrent rien de spécial. Leurs capillaires ont $0^{mm},007$ à $0^{mm},009$ de diamètre et forment des réseaux à larges mailles qui entourent les vésicules glandulaires ; il en résulte que chaque vésicule reçoit du sang de plusieurs côtés à la fois. Les canaux excréteurs eux-mêmes sont assez riches en vaisseaux. Il existe également des *lymphatiques* dans les glandes salivaires ; mais on connaît peu leur distribution dans l'intérieur de ces organes. Des *filets nerveux* émanés du *plexus carotidien externe* pénètrent dans les glandes salivaires en même temps que les vaisseaux ; en outre, le ganglion lingual (lingual et corde du tympan), fournit des rameaux aux glandes sous-maxillaire et sublinguale, le facial et probablement le nerf auriculaire antérieur, à la parotide. Quant à la distribution de ces nombreux nerfs, je ferai remarquer seulement qu'il est impossible de découvrir des tubes nerveux sur les plus petits lobules glandulaires, tandis qu'il est facile d'en constater sur les vaisseaux d'un certain calibre et sur les canaux excréteurs. Chez les animaux, les conduits de Rivinus, surtout, m'ont offert de nombreux réseaux nerveux, dont les fibres avaient $0^{mm},002$ à $0^{mm},005$ de largeur. Dans la parotide du cheval, Donders a trouvé des tubes nerveux opaques qui se bifurquaient et qui se terminaient par une extrémité libre (*loc. cit.*, fig. III).

Le *liquide sécrété* par les glandes salivaires à l'état normal ne renferme aucune particule solide ; mais on y rencontre accidentellement des cellules cylindriques, provenant des canaux excréteurs, ou quelques cellules à demi-détruites détachées de l'épithélium des vésicules. Ce liquide varie dans ses caractères physiques et chimiques suivant qu'il a été fourni par telle ou telle glande. La *salive parotidienne* est limpide et fluide ; de même que les vésicules de la parotide, elle ne contient point de mucus. Le produit de la glande sous-maxillaire, au contraire, est filant chez les animaux, et renferme du mucus ; ces caractères se retrouvent, d'après Bernard, dans les extraits aqueux préparés avec cette glande. Chez l'homme, on trouve ordinairement dans le canal de Wharton une espèce de mucus peu abondante, composée essentiellement de cylindres et de détritus de cellules épithéliales des vésicules glandulaires, et ne renfermant qu'une proportion très minime d'une substance coagulable par l'acide acétique, qui est peut-être du mucus. Lorsqu'on écrase les vésicules glandulaires, au contraire, on en retire le plus souvent une assez grande quantité de mucus, formant un coagulum filamenteux avec l'acide acétique ; il en est de même des cellules épithéliales qui tapissent ces vésicules. Le mucus est plus abondant encore dans les

vésicules de la glande sublinguale. Il se rencontre aussi, le plus souvent, dans le canal de Bartholin ; quant aux conduits de Rivinus, ils sont remplis, chez l'homme et chez les animaux, d'un mucus amorphe, jaunâtre, visqueux, parfaitement coagulé par l'acide acétique, et qu'on retrouve également dans les conduits des petites glandes muqueuses, ainsi que dans leurs vésicules. Il suit de là que les glandes salivaires, à l'exception de la parotide, se rapprochent beaucoup des glandes muqueuses de la bouche ; tout au moins peut-on dire que la division de ces diverses glandes en deux groupes tout à fait distincts n'est rien moins que justifiée.

C'est ici le lieu de dire quelques mots sur les *corpuscules salivaires* ou *muqueux* des auteurs : ce sont des cellules arrondies, de $0^{mm},01$ de diamètre, munies d'un ou de plusieurs noyaux, et qu'on rencontre pour ainsi dire constamment, bien qu'en proportions variables, dans le liquide buccal. La plupart des auteurs les font dériver des glandes muqueuses ou salivaires ; mais c'est à tort, car l'examen de ces deux espèces de glandes et de leurs canaux excréteurs donne la preuve qu'elles ne sécrètent aucune particule solide. A mon avis, les corpuscules muqueux ne sont autre chose que des produits de la muqueuse buccale ; bien que constants, en quelque sorte, ils ne sont nullement normaux ; ils forment plutôt une variété des corpuscules inflammatoires ou purulents, avec lesquels, comme on sait, ils offrent la plus grande analogie de structure (voy. mon *Anat. Micr.*, § 132). Il est certain que ce ne sont pas des cellules épithéliales qui auraient subi un arrêt de développement, puisqu'on les rencontre dans des régions dont l'épithélium est tout à fait intact. Je n'entends pas dire par là que si, par une cause quelconque, il se forme sur la gencive, par exemple, de petites plaies où l'épithélium se trouve détruit, il ne puisse se développer là, comme sur toute plaie, des corpuscules muqueux ou inflammatoires, qu'on pourrait considérer ensuite comme des cellules épithéliales arrêtées dans leur développement ; je prétends seulement que, dans les circonstances normales, ce fait ne se produit point dans la cavité buccale.

Pour étudier la muqueuse buccale, il est indispensable de se procurer des coupes verticales de cette membrane fraîche, ou durcie dans l'alcool et desséchée ; sur ces coupes on voit très bien l'épithélium et les papilles ; une solution très étendue de soude caustique rend ces éléments encore plus nets, et permet d'observer facilement les cellules les plus profondes, placées verticalement. Les papilles seront examinées avec avantage sur des lambeaux de muqueuse, qu'on a fait macérer dans l'eau, ou sur des coupes verticales ou horizontales de cette membrane traitée par la potasse caustique, en tant qu'il s'agit simplement d'étudier la disposition et la forme des papilles ; ce réactif détache rapidement l'épithélium. On s'y prendra de la même manière pour étudier les papilles de la langue, dont l'épithélium, d'ailleurs, est rarement intact, celui des papilles filiformes surtout. C'est encore la soude étendue qui permet de voir le mieux les nerfs de toutes ces parties ; l'acide acétique peut aussi rendre quelques services dans certains cas. Une dissection minutieuse fournit déjà des résultats importants sur la disposition des muscles de la langue, surtout si l'on fait usage de langues qui ont longtemps séjourné dans l'alcool. On peut employer aussi dans ce but des langues fraîches, mais avec beaucoup moins d'avantage ; il faut, en général, les faire bouillir dans l'eau jusqu'à ce qu'elles soient bien ramollies. Pour obtenir des coupes minces, propres aux observations microscopiques, il faut se servir d'une langue desséchée ou durcie dans l'alcool ou par l'ébullition : ces coupes seront traitées ensuite par la soude, qui les rend transparentes, mais en attaquant quelque peu les fibres musculaires. Il est important d'examiner des coupes verticales, longitudinales et transversales ; on n'oubliera pas la région glandulaire de l'organe. Nous avons déjà indiqué ses particularités les plus importantes qui se rattachent aux glandes.

Bibliographie. — W. Bowman, art. Mucous membrane, dans *Todd's Cyclopædia of Anatomy*, avr. 1842. — E.-H. Weber, *Ueber die Schleimbälge und zusammengesetzten Drüsen der Zunge und über den Bau der Parotis*, dans *Meckel's Arch.*, 1827, p. 276 et 280. — A. Sebastian, *Recherches anatomiques, physiologiques et pathologiques sur les glandes labiales*, Groningue, 1842. — N. Ward, art. Salivary Glands, dans *Todd's Cyclopædia of Anatomy*, sept. 1848, part. XXXIII, p. 421. — C. Rahn, *Einiges über die Speichelsecretion*, Zürich, 1850. — C. Ludwig, *Neue Versuche über die Beihülfe der Nerven zur Speichelsecretion*, dans *Mitth. d. Zürch. nat. Ges.* 1850, nos 53 et 54, et *Zeitschr. f. rat. Med.* 1851. — Donders, *Bijdrage tot de Kennis van den bouw der Org. voor spijsvertering*, etc., dans *Ned. Lanc.*, 1853, oct. nov., p. 295. — Bernard, *Rech. sur la structure des glandes salivaires*, dans *Mém. de la Soc. de biol.*, t. IV. — C.-J. Baur, *Ueber den Bau der Zunge*, dans *Meckel's Arch.*, 1822, p. 350. — P.-N. Gerdy, *De la structure de la langue*, dans *Recherches d'anatomie, de physiologie et de pathologie*, Paris, 1823. — P.-F. Blandin, *Sur la structure de la langue*, dans *Arch. génér. de médecine*, 1823. — J. Zaglas, *On the Muscular Structure of the Tongue of Man and Certain of Mammalia*, dans *Annals of Anatomy and Physiology ed. by J. Goodsir*, 1850, I, p. 1. — H. Hyde Salter, art. Tongue, dans *Todd's Cyclopædia of Anatomy*, IV, June and Sept., 1850. — C.-B. Brühl, *Ueber den Bau der Zunge der Haussæugethiere*, dans *Kleine Beiträge zur Anatomie der Haussæugethiere*, Wien, 1850, p. 1 à 6. — Sappey, *Sur les lymphatiques de la langue*, dans *Compt. rend.* 1847, p. 26, et *Fror., Not.*, 1848, VI, p. 88. — On consultera en outre les travaux de E.-H. Weber, Valentin (dans le *Handw. d. Phys.*), Todd-Bowman, Henle, Arnold, Huschke, Krause, et les miens; les planches de Berres, Arnold, Langenbeck, Ecker, Bonamy et Beau.

ARTICLE IV. — DES DENTS.

§ 141. **Parties dont se composent les dents.** — Les *dents* sont des organes durs, implantés dans l'épaisseur des bords alvéolaires des mâchoires, qui, par leur texture, se rapprochent beaucoup des os, mais qui, d'après leur mode de développement, doivent être considérés comme des formations muqueuses.

Les dents présentent à considérer la *dent* proprement dite et ses *parties molles*. La première se divise en une portion libre, appelée *couronne*, et une portion cachée dans l'alvéole, ou la *racine :* celle-ci est unique ou multiple. Les diverses formes qu'affectent ces parties sont décrites dans les traités d'anatomie. Les dents sont creusées d'une cavité, appelée *cavité dentaire*, qui se prolonge, en forme de canal, dans les racines (*canal dentaire*), pour s'ouvrir à la pointe de ces dernières par un petit orifice ordinairement simple, rarement double (Havers, Raschkow). Les parties molles comprennent : 1° la *gencive* (*gingiva*), membrane dense, formée par la réunion de la muqueuse et du périoste de la mâchoire, et qui circonscrit la moitié inférieure de la couronne ou le *collet* de la dent ; 2° le *périoste alvéolaire*, qui unit intimement la dent avec l'alvéole, et 3° enfin le *germe dentaire* (*pulpa dentis*), organe mou, riche en vaisseaux et en nerfs, qui remplit la cavité de la dent, et qui, franchissant l'orifice de la racine, vient adhérer au périoste alvéolaire.

La *dent* proprement dite (fig. 185) est composée de trois tissus bien distincts, qui sont : 1° l'*ivoire*, qui constitue la masse principale de la dent, dont il détermine la forme générale; 2° l'*émail*, qui forme une couche

assez épaisse enveloppant la couronne, et 3° le *cément*, qui recouvre la face externe de la racine.

§ 142. **De l'ivoire.** — L'*ivoire* (*substantia eburnea, ebur; dentine* des Anglais) (fig. 185, *d*) est une substance d'un blanc jaunâtre, translucide ou même transparente quand on en examine une couche mince prise sur une

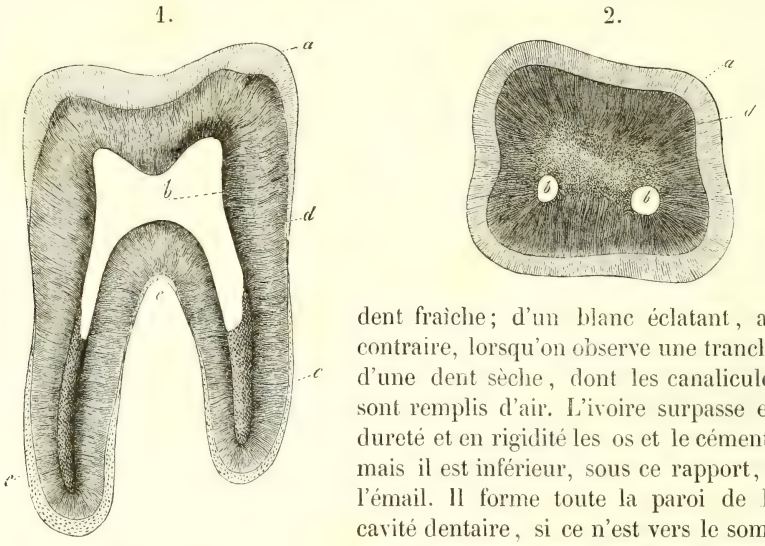

Fig. 185.

dent fraîche; d'un blanc éclatant, au contraire, lorsqu'on observe une tranche d'une dent sèche, dont les canalicules sont remplis d'air. L'ivoire surpasse en dureté et en rigidité les os et le cément; mais il est inférieur, sous ce rapport, à l'émail. Il forme toute la paroi de la cavité dentaire, si ce n'est vers le sommet de la racine; sur une dent intacte, non usée par le frottement, il ne se montre nulle part à l'extérieur, attendu que l'émail recouvre la couronne et même le collet, tandis que le cément revêt toute la racine.

L'ivoire est formé d'une *substance fondamentale* et d'une foule de *canalicules dentaires* qui la traversent. La substance fondamentale, dans les dents fraîches, paraît complétement homogène, même sur des tranches excessivement fines; elle ne présente aucune trace de cellules, de fibres ou d'autres éléments dont elle serait composée. Sur des dents dépouillées de leurs sels calcaires, elle a une grande tendance à se diviser en grosses fibres parallèles aux canalicules; ces fibres, à leur tour, peuvent être séparées en fibres plus fines, n'ayant que $0^{mm},005$ à $0^{mm},007$ de largeur. Mais déjà la forme irrégulière de ces fibres démontre qu'elles sont purement artificielles; en effet, leur production résulte tout simplement de cette circonstance que les canalicules sont très rapprochés les uns des autres et tous parallèles entre eux. La substance fondamentale se montre dans toutes les parties de l'ivoire, mais en proportions diverses; elle est, en général, moins abondante dans la couronne que dans la racine, et vers la cavité dentaire que dans les portions extérieures qui touchent à l'émail et au cément.

Les *canalicules dentaires* (fig. 186, 187) sont des tubes microscopiques,

Fig. 185. — Dent molaire de l'homme, grossie environ 15 fois. 1, section longitudinale; 2, section transversale. *a*, émail; *b*, cavité dentaire; *c*, cément; *d*, ivoire et canalicules dentaires.

de $0^{mm},0015$ à $0^{mm},002$ de largeur, pouvant atteindre jusqu'à $0^{mm},005$ dans la racine; ils commencent par un orifice ouvert sur la paroi de la cavité

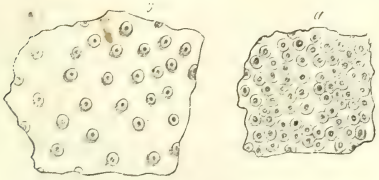

Fig. 186.

dentaire et traversent toute l'épaisseur de l'ivoire, jusqu'à l'émail et au cément. Chaque canalicule possède une paroi propre, dont l'épaisseur est en rapport avec le diamètre du canalicule. Sur des coupes transversales, les seules qui permettent de la reconnaître, cette paroi se montre sous la forme d'un anneau étroit de couleur jaunâtre, circonscrivant la lumière du canalicule; sur des coupes longitudinales, elle se dérobe presque complétement à la vue. Pendant la vie, les canalicules contiennent une substance transparente, vraisemblablement fluide, qui les rend plus difficiles à apercevoir sur des pièces fraîches. Sur des tranches sèches, au contraire, les canalicules sont remplis d'air, et se montrent à la lumière transmise comme des lignes noires; à la lumière directe, sous la forme de filaments brillants. Le nombre des canalicules est si considérable, qu'en beaucoup d'endroits leurs parois arrivent presque au contact : c'est ce qui fait que les tranches sèches d'une dent sont d'une couleur blanc de lait, et ne peuvent servir aux observations microscopiques qu'autant qu'elles sont excessivement minces, à moins cependant

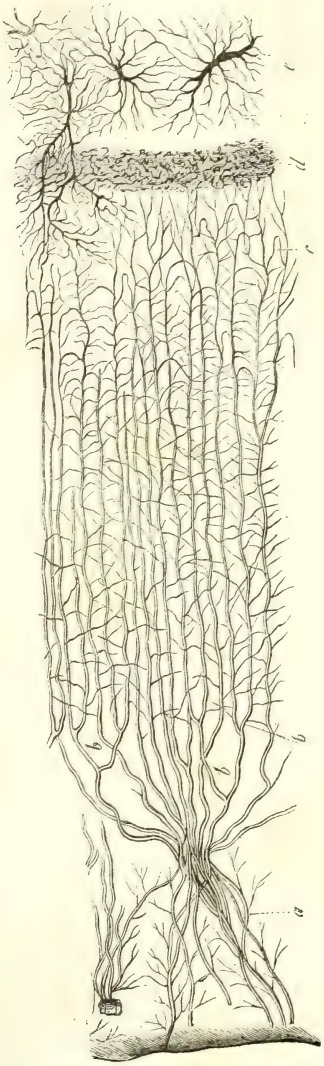

Fig. 187.

Fig. 186. — Section transversale des canalicules dentaires, tels qu'on les voit habituellement. Grossissement de 450 diamètres. *a*, canalicules très serrés; *b*, canalicules plus clair-semés.

Fig. 187. — Canalicules dentaires de la racine, vus à un grossissement de 350 diamètres. *a*, surface interne de l'ivoire, avec peu de canalicules; *b*, bifurcation de canalicules; *c*, terminaisons en anse; *d*, couche granuleuse consistant en petits globules d'ivoire sur les limites de l'ivoire; *e*, cavités osseuses du cément, dont l'une s'anastomose avec des canalicules dentaires. Chez l'homme.

qu'on n'ait expulsé l'air des canalicules au moyen d'un liquide convenable et peu visqueux.

Le *trajet* des canalicules dentaires présente certaines particularités constantes, dont on prendra une bonne idée dans les figures 187 et 188; ils sont plutôt *onduleux* que rectilignes, et offrent de nombreuses *ramifications* et *anastomoses*. Chaque canalicule décrit, en général, deux ou trois grandes courbes, et un nombre très considérable (jusqu'à 200 sur une ligne, Retzius) de courbes plus petites, plus ou moins prononcées; quelquefois même on observe de véritables coudes ou une disposition en spirale. Les *ramifications* des canalicules (fig. 187, 188) sont tantôt des *bifurcations* et tantôt des *ramifications* proprement dites. Les bifurcations sont très nombreuses à l'origine des canalicules, près de la cavité dentaire; un canalicule se divise le plus souvent en deux autres dont la lumière est, à peu de chose près, la même que la sienne propre. Les bifurcations peuvent se répéter deux à cinq fois, ou même plus souvent encore, de sorte que d'un seul canalicule naissent 4, 8, 16 canalicules ou plus. Les canalicules qui succèdent à ces bifurcations, déjà un peu plus étroits, marchent parallèlement entre eux vers la superficie de l'ivoire, et ce n'est que dans la moitié ou le tiers externe de cette substance qu'ils se ramifient de nouveau. Dans la racine, ces nouvelles ramifications ressemblent à des branches qui partiraient du tronc principal; dans la couronne, ce sont des bifurcations terminales. Ces dernières sont toujours très rares, tandis que dans la racine les branches sont ordinairement très nombreuses et très serrées, et forment, avec le canal principal, un angle droit ou aigu, ce qui donne à l'ensemble la forme d'une plume ou d'un pinceau; ce dernier aspect se présente lorsque les canalicules ont une certaine longueur et se ramifient encore à leur tour. Les extrémités des canalicules dentaires sont plus ou moins fines, suivant le nombre de dichotomisations qu'ils ont subies; il en est de si ténues, qu'elles ne sont comparables qu'aux fibrilles du tissu conjonctif, et finissent enfin par se dérober à la vue. Quand on peut poursuivre les canalicules jusqu'à leur extrémité, on les voit tantôt se terminer à la surface de l'ivoire, souvent dans une couche grenue que nous décrirons plus tard, et tantôt s'avancer dans les portions les plus internes de l'émail et du cément; tantôt enfin ils se réunissent deux à deux dans l'épaisseur de l'ivoire, pour former des anses (*anses terminales des canalicules dentaires*). Les *branches* des canalicules principaux sont presque toujours très fines; elles sont ordinairement simples, quelquefois cependant ramifiées, et paraissent servir à établir des communications entre des canalicules voisins ou même assez éloignés; cet usage est évident dans la racine, où les branches sont excessivement nombreuses. Ces anas-

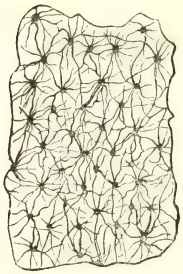

Fig. 188.

Fig. 188. — Section transversale des canalicules dentaires de la racine, destinée à montrer leurs nombreuses anastomoses. Grossissement de 350 diamètres. Chez l'homme.

tomoses forment de simples ponts transversaux ou bien des anses. Les ramifications ultimes se comportent comme les extrémités simples ou bifurquées des canalicules principaux, et se terminent soit par des extrémités libres, soit par des anses, dans l'ivoire, qu'elles dépassent aussi quelquefois.

La *composition chimique* de l'ivoire sec est la suivante, d'après Bibra :

	Molaire d'une femme de vingt-cinq ans.	Molaire d'un adulte.	Incisive du même.
Phosphate de chaux et traces de fluorure de calcium. . .	67,54	66,72	
Carbonate de chaux.	7,97	3,36	
Phosphate de magnésie . . .	2,49	1,08	
Sels solubles	1,00	0,83	
Cartilage.	20,42	27,61	
Graisse.	0,58	0,40	
	100,00	100,00	
Substances organiques. . . .	21,00	28,01	28,70
Substances inorganiques. . .	79,00	71,99	71,30

Pepys a trouvé, dans les dents fraîches, 28 parties de substance cartilagineuse, 62 de matières inorganiques, et 10 parties d'eau, en y comprenant les pertes. D'après Tomes, les dents, débarrassées de la pulpe dentaire, perdent $\frac{1}{8}$ à $\frac{1}{17}$ de leur poids par la dessiccation. La substance organique des dents est facile à extraire par le moyen de l'acide chlorhydrique; elle est en tout semblable à celle des os, et se transforme en gélatine par l'ébullition. Suivant Hoppe (*loc. cit.*), la portion interne de l'ivoire du cochon fournirait très peu de *gélatine* par l'ébullition, les corpuscules de l'ivoire (voy. plus bas) restant insolubles. Le *cartilage dentaire*, comme on l'appelle, conserve exactement la forme comme aussi la structure de l'ivoire, si ce n'est que les canalicules y sont difficiles à démontrer. Lorsqu'il est ramolli par la macération dans un acide ou un alcali, on trouve la substance fondamentale en voie de dissolution, *tandis que les parois des canalicules dentaires sont demeurées intactes et devenues très faciles à isoler* (voy. mon *Anat. micr.*, II, 2, p. 61, fig. 189). Si la macération dure plus longtemps, tout finit par se dissoudre. Un autre moyen, non moins expéditif, d'isoler les canalicules dentaires, consiste à faire bouillir un temps suffisant le cartilage dentaire dans l'eau (Hoppe). Quand on brûle les dents, il ne reste que la partie inorganique, qui conserve également la forme de la dent intacte; il en est de même quand on les traite par les alcalis caustiques. Ainsi, les dents résultent d'une combinaison intime de substances organiques et inorganiques, de même que les os, dont elles se rapprochent beaucoup par la composition chimique.

Les anneaux qu'on observe habituellement, sur des coupes transversales, autour des canalicules dentaires (fig. 186), ne constituent pas leur véritable paroi; ils résultent de ce que, même sur une tranche très fine, on voit toujours une certaine étendue des canalicules; or, comme les canalicules affectent un trajet curviligne, leurs parois paraissent plus épaisses qu'elles ne sont véritablement. L'ouverture du

canalicule étant placée exactement au foyer, on n'aperçoit, au lieu de cet anneau foncé, qu'un liséré jaunâtre très étroit, qui me paraît être la vraie paroi. Ce qui démontre qu'il en est ainsi, c'est l'observation de coupes transversales ou obliques dont les canalicules sont remplis par un liquide; sur ces préparations on reconnaît évidemment de petits canalicules jaunâtres et de petits anneaux d'un diamètre presque égal à celui de la lumière des canalicules.

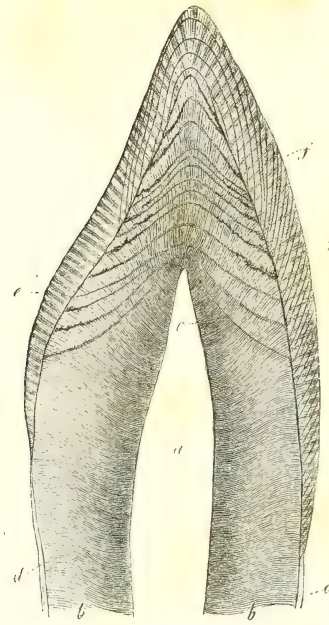

Fig. 189.

Il n'est pas rare de trouver dans l'ivoire une sorte de stratification, marquée surtout dans la couronne, et indiquée, sur des coupes longitudinales, par des lignes courbes plus ou moins parallèles aux contours de la couronne et plus ou moins rapprochées les unes des autres (fig. 189), sur des coupes transversales, par des anneaux. Ces lignes, appelées par Owen *lignes de contour*, résultent de ce que l'ivoire s'est déposé couche par couche; elles sont très distinctes de ces lignes chatoyantes, découvertes par Schreger, qui sont exactement parallèles à la cavité dentaire, et dépendent des inflexions principales des canalicules. Les lignes de contour sont remarquablement distinctes chez les animaux, notamment chez les cétacés et les pachydermes (*zeuglodon*, *dugong*, *éléphant*), ainsi que chez le morse. Sur des dents fossiles, on voit quelquefois l'ivoire se diviser en lamelles (Owen), et chez l'homme on observe quelque chose d'analogue sur les dents fraîches et sur le cartilage dentaire.

Assez souvent les canalicules dentaires de la couronne s'avancent un peu dans l'émail, où ils s'élargissent quelquefois pour constituer des cavités plus ou moins spacieuses (fig. 193) qu'on doit considérer comme des productions pathologiques. Une autre disposition qui paraît s'éloigner du type normal, ce sont les *espaces interglobulaires* de l'ivoire lui-même (fig. 190). Sous ce nom, Czermak désigne certaines cavités très irrégulières, limitées par des prolongements sphériques de l'ivoire, et qui ne manquent complétement, pour ainsi dire, dans aucune dent. Dans la couronne, les espaces interglobulaires sont le plus nombreux au voisinage de l'émail, où ils forment souvent une couche mince et

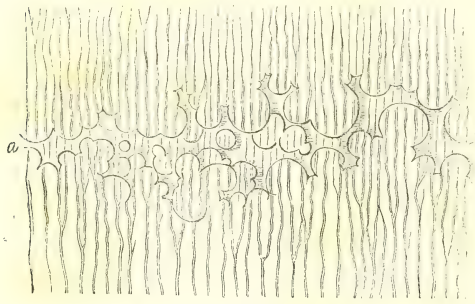

Fig. 190.

Fig. 189. — Partie supérieure d'une incisive coupée suivant son axe longitudinal. Grossissement de 7 diamètres. *a*, cavité dentaire; *b*, ivoire; *c*, lignes de contour arciformes et espaces interglobulaires; *d*, cément; *e*, émail, dans lequel on reconnaît le trajet des fibres dans diverses directions; *ff*, lignes colorées de l'émail. Chez l'homme.

Fig. 190. — Fragment d'ivoire avec des globules de l'ivoire entre lesquels sont des espaces remplis d'air (espaces interglobulaires). Grossissement de 350 diamètres.

recourbée qui s'étend au-dessous de toute la face interne de l'émail; mais examinée de plus près, elle se trouve composée d'un grand nombre de couches fines, occupant la terminaison des lignes de contour (fig. 189). On les rencontre aussi plus profondément, mais toujours, sur des tranches longitudinales, en séries qui répondent aux lignes de contour. Tantôt les espaces eux-mêmes sont très considérables et traversent ou interrompent dans leur trajet un grand nombre de canalicules dentaires ; tantôt, au contraire, ils sont fort petits, de sorte qu'ils n'ont de rapports qu'avec un nombre limité de canalicules. Dans le premier cas, leurs parois se montrent sous la forme de proéminences sphériques qui ont $0^{mm},005$ à $0^{mm},027$ et plus en hauteur, dont l'aspect est complétement celui de l'ivoire et que traversent également les canalicules dentaires : ils font évidemment partie de l'ivoire ; dans le second cas, au contraire, ces *globules d'ivoire*, comme je les appellerai, ne sont pas toujours distincts. Cela s'applique particulièrement aux espaces très petits qui, vu leur forme dentelée et leurs relations avec les canalicules dentaires, pourraient être considérés comme des corpuscules osseux dans l'ivoire, et en effet quelques auteurs les ont envisagés de cette manière. Mais on réussit presque toujours, dans la couronne du moins, à constater la ressemblance de ces espaces avec ceux dont nous avons parlé en premier lieu. La chose est plus épineuse à la racine, où les petits espaces interglobulaires et les globules forment une couche granuleuse (*granular layer*, Tomes) qui ressemble souvent à une couche de petites cavités osseuses ou de noyaux simples. Je n'ai rencontré que très rarement de véritables cavités osseuses dans l'ivoire normal, et toujours c'était au voisinage du cément (fig. 187): les espaces interglobulaires et les globules d'ivoire, au contraire, se montrent aussi dans l'intérieur de l'ivoire de la racine et sur la paroi de la cavité dentaire, où ils sont remarquablement développés, au point que souvent il est possible de les reconnaître à l'œil nu dans certaines inégalités qu'ils déterminent. Les espaces interglobulaires, qui sont normaux dans la dent en voie de développement, ne contiennent point de liquide pendant la vie, comme on pourrait le croire au premier abord, mais bien une substance molle, analogue au cartilage dentaire et d'une structure identique avec celle de l'ivoire. Chose remarquable, cette substance, qui présente également des tubes, résiste beaucoup mieux à l'acide chlorhydrique que la substance fondamentale de la dent ossifiée; aussi peut-on l'isoler complétement, exactement comme les canalicules dentaires. Sur des tranches, la *substance interglobulaire* se dessèche ordinairement si bien, qu'il en résulte une excavation dans laquelle l'air pénètre, de sorte qu'alors il ne peut être question que d'*espaces* interglobulaires. Il est des dents qui, il est vrai, ne présentent point de substance interglobulaire; mais on y retrouve encore les contours partiels des globules de l'ivoire, sous la forme de lignes courbes très fines (*dentinal cells*, Owen).

Très rarement on rencontre, chez l'homme, de l'ivoire traversé par des canalicules de Havers (*vasodentine*, Owen), tel qu'il existe chez beaucoup d'animaux. Je ne connais, sous ce rapport, que le cas observé par Tomes (*loc. cit.*, p. 225), dans lequel les canaux vasculaires étaient très nombreux. Mais il est assez fréquent de voir dans l'ivoire qui comble la cavité dentaire oblitérée, à côté de canalicules dentaires plus ou moins irréguliers, quelques canalicules de Havers, et des cavités arrondies (*osteodentine*, Owen), qui figurent des corpuscules osseux.

§ 143. **De l'émail.** — L'*émail* forme une couche continue à la surface externe de la couronne, couche dont la plus grande épaisseur répond à la surface triturante de la dent, et qui diminue de plus en plus vers la racine, pour se terminer enfin par un bord droit ou dentelé, un peu plus tôt sur les faces latérales que sur les faces antérieure et postérieure de la dent. La surface externe de l'émail paraît complétement lisse; mais en réalité elle est couverte de très petites saillies linéaires, disposées transversalement

et très rapprochées les unes des autres ; quelquefois on y voit aussi des rugosités circulaires plus prononcées. L'émail est revêtu d'une membrane délicate, découverte par Nasmyth, et que j'appellerai *cuticule de l'émail;* cette membrane adhère si intimement à l'émail, qu'elle n'en peut être séparée que par le moyen de l'acide chlorhydrique. S'il faut en croire Berzelius et Retzius, une membrane analogue existerait à la face interne de l'émail, qu'elle séparerait de l'ivoire : il m'a toujours été impossible jusqu'ici de la découvrir. L'émail a une couleur bleuâtre ; en couche mince il est translucide. L'émail est beaucoup plus rigide et plus dur que les autres tissus dentaires ; il est à peine entamé par les instruments tranchants et fait feu avec le briquet (Nasmyth). Au point de vue *chimique*, l'émail pourrait être comparé à une substance osseuse renfermant très peu de matériaux organiques ; mais il ne donne point de gélatine par la coction, et ne diffère en rien, d'après Hoppe, de la substance des épithéliums. Il contient, d'après Bibra :

	Molaire d'une femme de vingt-cinq ans.	Molaire d'un homme adulte.
Phosphate de chaux avec traces de fluorure de calcium.	81,63	89,82
Carbonate de chaux	8,88	4,37
Phosphate de magnésie.	2,55	1,34
Sels solubles.	0,97	0,88
Substance organique.	5,97	3,39
Graisse.	des traces	0,20
	100,00	100,00
Substance organique	5,95	3,59
Matériaux inorganiques	94,06	96,51

Ainsi que l'indique déjà sa cassure fibreuse, l'émail tout entier est composé de fibres, appelées *fibres* ou *prismes de l'émail* (fig. 191). Ce sont le plus souvent des prismes à cinq ou six pans, un peu irréguliers, allongés, de $0^{mm},0035$ à $0^{mm},0050$ de largeur, et qui parcourent en général toute l'épaisseur de l'émail, depuis l'ivoire jusqu'à la membrane d'enveloppe. Sur des dents d'adultes ces éléments sont très faciles à voir de face ou de profil ; mais il est difficile de les isoler dans une certaine étendue. Il en est tout autrement sur des dents très jeunes ou en voie de développement, où l'émail a beaucoup moins de dureté et se laisse facilement couper avec le scalpel. Les prismes obtenus de cette manière ont souvent des extrémités terminées accidentellement en pointe, ce qui leur a fait donner le nom d'*aiguilles de l'émail.* On distingue très bien sur eux les pans et les angles ; souvent on y remarque en outre, surtout quand on y a ajouté un peu d'acide chlorhydrique étendu, des stries transversales, plus ou moins marquées et distantes de $0^{mm},0032$ à $0^{mm},005$ les uns des autres. Ces stries, qui dépendent de légères varicosités que présentent les fibres, donnent à ces dernières une certaine analogie avec les fibres musculaires, ou plutôt avec d'énormes fibrilles musculaires ; elles ne sont nullement l'indice de

cellules dont se composeraient les fibres. En prolongeant davantage l'action de l'acide chlorhydrique, on voit les fibres pâlir et les stries transversales s'effacer; il ne reste plus alors qu'une espèce de charpente très fine dans laquelle on croit souvent reconnaître très distinctement des tubes. Cette charpente elle-même finit par disparaître, d'où il suit que sur des dents traitées par l'acide chlorhydrique on ne trouve presque aucune trace de l'émail, tandis que l'ivoire conserve sa forme sans aucune altération.

Fig. 191.

Les fibres de l'émail sont unies entre elles d'une manière très intime, et sans substance intermédiaire. Je n'ai pas encore pu m'assurer de l'existence des canalicules que quelques auteurs admettent comme constants entre les fibres de l'émail. Mais on rencontre dans l'émail des cavités de différentes sortes. Je rangerai parmi ces cavités : 1° les prolongements, mentionnés plus haut, des canalicules dentaires dans l'épaisseur de l'émail et les cavités allongées, résultat de l'élargissement de ces prolongements, qu'on observe au voisinage de l'ivoire (fig. 193, *c*), et 2° des vacuoles en forme de fentes qu'on rencontre dans les couches moyennes et externes de l'émail (fig. 193) et qui ne communiquent nullement avec les précédentes; ces vacuoles ne font jamais complétement défaut, mais quelquefois elles sont excessivement nombreuses; elles sont du reste plus ou moins larges, et ne contiennent jamais d'air.

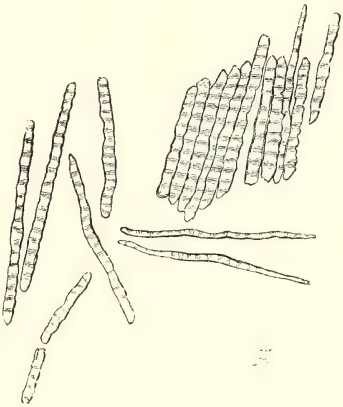

Fig. 192.

Le *trajet* des fibres de l'émail est, en général, le même que celui des canalicules dentaires de la couronne; mais il ne présente de fortes inflexions que sur la face triturante de la dent. Il semble aussi qu'un certain nombre de fibres de l'émail ne traversent pas toute l'épaisseur de l'émail, comme le



Fig 193.

Fig. 191. — Surface de l'émail montrant les extrémités des fibres de cette substance. Grossissement de 350 diamètres. Chez le veau.

Fig. 192. — Fragments de fibres de l'émail, telles qu'on les obtient en traitant cette substance par l'acide chlorhydrique faible. Grossissement de 350 diamètres. Chez l'homme.

Fig. 193. — Ivoire et émail de l'homme, à un grossissement de 350 diamètres. *a*, cuticule de l'émail; *b*, fibres de l'émail, présentant des stries transversales et des fentes; *c*, cavités plus étendues de l'émail; *d*, ivoire.

font bien certainement la plupart d'entre elles. Il est à remarquer que les fibres de l'émail ne sont pas toutes parallèles, mais qu'elles sont disposées par couches. Dans chaque couche les fibres sont parallèles et s'entrecroisent avec celles des couches voisines. Ces couches, auxquelles répondent les lignes circulaires visibles à l'extérieur, ont de $0^{mm},18$ à $0^{mm},25$ d'épaisseur et s'étendent de l'ivoire à la surface de l'émail : c'est ce qui donne cet aspect strié aux coupes verticales de l'émail, surtout quand on les humecte avec de l'acide chlorhydrique (fig. 189), attendu que ces coupes présentent alternativement des sections obliques plus foncées, et des sections longitudinales plus claires des prismes de l'émail. A la surface triturante de la dent il existe également de ces entrecroisements, qui y sont constants ; les couches de l'émail y sont en général disposées en cylindres, dont la coupe serait un cercle dans les molaires, une ellipse dans les incisives. Mais vers le centre de la surface triturante l'arrangement des fibres est beaucoup moins régulier, et jusqu'ici il a été impossible de le débrouiller. Il ne faudrait pas confondre avec ces stries incolores, indices de la disposition des fibres de l'émail, certaines lignes *brunâtres* ou *jaunâtres* qui croisent, sous des angles variables, la direction des fibres ; elles se montrent, sur des sections verticales, comme des lignes ou des arcs obliquement ascendants (fig. 189), sur des coupes horizontales, comme des cercles, et occupent les couches extérieures seulement, rarement la totalité de l'émail. Ces lignes me paraissent résulter de ce que l'émail se dépose couche par couche.

La *cuticule de l'émail* est une membrane amorphe, imprégnée de sels calcaires, et dont l'épaisseur varie entre $0^{mm},0009$ et $0^{mm},0018$; sa face tournée vers l'émail présente souvent de petites dépressions servant à loger les extrémités des fibres de l'émail. La grande résistance que cette membrane oppose aux agents chimiques en fait un excellent moyen de protection pour la couronne de la dent. En effet, la cuticule de l'émail ne s'altère nullement dans l'eau, même bouillante, dans l'acide acétique concentré, dans les acides chlorhydrique, sulfurique et nitrique ; ce dernier lui donne seulement une coloration jaune. Quand on la fait bouillir dans la potasse ou la soude caustiques, elle blanchit et se gonfle légèrement, mais ne se désagrége point ; la potasse donne alors par l'acide chlorhydrique un léger précipité qu'un excès d'acide redissout. La cuticule de l'émail dégage, en brûlant, une odeur ammoniacale, et laisse une cendre spongieuse formée de sels calcaires.

§ 144. **Du cément.** — Le *cément* (*substantia osteidea*) (fig. 185) constitue une écorce de véritable substance osseuse autour de la racine des dents. Dans les dents à racines multiples, il n'est pas rare de voir ces dernières soudées ensemble par le cément. Le cément commence à se montrer en couche fort mince à l'endroit où cesse l'émail, de sorte que les deux substances arrivent simplement au contact ; d'autres fois le cément recouvre une petite portion de l'émail. La couche de cément devient de plus en plus épaisse à mesure qu'on descend vers l'extrémité de la racine : c'est sur

cette extrémité et entre les racines des molaires qu'elle acquiert sa plus grande épaisseur. Sa face interne est unie très intimement, chez l'homme, à l'ivoire, sans substance intermédiaire, si bien que très souvent, à un fort grossissement du moins, il est difficile de déterminer où est la limite exacte entre les deux substances. Sur la face externe s'appliquent très exactement le périoste alvéolaire, moins intimement la gencive ; cette face, débarrassée des parties molles, est en général inégale, souvent marquée de stries circulaires. Des trois substances qui composent les dents, le cément est la moins dure ; au point de vue chimique, elle est presque identique avec la substance des os. Bibra y a trouvé :

	Chez l'homme.	Chez le bœuf.
Substance organique.	29,42	32,24
Substance inorganique.	70,58	67,76
	100,00	100,00

Les substances sont, chez le bœuf :

Phosphate de chaux et fluorure de calcium.	58,73
Carbonate de chaux.	7,22
Phosphate de magnésie	0,99
Sels solubles.	0,82
Cartilage.	31,31
Graisse.	0,93
	100,00

Les acides enlèvent rapidement au cément ses sels terreux ; il ne reste plus alors qu'un cartilage blanc, qui se détache facilement de l'ivoire, et qui donne de la gélatine par la coction.

De même que les os, le cément se compose d'une *substance fondamentale* et de *cavités osseuses ;* mais il ne contient que rarement des *canalicules de Havers* et des *vaisseaux*. Par contre, le cément renferme souvent des *canalicules spéciaux*, analogues à ceux de l'ivoire, et d'autres cavités dont le caractère est moins normal.

La *substance fondamentale* est tantôt granulée et tantôt striée transversalement ; quelquefois elle est presque complétement amorphe, souvent elle se montre stratifiée comme les os. Les cavités osseuses présentent tous les caractères essentiels de celles qu'on rencontre dans les os ; il est inutile, par conséquent, de les décrire. Ce qui les distingue, ce sont uniquement les grandes différences qu'elles présentent sous le rapport de leur nombre, de leur forme et de leurs dimensions ($0^{mm},01$ à $0^{mm},05$ et même à $0^{mm},07$ de longueur), ainsi que sous le rapport du nombre et de la longueur de leurs prolongements (jusqu'à $0^{mm},07$). La plupart de ces cavités sont oblongues et parallèles à l'axe longitudinal de la dent ; quelques-unes sont sphériques ou piriformes. Les plus remarquables, sans contredit, sont celles qui, avec une forme très allongée, présentent une cavité très étroite et en canal (fig. 187) ; elles ont alors une telle analogie avec les canalicules dentaires

qu'il est impossible de la méconnaître. Les prolongements sont souvent disposés en pinceaux ou comme les barbes d'une plume; ceux des cavités assez rapprochées servent non-seulement à unir ces dernières entre elles,

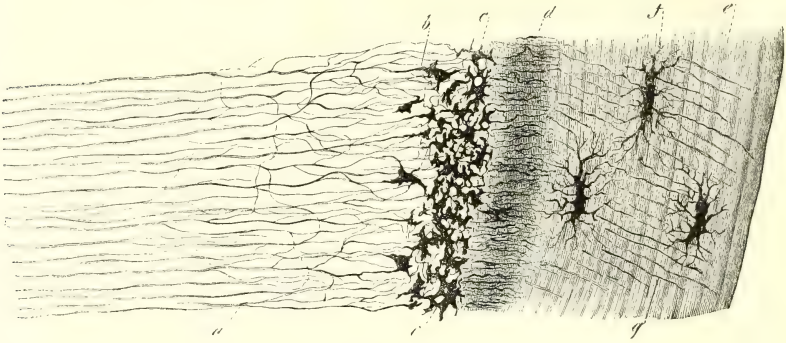

Fig. 194.

mais encore à les faire communiquer avec les extrémités des canalicules dentaires. Au voisinage de la couronne, là où la couche de cément est très mince, les cavités osseuses font complétement défaut; ordinairement elles ne commencent à se montrer que vers la partie moyenne de la racine; où elles sont cependant encore très peu nombreuses; vers l'extrémité de la racine, elles deviennent de plus en plus abondantes et forment très souvent, comme dans les couches extérieures des os longs, des séries régulières placées dans l'épaisseur des lamelles du cément et dont tous les prolongements sont dirigés en dehors ou en dedans, d'où résulte, pour le cément, un aspect strié en travers. Les couches épaisses de cément qu'on trouve sur les dents d'un âge avancé renferment une multitude de lacunes, la plupart irrégulières et de forme allongée. On observe autour de certaines cavités ou de certains groupes de cavités osseuses un liséré jaunâtre festonné et très distinct, qui les circonscrit en totalité ou en partie; peut-être ces lisérés ont-ils quelque rapport avec les cellules qui ont donné naissance aux cavités.

Dans les dents peu âgées, lorsque le cément a son épaisseur normale, on ne trouve point de *canalicules de Havers;* dans les dents avancées en âge, au contraire, dans les molaires surtout, et dans les cas d'hyperostose, ces canalicules se montrent très fréquemment; on les voit, dans ces cas, pénétrer au nombre de 1 à 3 ou plus dans le cément, où ils se divisent deux ou trois fois, pour se terminer en cul-de-sac. Ils ont trop peu de largeur ($0^{mm},009$ à $0^{mm},02$) pour loger, outre les vaisseaux sanguins, de la substance médul-

Fig. 194. — Ivoire et cément de la partie moyenne d'une incisive. *a*, canalicules dentaires; *b*, espaces interglobulaires ressemblant à des cavités osseuses; *c*, espaces interglobulaires plus petits; *d*, commencement du cément avec de nombreux canalicules; *e*, lamelles dont se compose le cément; *f*, lacunes; *g*, canalicules. Grossissement de 350 diamètres. Chez l'homme.

laire ; ordinairement ils sont entourés de quelques lamelles concentriques, comme dans les os.

Outre ces cavités, le cément renferme çà et là des espaces anfractueux spéciaux, qui bien certainement sont d'origine pathologique (voy. mon *Anatom. microsc.*, II, 2, p. 82, fig. 202), et très souvent des canalicules analogues aux canalicules dentaires (fig. 194). Ces derniers sont tantôt très serrés les uns contre les autres, et tantôt écartés ; quelquefois ils présentent des branches qui se continuent avec les canalicules dentaires et avec les prolongements des cavités osseuses.

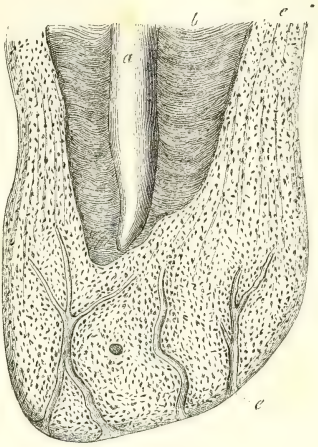

Fig. 195.

Dans les couches internes de cément du cheval, les cavités osseuses et leurs prolongements sont entourés de véritables capsules, que Gerber a vues le premier. Quand on fait macérer ce cément dans l'acide chlorhydrique, les capsules deviennent très faciles à séparer, et permettent de constater les faits suivants, qui ne manquent pas d'intérêt pour l'histoire des cavités osseuses : 1° il y a souvent deux, trois cavités ou plus dans une même capsule, fait que j'ai constaté également sur des os rachitiques ; 2° la substance qui entoure immédiatement les cavités et leurs prolongements est moins soluble dans l'acide chlorhydrique que les autres parties de la paroi des capsules. En effet, tandis que les capsules présentent, dans leur ensemble, un aspect pâle et transparent, on voit très nettement à leur face interne un corpuscule foncé à bords dentelés, dans lequel on distingue quelquefois indubitablement une cavité, et qui n'est autre chose qu'une cellule osseuse, comme le démontre la comparaison avec les cavités osseuses ordinaires du cément et des os. Dans les cavités ordinaires du cément il est également facile, en se servant d'acide chlorhydrique, de démontrer l'existence d'une paroi propre ; on peut aussi isoler ces cellules de cément, qui assez fréquemment envoient quelques prolongements vers l'extérieur. Très souvent ces cellules sont vides ; quelquefois elles renferment une substance qui d'abord résiste également à l'action de l'acide chlorhydrique, mais dans laquelle j'ai cherché en vain un noyau.

§ 145. **Parties molles des dents.** — Sous le nom de *parties molles des dents*, on comprend le *périoste alvéolaire*, le *germe dentaire* et la *gencive*. Le *périoste* des alvéoles adhère très intimement à la surface de la racine, et ne diffère en rien du périoste des autres parties, si ce n'est qu'il est plus mou et qu'il ne renferme point d'éléments élastiques ; mais on y trouve un réseau nerveux fort riche, composé de nombreux tubes larges.

La *pulpe*, ou le *germe dentaire*, n'est autre chose que la papille dentaire du fœtus, dont le volume est énormément réduit par suite des progrès du développement : c'est une petite éminence qui se détache du périoste du

Fig. 195. — Cément et ivoire de la racine d'une vieille dent. *a*, cavité de la dent ; *b*, ivoire ; *c*, cément et cavités osseuses ; *e*, canalicules de Havers. Chez l'homme.

fond de l'alvéole, pénètre dans la racine de la dent, et remplit complétement le canal dont cette racine est creusée, ainsi que la cavité dentaire, sous la forme d'une substance cohérente, molle, rougeâtre, richement pourvue de vaisseaux et de nerfs, et intimement adhérente à toute la surface interne de l'ivoire. Le germe est formé d'une substance conjonctive vaguement fibrillaire, complétement privée de fibres élastiques, mais parsemée de nombreux noyaux sphériques ou allongés; elle se rapproche ainsi du tissu conjonctif encore peu développé qu'on trouve chez le fœtus ; elle présente cependant çà et là quelques étroits faisceaux distincts. On peut exprimer du germe un liquide que l'acide acétique coagule comme du mucus, sans le redissoudre complétement, ajouté en excès. Sous l'influence du même réactif, le germe entier prend une teinte blanchâtre, contrairement au tissu conjonctif véritable, qui devient transparent. La substance en question forme la masse principale de cette portion du germe qui est parcourue par des vaisseaux et des nerfs ; mais à la surface on trouve, au-dessous d'une pellicule amorphe très fine, une couche de $0^{mm},05$, $0^{mm},07$ à $0^{mm},09$ d'épaisseur, formée de plusieurs plans de cellules cylindriques ou terminées en cône à un de leurs bouts, et placées perpendiculairement à la surface du germe. Ces cellules, qui ont $0^{mm},027$ de longueur sur $0^{mm},005$ à $0^{mm},007$ de largeur, renferment un noyau étroit et allongé, de $0^{mm},01$ de longueur, muni de nucléoles, et forment une sorte d'épithélium cylindrique à la surface du germe ; plus en dedans, au contraire, elles ne sont plus groupées en séries distinctes, mais réunies en masses irrégulières, dans lesquelles elles sont toujours très serrées les unes contre les autres, et affectent une disposition rayonnée ; plus profondément enfin, on ne trouve que des cellules arrondies qui se confondent graduellement avec le tissu vasculaire du germe. Ces cellules correspondent aux cellules formatrices de l'ivoire que nous décrirons plus tard ; ce sont elles qui fournissent les matériaux des dépôts d'ivoire qu'on voit se former, même chez l'adulte, à la face interne de la cavité dentaire.

Les *vaisseaux* du germe dentaire sont excessivement nombreux, d'où la couleur rouge de cette partie. Le germe d'une dent simple reçoit 3-10 petites artères, d'où naît, en dernier lieu, un réseau peu serré de capillaires ayant $0^{mm},009$ à $0^{mm},016$ de largeur, réseau qui occupe à la fois la surface et l'épaisseur du germe, dans lequel on observe quelquefois des anses distinctes, et d'où partent ensuite les veines. Les germes dentaires paraissent dépourvus de *vaisseaux lymphatiques*, mais ils présentent de très nombreux *nerfs*. Dans chaque racine pénètre un rameau d'un nerf dentaire de $0^{mm},07$ à $0^{mm},09$ de diamètre, et plusieurs autres (jusqu'à 6 et plus) ramuscules plus petits, n'ayant que $0^{mm},02$ à $0^{mm},05$. Ces rameaux s'élèvent d'abord isolément vers le sommet du germe, en émettant autour d'eux quelques filaments nerveux ; mais, arrivés dans la portion plus consistante du germe, ils forment un plexus de plus en plus serré et à mailles allongées, pour se résoudre enfin en fibres primitives de $0^{mm},002$ à $0^{mm},0034$ de largeur. Quant à leur terminaison, je suis porté à croire qu'elle a lieu par des anses ; mais

j'avoue que la chose ne sera véritablement démontrée que lorsqu'on aura réussi à suivre d'une branche à une autre les fibres nerveuses qui composent les anses ; or, c'est ce que personne n'a pu faire jusqu'à présent. R. Wagner reconnaît également qu'il existe là des anses ; mais il ne les considère point comme des anses terminales. (*Gött. Nachr.*, avr. 1853.)

La *gencive* (*gingiva*) est cette partie de la muqueuse buccale qui revêt le bord alvéolaire des mâchoires en circonscrivant le collet des dents ; elle est constituée par un tissu rougeâtre, vasculaire, assez mou, mais qui paraît ferme au toucher, à cause des parties dures sous-jacentes. Là où les gencives touchent les dents, elles ont une épaisseur de 1 à 3 millimètres, et portent de grosses papilles qui ont $0^{mm},35$ à $0^{mm},7$ de hauteur, et même $1^{mm},6$ chez les gens âgés ; de même que les papilles fongiformes, ces papilles sont garnies de petites papilles simples ; le tout est revêtu d'un épithélium pavimenteux de $0^{mm},5$ à $0^{mm},9$ d'épaisseur entre les papilles. Je n'ai rien trouvé, dans les gencives, qui ressemblât à des glandes. On évitera de prendre pour des orifices glandulaires certaines dépressions arrondies de la couche épithéliale, dans lesquelles les cellules sont plus cornées. Ces dépressions, qui ont $0^{mm},18$ à $0^{mm},32$ de largeur, se rencontrent fréquemment à la partie supérieure des gencives.

§ 146. **Développement des dents.** — Les vingt dents de lait commencent à se développer dans le cours de la sixième semaine de la vie fœtale ; sur le bord alvéolaire des mâchoires se forme un sillon dans lequel naissent peu à peu, jusque vers la dixième semaine, vingt papilles ou germes dentaires ; bientôt des cloisons transversales limitent l'espace occupé par chacun des germes, qui dès lors se trouvent logés dans de petites cavités distinctes. Au quatrième mois, ces cavités se rétrécissent graduellement, tandis que les germes prennent la forme des dents futures ; enfin elles se ferment complétement, mais de manière à laisser au-dessus de chaque cavité, ou *sac dentaire*, une autre cavité plus petite, espèce de sac dentaire de *réserve*, dans lequel se développera plus tard la dent permamente, et qui, dès le cinquième mois de la vie fœtale, présente les rudiments d'un germe den-

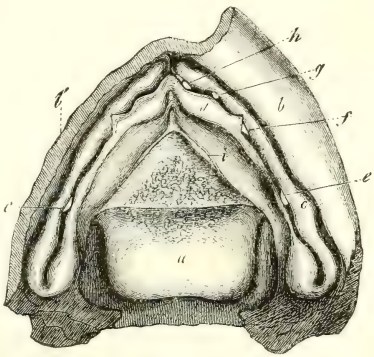

Fig. 196.

Fig. 196. — Mâchoire inférieure d'un fœtus humain de neuf mois, à un grossissement de 9 diamètres. *a*, langue renversée en arrière ; *b*, moitié droite de la lèvre écartée ; *b*, moitié gauche enlevée ; *c*, bord antérieur du sillon dentaire ; *d*, bord postérieur ; *e*, papille de la première molaire ; *f*, papille de la canine ; *g*, papille de la deuxième incisive ; *h*, papille de la première ; *i*, plis où s'ouvriront plus tard les conduits de Rivinus.

taire. Dans le principe, ces sacs de réserve sont situés au-dessus des sacs dentaires des dents de lait; mais peu à peu ils reculent vers la face postérieure de ces dernières, et lorsque les alvéoles des dents de lait commencent à s'ossifier, ils fournissent de petites excavations, dans lesquelles sont logés ces sacs de réserve (fig. 197, *g*, *h*), qui, pour les dents incisives et canines, finissent par se séparer complétement des autres, dans les deux premières molaires, au contraire, s'ouvrent au fond des alvéoles des dents de lait. Tous les sacs de réserve, plus tard, donnent attache, par leur pointe, à un cordon solide qui s'étend, ou bien jusqu'à la gencive, ou bien, pour les deux premières molaires, jusqu'au périoste revêtant le fond des alvéoles des deux dents molaires de lait (fig. 197, *i*); c'est à ce cordon qu'on a donné à tort le nom de *gubernaculum dentis*, le consi-

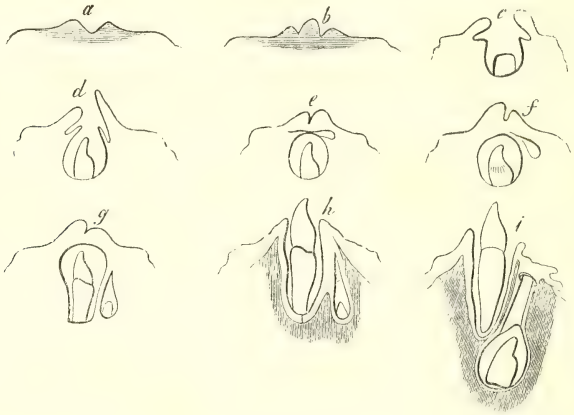

Fig. 197.

dérant comme servant à guider la dent pendant l'éruption. Quant aux sacs dentaires des trois dernières molaires persistantes, celui de la première naît avec sa papille dans la seizième ou dix-septième semaine, et cela d'une manière indépendante, à l'extrémité postérieure du sillon dentaire primitif; en se formant, il laisse entre lui et la gencive un petit sac de réserve (voy. mon *Anat. microsc.*, fig. 206). Ce n'est qu'au septième ou huitième mois après la naissance que ce sac de réserve s'allonge en arc de cercle derrière le sac primitif, s'enfonce dans le bord alvéolaire, donne naissance, sur son fond, à une papille, et finit par se détacher complétement de ce dernier pour former le sac dentaire de la quatrième molaire. Le reste de la cavité se range

Fig. 197. — Figure schématique montrant la manière dont se développe une dent de lait avec sa dent de remplacement, d'après Goodsir. *a*, gouttière dentaire; *b*, la même munie d'une papille; la même en train de se fermer, avec un indice de la cavité de réserve; *d*, occlusion plus avancée encore; *e*, sac dentaire; *et*, cavité de réserve; *f*, la cavité de réserve gagne la face postérieure; *g*, cette cavité tout à fait en arrière avec un germe dentaire; *h*, les alvéoles des deux sacs se forment, la dent de lait a percé; *i*, la dent permanente se forme; son sac dentaire, placé profondément, est muni d'un gubernaculum.

dans la série des autres sacs dentaires, et forme le sac de la dent de sagesse.

Le *développement des dents de lait* débute dans le cinquième mois de la vie fœtale; au septième mois toutes ces dents sont en voie d'ossification. Cette ossification commence à la pointe du germe dentaire; il se forme d'abord de petites écailles d'ivoire qui, dans les molaires, sont multiples dans l'origine de même que les éminences du germe, mais qui ne tardent pas à se souder ensemble. Immédiatement après l'apparition d'une lamelle d'ivoire se montre aussi, dans la partie supérieure du sac dentaire, une mince couche d'émail, formée aux dépens de l'organe adamantin (voy. plus bas), et qui, en s'unissant avec l'ivoire, constitue les premiers rudiments de la couronne de la dent. Par suite des progrès du développement, la lamelle d'ivoire s'étend à la surface du germe et s'épaissit de manière à représenter bientôt une espèce de chapeau qui coiffe le germe, puis une sorte de capsule qui l'entoure exactement de toutes parts. A mesure que l'ossification avance, le germe se rapetisse de plus en plus. En même temps le dépôt d'émail continue à se faire en procédant à la fois de toute la surface de l'organe, et gagne sans cesse en épaisseur. C'est ainsi que se forme en définitive tout l'émail qui entoure la couche d'ivoire de la couronne, tandis que l'organe adamantin et le germe dentaire diminuent graduellement de volume, jusqu'à ce qu'enfin l'un ne représente plus qu'une pellicule très mince, tandis que l'autre se rapproche de plus en plus de l'état qu'il présente chez l'adulte. Jusque-là il n'y avait encore aucun vestige du cément ni de la racine; ces parties, en effet, ne commencent à se former que lorsque la couronne a atteint son développement presque complet, et lorsque la dent est sur le point de percer. A cette époque, le germe dentaire gagne considérablement en longueur, tandis que l'organe adamantin s'atrophie; des couches d'ivoire se développent dans ces parties du germe récemment développées, pour constituer la racine de la dent. La dent, poussée de bas en haut par sa racine, commence à exercer une pression sur la paroi supérieure du sac dentaire et sur la gencive, confondue avec lui; elle perfore peu à peu ces parties, soumises en outre à un certain travail de résorption, et paraît enfin à l'extérieur. Dès lors la gencive se rétracte sur la dent, et la portion intacte du sac dentaire s'applique sur la racine pour constituer le périoste alvéolaire. Le développement complet des dents de lait résulte des phénomènes suivants : 1° la racine se forme tout entière, et toute la couronne se montre à l'extérieur; 2° par suite d'une exsudation qui se fait à la face interne du sac dentaire, confondu en ce moment avec le périoste, exsudation qui débute dès avant l'éruption des dents, il se dépose du cément autour de la racine, tandis que la dent s'épaissit par des couches d'ivoire appliquées à sa face interne et que le germe se rapetisse d'une quantité correspondante. Dans les dents à racines multiples, le germe, d'abord simple, se divise plus tard à son point d'implantation, et chacune de ses divisions se développe en forme de racine.

Voici l'ordre dans lequel a lieu l'*éruption* des dents : incisives moyennes

de la mâchoire inférieure, du sixième au huitième mois; incisives moyennes de la mâchoire supérieure, quelques semaines plus tard; incisives latérales, du septième au neuvième mois, celles de la mâchoire inférieure les premières; première molaire, du douzième au quatorzième mois, également en commençant par la mâchoire inférieure; canines, du seizième au vingtième mois; deuxième molaire, entre le vingtième et le trentième mois.

Les *dents permanentes* se développent exactement comme les dents de lait; l'ossification commence en elles un peu avant la naissance et envahit d'abord les premières grosses molaires; pendant la première, seconde et troisième année, elle gagne les dents incisives, les canines et les petites molaires, pour s'étendre enfin aux secondes grosses molaires. Il en résulte que, pendant la sixième et la septième année, 48 dents existent à la fois dans les deux mâchoires, c'est-à-dire 20 dents de lait et toutes les dents permanentes, à l'exception des dents de sagesse.

Lorsque les dents de lait doivent tomber, un travail de résorption fait disparaître les cloisons qui séparaient leurs alvéoles de ceux des dents de remplacement; en même temps leurs racines, par suite d'un phénomène encore peu connu, se détruisent de bas en haut. Les dents de remplacement, dont les racines se sont allongées, arrivent ainsi à se placer immédiatement au-dessous de la couronne, devenue libre, des dents de lait, qui finissent par tomber pour faire place aux premières. L'éruption des dents permanentes se fait dans l'ordre suivant : première grosse molaire, dans la septième année; incisive moyenne, dans la huitième; incisive latérale, dans la neuvième; première petite molaire, dans la dixième; deuxième petite molaire, dans la onzième; canine, dans la douzième; deuxième grosse molaire, dans la treizième, et troisième molaire, entre dix-sept et dix-neuf ans.

Avant l'éruption des dents de lait les *gencives du fœtus*, et surtout du nouveau-né, sont blanches, très denses et d'une consistance presque cartilagineuse; aussi les appelle-t-on *cartilages gingivaux*, bien que leur structure n'offre aucune analogie avec celle du cartilage, car elles sont formées des éléments ordinaires des muqueuses. Nous devons dire cependant qu'elles contiennent une assez grande quantité d'un tissu comme tendineux. Les petits corpuscules du volume d'un grain de millet, que Serres a décrits dans les gencives, comme des glandes dont la fonction serait de sécréter le tartre, et qu'on a appelés *glandules du tartre*, ne sont autre chose que des accumulations d'épithélium, résultant probablement d'un travail pathologique (voy. mon *Anat. micr.*, II, 2, p. 95).

Les *sacs dentaires* possèdent une enveloppe de tissu cellulaire, pourvue de vaisseaux et de nerfs, de la partie inférieure de laquelle procède le *germe dentaire* (*pulpa dentis*). Le germe a exactement la forme de la dent correspondante, et se compose de deux parties, l'une interne, riche en vaisseaux, et plus tard aussi en nerfs, l'autre externe, non vasculaire. Cette dernière est limitée par une pellicule amorphe très mince (*membrana præformativa*, Raschkow), sans autre importance dans le développement de la dent, et se compose, *au-dessous de cette pellicule*, de cellules qui ont $0^{mm},036$ à $0^{mm},050$ de longueur sur $0^{mm},005$ à $0^{mm},0094$ de lar-

geur, avec de beaux noyaux vésiculaires, renfermant un ou plusieurs nucléoles bien distincts. Ces cellules, très serrées les unes contre les autres, forment comme un épithélium à la surface du germe ; mais elles ne présentent point à leur face interne une limite exacte, comme c'est le cas pour les épithéliums ; elles paraissent se continuer insensiblement, par l'intermédiaire de cellules plus petites, avec la substance propre du germe. Du reste, sur des germes très vasculaires une limite précise entre ces deux parties est établie par les vaisseaux, dont les anses capillaires, très rappro-

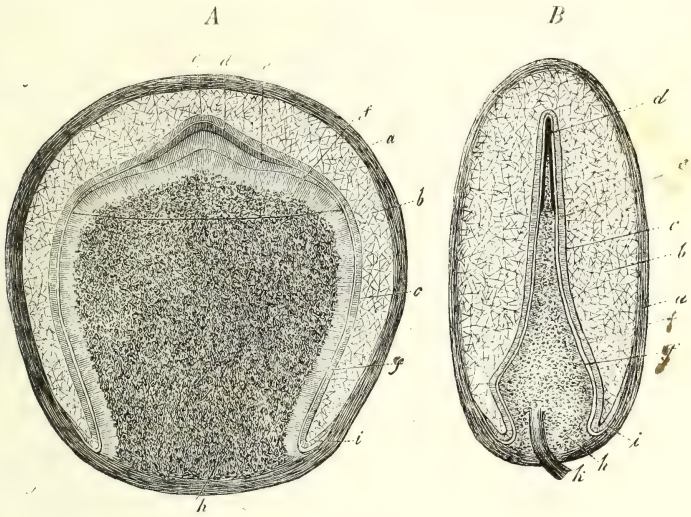

Fig. 198.

chées les unes des autres, ne pénètrent jamais dans la couche des cellules cylindriques, et se terminent à sa face interne, de sorte que, dans le cas où les cellules en question fourniraient l'ivoire, la dénomination de *membrane de l'ivoire* qu'on leur a donnée semblerait justifiée. La *partie interne* du germe se compose d'une substance fondamentale, d'abord granuleuse ou amorphe, plus tard fibreuse, renfermant un grand nombre de noyaux de cellules arrondis ou ovalaires, et qu'on doit considérer comme une espèce de tissu conjonctif. Un nombre *extraordinaire de vaisseaux* se développent dans le germe à l'époque de l'ossification. C'est sur la limite des parties ossifiées qu'on voit les anses vasculaires les plus abondantes : elles sont verticales et formées de capillaires d'environ $0^{mm},014$ de diamètre. Les *nerfs* accompagnent les vaisseaux, mais se développent beaucoup plus tard ; ils sont également très nombreux ; leur distribution dans le germe est la même que sur la dent développée.

L'*organe de l'émail* (*organon adamantinæ*) recouvre à la manière d'un bonnet toute la surface du germe, et adhère lui-même extérieurement au sac dentaire ; mais il se termine près de la base du germe dentaire par un bord libre. Cet organe a une structure toute spéciale : il se compose essentiellement de cellules étoilées (fig. 199, *c*), ou d'un tissu conjonctif réticulé qui contient dans ses mailles une grande quan-

Fig. 198. — A, sac dentaire de la deuxième incisive d'un fœtus humain de huit mois, vu de face. Grossissement de 7 diamètres. *a*, sac dentaire ; *b*, pulpe de l'émail ; *c*, membrane adamantine ; *d*, émail ; *e*, ivoire ; *f*, cellules de l'ivoire ; *g*, limite de la lamelle d'ivoire ; *h*, papille dentaire ; *i*, bord libre de l'organe adamantin.

B, première incisive du même fœtus, vue de profil. Les lettres indiquent les mêmes objets qu'en A. *a*, lamelle dentaire dans sa totalité ; *k*, nerf et vaisseau de la papille.

tité d'un liquide riche en albumine et en mucus, et que, dans ces derniers temps, Huxley (*loc. cit.*, p. 153, 156) a considéré à tort comme de l'épithélium modifié. Ce tissu conjonctif est surtout abondant vers l'époque de l'ossification et pendant les premières périodes de ce travail: ainsi, tandis qu'au cinquième et au sixième mois il a $0^{mm},9$ à $1^{mm},5$ d'épaisseur, il n'a plus chez le nouveau-né que $0^{mm},34$ à $0^{mm},5$; à cette époque, son tiers externe est également muni de vaisseaux, et le tissu réticulé s'est transformé en véritable tissu conjonctif (fig. 199). A la face interne du tissu spongieux se montre la *membrane de l'émail, membrane adamantine* de Raschkow, véritable épithélium qui n'offre rien de particulier, dont les cellules, mesurant $0^{mm},025$ en longueur et $0^{mm},005$ en largeur, sont finement granulées, très délicates et renferment un noyau oblong situé souvent vers la pointe de la cellule.

La *manière* dont se développent les diverses substances qui composent la dent a été considérée de tout temps comme très difficile à élucider. C'est dans la formation de l'émail que les phénomènes paraissent le plus simples : tous les auteurs ont admis avec Schwann que les fibres de l'émail ne sont autre chose que les cellules ossifiées de la membrane adamantine. Mais voici que Huxley (*loc. cit.*) prétend qu'il n'en peut être ainsi, attendu que l'*émail, à toutes les époques de son développement, est entouré de la membrane préformative du germe dentaire, membrane qui le sépare de la membrane adamantine.* Suivant Huxley, le développement de l'émail serait *indépendant de la membrane adamantine :* cette substance se formerait au-dessous de la membrane préformative, qui deviendrait en définitive la cuticule extérieure de la dent, découverte par Nasmyth. Huxley avoue cependant qu'il lui est impossible de donner plus de détails sur le mode de développement de l'émail.

Un de nos élèves les plus distingués, E. Lent (*l. i. c.*,), a trouvé effectivement, que si l'on traite par les acides étendus l'émail en voie de développement, on peut séparer de sa surface, à toutes les époques, une membrane amorphe délicate qui, aussi longtemps que l'ivoire n'est pas formé, se continue avec la membrane préformative du germe dentaire ; de façon qu'il semble que l'émail naisse au-dessous de cette dernière. Cette donnée étant admise, le développement de l'émail ne peut avoir lieu que d'après l'un des modes suivants :

1° Les fibres de l'émail résultent d'une sécrétion des cellules de la membrane adamantine, sécrétion qui

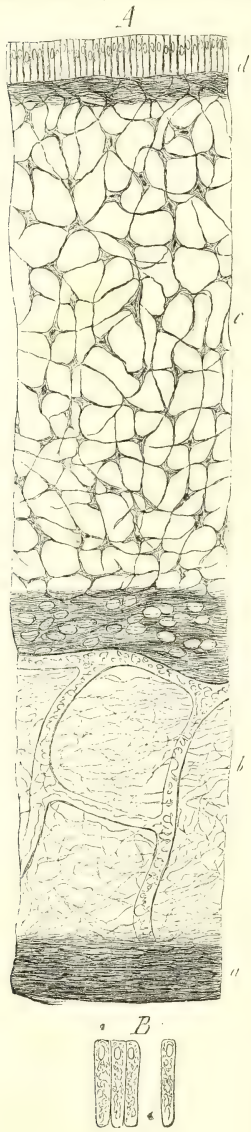

Fig. 199.

Fig. 199. — A, section de l'organe adamantin du sac dentaire d'une molaire de nouveau-né. Grossissement de 250 diamètres. *a*, sac dentaire ; *b*, partie vasculaire de l'organe adamantin, dont le tissu est un peu plus dense vers la partie non vasculaire ou le tissu *spongieux c* ; *d*, membrane de l'émail.

B, quatre cellules de la membrane de l'émail, grossies 350 fois.

traverse la membrane préformative à l'état liquide, pour se solidifier et s'ossifier ensuite.

2° Les fibres de l'émail naissent de l'ivoire, et résultent d'un plasma exsudé à travers les canalicules dentaires.

De ces deux modes, le second n'explique ni la formation régulière des fibres de l'émail, ni la manière dont l'émail croît en épaisseur par suite de l'apposition

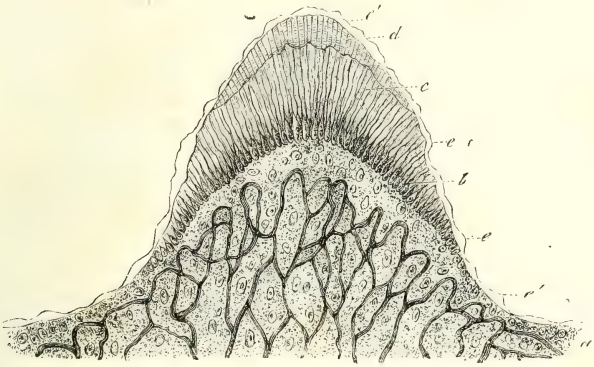

Fig. 200.

de nouvelles couches à sa face externe; je l'abandonne donc complétement. Mais la première hypothèse n'est pas sans présenter de grandes difficultés. Déjà on concevra des doutes sur cette énergique sécrétion des cellules, dont le produit formerait des fibres allongées, accolées entre elles, il est vrai, mais néanmoins faciles à séparer. Cette partie de l'hypothèse cependant trouverait encore des arguments en sa faveur : la botanique, en effet, nous apprend quel développement peuvent prendre les exsudations secondaires des cellules; d'un autre côté, il est démontré par les cellules primordiales qu'une exsudation peut se faire également à la face externe des cellules animales (voy. § 16); on pourrait invoquer aussi, comme un exemple très frappant de parties provenant de cellules épithéliales, les dents cornées des larves de batraciens, dont nous avons parlé plus haut (p. 41). La difficulté capitale gît dans cette circonstance, que le *produit exsudé devrait traverser la membrane préformative*. Bien que la chose ne me paraisse nullement impossible, je ne puis cependant me déterminer à adopter définitivement cette explication, et cela surtout parce que ce serait un fait auquel je ne connais point d'analogue. Je ferai observer cependant que, d'après ce que j'ai vu moi-même, il est impossible de ne point admettre que la membrane qui se démontre à la surface de l'émail en voie de développement, est bien la membrane préformative, car elle se continue bien certainement et directement avec la membrane préformative du germe non encore ossifié. On ne saurait penser non plus que cette continuité soit purement accidentelle, et qu'il faille interpréter autrement la membrane qui recouvre l'émail, en disant, par exemple, qu'elle n'est que la portion la plus extérieure et non encore complétement ossifiée des fibres de l'émail, attendu que jamais elle ne se décompose en fragments séparés, comme fait ce dernier, et qu'elle forme toujours une membrane continue, absolument comme la cuticule de

Fig. 200. — Section à travers le sommet d'une molaire de fœtus humain, dans laquelle le développement de l'ivoire et de l'émail a commencé depuis peu. *a*, germe dentaire avec ses vaisseaux; *b*, membrane dite de l'*ivoire*, constituée par les cellules de l'ivoire; *c*, ivoire développé; *d*, émail développé; *e*, membrane préformative; *e*, membrane préformative (ou cuticule de l'émail) traitée par l'acide acétique. D'après Lent.

l'émail développé. Une autre circonstance, non moins certaine que cette interprétation de la membrane de l'émail, me paraît être la suivante : c'est que les cellules de la membrane de l'émail et de l'organe adamantin sont en connexion avec le développement de l'émail. Les rapports anatomiques entre l'organe adamantin et la jeune dent, l'identité de position et de diamètre entre les cellules de l'un et les prismes de l'autre, la disparition progressive de l'organe adamantin, si riche en matériaux formateurs, à mesure que l'émail se développe, sont pour moi des signes évidents qu'il existe entre les deux parties un lien des plus intimes. S'il n'en était pas ainsi, comment comprendre cet organe adamantin, dont la structure est si spéciale et qu'on rencontre partout où il y a de l'émail, dont il suit pas à pas le développement (et qu'on songe aux dents composées) ? Or, comme rien n'annonce une ossification directe des cellules de l'émail (quant à moi, du moins, je n'ai jamais trouvé dans les fibres de l'émail aucune trace de noyaux de cellules, et, contrairement à ce qui se voit pour les cellules de l'ivoire, je n'ai jamais vu les cellules d'émail unies aux fibres de cette substance), et comme la seconde hypothèse proposée plus haut ne peut se soutenir, la première interprétation, adoptée par Lent, acquiert un certain degré de probabilité, en attendant que de nouvelles recherches nous fournissent des données plus certaines.

Dans le *développement de l'ivoire*, de même que pour celui de l'émail, le germe tout entier n'est pas mis à contribution, mais seulement sa couche la plus externe, qui a quelque ressemblance avec un épithélium. Je ne crois pas que le germe se transforme simplement, de dehors en dedans, en cellules d'ivoire, lesquelles s'ossifieraient ensuite ; mon avis est plutôt que, de même que le corps spongieux de l'organe adamantin, cette partie doit toute son importance aux vaisseaux qu'elle contient, et qui fournissent aux cellules de l'ivoire les matériaux de leur développement. On peut également s'expliquer très bien comment le germe diminue de volume, sans qu'il soit nécessaire pour cela d'admettre qu'il s'ossifie de dehors en dedans. De même que nous voyons le contenu des larges canalicules de Havers des os de fœtus diminuer lorsque les lamelles commencent à se former sur les parois de ces canalicules, de même on conçoit que le germe diminue par suite d'une résorption graduelle de son tissu mou et imprégné de liquides abondants, sans même qu'il soit indispensable de faire intervenir une atrophie notable de ses vaisseaux.

Fig. 201.

Quant au *développement de l'ivoire* aux dépens des cellules d'ivoire, il est certain qu'aucun autre élément que ces dernières n'y participe. Huxley est donc dans une erreur complète quand il prétend que les éléments histologiques du germe ne con-

Fig. 201. — Cellules d'ivoire isolées avec leurs appendices, c'est-à-dire les canalicules dentaires. *a*, chez l'homme ; *b*, *c* et *d*, chez le cheval ; *c* et *d* avec des branches ; *e*, cellules avec deux appendices ; *f*, deux cellules unies ensemble, ou cellule en voie de scission. D'après Lent.

tribuent nullement à la formation de la dent. La manière dont se fait cette transformation des cellules, après être restée si longtemps à l'état de problème, semble avoir été démontrée enfin par les travaux de Lent. Il y a plusieurs années, je trouvai sur les cellules d'ivoire de l'homme des appendices filamenteux qui s'étendaient dans l'ivoire de nouvelle formation ; je soupçonnai que c'étaient des canalicules dentaires, mais je ne réussis point à convertir cette probabilité en certitude. Or, sur des dents en voie de développement et presque réduites en bouillie par la macération dans l'acide chlorhydrique, Lent est parvenu à isoler les cellules en question, unies à de véritables canalicules dentaires bien formés. Ce fait établi, on doit se demander quels rapports existent entre les canalicules dentaires et les cellules d'ivoire, et comment se forme la substance fondamentale de la dent. Des trois hypothèses imaginées pour résoudre la première question, aucune ne me satisfait aujourd'hui, attendu qu'il est faux que les cellules de l'ivoire fournissent non-seulement les canalicules dentaires mais encore la substance interposée entre eux, idée fondamentale qui dominait toutes les suppositions faites sur la formation de l'ivoire.

D'un autre côté, Virchow, en démontrant que les cellules du tissu conjonctif peuvent, en s'allongeant et en poussant des prolongements étoilés, se transformer directement en cellules osseuses, a élargi considérablement nos vues sur le développement des petites cavités des substances osseuses, auxquelles appartient l'ivoire. D'accord avec Lent, je crois donc qu'il faut envisager comme il suit le développement de l'ivoire.

1° Les *canalicules dentaires sont de véritables prolongements des cellules de l'ivoire*, prolongements qui donnent naissance à des branches secondaires par lesquelles ils communiquent entre eux. Tout ce que nous montre l'observation directe tend à prouver que dans une foule de cas une simple cellule suffit pour produire un canalicule dentaire tout entier, ou du moins une longue portion de canalicule. En effet, sur des canalicules en voie de formation, on ne voit jamais de traces d'un développement aux dépens de séries de cellules, comme seraient, par exemple, des varicosités juxtaposées ou des noyaux ; d'un autre côté, comme je l'ai annoncé depuis longtemps (*Mikr. Anat.*, fig. 209), on reconnaît très fréquemment dans les cellules de l'ivoire les signes certains d'une grande puissance de végétation, et cela aux nombreuses multiplications de leurs noyaux. J'admets donc, d'après cela, que les cellules de l'ivoire, qui reçoivent sans cesse des vaisseaux du germe de nouveaux matériaux de formation au moyen desquels elles maintiennent leurs dimensions, donnent naissance, d'un autre côté, à des prolongements ramifiés ou anastomosés de plus en plus longs, en d'autres termes, aux canalicules dentaires. Je ne prétends pas, du reste, que dans tous les cas une cellule ayant la forme qu'elle présente au début suffit à la production d'un canalicule dentaire entier ; car on rencontre aussi des cellules de l'ivoire étranglées à leur partie moyenne (voy. 201, *f*). Dans ces circonstances, il se pourrait que la portion du corps de la cellule qui touche l'ivoire fût absorbée peu à peu pour prolonger le canalicule dentaire, de manière à disparaître comme cellule, tandis que le noyau serait résorbé ; on pourrait même admettre que de semblables étranglements se produisent un grand nombre de fois, sans que la loi d'après laquelle une seule cellule produit tout un canalicule dentaire cessât d'être vraie, car ces étranglements ne vont jamais jusqu'à diviser complétement une cellule.

2° La *substance fondamentale de l'ivoire ne provient point des cellules de l'ivoire : semblable aux substances intercellulaires, elle résulte d'une exsudation soit de ces cellules, soit du germe dentaire.* Comme les cellules de l'ivoire s'allongent à leur extrémité externe en canalicules dentaires, et qu'il n'est pas vrai, comme on l'a cru jusqu'ici, qu'elles bourgeonnent de telle sorte que les canalicules dentaires ne peuvent être considérés que comme leur partie interne, il est impossible de faire dériver l'ivoire directement de cette partie. Les cellules de l'ivoire sont fortement pressées les unes contre les autres, et ne laissent entre elles aucun intervalle pour une substance intermédiaire. Celle-ci n'apparaît qu'au moment où les cellules s'allongent à

leurs pointes ; il n'est guère possible, d'après cela, de faire naître cette substance directement du germe. Il ne resterait donc, pour expliquer l'origine de la substance intermédiaire, que de concevoir son développement par l'intermédiaire des cellules de l'ivoire. Or, on pourrait songer à établir entre cette substance et les cellules les mêmes relations qui unissent ensemble les capsules cartilagineuses et osseuses et les cellules des cartilages et des os ; en d'autres termes, on pourrait admettre que chaque cellule de l'ivoire donne naissance, à son extrémité bourgeonnante, à un tube secondaire formé d'un principe gélatineux, tube qui, en s'ossifiant, se confond avec les tubes voisins, de sorte qu'à cette époque la substance fondamentale tout entière serait formée uniquement de ces gaînes externes des canalicules dentaires. Mais je dois reconnaître que je ne puis citer aucun fait à l'appui de cette manière de voir ; bien plus, la substance fondamentale, dès son apparition, est complétement hyaline, et ne montre aucun indice pouvant faire croire qu'elle se compose de tubes ; elle ne se divise en tubes sous l'influence d'aucun réactif. Je ne saurais donc considérer la substance fondamentale que comme un produit d'exsudation de toutes les cellules de l'ivoire, produit qui ne contracte aucun rapport histologique spécial avec certaines cellules ou certains canalicules dentaires. Il va sans dire que c'est également le germe qui fournit les matériaux de cette exsudation, et que les cellules ne sont que des intermédiaires chargés de la sécrétion, en quelque sorte comme les glandes et les épithéliums. On ne saurait s'empêcher cependant de faire jouer aux cellules un certain rôle dans la formation de la substance fondamentale, bien que ce rôle n'ait pu être déterminé jusqu'ici.

Somme toute, il est établi que les canalicules dentaires de l'ivoire résultent d'une transformation directe d'un des éléments histologiques du germe, c'est-à-dire des cellules de l'ivoire; tandis que la substance fondamentale doit être considérée comme une matière exsudée par ces cellules, ou plutôt par les vaisseaux du germe. Ma manière de voir est donc intermédiaire entre l'ancienne doctrine de l'exsudation, d'après laquelle l'ivoire tout entier serait sécrété par le germe, et la doctrine de la transformation, qui veut qu'elle résulte uniquement de certains éléments histologiques du germe métamorphosés. Quant à la théorie de Huxley, dans laquelle l'ivoire se déposerait tout simplement dans l'épaisseur du germe, sans qu'il y ait participation histologique de cet organe, je la déclare fausse de tous points, sauf cette circonstance, que je reconnais comme lui, que l'ivoire se développe au-dessous de la membrane préformative. Je ferai remarquer, en outre, que chez les animaux, peut-être aussi chez l'homme, à l'état pathologique, l'ossification paraît envahir également les portions internes du germe ; car il existe de l'ivoire vasculaire (*vasodentine*, Owen), même chez l'homme, d'après Tomes, et dans les dents de certains animaux il y a absence complète du germe. Dans ce cas, il est probable que le germe s'ossifie simplement comme le tissu conjonctif ; c'est du moins ce que tendrait à faire croire cette circonstance que la *vasodentine* ressemble beaucoup plus au tissu osseux ordinaire qu'à l'ivoire.

Dans l'ossification de l'ivoire il arrive souvent, chez l'homme du moins, que le dépôt de sels calcaires au sein de cette substance récemment formée, mais parfaitement caractérisée au point de vue morphologique, quoique présentant encore peu de dureté, que ce dépôt, dis-je, se fait de telle sorte que l'ivoire tout entier semble formé de *sphères solides* distinctes. Ces sphères se rencontrent aussi bien dans les premières lamelles d'ivoire que dans les dents plus avancées en âge, mais surtout sur les bords de la racine d'une dent d'un certain volume, regardée par sa face externe ; elles disparaissent plus tard, quand la marche du développement dentaire est normale ; alors la terre calcaire se dépose également dans leurs intervalles, si bien que l'ivoire devient complétement homogène. Dans le cas contraire, ces sphères persistent en plus ou moins grand nombre, et les espaces qui les séparent, lesquels ne sont autre chose que les *espaces interglobulaires* dont nous avons dit un mot plus haut, ne présentent qu'une substance dentaire incomplétement ossifiée.

D'après mes observations, le *cément* procède de cette partie du sac dentaire située

entre le germe et l'organe adamantin, et se montre dès avant l'époque de l'éruption dentaire, alors que la racine commence à se former. A ce moment, la partie inférieure du sac dentaire s'allonge, s'applique intimement sur la racine en voie de formation, et fournit, comme fait le périoste pour les os qui croissent en épaisseur, un blastème mou exsudé par les riches réseaux vasculaires qu'il renferme, blastème dans lequel se développent des cellules à noyau, et qui s'ossifie ensuite. Les premières traces du cément, qui par conséquent ne provient pas d'une ossification du sac dentaire lui-même, se sont montrées à moi, chez le nouveau-né, sous la forme de petites écailles isolées, arrondies ou ovalaires, qui adhéraient solidement à l'ivoire de la racine, encore très courte, et qui présentaient exactement l'aspect de la substance osseuse en voie de développement des os du crâne. De ces écailles, les plus petites avaient des cavités osseuses distinctes et une légère coloration jaunâtre, mais conservaient encore une mollesse et une transparence parfaite, et se confondaient insensiblement, par leurs bords, avec un blastème très pâle renfermant des noyaux ; dans les écailles plus larges, les bords étaient les mêmes, mais déjà la partie centrale était plus foncée et plus solide ; il y avait, en un mot, toutes les transitions possibles depuis les premières jusqu'à celles qui étaient parvenues à l'état d'os parfait, sans que l'on vît de dépôts de grumeaux calcaires. A mesure que la racine s'allonge, de nouvelles lamelles osseuses apparaissent, deviennent peu à peu confluentes de haut en bas, pour ne former enfin qu'une seule couche, à la face externe de laquelle s'applique, par le même procédé, la quantité de substance nécessaire pour donner au cément son épaisseur naturelle. Huxley prétend que le cément, lui aussi, se forme au-dessous de la membrane préformative ; mais il ne nous dit pas comment. Chez l'homme, il est certain que cela n'a pas lieu pour cette portion du cément qui renferme de véritables cellules osseuses, car elle est un dépôt qui provient du sac dentaire. Je ne serais pas éloigné d'admettre, au contraire, que certaines couches homogènes et sans cavités osseuses, qu'on rencontre surtout à la partie supérieure de la racine, et qu'on a considérées jusqu'ici comme du cément, ressemblent davantage à l'ivoire sous le rapport du développement. Je ne saisis pas bien comment, chez les animaux où du cément avec cellules osseuses recouvre quelquefois la couronne, Huxley fait concorder le développement de ce cément à la face externe de l'émail, avec sa théorie de la formation du cément au-dessous de la membrane préformative. Il serait pour le moins hypothétique d'admettre qu'entre l'émail et la membrane préformative il naît une couche de cellules, et sans cette couche, sans la participation de certains éléments histologiques, on ne saurait concevoir ici la formation du cément, fait que Huxley lui-même se montre disposé à admettre (*loc. cit.*, p. 163).

La *cuticule de l'émail* doit être considérée, ainsi que nous l'avons vu plus haut, comme la membrane préformative demeurée intacte, et même un peu épaissie pendant le développement de la dent. Au niveau de la racine, la membrane préformative est recouverte par les dépôts de cément, et dans la suite elle disparaît comme couche distincte.

Pour terminer, jetons un coup d'œil sur les diverses substances qui composent la dent et sur leurs rapports réciproques. Nous voyons tout d'abord que ces substances, bien que se ressemblant par un certain nombre de caractères, ne peuvent cependant être réunies dans un même groupe de tissus. Il existe beaucoup plus d'analogies entre l'ivoire et le cément qu'entre ces deux substances et l'émail. L'ivoire est simplement du tissu osseux dont la substance fondamentale est formée de tissu intercellulaire pur, et dont les cellules se sont transformées en longs canalicules anastomosés. Dans certains cas, le cément ou la substance osseuse et l'ivoire se rapprochent l'un de l'autre, et cela lorsque d'un côté l'ivoire est traversé par de nombreux canalicules de Havers, et contient des cellules osseuses étoilées, et que, de l'autre côté, le cément présente soit des cellules très allongées avec de nombreux prolongements et des canaux vasculaires, soit des lacunes très rares au milieu de nombreux canalicules parallèles, analogues aux canalicules dentaires ; on conçoit dès lors que les

canalicules dentaires s'anastomosent souvent avec les cellules osseuses du cément. Sous le rapport du mode d'accroissement, les analogies ne sont pas moins grandes entre l'ivoire le cément et les os; le germe dentaire correspond au périoste, les cellules de l'ivoire, à cette couche cellulaire qu'on voit au-dessous de ce dernier. L'*émail* pourrait être comparé à l'ivoire qui ne contient pas de canalicules, comme celui qui constitue les couches extérieures des dents de poisson; au moins est-il certain qu'il partage avec la substance fondamentale de l'ivoire ce caractère d'être formé d'un plasma exsudé par les cellules. Quand l'émail présente des canaux, il ressemble beaucoup à l'ivoire; mais ces canaux ont sans doute une tout autre signification que ceux de l'ivoire, car ils sont de simples cavités dues à une résorption. Le plus souvent l'émail n'a aucune analogie avec le cément; mais il est du cément homogène, vaguement strié transversalement, qui ressemble quelque peu, extérieurement du moins, à l'émail, dont il se rapproche d'ailleurs par le mode de développement. Eu égard aux parties qui servent à la production des diverses substances dentaires, l'*ivoire*, développé dans la partie la plus vasculaire de la muqueuse buccale, est une *véritable production muqueuse*, l'*émail* une *formation épithéliale*, et le *cément* une *substance tégumentaire* fournie par la muqueuse.

§ 147. **Propriétés physiologiques des dents.** — La dent, complétement développée, est un organe dur, mais non déchu de tout mouvement nutritif, comme le démontrent surtout les diverses maladies auxquelles elle est sujette. Les canalicules dentaires et leurs ramifications, la cavité osseuse et les canalicules du cément, les interstices entre les prismes de l'émail, jouent dans les dents le même rôle que les cavités osseuses et leurs canalicules dans les os. Tous ces espaces sont remplis, pendant la vie, de liquides exsudés tant par les vaisseaux du germe dentaire que par ceux du périoste alvéolaire, liquides qui rendent possible un certain échange de substance, lent à la vérité. Il serait très difficile, pour le moment, de préciser la nature de cet échange; cependant, de ce que l'ivoire arrivé à son état parfait ne se colore point par la garance (Hunter, Flourens et autres, voy. Henle, p. 878), on pourrait induire tout au moins que le mouvement nutritif dans les dents est beaucoup moins actif que les os; peut-être, dans les premières, la matière calcaire ne se renouvelle-t-elle point, ou seulement d'une manière excessivement lente. Dans tous les cas, c'est l'ivoire, traversé par de nombreux canalicules anastomosés, qui présente la disposition la plus favorable à l'afflux des liquides; mais là, non plus que dans les os, il ne faudrait songer à une circulation régulière de ces fluides; on doit admettre plutôt que suivant l'énergie du travail d'exsudation et de résorption du germe dentaire, suivant l'abondance des matériaux qui sont usés dans la dent elle-même, et de ceux qui sont fournis à l'émail et au cément, et peut-être éliminés par ces substances, le mouvement des fluides éprouve de grandes variations. L'émail n'est point imperméable, mais il se laisse difficilement traverser par des liquides, comme le démontre ce fait que les nerfs du germe ne sont point affectés (agacés) par les acides aussi longtemps que la couche d'émail est intacte, mais bien lorsque l'ivoire est mis à nu, comme sur les incisives. L'émail est d'ailleurs la partie la plus dure de la dent; il renferme à peine de substance organique, et se montre souvent dépourvu d'un système de canaux. La cuticule de l'émail est encore plus

imperméable que l'émail lui-même ; elle est, du reste, très difficilement attaquée par les acides ; aussi ces deux parties constituent-elles d'excellents moyens de protection pour les dents.

Les *nerfs* du germe dentaire donnent aux dents une grande sensibilité non-seulement au toucher, mais encore à la chaleur, au froid et aux influences chimiques. Les impressions mécaniques faibles ne peuvent agir autrement qu'en déterminant dans la substance de la dent des oscillations qui sont transmises au germe ; il est très singulier, d'après cela, que les dents puissent nous faire connaître l'endroit précis sur lequel a porté l'impression ; ainsi nous savons fort bien si la dent a été touchée à sa partie interne ou externe, supérieure ou inférieure, droite ou gauche. La sensibilité tactile des dents est assez délicate, notamment à leur surface triturante, où les corps étrangers du plus faible volume, tels que des cheveux, des grains de sable, sont parfaitement distingués pendant le frottement mutuel des deux surfaces triturantes correspondantes ; quant à la sensibilité générale des dents, elle est excessivement vive, du moins à l'état pathologique, ce qui se comprend aisément quand on considère le nombre considérable de filets nerveux que reçoit le germe, et la grande facilité avec laquelle ces nerfs sont comprimés dans l'intérieur de leur enveloppe solide.

Avec l'âge les dents gagnent en densité, la cavité dentaire se remplit d'une sorte d'ivoire imparfait et peut même s'oblitérer complétement : c'est là peut-être la cause qui provoque le chute des dents. Tomes affirme que chez quelques vieillards on trouve les racines des dents transparentes comme de la corne.

Au *point de vue pathologique*, nous ferons remarquer ce qui suit : dans quelques cas exceptionnels on a vu, après la chute des dents de la seconde dentition, de nouvelles dents les remplacer. Mais il ne faut pas oublier que quelquefois les dents de lait persistent au delà de l'époque normale de leur chute, et qu'alors, quand elles tombent, elles peuvent être prises à tort pour des dents de remplacement. Les dents qui ont été arrachées peuvent quelquefois reprendre racine (au bout de quinze mois une canine de la mâchoire supérieure qui avait été extraite fut retrouvée complétement consolidée). On a vu des dents développées dans l'ovaire, plus rarement dans d'autres organes.

Les *fractures* des dents, lorsqu'elles ont leur siége dans l'intérieur de l'alvéole, peuvent se consolider par des dépôts d'ivoire ou de cément imparfaits ; mais les parties de la dent usées par le frottement ne se régénèrent que chez les animaux (rongeurs, par exemple) dont les dents croissent d'une manière continue. L'*hypertrophie du cément*, donnant lieu aux prétendues exostoses, la formation de substance dentaire sur les parois de la cavité du germe, l'ossification du germe lui-même, sont des phénomènes extrêmement fréquents et dépendent le plus souvent d'une inflammation chronique du périoste et du germe dentaire. D'un autre côté, il n'est pas rare de voir la résorption partielle des racines. Les dents se *nécrosent* lorsque leur périoste a été détaché ou que le germe s'est mortifié : dans ce cas elles deviennent rugueuses et prennent une couleur de plus en plus foncée, jusqu'à ce qu'enfin elles tombent.

Quant à la *carie dentaire* et aux causes qui la provoquent, nous sommes encore dans l'ignorance à ce sujet. La carie attaque les dents vivantes et les fausses dents (Tomes), et commence toujours à l'extérieur par la cuticule de l'émail (Ficinus), deux circonstances qui ont fait attribuer aux liquides buccaux une grande part dans

la production de la carie dentaire. Tout en admettant cette influence, on peut croire que parmi les dents vivantes il en est qui sont plus spécialement prédisposées à la carie en vertu de leur composition chimique ou de leur mode de nutrition qui les rend moins aptes à résister à cette cause de destruction. Quoi qu'il en soit, la carie n'est pas une simple dissolution des sels dentaires par les liquides buccaux ; elle s'accompagne constamment d'une sorte de décomposition putride des matières organiques de la dent, avec développement d'infusoires et de cryptogames ; ces êtres parasites sembleraient même, d'après les observations de Ficinus, jouer le principal rôle dans la maladie en question, attendu que la carie a toujours son point de départ dans des régions où ils trouvent les conditions nécessaires pour n'être point troublés dans leur développement, telles que les fissures ou dépressions de l'émail, les excavations des molaires, les intervalles des dents ; jamais elle ne commence dans les autres localités où l'ivoire est mis à nu , comme à la surface triturante de la dent, sur des régions usées par la lime, etc. Voici donc quelle serait la marche de la carie : la cuticule de l'émail couverte d'êtres parasites [un *infusoire* analogue au vibrion , que Ficinus appelle *denticola*, et un *cryptogame* voisin de ceux de la langue (*Leptothrix buccalis*, Robin), et que Ficinus confond à tort avec les *denticolæ ;* un cryptogame filamenteux (Erdl, Klenke, Tomes , moi)] devient noirâtre et perd ses sels calcaires ; puis elle se divise en fragments anguleux, comme si elle avait été traitée par l'acide chlorhydrique. Le même travail morbide passe ensuite de l'émail à l'ivoire, ramollissant d'abord ce dernier au point qu'il ne laisse plus que 10 pour 100 de cendres (Ficinus), et le détruisant ensuite. Dans ce travail l'ivoire s'altère plus rapidement que l'émail ; ses canalicules se remplissent d'abord des liquides qui proviennent de la décomposition, et ces liquides, conduits sur le germe, y développent de la douleur, à moins que , comme l'a vu Tomes, les canalicules dentaires des parties voisines non encore attaquées ne soient oblitérés par des précipités , ou que le germe ne soit protégé par des dépôts d'ivoire de nouvelle formation dans la cavité de la dent (Ficinus, Tomes). Plus tard, il se fait dans les canalicules un dépôt brunâtre, puis la substance qui les sépare tombe en détritus. Ce travail de désorganisation fait des progrès continuels, jusqu'à ce qu'enfin la couronne se brise ; la racine est alors attaquée à son tour, et finit par tomber également.—Dans l'ictère, les dents prennent assez souvent une teinte jaunâtre , qui quelquefois ne le cède pas en intensité à celle de la peau ; chez les asphyxiés on a dit qu'elles sont parfois colorées en rouge. Ces deux faits trouvent une explication facile dans le passage de la matière colorante de la bile ou du sang dans les canalicules dentaires. Dans le rachitisme les dents ne subissent aucune altération. Dans le *mucus qui enduit les dents* on voit toujours un grand nombre des cryptogames mentionnés précédemment pulluler dans une matière finement granulée qui entoure des corpuscules muqueux ou des cellules épithéliales ; on y trouve en outre les infusoires des dents cariées et les dépôts terreux des liquides buccaux. Lorsque ce mucus s'accumule en quantité notable, il durcit et forme le *tartre des dents*, composé, d'après Berzelius, de phosphates terreux, 79,0 ; mucus, 12,5 ; ptyaline, 1,0 ; substance organique soluble dans l'acide chlorhydrique, 7,5.

Pour étudier les dents, on se sert de tranches très minces et de pièces ramollies dans l'acide chlorhydrique. Les tranches fines ne peuvent s'obtenir que sur des dents jeunes et fraîches ; sur les autres l'émail tomberait en éclats. Au moyen d'une scie fine, on enlève un segment convenable, longitudinal ou transversal, qu'on amincit ensuite autant que possible en l'usant sur une pierre à repasser. Cette tranche est nettoyée, puis polie entre deux lames de verre, jusqu'à ce que sa surface soit très lisse et luisante ; on la traite enfin par l'éther, pour la débarrasser des impuretés qui pourraient y adhérer. Quand une tranche est bien polie et desséchée, tous les canalicules dentaires, toutes les cavités osseuses y sont remplies d'air , et sans lui faire subir d'autre préparation on peut la conserver sous une lamelle de verre qu'on fixe au moyen d'un vernis épais et très siccatif. Les *tranches polies* de la sorte sont préférables à toutes les autres, car ces dernières, à cause de leur surface inégale , doivent être couvertes de divers liquides, tels que le baume du Canada , la térében-

thine, etc., pour pouvoir être examinées à de forts grossissements. En effet, presque toujours une portion de ces liquides pénètre dans les canalicules dentaires : il en résulte que ces canalicules deviennent très pâles et leurs branches les plus fines, peu distinctes ou invisibles. Les vernis ne peuvent servir qu'autant qu'ils sont très épais. Pour amincir convenablement une lamelle d'une dent, on peut aussi la coller sur une plaque de verre au moyen du baume du Canada, l'user et la polir avec une lime d'abord sur une des faces, puis la détacher dans le baume chaud, la fixer par sa face polie et l'user sur l'autre. Cette tranche, traitée ensuite par l'éther, et desséchée, devient aussi belle que si l'on ne s'était servi que d'eau. Deux sections verticales par la partie moyenne de la dent, l'une d'avant en arrière, l'autre de droite à gauche, et plusieurs sections transversales à travers la racine et la couronne suffisent pour faire voir les particularités les plus importantes de la dent : il faudrait cependant avoir aussi des tranches montrant la surface de la cavité dentaire et du cément, ainsi que celle de l'émail, des sections obliques et des sections transversales à travers les origines des canalicules de la racine, pour voir les anastomoses entre les branches de ces canalicules. Le *cartilage dentaire* s'obtient facilement en faisant macérer la dent dans l'acide chlorhydrique : le temps nécessaire pour cela varie suivant que l'on emploie cet acide plus ou moins concentré et qu'on le renouvelle plus ou moins souvent : il faut trois à quatre jours avec un acide fort, cinq à huit jours avec un acide faible. Si l'on veut avoir une dent entière tellement ramollie que les canalicules s'y séparent aisément, il faut la laisser macérer environ huit jours dans l'acide chlorhydrique concentré ; s'il ne s'agit que de tranches minces, il suffit de douze à vingt-quatre heures de traitement par l'acide sulfurique ou chlorhydrique, ou de quelques heures de macération dans la soude ou la potasse caustiques. Une étude très instructive consiste à plonger dans un acide des tranches minces d'une dent, et à les examiner de temps en temps, en les plaçant sur une lame de verre, jusqu'à ce qu'elles se désagrégent complétement. Les prismes de l'émail s'isolent facilement lorsque cette substance est encore peu développée ; pour rendre visibles leurs stries transversales, on se sert d'acide chlorhydrique ; les sections transversales des prismes peuvent également se voir assez bien, dans certaines couches, sur des tranches longitudinales.

Les premières phases du développement ne peuvent être étudiées qu'avec la loupe ou le microscope simple, sur des embryons de deux, trois et quatre mois : on fera d'abord durcir les parties dans l'alcool, puis on pratiquera sur elles des coupes transversales. La structure du sac dentaire et la texture des dents seront examinées sur des fœtus de quatre, cinq et six mois, et sur des enfants nouveau-nés : on peut se servir de préparations fraîches, ou bien, si l'on veut rechercher les connexions de l'organe adamantin, de pièces conservées dans l'alcool, liquide qui n'altère nullement les dents. Le germe des dents qui ont acquis tout leur développement s'obtient en les faisant éclater dans un étau ; les nerfs qui y pénètrent, sont mis en évidence par l'addition de soude étendue.

Bibliographie des dents. — L. Frænkel, *De penitiori dentium humanorum structura observationes.* Vratislav., 1835.—A. Retzius, *Bemerkungen über den innern Bau der Zähne*, dans *Müll. Arch.*, 1837.— J. Tomes, *A Course of Lectures on Dental Physiology and Surgery.* London, 1848. — R. Owen, *Odontography.* London, 1840-45, 1 vol. avec atlas de 150 planches, et art. Teeth, dans *Cyclopædia of Anatomy*, IV, p. 864. — Krukenberg, *Zur Lehre vom Röhrensysteme der Zähne und Knochen*, dans *Müll. Arch.*, 1849, p. 403. — J. Czermak, *Beiträge zur microscopischen Anatomie der menschlichen Zähne*, dans *Zeitschr. f. w. Zool.*, 1850, t. II, p. 295. — Arnold, dans *Salzburger med. Zeitung*, 1831, p. 236.—Raschkow, dans *Meletemata circa dentium mammalium evolutionem.* Vratislav., 1835. — Goodsir, dans *Edinb. Med. and Surg. Journal*, 1838, N° XXXI, 1, et *Fr. N. Not.*, N°s 199, 200, 202, 203. — Marcusen, *Ueber die Entwickelung der Zähne der Säugethiere*, dans *Bulletin phys. math.*, VIII, n° 20. Pétersbourg, 1850. — Huxley, *On the development of Teeth and on the Nature and Import of Nasmyth's Persistent Capsula*, dans *Quart. Journal of Microsc. Scienc.*,

III, p. 149. — Lent, *Beiträge zur Entwickel. d. Zahnbeines und Schmelzes*, dans *Zeitchr. f. wiss. Zool.*, VI, 1 cah.—Pour la *carie dentaire*, voyez : Erdl, dans *Allgem. Zeitung für Chirurgie* de Rohatzsch, 1843, n° 19. — Ficinus, dans *Journal für Chirurgie de* Walther et Ammon, 1846, p. 1. — Klenke, *Die Verderbniss der Zähne*. Leipzig, 1850. — L'*anatomie comparée* des dents est étudiée au point de vue histologique dans les ouvrages mentionnés ci-dessus de Owen et de Retzius. Voyez, en outre : Erdl, dans *Abhandlungen d. math.-phys. Klasse der Kön. Bayer. Akad.*, t. III, 2e division. — Tomes, dans *Philos. Transactions*, 1849-50 (*Marsupialia* et *Rodentia*). — Agassiz, dans *Poissons fossiles*. — Henle et J. Müller, *Systemat. Beschreibung der Plagiostomen*, 1838.

ARTICLE V. — ORGANES DE LA DÉGLUTITION.

A. Pharynx.

§ 148. **Parties dont se compose le pharynx**. — Au niveau du pharynx, le canal intestinal commence à prendre une existence plus indépendante; là, en effet, il présente une couche spéciale de muscles striés, les muscles *constricteurs* et *élévateurs*, lesquels toutefois ne lui fournissent pas une enveloppe complète, et s'insèrent encore, en grande partie, au squelette osseux. L'épaisseur des parois du pharynx, qui comporte 5 millimètres environ en moyenne, dépend principalement de celle de cette couche musculaire, en dehors de laquelle on trouve une enveloppe fibreuse, composée de tissu conjonctif et de fibres élastiques, et qui est séparée, en dedans, de la muqueuse par une couche de tissu conjonctif sous-muqueux. La muqueuse pharyngienne est plus pâle que celle de la bouche; elle présente une structure notablement différente, suivant qu'on envisage sa partie supérieure ou inférieure. En effet, au-dessous de l'arcade pharyngo-palatine, c'est-à-dire dans la portion de cet entonnoir qui livre passage aux aliments, la muqueuse du pharynx est revêtue d'un épithélium pavimenteux analogue, pour la structure et l'épaisseur, à celui qu'on trouve dans la cavité buccale; plus haut, au contraire, c'est-à-dire à la face postérieure de la luette et du voile du palais, à partir du bord libre de ce dernier, au pourtour de l'orifice des trompes d'Eustache, et à la voûte du pharynx, la muqueuse présente un épithélium vibratile, semblable à celui des cavités nasale et laryngienne, et dont on trouvera plus loin la description. La muqueuse de cette portion supérieure ou *respiratoire* du pharynx est aussi plus rouge, plus épaisse et plus riche en glandes que celle de la portion inférieure, dont elle partage d'ailleurs complétement la structure, à cela près qu'elle est dépourvue de papilles. Il faut dire cependant que les papilles qu'on observe sur la portion œsophagienne de la muqueuse sont quelquefois très peu développées et très rares, et semblent même manquer d'une manière absolue. Comparée à la muqueuse buccale, la muqueuse pharyngienne renferme des fibres élastiques beaucoup plus nombreuses et plus fortes, lesquelles, dans les couches profondes, forment des membranes élastiques très serrées.

Les *glandes du pharynx* sont de deux espèces, des *glandes muqueuses* ordinaires ou en grappe (voy. plus haut, § 138) et des *follicules*. Les premières ont $0^{mm},7$ à 2^{mm} de diamètre et s'ouvrent par un orifice très distinct; elles

se trouvent surtout dans la partie supérieure du pharynx, où elles forment une couche continue sur la paroi postérieure de cet organe, au voisinage de l'ouverture de la trompe d'Eustache, et sur la face postérieure du voile du palais ; à mesure qu'on descend vers l'œsophage, elles deviennent de plus en plus rares. Les *follicules* du pharynx se rencontrent à la voûte ; ils sont simples, ou composés comme les amygdales. Là où la muqueuse adhère fortement aux os du crâne, j'ai trouvé *constamment* une couche glandulaire de 2 à 8 millimètres d'épaisseur, étendue d'un orifice de la trompe à l'autre, et dont la structure ne diffère en rien de celle des tonsilles, si ce n'est toutefois que les follicules y ont des dimensions moindres (voy. § 139). Ces amas glandulaires paraissent avoir été vus déjà par Lacauchie (*Traité d'hydrotomie*, 1853, pl. 11, fig. 10); c'est à la partie moyenne de la voûte du pharynx et dans les dépressions qui existent en arrière de l'orifice guttural de la trompe que ces follicules offrent le plus de développement. Chez les personnes âgées elles sont souvent distendues par une substance puriforme ; chez les enfants et les nouveau-nés elles sont le plus souvent hypérémiées comme les tonsilles. Outre ces glandules, on trouve autour des orifices des trompes et sur ces orifices mêmes, au voisinage des ouvertures postérieures des fosses nasales, à la face postérieure du voile du palais, et sur les parois latérales du pharynx jusqu'au niveau de l'épiglotte, un nombre plus ou moins considérable de follicules de diverses grandeurs, que leurs dimensions ne permettent pas de considérer comme des orifices de glandes muqueuses ; ces glandules, dans lesquelles s'ouvrent les conduits excréteurs des glandes muqueuses, ont vraisemblablement la même structure que les follicules simples de la base de la langue.

La muqueuse pharyngienne est riche en *vaisseaux sanguins* et *lymphatiques*. Les premiers forment un réseau superficiel à mailles allongées, d'où s'élèvent des anses vasculaires dans les papilles rudimentaires de la membrane. Les *nerfs* sont très nombreux ; ils constituent un réseau superficiel et un réseau profond : le premier présente çà et là des fibres de $0^{mm},002$ à $0^{mm},003$ qui se bifurquent, et dont la terminaison se dérobe à la vue.

B. Œsophage.

§ 149. **Parties dont se compose l'œsophage.** — L'œsophage se distingue surtout par l'épaisseur de ses parois (3 à 4 millimètres) ; sa tunique la plus externe est une membrane fibreuse formée d'un tissu conjonctif qui contient de très belles fibres élastiques. Plus en dedans existe une tunique musculaire qui a $0^{mm},5$ à 2^{mm} d'épaisseur, et formée d'une couche externe de fibres longitudinales d'un millimètre d'épaisseur, et d'une couche interne de fibres annulaires, qui mesure $0^{mm},5$ à $0^{mm},7$: ces deux couches superposées s'étendent du pharynx, où les fibres longitudinales prennent naissance par deux faisceaux qui se détachent du constricteur inférieur et par un faisceau qui s'insère au cartilage cricoïde, jusqu'à l'estomac, où elles se continuent en partie avec les fibres musculaires de cet organe. Sur le tiers supérieur de l'œsophage, jusqu'à son entrée dans le thorax, ces muscles sont de la nature

des muscles striés, et forment des faisceaux de 0mm,09 à 0mm,5 de largeur, anastomosés quelquefois entre eux. Plus bas, des fibres lisses, analogues à celles de l'intestin (voy. plus bas) s'ajoutent aux fibres striées, et cela d'abord dans la couche annulaire, puis dans la couche longitudinale. Ces fibres lisses deviennent de plus en plus nombreuses vers l'estomac, de sorte que dans le quart inférieur de l'œsophage elles l'emportent de beaucoup sur les fibres striées : suivant Ficinus, ces dernières se retrouvent cependant jusqu'au cardia. Treitz admet que les fibres longitudinales naissent par des fibres élastiques qui s'insinuent entre les faisceaux des muscles striés. Un certain nombre de faisceaux longitudinaux s'éparpillent à la surface de l'œsophage et se perdent soit au milieu des fibres élastiques de la tunique externe, soit sur les organes voisins, notamment sur la paroi postérieure de la trachée, dans le médiastin gauche (*muscle pleuro-œsophagien* de Hyrtl), sur l'aorte, et sur la bronche gauche (*muscle broncho-œsophagien* de Hyrtl). En dedans, enfin, de la tunique musculeuse, et séparée d'elle par une couche lâche de tissu conjonctif blanchâtre (*tunique nerveuse* des anciens), se trouve la *membrane muqueuse*. D'un rouge pâle, blanchâtre en bas, elle a une épaisseur totale de 0mm,8 à 0mm,9, dont 0mm,2 à 0mm,3, reviennent à son *épithélium pavimenteux* stratifié : celui-ci présente les mêmes caractères que celui de la cavité buccale, à cette différence près que les véritables lamelles épithéliales forment bien la moitié de la couche, et qu'il suffit d'une macération peu

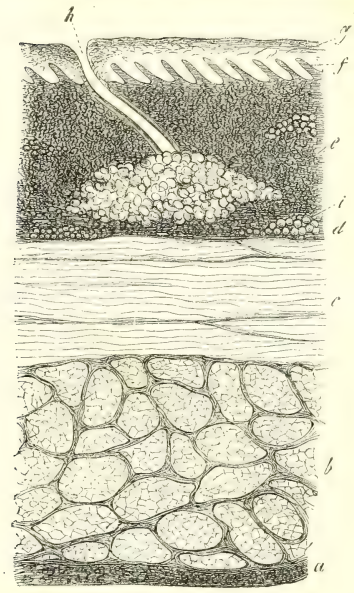

Fig. 202.

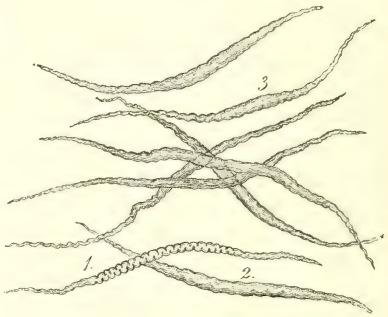

Fig. 203.

Fig. 202. — Section transversale à travers la partie moyenne de l'œsophage de l'homme. Grossissement de 50 diamètres. *a*, tunique fibreuse; *b*, fibres musculaires longitudinales; *c*, fibres musculaires transversales; *d*, tunique nerveuse; *e*, fibres musculaires longitudinales de la muqueuse; *f*, papilles; *g*, épithélium; *h*, orifice d'une glande muqueuse; *i*, lobule de graisse.

Fig. 203. — Fibres-cellules musculaires de la muqueuse œsophagienne du cochon, traitée par l'acide nitrique au 5e. Grossissement de 150 diamètres.

prolongée pour en enlever de grands lambeaux blanchâtres avec les cellules sous-jacentes ; sur quelques cadavres on peut les détacher immédiatement. La *membrane muqueuse* proprement dite mesure en moyenne $0^{mm},7$ en épaisseur ; elle est garnie de nombreuses *papilles* coniques, de $0^{mm},09$ à $0^{mm},1$ de longueur, et se compose d'un tissu conjonctif ordinaire entremêlé de fibres élastiques fines, mais dans lequel Brücke et moi avons trouvé une grande quantité de faisceaux longitudinaux de muscles lisses, ainsi que des groupes isolés de cellules adipeuses ordinaires et de petites *glandes muqueuses* en grappe.

L'œsophage renferme peu de *vaisseaux sanguins* et de *lymphatiques ;* les premiers fournissent une simple anse aux papilles, à la base desquelles ils forment un réseau assez lâche, comme dans le pharynx. On rencontre aussi dans la muqueuse œsophagienne un nombre assez considérable de nerfs dont les tubes ont de $0^{mm},0025$ à $0^{mm},003$ de largeur. Mais il m'a été impossible jusqu'ici de les poursuivre jusque dans les papilles, comme aussi de trouver des dichotomisations ou d'autres modes de terminaison.

Bibliographie.—C. Th. Tourtual, *Neue Untersuchungen über den Bau des menschlichen Schlund-und Kehlkopfes*, Leipzig, 1846.

ARTICLE VI. — DE L'INTESTIN PROPREMENT DIT.

§ 150. **Structure générale de l'intestin.** — Les portions du canal intestinal qui composent l'intestin proprement dit sont les plus mobiles, ce qu'elles doivent à la disposition spéciale de leurs moyens d'union avec la cavité abdominale tapissée par le péritoine, c'est-à-dire du *mésentère*. Sauf une petite portion du rectum, l'intestin a une paroi composée de trois tuniques, une membrane séreuse, ou le *péritoine*, une membrane *musculeuse*, formée de deux ou même trois couches, et une *membrane muqueuse*. Celle-ci contient dans son épaisseur une énorme quantité d'organes glandulaires, qu'on peut séparer en trois groupes : *glandes muqueuses en grappe*, *glandes tubuleuses* et *follicules clos*.

§ 151. **Du péritoine.** — Le feuillet externe ou pariétal du péritoine est notablement plus épais que son feuillet interne ou vésical ($0^{mm},09$ à $0^{mm},16$ pour le premier, et $0^{mm},05$ à $0^{mm},07$ pour le second); mais ils ont tous deux la même structure, et se composent principalement de faisceaux diversement entrecroisés de tissu conjonctif, avec des réseaux de fibres élastiques, plus abondantes dans le feuillet pariétal. Un tissu conjonctif sous-séreux, très lâche et plus ou moins graisseux, unit le péritoine aux organes sous-jacents, et les diverses lames du péritoine entre elles, comme dans le mésentère : ce tissu est peu développé sous le feuillet viscéral, si ce n'est dans quelques régions (côlon, appendices épiploïques) ; quelquefois il semble faire complétement défaut, comme dans certains ligaments péritonéaux. La face libre des deux feuillets du péritoine est recouverte d'une couche

simple d'épithélium pavimenteux, dont les cellules polygonales, légèrement aplaties, ont en moyenne $0^{mm},02$ de diamètre, et se joignent si exactement que la face libre de la séreuse paraît complétement lisse ; l'état d'humidité dans lequel elle se trouve sans cesse lui donne un aspect luisant.

Les *vaisseaux sanguins* du péritoine sont peu abondants, d'une manière générale : ce sont les épiploons et le feuillet viscéral qui en renferment le plus ; vient ensuite le tissu sous-séreux, lequel est aussi le seul jusqu'ici dans lequel on ait rencontré des *vaisseaux lymphatiques*. Les *nerfs* sont tout aussi rares dans le péritoine que les vaisseaux ; on en a trouvé, cependant, accompagnant les artères, dans l'épiploon, le mésentère, sur le diaphragme, dans la rate et dans les ligaments du foie : les nerfs de ces deux derniers organes provenaient du nerf phrénique (Luschka).

§ 152. **Tunique musculeuse de l'intestin.** — Toutes les portions du canal intestinal comprises entre l'estomac et le rectum sont pourvues d'une tunique musculeuse spéciale, mais qui n'est pas partout la même.

A l'*estomac*, la tunique musculeuse n'a pas la même épaisseur dans toutes les régions ; elle est très mince au niveau du grand cul-de-sac ($0^{mm},5$ à $0^{mm},7$) ; à la partie moyenne de l'estomac elle mesure environ 1 millimètre d'épaisseur, tandis que dans la région pylorique elle atteint $0^{mm},50$ et même 2 millimètres. Cette tunique se compose de trois couches, qui toutefois sont loin d'être complètes. 1° Tout à fait en dehors, on rencontre des *fibres longitudinales*, dont les unes résultent de l'épanouissement d'une partie des fibres longitudinales de l'œsophage et s'étendent du cardia au pylore, le long de la petite courbure, tandis que les autres se perdent sur la paroi antérieure, la paroi postérieure de l'estomac et sur la face supérieure du grand cul-de-sac ; sur la moitié droite de l'estomac on trouve aussi des fibres longitudinales indépendantes, qui vont en ligne droite vers le duodénum. 2° Les *fibres circulaires* se montrent depuis le côté droit du cardia jusqu'au pylore ; en ce dernier point elles sont très développées, et forment ce qu'on a appelé le *sphincter pylorique*. 3° Les *fibres obliques*, enfin, sont les plus internes (fig. 204) ; elles constituent, avec certaines fibres circulaires

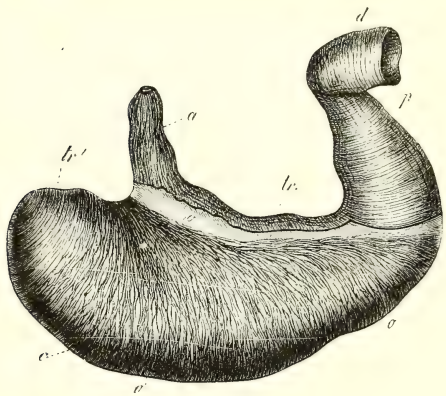

Fig. 204.

Fig 204. — Estomac de l'homme, réduit. *a*, œsophage et fibres longitudinales ; *tr*, fibres transversales (2e couche) enlevées en grande partie ; *tr*, fibres transversales du grand cul-de-sac ; *o*, fibres obliques ; *p*, pylore ; *d*, duodénum.

spéciales, une couche qui soutient le grand cul-de-sac comme une écharpe, et qui, sur la face antérieure et la face postérieure de l'estomac, se dirige vers la grande courbure; là une portion d'entre elles donne naissance à des fibres tendineuses (Treitz) qui s'insèrent à la face externe de la muqueuse, et s'unissent entre elles (voy. les excellentes figures de Bonamy et Beau, III, pl. 14).

Sur l'*intestin grêle*, la tunique musculeuse est un peu plus épaisse dans le duodénum et dans les portions supérieures que dans les portions inférieures; elle a en moyenne $0^{mm},50$ à $0^{mm},35$ d'épaisseur, et se compose uniquement de fibres longitudinales et de fibres circulaires. Les premières sont toujours beaucoup moins développées et ne forment point une couche continue, car au voisinage du mésentère elles sont fort rares ou même manquent complétement. C'est près du bord libre de l'intestin qu'elles sont ordinairement le plus distinctes, mais toujours elles s'enlèvent facilement avec la séreuse, de sorte qu'on tombe immédiatement sur la seconde couche. Celle-ci est complète; elle contribue à former la valvule de Bauhin, mais n'entre point dans la composition des valvules conniventes, et se compose de faisceaux annulaires, qu'il n'est pas rare de voir s'anastomoser à angle aigu. Le muscle *suspenseur du duodénum* de Treitz est un muscle lisse qui naît du bord supérieur de la troisième portion du duodénum et se termine par des fibres tendineuses élastiques dans le tissu conjonctif serré qui entoure l'artère cœliaque, en envoyant quelques faisceaux dans le pilier interne du diaphragme (*loc. cit.*, pl. 11); sa longueur est de 30 à 40 millimètres, sa largeur de 30 millimètres, et son épaisseur de 2 millimètres.

Sur le *gros intestin*, les fibres longitudinales sont réunies en trois bandes musculaires ou *ligaments du côlon*, de 9 à 14 ou même 18 millimètres de largeur et $0^{mm},7$ à 1^{mm} d'épaisseur. Elles commencent au cœcum et se confondent sur l'*S* iliaque en deux bandes, lesquelles, unies à des fibres indépendantes, constituent la couche musculeuse longitudinale du rectum. Au-dessous de ces bandes se trouve une couche continue de fibres circulaires, couche plus mince que celle de l'intestin grêle, et développée surtout au niveau des duplicatures connues sous le nom de *plis sigmoïdes*.

Le *rectum* est pourvu d'une couche musculeuse de 2 millimètres et plus d'épaisseur, dont les fibres extérieures sont longitudinales et les internes circulaires. Les fibres circulaires qui entourent l'extrémité inférieure du rectum constituent le *sphincter interne*, auquel sont unis le *sphincter externe* et le *releveur de l'anus*, deux muscles striés. Les fibres longitudinales, d'après Treitz, se terminent par des fibres tendineuses dont les unes s'insèrent sur les aponévroses du bassin, et dont les autres traversent le sphincter externe de l'anus et se perdent dans le tissu conjonctif sous-cutané de la région anale. Malgré cette disposition, la couche des fibres musculaires longitudinales se renforce au-dessous de l'aponévrose pelvienne, ce qui tient, d'après Treitz, à ce que de nouvelles fibres longitudinales naissent de cette aponévrose, de l'élévateur de l'anus, et du coccyx (*M. recto-coccygien*, Treitz); quelques-unes de ces fibres se mêlent aux fibres circulaires

internes. Quant au *sphincter de Nélaton*, Treitz et Kohlrausch affirment qu'il n'existe pas.

Relativement à leur *structure élémentaire*, les muscles de l'intestin proprement dit appartiennent à la catégorie des *muscles lisses* ou *non striés* (*végétatifs* ou de la *vie organique*) (voy. § 31). Les éléments ou *fibres-cellules* qui les composent sont fusiformes, pâles et homogènes, larges de $0^{mm},005$ à $0^{mm},007$ à leur partie moyenne, et longs de $0^{mm},14$ à $0^{mm},22$; ils renferment un noyau dont la longueur est de $0^{mm},014$ à $0^{mm},027$, et la largeur de $0^{mm},002$ à $0^{mm},006$. Ce noyau, d'après Lehmann, cesse d'être visible sur des muscles qui ont séjourné dans l'eau; suivant Henle, il disparaît sans laisser de traces sitôt la putréfaction commencée: ces deux circonstances me paraissent tenir à ce que le noyau s'échappe très facilement de l'intérieur des fibres-cellules. Beaucoup de ces fibres portent des renflements noueux, quelquefois aussi des inflexions en zigzag qui donnent souvent aux faisceaux une apparence striée en travers: cet aspect se rencontre surtout sur les préparations qui ont séjourné dans l'alcool. L'arrangement des fibres-cellules dans les diverses couches

Fig. 205.

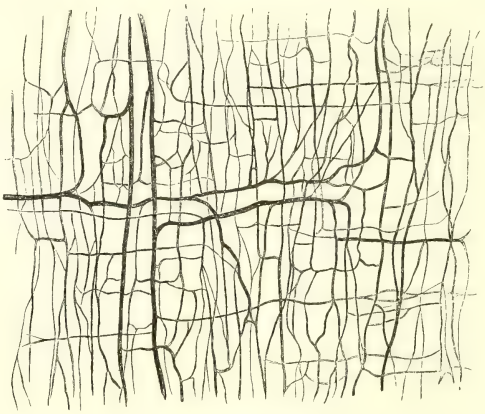

Fig. 206.

musculeuses est très simple; ces éléments, disposés parallèlement les uns à côté des autres et unis entre eux, forment de minces rubans musculaires qui, entourés chacun par un peu de tissu conjonctif et souvent réunis en faisceaux plus volumineux, composent les membranes musculeuses plus ou moins épaisses des diverses régions. Ces membranes sont accompagnées et séparées des parties voisines par des couches assez épaisses de tissu conjonctif.

Fig. 205. — Fibres-cellules musculaires de l'intestin grêle de l'homme.

Fig. 206. — Vaisseaux sanguins des muscles lisses de l'intestin grêle, d'après une pièce injectée de Gerlach. Grossissement de 45 diamètres.

Les *vaisseaux sanguins* des muscles lisses sont très nombreux ; leurs capillaires ont de $0^{mm},007$ à $0^{mm},009$ de largeur et forment un réseau à mailles rectangulaires fort caractéristique. Nous ne savons rien des *lymphatiques* qui pourraient exister dans ces muscles, et quant aux *nerfs* ils n'ont guère été étudiés : nous devons dire cependant qu'Ecker a vu des fibres nerveuses très fines se diviser dans la tunique musculeuse de l'estomac de la grenouille et du lapin.

ARTICLE VII. — MUQUEUSE DE L'ESTOMAC.

§ 153. **Structure de la muqueuse stomacale.** — La muqueuse de l'estomac est molle et lâche, d'un gris rougeâtre ou même rose pendant la digestion, excepté dans une zone de 1/2 centimètre de largeur qui entoure le pylore et quelquefois dans une petite région voisine du cardia ; en dehors de la période digestive, la muqueuse a une teinte grisâtre. Quand l'estomac est vide, elle présente à sa face interne des plis longitudinaux qui s'effacent par la distension. On voit, en outre, surtout dans la partie pylorique, autour des orifices des follicules ou glandes à pepsine, de petites plicatures anastomosées en réseaux ou même de simples villosités (*plicæ villosæ*, Krause), qui ont $0^{mm},05$ à $0^{mm},09$ et même $0^{mm},2$ ($\frac{1}{30}$ — $\frac{1}{20}$ de ligne, Krause) de hauteur. Assez souvent également la muqueuse stomacale présente, surtout dans sa portion droite, des dépressions légères séparées par des saillies linéaires qui divisent sa surface en un grand nombre de polygones. Cette disposition, qui constitue l'*état mamelonné* des anatomo-pathologistes, peut se rencontrer d'ailleurs sur des estomacs parfaitement sains. C'est au cardia que la muqueuse de l'estomac a le moins d'épaisseur ; elle n'y mesure que $0^{mm},4$ à $0^{mm},6$; à la partie moyenne de l'estomac elle atteint jusqu'à 1^{mm}, et dans la partie pylorique, jusqu'à $1^{mm},5$ et 2^{mm}, d'épaisseur. Ces différences tiennent uniquement à celles que présente la couche glandulaire, car l'épithélium et la couche musculeuse de la muqueuse ont sensiblement la même épaisseur partout. Le tissu sous-muqueux de l'estomac est très abondant, et renferme comme partout quelques cellules adipeuses.

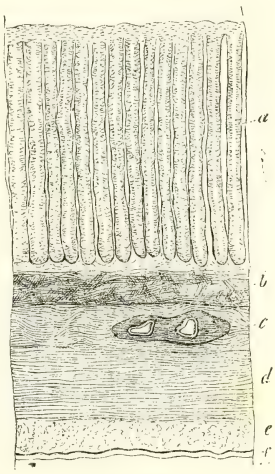

Fig. 207.

§ 154. **Glandes de l'estomac.** — Les glandes de l'estomac se divisent en *glandes muqueuses* et *glandes à suc gastrique*. Ces dernières constituent la

Fig. 207. — Section verticale des tuniques de l'estomac du cochon, près du pylore. Grossissement de 30 diamètres. *a*, glandes ; *b*, couche musculeuse de la muqueuse ; *c*, tissu sous-muqueux que traversent des vaisseaux coupés en travers ; *d*, couche des fibres musculaires transversales ; *e*, couche des fibres musculaires longitudinales ; *f*, tunique séreuse.

partie la plus importante de la muqueuse; elles se présentent sous deux formes, qu'on ne devra point considérer cependant comme complétement distinctes. Les unes sont des *glandes utriculaires simples ;* elles ont leur siége dans la partie moyenne de l'estomac, celle qui rougit pendant la digestion ; elles occupent toute l'épaisseur de la muqueuse, qu'elles traversent en ligne droite et dans laquelle elles sont très serrées les unes contre les autres ; elles ont donc, suivant les régions de l'estomac, $0^{mm},5$ à $1^{mm},5$ et même 2^{mm}, de longueur, ce qui donne une moyenne de 1 millimètre. Ces glandes commencent toujours, plusieurs à la fois, au fond de petites excavations superficielles de la muqueuse, tapissées par un épithélium cylindrique, et qu'on peut à peine ranger dans la classe des glandes; elles forment à ce niveau des tubes cylindriques de $0^{mm},07$ à $0^{mm},09$ de largeur, qui se rétrécissent vers la profondeur jusqu'à $0^{mm},03$ — $0^{mm},05$, et se terminent par un renflement en forme de bouteille ou de massue dont la largeur est de $0^{mm},05$—$0^{mm},6$—$0^{mm},8$. Le tiers inférieur de la glande, au voisinage du pylore surtout, est en général onduleux, quelquefois même contourné en tire-bouchon ; souvent aussi il se divise en deux branches très courtes, d'autres fois les deux tiers inférieurs sont garnis de petits appendices en cœcum simples ou multiples. Cependant, si l'on fait abstraction des petites dépressions que présentent ordinairement les parois glandulaires, mais qui ne sauraient être considérées comme de véritables appendices en cul-de-sac, on peut dire que dans cette région de l'estomac les glandes simples forment la grande majorité, et qu'on n'y trouve jamais de véritables glandes en grappe. Chaque glandule de l'estomac se compose d'une *membrane propre* très mince,qui contient dans sa cavité des cellules à noyau polygonales, pâles, finement granulées, et mesurant de $0^{mm},014$ à $0^{mm},02$ en diamètre. Ces cellules, qu'on a nommées *cellules à pepsine* , tantôt sont disposées autour de la lumière du canal glandulaire à la manière des épithéliums, et tantôt remplissent complétement la cavité de la glande ; leur membrane de cellule est toujours bien moins distincte dans le fond que dans les parties supérieures de l'utricule.

Les *glandes utriculaires composées* (fig. 208, B) de l'estomac se rencontrent dans un très petit espace voisin du cardia. Elles sont formées, à leur origine, par un canal de $0^{mm},09$ à $0^{mm},18$ de longueur sur $0^{mm},07$ à $0^{mm},09$ de largeur, tapissé à son intérieur de cellules épithéliales cylindriques (*stomach cells*, Todd-Bowman), lequel se divise pour ainsi dire subitement en deux ou trois, puis en quatre à sept utricules cylindriques , à peu près de même longueur, et garnis ou remplis de cellules à pepsine, utricules qui descendent jusque dans la couche la plus profonde de la muqueuse. Un autre caractère distinctif de ces glandes, ce sont les dépressions en cul-de-sac extrêmement nombreuses et marquées que présentent les utricules terminaux, ce qui donne à ces derniers un aspect particulier et comme variqueux irrégulièrement ; en outre, comme les cellules à pepsine renferment très souvent de petites molécules de graisse , les extrémités glandulaires paraissent foncées. A côté de ces glandes on trouve aussi quelques glandes

simples ; mais jamais on ne rencontre de véritables glandes en grappe avec ramifications arborescentes du canal excréteur et vésicules terminales arrondies, bien que de telles glandes se voient encore dans la dernière portion de la muqueuse œsophagienne.

Les *glandes muqueuses* (fig. 208, A) ne se rencontrent que dans cette région pâle de l'estomac qui avoisine le pylore : ce sont des utricules composés, ressemblant exactement aux glandes précédentes quant à la forme fondamentale, si ce n'est que tous leurs éléments sont plus volumineux. Mais les *cellules à pepsine y font complétement défaut ;* les utricules terminaux, *parfaitement cylindriques*, sont remplis de courtes cellules

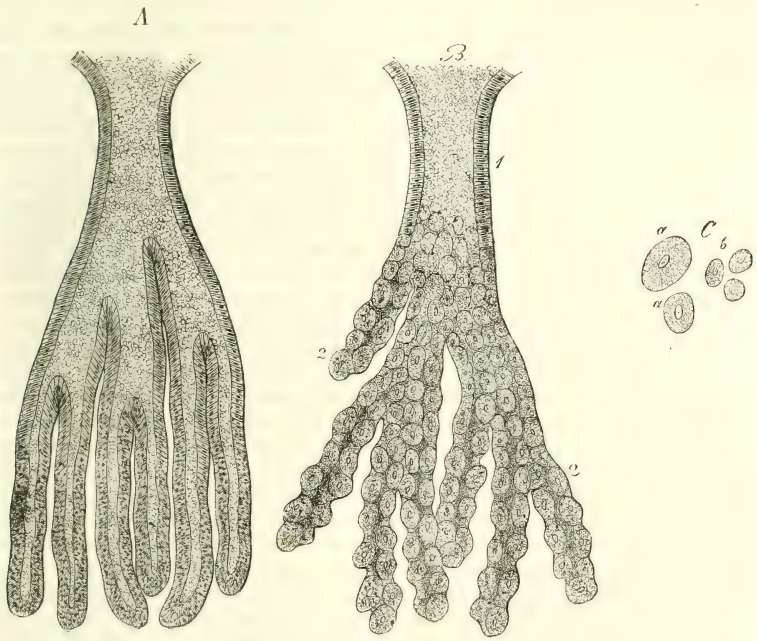

Fig. 208.

cylindriques, dans la plupart desquelles on trouve des granulations graisseuses, de même qu'au cardia. Il n'y a point de glandes simples dans cette région ; mais Donders paraît avoir vu, dans certains cas, de véritables glandes en grappe tout près du pylore.

Fig. 208. — Glandes composées de l'estomac de l'homme. Grossissement de 100 diamètres.

A. Glande muqueuse de la partie pylorique de l'estomac.

B. Glande à suc gastrique de la région cardiaque. 1, conduit excréteur commun (*stomach cell*, Todd-Bowman) ; 2, utricules simples garnis en A de cellules épithéliales cylindriques, en B de cellules à pepsine.

C. Cellules à pepsine grossies 350 fois. *a*, grosses cellules ; *b*, cellules plus petites.

Chez les animaux, comme Todd et Bowman l'ont montré d'abord sur le chien, Donders et moi sur beaucoup d'autres mammifères, les glandes de l'estomac sont partout de deux espèces : des *glandes muqueuses* à épithélium cylindrique, et des *glandes à pepsine*, à cellules analogues à celles qu'on rencontre chez l'homme. On trouvera la description détaillée de quelques-unes des formes de ces glandes dans mon *Anatomie microscopique* (II, 2, p. 140 et suiv.), et dans Donders (*loc. cit.*).

Les *deux formes de glandes de l'estomac répondent à deux produits de sécrétion dont les effets sont bien distincts :* cette vérité, sur laquelle Wasmann avait le premier attiré l'attention, a été mise hors de doute par moi (*Mikr. Anat.*, II, 2) et par Donders (*loc. cit.*). Chez le chien, on trouve des glandes à épithélium cylindrique près du pylore ; partout ailleurs ce sont des glandes à cellules arrondies ; il en est de même chez les ruminants, le *cheval*, le *lièvre*, le *chat* et le *lapin*. Chez le *cochon*, au contraire, ces dernières glandes n'existent qu'à la partie moyenne de l'estomac, particulièrement près de la grande courbure. Une série de digestions artificielles, que j'ai faites avec le docteur Goll (de Zürich), en me servant de préférence de la muqueuse stomacale du cochon, m'a conduit à ce résultat positif que les glandes se comportent d'une manière toute différente, relativement à leur pouvoir dissolvant ; que celles qui contiennent des cellules rondes, *digèrent en très peu de temps* les substances protéiques légèrement acidifiées, tandis que les glandes à cellules cylindriques n'ont aucune action sur les mêmes substances, ou ne produisent qu'un *effet minime après un temps très long*. De même aussi la portion de la muqueuse gastrique qui est le siége de la première espèce de glandes présente seule une réaction acide bien franche. Ces faits ont été vérifiés également sur l'homme par Donders et par moi. Le principe actif de nature organique, la *pepsine*, réside dans les cellules granulées arrondies des glandes à pepsine : il peut en être extrait au moyen de l'eau pure, mais surtout de l'eau légèrement acidulée : ces cellules méritent donc le nom de *cellules à pepsine* que leur a donné Frerichs. Celles qui garnissent la partie supérieure des glandes sont fréquemment expulsées vers l'extérieur pour concourir directement à la digestion. Ces cellules m'ont paru, chez l'homme, beaucoup plus petites que les cellules profondes, comme si elles résultaient d'une scission de ces dernières. D'autres fois toutes les cellules glandulaires restent en place, même pendant la digestion, et alors c'est la partie liquide du suc gastrique qui, en se portant au dehors, en extrait le principe actif.

Le *mucus gastrique* forme un enduit plus ou moins épais sur toute la muqueuse ; il est, en général, plus abondant au niveau des glandes muqueuses. Todd-Bowman, les premiers, ont avancé (Part. III, 1847, p. 192) avec raison que ce mucus provient des cellules cylindriques de la surface et des glandes muqueuses de l'estomac. Ce fait a été vérifié plus tard par Donders et par moi. Ou bien le mucus transsude à travers les cellules, ou bien il est mis en liberté par les cellules qui éclatent. On voit souvent, en effet, un grand nombre de cellules rompues à la surface de l'estomac. Dans ce dernier cas, qui ne se présente point pour les glandes elles-mêmes, comment se fait la régénération de l'épithélium ? On ne le sait guère. Il est probable que les cylindres, avant d'être éliminés, se divisent dans le sens transversal, et que le segment externe est seul expulsé : très souvent, en effet, on trouve deux noyaux dans une même cellule. Peut-être aussi les cellules se vident-elles de leur mucus sans se détacher, ainsi que l'admettent Todd-Bowman, et cela en se perçant à leur extrémité libre d'une ouverture, qu'effectivement on rencontre très fréquemment sur les cellules éliminées.

D'après Berlin, plusieurs espèces de glandes existeraient dans l'estomac des *oiseaux*. Les plus anciennement connues sont les glandes folliculeuses composées de l'estomac glanduleux : elles sont formées d'un canal central, simple ou ramifié, d'où partent une foule d'utricules dirigés perpendiculairement à son axe et garnis d'une couche épaisse de cellules épithéliales cylindriques : ces glandes sécrètent, en éliminant leur épithélium, un liquide neutre contenant de la pepsine. De petits utricules simples, tapissés d'un épithélium cylindrique, se trouvent disséminés entre les glandes

à pepsine et sécrètent un mucus ordinaire. Une troisième espèce de glandes se rencontre dans le gésier : ce sont de longs tubes à épithélium cylindrique, dont les courtes cellules sont couvertes intérieurement d'une tunique interne amorphe, et dont les conduits traversent l'épithélium corné de cet estomac ; ces glandes sécrètent un liquide acide très fluide qui ne contient point de pepsine. Il suit de là que, conformément aux résultats expérimentaux de Berlin, les deux principes essentiels qui entrent dans la composition du sac gastrique sont fournis par deux espèces glandulaires complétement distinctes.

§ 155. **Muqueuse stomacale proprement dite.** — Les glandes, avons-nous dit, constituent la masse principale de la muqueuse stomacale ; le tissu qui les sépare ne forme une couche continue, dense et rougeâtre, que vers le fond des culs-de-sac : c'est la *couche musculeuse de la membrane muqueuse*, qui a de $0^{mm},50$ à $0^{mm},1$ d'épaisseur, et qui se compose de faisceaux entrelacés de tissu conjonctif ordinaire et de fibres musculaires lisses. Ces dernières s'entrecroisent dans deux directions principales ; chez le cochon, et aussi chez l'homme, comme je l'ai vu récemment, elles pénètrent même entre les glandes et dans les plis villeux. On trouve en outre, dans les intervalles des glandes, des vaisseaux et une substance conjonctive amorphe sans fibrilles élastiques, qui forme à la surface de la muqueuse une couche transparente tout à fait homogène, la membrane amorphe des auteurs. Celle-ci se continue avec la membrane propre des diverses glandules, mais ne peut être isolée comme elle.

La surface interne tout entière de l'estomac, à partir du cardia, où l'épithélium pavimenteux de l'œsophage se termine par un bord net et dentelé, est recouverte d'une simple couche de cellules cylindriques, qui ont en moyenne $0^{mm},02$ de longueur ; les cellules reposent immédiatement sur la couche externe et homogène de la muqueuse. Comme elles présentent les mêmes caractères que celles de l'intestin, nous renvoyons leur description détaillée à celle de cet organe. Les cellules de l'*épithélium cylindrique* de l'estomac adhèrent très solidement, pendant la vie, avec la membrane muqueuse ; cette union n'est point telle, cependant, que les influences mécaniques auxquelles est sujet l'épithélium de l'estomac, ne puissent de temps en temps en détacher quelques éléments. Après la mort la séparation est si facile que ce n'est que dans des cas excessivement favorables qu'on peut voir, chez l'homme, les cellules *in situ*.

Outre les glandes en tube, l'estomac contient, mais non d'une manière constante, un nombre très variable de *follicules clos*, appelés aussi *glandes lenticulaires ;* ces follicules ont tous les caractères des follicules solitaires de l'intestin grêle ; c'est pourquoi nous ne les décrirons point ici. Chez les animaux (le cochon, par exemple) on trouve même dans l'estomac de petites plaques de Peyer.

Les *vaisseaux sanguins* de la muqueuse gastrique sont très nombreux et distribués d'une manière toute spéciale (voy. la fig. 209, représentant les vaisseaux du gros intestin, dont la disposition est presque la même). Les *artères*, à peine arrivées dans le tissu conjonctif sous-muqueux, se divisent de façon à n'envoyer que des ramuscules très ténus dans la muqueuse, où,

se résolvant peu à peu en capillaires, elles s'élèvent verticalement et en grand nombre entre les glandes, et forment autour d'elles des réseaux de capillaires de 0mm,005 à 0mm,007 de diamètre, réseau qui s'étend jusqu'à l'orifice des glandes. Là, les réseaux de toutes les glandes communiquent ensemble et forment dans toute l'étendue de la muqueuse un réseau superficiel de capillaires un peu plus gros (0mm,009 à 0mm,018), et dont les mailles polygonales, de 0mm,05 à 0mm,09 de largeur, circonscrivent les orifices glandulaires. Ce réseau est plus ou moins serré suivant la grandeur des intervalles entre les glandes et suivant la présence ou l'absence de saillies sur ces espaces; mais jamais il ne semble composé de simples anneaux vasculaires. C'est de ce réseau que naissent, par des radicules multiples, des veines plus larges et plus éloignées les unes des autres que les artères; elles traversent la couche glandulaire sans recevoir d'autres ramuscules, et se rendent à la face externe de la muqueuse, où elles s'abouchent, souvent à angle droit, avec un réseau veineux lâche, à vaisseaux horizontaux, occupant le tissu sous-muqueux. Cette disposition permet d'expliquer comment l'estomac peut être le siége à la fois d'une sécrétion abondante (par les capillaires profonds) et d'une résorption active (par les réseaux superficiels).

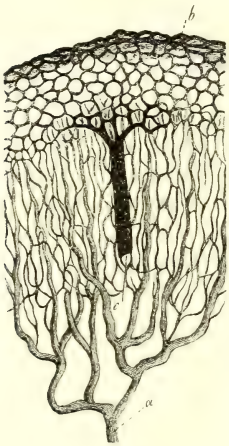

Fig. 209.

Les *lymphatiques de l'estomac* forment dans la muqueuse deux réseaux, l'un superficiel et fin, l'autre profond et large, qu'on ne peut voir que lorsqu'ils ont été injectés. Les radicules, en nombre si considérable, qui proviennent de la muqueuse, se distinguent très facilement dans le tissu sous-muqueux sur les gros mammifères tués pendant la digestion; on les voit aussi très bien se réunir en rameaux plus considérables et perforer enfin la tunique musculeuse au voisinage des courbures de l'estomac. Les *nerfs de l'estomac* proviennent de la neuvième paire et du grand sympathique : ils peuvent être poursuivis jusque dans le tissu sous-muqueux et dans la couche musculeuse de la muqueuse; plus loin ils se dérobent complétement à la vue, ce qui s'explique par cette circonstance que dans l'épaisseur de la muqueuse les nerfs ne se composent plus de fibres à bords foncés, mais seulement, très vraisemblablement, de tubes embryonnaires pâles.

ARTICLE VIII. — MUQUEUSE DE L'INTESTIN GRÊLE.

§ 156. **Structure de cette muqueuse.** — La *muqueuse de l'intestin grêle*, quoique plus mince que celle de l'estomac, est plus complexe dans sa

Fig. 209. — Vaisseaux du gros intestin d'un chien, vus sur une coupe verticale de la muqueuse. *a*, artère; *b*, réseau capillaire de la surface et orifices des glandes; *c*, veine; *d*, réseau capillaire qui entoure les glandes dans l'épaisseur de la muqueuse.

structure, car, outre les glandes en tube ou de Lieberkühn, elle présente un nombre très considérable de *plis* permanents et de *villosités*, des *follicules clos* spéciaux, formant ce qu'on appelle les *glandes solitaires* et les *plaques de Peyer*, et enfin des glandes de Brunner, qui ont leur siége dans le tissu sous-muqueux du duodénum.

La *membrane muqueuse* proprement dite est formée d'un tissu conjonctif plus ou moins homogène, surtout dans ses couches profondes ; excepté les régions où se trouvent certaines glandes, elle ne possède que très peu de *tissu sous-muqueux* : aussi adhère-t-elle assez intimement à la tunique musculeuse. La face interne de la muqueuse est recouverte d'un *épithélium cylindrique*, sur lequel nous nous étendrons en parlant des villosités ; à sa face externe cette membrane est séparée du tissu sous-muqueux par une couche très mince de *fibres musculaires lisses*, disposées dans le sens longitudinal et dans le sens transversal. Cette couche, que Brücke a vue le premier, atteint à peine 0mm,35 d'épaisseur ; chez l'homme elle est quelquefois si peu développée, qu'elle est très difficile à reconnaître.

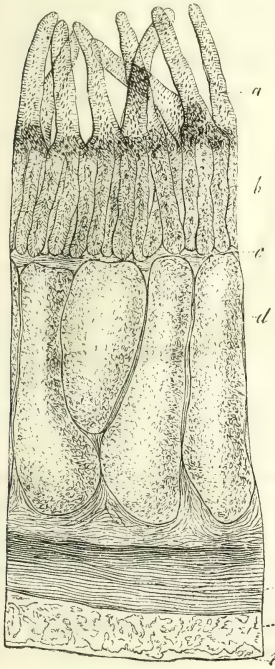

Fig. 210.

§ 157. **Villosités.** — Les *villosités de l'intestin grêle* (*villi intestinales*) sont de petites élevures blanchâtres, visibles à l'œil nu, qu'on observe à la face interne de la muqueuse, sur les valvules conniventes et dans leurs intervalles, dans toute l'étendue de l'intestin grêle, depuis le pylore jusqu'au bord libre de la valvule iléo-cœcale, et cela en nombre si prodigieux, qu'elles donnent à la muqueuse cet aspect velouté que tout le monde connaît. C'est dans le duodénum et dans le jéjunum qu'elles sont le plus nombreuses (50 à 90 sur 1 ligne carrée) ; elles diminuent beaucoup dans l'iléon (40-70 par ligne carrée). Celles du duodénum sont courtes et larges, et ressemblent à des plis ou des lames : elles ont 0mm,2 à 0mm,5 de hauteur, et 0mm,3 à 1mm, et même 1mm,4 de largeur. Les villosités du jéjunum sont en général coniques ou aplaties, quelquefois lamelleuses ou cylindriques, en massue ou filiformes ; les trois dernières formes prédominent au voisinage du cœcum. La longueur des villosités varie entre 0mm,5 et 1mm, leur

Fig. 210. — Section des parois de la partie inférieure de l'iléon du veau. Grossissement de 60 diamètres. *a*, villosités ; *b*, glandes de Lieberkühn ; *c*, couche musculeuse de la muqueuse ; *d*, follicules d'une plaque de Peyer ; *e*, tissu sous-muqueux placé au-dessous des follicules ; *f*, fibres musculaires annulaires ; *g*, fibres musculaires longitudinales.

largeur entre $0^{mm},4$ et $0^{mm},2$ ou même $0^{mm},09$; l'épaisseur, dans celles qui sont aplaties, est de $0^{mm},1$.

Les villosités sont formées d'une portion centrale, dépendance de la muqueuse, et d'une enveloppe *épithéliale*. La première, ou *villosité proprement dite* (fig. 211), a la même forme que la villosité tout entière; ce n'est autre chose qu'un prolongement solide de la muqueuse, pourvu de vaisseaux sanguins et lymphatiques et de muscles lisses, et dont le tissu fondamental, analogue à celui de la muqueuse en général, est formé d'une substance conjonctive homogène, rarement fibrillaire, sans mélange de tissu élastique ; dans cette substance on rencontre généralement de petites cellules arrondies et des noyaux libres; les cellules contiennent assez fréquemment, chez l'homme,

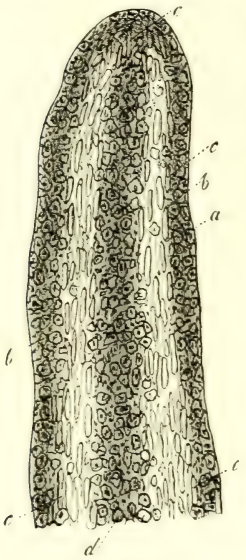

Fig. 211.

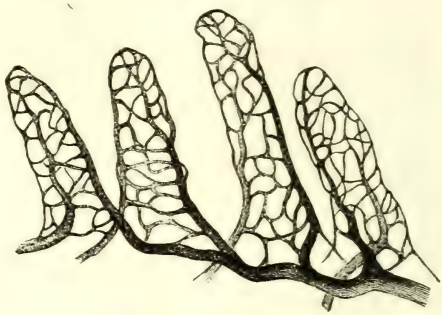
Fig. 212.

des granulations graisseuses, et, dans des cas pathologiques, un pigment brunâtre ou jaunâtre. Les *vaisseaux sanguins des villosités* sont tellement nombreux, qu'une bonne injection des villosités, l'épithélium étant enlevé, les colore tout entières, et que sur les animaux vivants ou récemment tués chaque villosité apparaît comme un point rouge entouré d'une ligne claire. Chez l'homme, chaque villosité renferme un réseau fourni par une, deux ou trois petites artères de $0^{mm},02$ à $0^{mm},034$ de largeur ; ce réseau, formé de capillaires qui ont $0^{mm},007$ à $0^{mm},011$, se compose de mailles étroites, circulaires ou allongées, et se trouve situé immédiatement au-dessous de la couche externe et homogène de la substance fondamentale de la villosité. Le sang sort de la villosité par une *veine* de $0^{mm},05$ de largeur, qui n'est pas, comme chez les animaux, la continuation directe de

Fig. 211. — Villosité intestinale d'un jeune chat, dépouillée de son épithélium et traitée par l'acide acétique. Grossissement de 350 diamètres. *a*, ligne de démarcation de la villosité; *b*, noyau et cellules qu'on voit immédiatement au-dessous; *c*, noyaux des muscles lisses; *d*, noyaux arrondis et cellules de la partie centrale.

Fig. 212. — Vaisseaux de quelques villosités de la souris. D'après une injection de Gerlach. Grossissement de 45 diamètres.

l'artère, pour ainsi dire recourbée en anse; elle résulte de la convergence graduelle des vaisseaux les plus fins vers un tronc conique, et conduit assez directement le sang dans les veines qui rampent dans le tissu sous-muqueux.

Quant aux rapports des *chylifères* avec les villosités, j'ai la certitude que dans un grand nombre de cas, chez l'homme et chez beaucoup d'animaux,

Fig. 214.

Fig. 213.

un seul rameau chylifère, un peu élargi à son extrémité en cul-de-sac et d'un diamètre beaucoup plus considérable que celui des capillaires des villosités, occupe le centre de ces dernières (fig. 213). Il me paraît vraisemblable que toutes les villosités étroites, les villosités cylindriques et filiformes surtout, se comportent de cette façon; tandis que dans les villosités larges et et foliacées il y a deux petits rameaux et même trois ou quatre, comme Brücke l'a constaté sur un écureuil et sur un rat. Sous ce rapport, je ne puis que persister dans l'opinion que j'ai exprimée dans mon *Anatomie microscopique* (II, 2, p. 160), et je nie, d'accord avec un grand nombre d'auteurs, que les chylifères sera mifient dans les villosités : je pense qu'on a pris pour des chylifères des accumulations de granulations opaques, telles que les granulations graisseuses, dans le parenchyme de la villosité, peut-être aussi des vaisseaux sanguins remplis de granules foncés, comme en ont vu Virchow et Brücke, qui les considèrent comme des productions cadavériques (voy. *Deutsche Klinik*, 1855, 5 janvier, et *Sitzungen der Wiener Akademie*, 1854, avril). Outre ces éléments, les villosités contiennent à leur partie

Fig. 213. — Deux villosités du veau sans épithélium, avec un chylifère dans leur intérieur, traitées par la soude étendue, et grossies de 350 fois.

Fig. 214. — Deux villosités intestinales du chat en état de contraction. Grossissement de 60 diamètres.

centrale, comme Brücke l'a découvert récemment, et autour du vaisseau lymphatique une mince couche des *fibres musculaires lisses*, formée de fibres cellulaires étroites et très délicates (fig. 211) qui, dans les cas favorables, sont très évidentes, même chez l'homme, et, d'après mes observations, pénètrent dans la profondeur en passant entre les glandes de Lieberkühn pour se continuer avec la couche musculeuse de la muqueuse. Ce sont ces muscles qui déterminent ce raccourcissement des villosités qui est très évident immédiatement après la mort (fig. 214) que Lacauchie a observé le premier, et qui, d'après Brücke peut se voir également sur des animaux vivants, raccourcissement qui, très probablement, exerce une influence considérable sur la progression du chyle et du sang veineux dans les villosités, la contraction pendant la vie étant admise. Nous ne savons rien des *nerfs* des villosités.

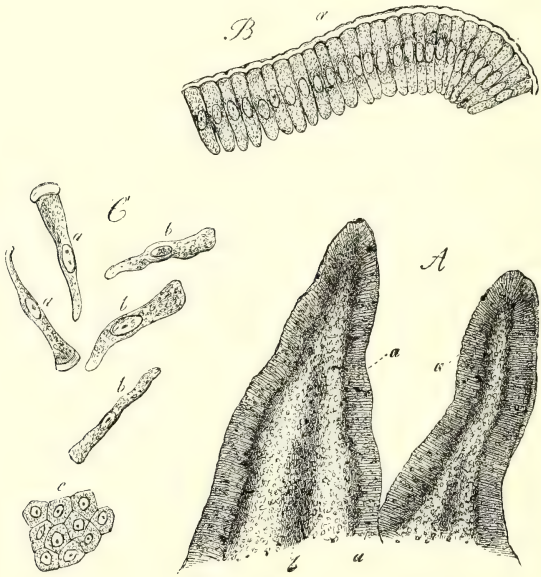

Fig. 215.

L'*épithélium des villosités*, ainsi que du reste de la muqueuse intestinale, est uni très intimement, pendant la vie, aux parties profondes, dont il ne se détache qu'accidentellement par suite de maladies; mais il tombe très facilement sur le cadavre et ne peut être vu que sur des lambeaux d'intestin très frais. Il consiste partout en une simple couche de cellules cylindriques,

Fig. 215. — A. Deux villosités du lapin, avec leur épithélium. Grossissement de 75 diamètres. *a*, épithélium; *b*, parenchyme de la villosité.

B. Série de cellules épithéliales, grossies 300 fois. *a*, membrane gonflée par l'eau.

C. Cellules épithéliales isolées, grossies 350 fois. *a*, dont la membrane est gonflée; *b*, dont la membrane gonflée est tombée; *c*, quelques cellules vues d'en haut.

légèrement rétrécies à leur extrémité inférieure. Ces cellules ont $0^{mm},2$ à $0^{mm},027$ de longueur et $0^{mm},007$ à $0^{mm},009$ de largeur, et renferment ordinairement un noyau clair, vésiculaire, ovalaire, à un ou deux nucléoles, et des granulations très fines. Pendant la vie, ces cellules, qui présentent les mêmes propriétés chimiques que les cellules les plus profondes de l'épithélium buccal, sont unies entre elles d'une manière si intime, que peu d'instants même après la mort on ne voit pas ou l'on ne voit qu'indistinctement leurs contours, quand on les examine de profil; vues d'en haut, au contraire, elles figurent une véritable mosaïque. Les cellules ne deviennent très distinctes que lorsqu'elles se détachent de la muqueuse, ce qui, en général, a lieu de telle façon que des séries entières, voire même le revêtement complet d'une villosité, s'enlève comme la *coiffe* d'un fruit de muscinée.

J'ai démontré récemment (*Würzb. Verh.*, t. VI, 1855) que les membranes de ces cellules sont épaissies à leur face libre et très finement striées, et ces épaississements partiels, considérés dans une série de cellules ou sur les villosités entières, figurent une enveloppe amorphe spéciale, analogue à la cuticule des plantes. L'action prolongée de l'eau ou des fluides intestinaux a pour effet de dilater les cellules en grosses vésicules piriformes, qui souvent crèvent à leur petite extrémité et laissent échapper leur mucus, sous la forme d'une sphère incolore entraînant quelquefois le noyau avec elle. Le mucus qui, sur les cadavres, recouvre la surface de l'intestin, est formé en grande partie par le contenu des cellules : en s'imbibant d'eau, il s'est gonflé et a formé un enduit épais dans lequel on trouve toujours un grand nombre de cellules déchirées et vides.

La sécrétion muqueuse normale se fait dans l'intestin absolument comme dans l'estomac; seulement dans le premier les cellules ne se détachent jamais et paraissent en état de verser leur mucus au dehors sans crever.

Suivant Brücke, le chylifère central des villosités serait un espace sans parois propres, et le reste de la villosité présenterait des vacuoles, où s'accumule le chyle et qui se continuent plus profondément avec les véritables chylifères. Pour moi, je reste convaincu de l'existence d'une membrane propre aux chylifères des villosités, membrane que j'ai vue bien distinctement : l'hypothèse de Brücke me paraît reposer sur des considérations purement théoriques et non sur des observations directes. Les mêmes motifs ont porté cet auteur à admettre que les cellules épithéliales des villosités sont dépourvues de paroi à leur extrémité libre, et qu'à leur extrémité interne ou adhérente à la villosité elles sont percées d'ouvertures auxquelles correspondraient des ouvertures semblables dont serait criblée la membrane externe des villosités proprement dites. Brücke avoue lui-même que ces deux espèces d'ouvertures ne peuvent être observées directement ; je me contenterai donc de faire remarquer que d'après mes observations les plus récentes (*l. s. c.*), l'existence d'une paroi, même très épaisse, à la face libre des cellules, n'est pas sujette au moindre doute. Certes, dans l'hypothèse de Brücke, on résoudrait aisément le problème si difficile de l'absorption des graisses ; mais une considération de cette nature ne doit pas nous faire renoncer à des vérités indubitables.

Goodsir, Gruby et Delafond ont montré que dans le phénomène de l'absorption

de la graisse les cellules épithéliales de la villosité tout entière, ou celles de son sommet seulement (ce dernier cas n'est si fréquent que parce que les villosités, quand elles sont distendues, l'intestin étant contracté, sont si rapprochées les unes des autres, que leurs pointes seulement plongent dans le contenu de l'intestin), se remplissent de molécules graisseuses ou de gouttes de graisse. Comment cela se fait-il?

D'après les observations récentes de Brücke et de moi, la graisse se divise dans l'intestin en molécules d'une petitesse incommensurable, et c'est sous cette forme qu'elle est absorbée par les celluies épithéliales. Or, comme j'ai prouvé que ces cellules ont une membrane très distincte et très épaisse du côté du canal intestinal, on est forcé d'admettre que les molécules de graisse traversent cette membrane ou en passant par des canalicules ou pores préformés, ou en se frayant un chemin à travers sa substance. Quant à l'existence de pores dans la membrane des cellules cylindriques de l'intestin grêle, je renvoie le lecteur à mon mémoire sur ce sujet, mentionné dans ce paragraphe ; je dirai seulement qu'il se pourrait très bien que les stries que j'ai découvertes dans les membranes épaissies de ces cellules fussent les indices de canalicules excessivement fins; en tous cas, ces stries démontrent une structure toute particulière dans cette partie de la membrane des cellules qui prend la plus grande part à l'absorption ; elles méritent donc toute l'attention des physiologistes. Je ferai remarquer encore que cette membrane striée se gonfle par l'action de l'eau et subit une transformation toute spéciale, de manière à acquérir la forme d'un groupe de fibrilles très courtes ou de cils. De pareilles cellules épithéliales ont été décrites à tort par Gruby et Delafond comme des cellules à cils vibratiles. D'après Donders et moi, il n'est pas rare que des cellules cylindriques crèvent à leur partie supérieure et laissent échapper une partie de leur contenu (du mucus) et leur noyau. Un second noyau formé préalablement dans ces cellules sert à les régénérer. Les cellules en voie de régénération ont un contenu opaque, souvent granulé, et la forme d'une massue : ce sont les cellules que Gruby et Delafond ont nommées *epithelium capitatum.*

On trouve souvent dans le parenchyme des villosités et près de leur sommet deux ou plusieurs globules d'une graisse plus ou moins fluide, provenant, d'après Donders, d'une séparation, après la mort, de la graisse qui a pénétré dans la villosité. Les petites cellules décrites par E.-H. Weber au-dessous des cellules épithéliales n'existent pas.

§ 158. **Glandes de l'intestin grêle.** — L'intestin ne présente que deux espèces de glandes véritables : 1° des *glandes en tube*, qui ont toujours leur siége dans la muqueuse elle-même, et 2° des *glandes en grappe*, situées dans le tissu sous-muqueux du duodénum.

Les *glandes en grappe*, ou, comme on les appelle habituellement, les *glandes de Brunner*, du nom de leur inventeur, forment à la face interne de la muqueuse du commencement du duodénum une couche continue qui atteint sa plus grande épaisseur tout près du pylore, où elle constitue un anneau glandulaire très considérable, et qui s'étend jusqu'au voisinage de l'embouchure du canal cholédoque. Lorsque sur un duodénum tendu ou insufflé on a enlevé les deux couches musculeuses, on reconnaît facilement les glandules dans des corpuscules jaunâtres, irrégulièrement polyédriques, aplatis, d'un diamètre de $0^{mm},2$ à 3^{mm}, ou en moyenne $0^{mm},5$ à 1^{mm}; ces glandules sont entourées d'un peu de tissu conjonctif et appliquées immédiatement contre la muqueuse, dans laquelle elles envoient de petits canaux excréteurs. La structure de ces glandes est la même que celle des glandes

muqueuses de la bouche et de l'œsophage ; leurs vésicules terminales ont 0mm,07 à 0mm,14, et même 0mm,08 de diamètre. Elles sécrètent un *mucus alcalin* qui ne renferme point de particules organisées, et qui n'exerce aucune action digestive sur les combinaisons protéiques. Les usages de ce mucus paraissent donc être purement mécaniques.

Les *glandes en tube* ou de *Lieberkühn* (*cryptes muqueux*) sont répandues dans tout l'intestin grêle et dans le duodénum : ce sont des tubes étroits et rectilignes, excessivement nombreux, qui occupent toute l'épaisseur de la muqueuse ; elles sont légèrement renflées à leur extrémité, très rarement bifurquées (chez les animaux ces tubes se divisent très souvent en deux ou trois branches). Pour avoir une bonne idée de leur nombre, le meilleur moyen c'est d'examiner à un faible grossissement des sections verticales de la muqueuse ou la face libre de cette membrane. Dans le premier cas on voit des follicules très serrés, presque sans intervalles (fig. 210) ; dans le dernier cas on s'aperçoit cependant que les glandes n'occupent pas tout l'espace et qu'elles n'existent qu'entre les villosités, mais que là elles sont tellement nombreuses, qu'elles ne laissent pour ainsi dire pas d'intervalle entre elles, de sorte que la muqueuse qui sépare les villosités semble percée en crible. Ces glandes se trouvent même sur les plaques de Peyer et sur les follicules isolés : chez l'homme, la partie de la muqueuse placée immédiatement au-dessus du milieu des follicules en est seule dépourvue, d'où il résulte que les glandes de Lieberkühn sont disposées en anneaux autour des follicules. La longueur des glandes de Lieberkühn est égale à l'épaisseur de la muqueuse, et varie conséquemment entre 0mm,5 et 0mm,3 ; leur largeur est de 0mm,06 à 0mm,08 ; le diamètre de leur orifice, de 0mm,05 à 0mm,07. Ces glandes se composent d'une *membrane propre* homogène et très mince, et d'un *épithélium cylindrique* ne contenant jamais de graisse pendant la digestion, contrairement à celui de l'intestin. L'épithélium circonscrit une cavité remplie pendant la vie d'un liquide limpide appelé *suc intestinal ;* après la mort, ou sous l'influence de l'eau, il s'altère rapidement, de sorte qu'alors les glandes paraissent remplies de cellules ou d'une substance granuleuse.

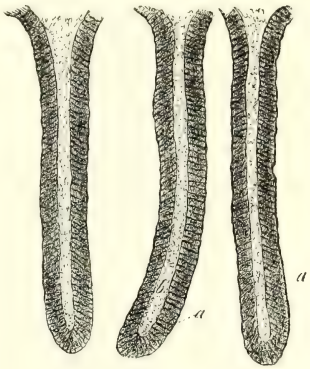

Fig. 216.

Les *vaisseaux* des glandes de Brunner présentent la même disposition que ceux des glandes salivaires, tandis que ceux des glandes de Lieberkühn affectent le type des vaisseaux des glandules gastriques. Autour de chaque

Fig. 216. — Glandes de Lieberkühn du cochon. Grossissement de 60 diamètres. *a*, membrane propre et épithélium ; *b*, lumière de la glande.

tube glandulaire s'étend un réseau délicat de capillaires qui ont $0^{mm},007$ de largeur ; à la surface de la muqueuse tous ces petits réseaux partiels communiquent ensemble et forment un réseau superficiel dont les mailles polygonales sont composées de capillaires un peu plus larges (de $0^{mm},02$), réseau qui fournit les capillaires des villosités, et se continue directement avec les veines ; celles-ci traversent en droite ligne la muqueuse après avoir reçu les veines des villosités. Ainsi, là encore, les veines n'ont de connexions qu'avec le réseau superficiel qui entoure les orifices des glandules et avec celui des villosités, et ne communiquent nullement avec les réseaux qui enveloppent les glandules. Il s'ensuit de là que, comme dans l'estomac, les vaisseaux qui sécrètent le suc intestinal font suite immédiatement aux artères, et précèdent ceux qui servent principalement à la résorption. (Voy. Frei, *l. i. c.*)

Nous ne savons guère d'où viennent les petites *cellules à noyau arrondies* qu'on rencontre dans le mucus intestinal. Je ne les ai point trouvées dans les glandes, et je ne saurais les ranger parmi les cellules épithéliales ; ces cellules, qui d'ailleurs sont peu nombreuses, me paraissent se former à la surface de la muqueuse, de même que les corpuscules muqueux de la bouche. Dans diverses maladies de l'intestin, dans la péritonite, le typhus, Böhm a trouvé une foule de glandes de Lieberkühn remplies d'une substance blanchâtre et visqueuse (*Glandl. ind.*, p. 34) qui, d'après les recherches ultérieures du même auteur (*Darmschleimhaut in der Cholera*, p. 63), paraissait formée uniquement par l'épithélium détaché des parois de l'intestin et accumulé en une espèce de bouchon. Dans le choléra, d'après Böhm, cet épithélium est éliminé en même temps que celui du canal intestinal.

§ 159. **Follicules clos de l'intestin grêle.** — On trouve dans les parois de l'intestin grêle une espèce particulière de vésicules isolées ou réunies en groupes, dont la texture anatomique et le rôle physiologique n'ont pas encore été élucidés complétement, et que pour ce motif il convient de décrire sous un nom général.

Les plus importants de ces organes sont les *glomérules* ou *plaques de Peyer* (*glandulæ Peyerianæ sive agminatæ* des auteurs). Ce sont, en général, des organes arrondis ou oblongs, aplatis, situés sans exception au niveau du bord libre de l'intestin, c'est-à-dire celui qui est opposé à l'insertion du mésentère; ils ont leur plus grand diamètre dirigé dans le sens de l'axe longitudinal de l'intestin, et se montrent très distinctement à la face interne sous la forme de taches mal délimitées, lisses et un peu déprimées ; mais on les reconnaît aussi à la face externe de l'intestin, à de petites saillies de la paroi, et par transparence à des taches foncées. C'est dans l'iléon que siégent habituellement les plaques de Peyer; mais il n'est pas rare d'en rencontrer dans les portions inférieures du jéjunum ; quelquefois on en trouve également dans la moitié supérieure de cet organe, jusque très près du duodénum, et même dans la partie horizontale de ce dernier. Habituellement les plaques de Peyer sont au nombre de 20 à 30, et quand elles remontent très haut, elles peuvent atteindre le chiffre 50 ou 60 ; mais c'est toujours dans la partie inférieure de l'iléon qu'elles sont le plus nombreuses. Les

plaques ont des dimensions d'autant plus grandes qu'elles sont plus rapprochées du cœcum ; elles mesurent, en général, 1 à 4 centimètres dans leur plus grand diamètre, qui peut varier d'ailleurs entre 7 millimètres, et 8 à 13 et même 30 centimètres. La largeur des plaques de Peyer est de 7, 11 à 20 millimètres. Au niveau de ces plaques les valvules conniventes sont ordinairement interrompues ; cependant dans le jéjunum elles se continuent quelquefois sur les plaques, tandis que dans l'iléon elles sont souvent remplacées par des séries de villosités très rapprochées.

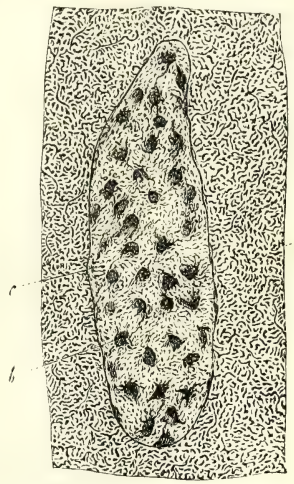

Fig. 217.

Vues de plus près, les plaques de Peyer se présentent comme des *réunions de follicules clos* sphériques ou se rétrécissant légèrement en cône vers la cavité de l'intestin ; ces follicules ont 0mm,40 — 1 à 2 millimètres de diamètre, et sont très serrés les uns contre les autres ; ils sont situés dans la muqueuse, mais s'étendent aussi dans le tissu sous-muqueux, de sorte qu'une de leurs faces est à 0mm,05 à 0mm,07 au-dessous de la surface de la muqueuse, tandis que l'autre touche la tunique musculeuse, qui à ce niveau est un peu plus adhérente à la muqueuse. Quand on examine la face interne de l'intestin chez l'homme, on remarque avant tout, sur les plaques de Peyer, une foule de petites dépressions arrondies, placées à 0mm,75 — 1mm, — 2mm de distance les unes des autres ; chacune d'elles répond à un follicule qui soulève légèrement le fond de la dépression ; ces points déprimés ne portent aucune trace de villosités. Le reste de la plaque est garni de *villosités ordinaires* ou de petits plis anastomosés en réseau et présente les orifices des *glandes de Lieberkühn ;* ces dernières forment particulièrement, autour de chacune des petites saillies déterminées par les follicules, une espèce de couronne composée de six à dix ouvertures au plus (*corona tubulorum* des auteurs).

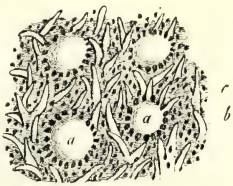

Fig. 218.

Les follicules qui constituent les plaques de Peyer se composent : 1° d'une *enveloppe externe complétement fermée*, épaisse, assez résistante, formée d'un

Fig. 217. — Plaque de Peyer de l'homme, grossie 4 fois. *a*, surface de la muqueuse couverte de villosités ; *b*, dépression de la muqueuse au niveau de la plaque, correspondant aux follicules ; *c*, parties intermédiaires garnies de petites villosités.

Fig. 218. — Portion d'une plaque de Peyer d'un vieillard, d'après Flouch. *a*, follicule qu'entoure une sorte d'anneau formé par les ouvertures des glandes de Lieberkühn ; *b*, villosités ; *c*, glandes de Lieberkühn plus isolées.

tissu conjonctif vaguement fibrillaire, dans lequel on trouve des noyaux; et 2° d'un *contenu* mou, généralement grisâtre, jamais laiteux. Ce contenu, qui s'altère rapidement dans l'eau, se compose d'une petite quantité de *liquide* et d'un nombre infini de noyaux et de cellules arrondies, de 0mm,009 à 0mm,018 de diamètre. A l'état frais les cellules paraissent complétement homogènes et d'une couleur grisâtre; mais, traitées par l'eau et l'acide acétique, elles s'éclaircissent et se dissolvent ensuite, tandis que les noyaux deviennent granuleux, et par là même plus distincts. Ces éléments, qui çà et là contiennent des granulations graisseuses, sont dans un mouvement continuel de formation et de dissolution, ainsi qu'on peut s'en convaincre en comparant entre elles les diverses formes qu'ils présentent. Frei et Ernst ont découvert sur les animaux, et j'ai fait moi-même cette observation sur l'homme, que le contenu des follicules clos est traversé par de nombreux vaisseaux sanguins très fins, de 0mm,003 à 0mm,009 de largeur, qui se continuent avec le réseau périphérique des follicules : ces vaisseaux sont faciles à voir chez les animaux (le cochon, par exemple). Il faut, pour cela, prendre les follicules très frais et en extraire le contenu avec précaution.

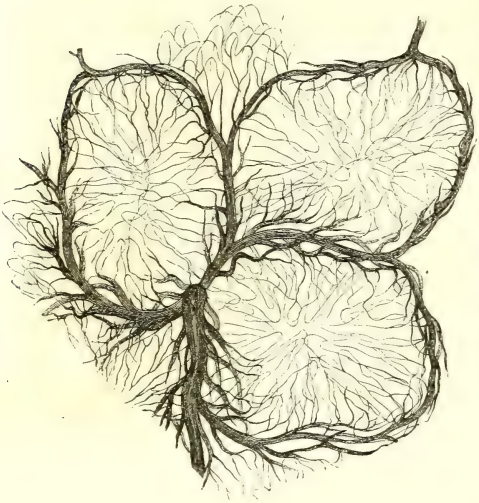

Fig. 219.

Nous ne savons que très peu de chose des *vaisseaux lymphatiques* propres aux plaques de Peyer. Il est certain cependant que *les chylifères qui proviennent de ces plaques sont plus nombreux que ceux des autres points* de l'intestin grêle, bien que les villosités y soient en moins grand nombre et moins développées; nous ignorons complétement comment ces vaisseaux se comportent dans l'intérieur des plaques. Il est probable que les chylifères forment des réseaux autour des follicules; au moins les voit-on à l'extérieur entourer circulairement les follicules, sans s'insérer à leur surface ni pénétrer dans leur intérieur, ce dont on peut s'assurer facilement, grâce à la couleur blanche des vaisseaux remplis de chyle. Il suit de là que, s'il est vrai, comme l'admet Brücke, qu'il existe une communication directe entre les follicules clos et les vaisseaux lymphatiques, cette communication

Fig. 219. — Trois follicules clos des plaques de Peyer du lapin, coupées horizontalement par le milieu, pour montrer les vaisseaux de leur intérieur. D'après une injection de Frei.

ne peut avoir lieu que sur la face du follicule tournée vers la cavité de l'intestin.

Les *follicules solitaires* (*folliculi solitarii*) ressemblent si exactement aux éléments des plaques de Peyer, tant sous le rapport du volume que sous celui du contenu (j'y ai trouvé également des vaisseaux, même chez l'homme) et de l'ensemble de la structure, qu'il ne serait nullement rationnel d'en faire nn groupe à part, d'autant moins qu'eu égard au nombre, on rencontre toutes les dispositions possibles, et qu'il existe, chez les animaux du moins, des plaques de Peyer conposées seulement de deux. trois à cinq follicules. Chez l'homme, le nombre des follicules solitaires est excessivement variable : tantôt il est impossible d'en découvrir un seul ; tantôt l'intestin tout entier, jusqu'au bord des valvules conniventes, en est criblé, et tantôt enfin on n'en trouve qu'un nombre restreint dans l'iléon et le jéjunum. L'absence complète de follicules peut être considérée comme un fait anormal, car chez le nouveau-né et sur les sujets bien portants ils sont constants, plus nombreux dans le jéjunum que dans l'iléon ; d'un autre côté, les vésicules miliaires qu'on rencontre souvent en nombre infini dans l'intestin grêle, chez les individus affectés de catarrhe intestinal, pourraient bien avoir également, en tout ou en partie, un caractère pathologique, car il est démontré que de semblables vésicules se montrent parfois dans d'autres organes, dans le foie, par exemple, d'après Virchow. Les follicules solitaires ont le même siége que les éléments des plaques de Peyer ; mais on les rencontre également le long du bord mésentérique de l'intestin, et leur face tournée vers l'intestin est couverte de villosités et fait ordinairement une légère saillie sous la muqueuse.

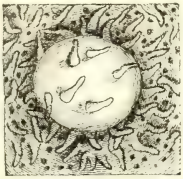

Fig. 220.

C'est pour moi une chose certaine que les follicules des plaques de Peyer n'ont point d'orifice ; je ferai remarquer cependant les faits suivants : 1° Sur les animaux frais on trouve toujours les capsules closes sans exception ; il est facile de constater ce fait sur les plaques très developpées du cochon, de la brebis, du chat, du chien, etc., que je recommanderai spécialement pour ce genre d'étude, attendu que chez l'homme les plaques de Peyer sont très souvent altérées. 2° Une ouverture peut être simulée par une dépression de la muqueuse au-dessus du follicule, surtout si la portion proéminente de la paroi glandulaire n'est pas parfaitement tendue. 3° Les follicules clos de l'intestin sont sujets, chez l'homme, à une foule de maladies, de sorte qu'on les trouve souvent déchirés et altérés, et que dans un grand nombre de cas il ne reste plus de la plaque qu'une surface réticulée, creusée de fossettes irrégulières ; les follicules peuvent aussi crever seulement après la mort, comme Virchow l'a montré le premier (*Medicinische Reform*, 1848, n° 10, p. 64) ; lorsqu'on les laisse dans l'eau et dans un lieu un peu chaud ; il faut donc regarder comme résultant de la putréfaction un grand nombre des ouvertures qu'on trouve sur le cadavre.

Certes, l'opinion de Brücke, d'après laquelle les follicules des plaques de Peyer seraient en rapport de continuité avec les lymphatiques, mérite considération à tous

Fig. 220. — Follicule solitaire de l'intestin grêle, garni de villosités. D'après Böhm.

égards, car si elle était vraie, ces plaques devraient être assimilées aux glandes lymphatiques ; mais ici, comme dans beaucoup de circonstances, je ne saurais trop prémunir les observateurs contre des conclusions précipitées. Un examen impartial des faits ne permet point d'affirmer que la continuité directe des follicules avec les chylifères, telle qu'elle a été conçue d'abord par Brücke, soit une chose démontrée (voy. mon *Anat. Micr.*, II, 2, p. 188), ni qu'il y ait dans l'intérieur des follicules, comme l'admet aujourd'hui le même auteur, des vacuoles pour le chyle qui touchent aux vaisseaux de ces derniers et qui communiquent à l'extérieur avec de véritables lymphatiques. Il est impossible d'ailleurs de nier les différences qui existent entre les plaques de Peyer et les glandes lymphatiques. Dans ces dernières, tous les alvéoles communiquent directement entre eux, tandis que dans les premières tous les follicules, presque sans exception, sont des vésicules closes de tous parts (Henle et Brücke ont vu quelques follicules communiquant entre eux ; mais les faits de cette nature sont certainement très rares, et jamais je n'ai rencontré de follicules privés de paroi d'un côté) ; d'un autre côté, les glandes lymphatiques présentent des vaisseaux afférents et des vaisseaux efférents : ces derniers existeraient seuls dans les plaques de Peyer. Je ferai remarquer enfin, contrairement à l'opinion de Brücke, que les alvéoles des glandes lymphatiques sont souvent remplis de chyle, tandis que jamais on n'a rien observé de semblable sur les follicules des plaques de Peyer [ce que Brücke (*Sitzungsber. der Wiener Akademie*, février 1855) décrit comme du chyle contenu dans les follicules, pourrait bien n'être qu'une accumulation de graisse dans leur intérieur, telle qu'on la rencontre quelquefois dans les follicules solitaires du gros intestin, où certes il ne peut être question de chyle]. Je ne voudrais pas dire cependant que la manière de voir de Brücke est inexacte ; mais j'engagerai les anatomistes à rechercher avant tout s'il existe des lymphatiques dans l'intérieur des follicules, et si les lymphatiques qui naissent des plaques de Peyer sont plus riches en cellules que ceux qui proviennent des autres régions de l'intestin ; ce dernier fait bien constaté suffirait, à mon avis, pour faire regarder les follicules comme des foyers où se forment les corpuscules lymphatiques.

§ 160. **Muqueuse du gros intestin.** — La muqueuse du gros intestin ressemble à celle de l'intestin grêle par un si grand nombre de caractères, qu'il me suffira d'attirer l'attention sur quelques particularités qui distinguent ces deux membranes.

La muqueuse du gros intestin, celle du rectum exceptée, ne forme à elle seule aucune espèce de replis, car la couche des fibres musculaires annulaires contribue à la formation des plis sigmoïdes. En outre, les villosités font complétement défaut à partir du bord tranchant de la valvule iléo-cœcale, dans laquelle la tunique musculeuse pénètre également ; sauf quelques petites élevures verruqueuses à peine visibles qu'on trouve en quelques points, la muqueuse du gros intestin est parfaitement unie et lisse. Dans le côlon la couche musculeuse de la muqueuse est difficile à apercevoir chez l'homme, bien qu'elle y existe ; dans le rectum elle est plus distincte. Chez les animaux, j'ai trouvé cette couche très développée. D'après Brücke, les couches de fibres musculaires longitudinales et transversales, qui existent également dans le côlon (chez les animaux ?), n'ont que $0^{mm},028$ d'épaisseur : cet amincissement porterait sur la couche externe ou des fibres longitudinales, qui serait réduite à trois ou même à deux plans de fibres. Dans le rectum, suivant le même anatomiste, les deux couches auraient de nouveau la même épaisseur, et mesureraient ensemble $0^{mm},047$ environ et même

0mm,19 ou plus au voisinage de l'anus. D'après Treitz, les fibres musculaires entreraient également dans la composition des colonnes de Morgagni.

On trouve dans le gros intestin des *glandes de Lieberkühn* et des *follicules solitaires*. Les premières, appelées aussi *glandes du gros intestin*, se rencontrent partout en très grand nombre depuis la valvule de Bauhin jusqu'à l'anus, et même dans l'appendice vermiculaire ; leur structure est exactement la même que dans l'intestin grêle ; mais, en rapport avec l'épaisseur plus grande de la muqueuse du gros intestin, elles ont des dimensions un peu plus considérables (longueur, 0mm,4 à 0mm,5 ; largeur, 0mm,11 à 0mm,17). Chez l'homme et chez les animaux, je n'ai trouvé dans ces follicules, à l'état frais, aucune particule solide, abstraction faite des cellules d'épithélium cylindrique. Ainsi, il est permis de croire que les produits de sécrétion de ces glandes ne diffèrent nullement de ceux des glandes de l'intestin grêle, d'autant plus que la muqueuse du gros intestin a également une réaction alcaline. Dans l'appendice vermiculaire, les *follicules solitaires* sont très serrés les uns contre les autres ; ils sont très nombreux dans le cæcum et dans le rectum, plus abondants, en général, dans le côlon que dans l'intestin grêle. Ces follicules se distinguent de ceux de l'intestin grêle par leur volume plus considérable (1mm,5, 2 et même 3 millimètres de diamètre) et par cette particularité que chaque soulèvement de la muqueuse déterminé par un follicule présente à sa partie moyenne une petite ouverture arrondie ou ovalaire, de 0mm,17 à 0mm,25 de largeur, qui conduit dans une petite dépression de la muqueuse située au-dessus du follicule. Ces petites fossettes, qui font défaut d'une manière absolue dans la muqueuse normale de l'intestin grêle, ont conduit autrefois Böhm à considérer les follicules du gros intestin comme des glandes utriculaires munies d'une ouverture. Cette manière de voir est inexacte, car dans le fond de la fossette se trouve, ainsi que Brücke l'a constaté également, une capsule close un peu aplatie, qui a la même structure que celles de l'intestin grêle, et qui renferme également des vaisseaux dans son intérieur, comme je m'en suis assuré récemment chez l'homme.

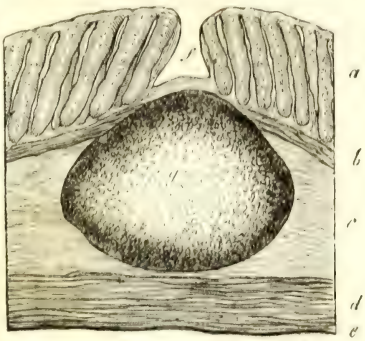

Fig. 221.

Les *vaisseaux sanguins* des glandes et follicules du gros intestin ont la même disposition que les vaisseaux correspondants de l'intestin grêle. Autour de l'orifice de chaque glandule de Lieberkühn on voit un anneau vasculaire formé de vaisseaux qui ont 0mm,014 à 0mm,02 de largeur, anneau

Fig. 221. — Follicule solitaire du côlon d'un enfant. Grossissement de 45 diamètres. *a*, glandes en tube ; *b*, couche musculeuse de la muqueuse ; *c*, tissu sous-muqueux ; *d*, fibres musculaires annulaires ; *e*, membrane séreuse ; *f*, dépression de la muqueuse au-dessus du follicule *g*.

tantôt simple, tantôt multiple, comme au voisinage des follicules solitaires. De ces vaisseaux partent des veinules un peu plus larges qui s'enfoncent entre les glandules, entourées elles-mêmes d'un réseau assez serré de capillaires très fins, issus directement des artères (fig 209). Les connexions des *lymphatiques* dans l'épaisseur de la muqueuse nous sont totalement inconnues ; j'en dirai autant des *nerfs*. L'*épithélium* du gros intestin est le même que celui de l'intestin grêle, mais les cellules qui le composent ne présentent point, à leur face libre, l'épaississement de la paroi et les stries dont nous avons parlé; au niveau de l'anus, il se continue avec l'épiderme extérieur, dont le sépare une limite assez tranchée.

§ 161. **Développement du canal intestinal.** — Le canal intestinal tout entier, quelque complexe que soit plus tard sa structure, résulte de deux feuillets de l'œuf, le *feuillet interne du blastoderme* (*feuillet muqueux*, Pander, Baer ; *membrane muqueuse*, Reichert ; *feuillet glandulaire* ou *feuillet des glandes intestinales*, Remak), qui ne constituera point la couche fondamentale de la muqueuse tout entière, mais seulement l'*épithélium* et les *glandes* de l'intestin, et le *feuillet moyen du blastaderme* (*feuillet vasculaire*, Pander ; *membrane intermédiaire*, Reichert), destiné à fournir, outre un grand nombre d'organes (muscles, os, nerfs, cœur) la membrane vasculaire et nerveuse du canal intestinal, ainsi que les vaisseaux, nerfs et enveloppes des glandes intestinales.

La couche interne ou le *feuillet épithélial* se compose uniquement de cellules, au début comme plus tard ; par suite d'une multiplication incessante de ces cellules, qui, d'après Remak, a lieu par voie de scission, ce feuillet se métamorphose en *épithélium* et en glandules intestinales. Les glandes de Lieberkühn de l'intestin grêle ne sont d'abord que de simples dépressions en doigt de gant de l'épithélium, tandis que les glandes salivaires et les glandes de Brunner, semblables en cela aux glandes sudoripares, constituent primitivement des excroissances épithéliales pleines, lesquelles ne se creusent d'une cavité centrale qu'en se ramifiant ultérieurement. Les glandes de l'estomac et du gros intestin naissent également du feuillet épithélial primitif, mais nous ne savons si c'est par des dépressions en cul-de-sac ou par des excroissances ; elles forment, dans l'origine, une couche complétement séparée de la couche fibreuse de l'intestin ; aussi l'épithélium de ces régions paraît-il alors beaucoup plus épais que dans la suite. A une époque plus avancée, la couche fibreuse fournit des prolongements délicats et vasculaires qui pénètrent entre les glandes, de telle sorte que les deux couches, unies intimement, constituent la muqueuse proprement dite. Des excroissances analogues, mais plus considérables, de la couche fibreuse forment les villosités, tandis que de sa portion externe naissent la tunique musculeuse et la tunique séreuse.

L'*étude de la muqueuse* présente plus de difficultés dans l'intestin que dans les autres organes. L'*épithélium intestinal*, en général, ne peut se voir que sur des pièces très fraîches, car il se décompose en cellules avec la plus grande facilité. Les *villo-*

sités se distinguent très bien sur des sections verticales très minces, faites avec des ciseaux fins, ou encore sur la muqueuse éclairée à la lumière directe et examinée à un faible grossissement. Pendant le travail de l'absorption on trouve, en général, ces villosités remplies de graisse et de granulations, de sorte qu'il est impossible alors de distinguer les éléments qui les constituent, excepté les chylifères, qui deviennent très manifestes sous l'influence de l'acide acétique, ou mieux encore de la soude étendue. Mais en dehors de cette période on reconnaît facilement à leurs noyaux les muscles des villosités traitées par l'acide acétique. Pour étudier les vaisseaux il faut des pièces injectées ; les plus convenables sont celles dont les artères et les veines sont injectées ; elles doivent être conservées dans un liquide. Cependant on voit aussi très facilement les vaisseaux des villosités sur des préparations très fraîches. Les mêmes remarques s'appliquent aux autres parties du canal intestinal; des sections perpendiculaires donneront surtout de bons résultats. Pour étudier les glandes, je me sers de préférence de fragments d'un intestin frais, bien que la préparation soit quelquefois très difficile, comme dans l'estomac : j'emploie également des lambeaux de muqueuse durcis dans l'alcool absolu, l'acide pyroligneux ou l'acide chromique, ou bouillis dans l'acide acétique à 80 pour 100, et desséchés d'après la méthode de Purkyné et Middeldorpf, ou bien encore imbibés de gomme et desséchés suivant le procédé de Wasmann ; dans tous les cas, on enlève avec un bon scalpel une lamelle très mince, perpendiculaire ou parallèle à la surface de l'intestin, et qu'on rend transparente, au besoin, au moyen d'un peu de soude. C'est la muqueuse stomacale dont les éléments se dissocient le plus difficilement, surtout quand elle est très épaisse, comme chez le cheval et le cochon. La chose est plus facile chez le chien, le chat, le lapin, les ruminants : chez ces animaux, il arrive souvent qu'en raclant fortement la surface de la muqueuse avec le dos d'un scalpel, on exprime, pour ainsi dire, tout l'épithélium des glandes sous l'aspect d'un tube continu qui permet d'étudier toutes les particularités qui se rattachent à la forme de ces glandes et à leur revêtement interne. Du reste, il suffit quelquefois de dilacérer la muqueuse gastrique des animaux mentionnés en dernier lieu, pour la décomposer en ses divers éléments.

Les *glandes de Brunner* ne présentent de difficultés que pour leurs conduits excréteurs, qu'on voit cependant très distinctement sur des sections verticales, et chez les animaux, en déchirant la muqueuse. Les glandes de Lieberkühn s'isolent en général avec une très grande facilité et dans toute leur longueur. Les follicules clos de l'intestin doivent être disséqués par leur face externe ; on peut aussi les étudier sur des coupes verticales. C'est également par sa face externe qu'on recherche la couche musculeuse de la muqueuse. La tunique fibreuse enlevée, on la séparera par petits fragments de la couche glandulaire. Les éléments se voient très bien sur des pièces qui ont macéré dans l'acide nitrique au cinquième.

Bibliographie du canal intestinal. — Th.-L.-W. Bischoff, *Ueber den Bau der Magenschleimhaut*, dans *Müll. Arch.*, 1838, p. 503. avec figures. — Wasmann, *De digestione nonnulla*. Berol., 1839, avec planches. — L. Böhm, *De glandularum intestinalium structura penitiori*, Berol., 1835, 8, avec planches, et *Die kranke Darmschleimhaut in der Asiatischen Cholera*, Berlin, 1838. — J. Henle, *Symbolæ ad anatomiam villorum intestinalium, impr. eorum epithelii et vasorum lacteorum*, avec planches. Berol., 1837, 4. — J. Flouch, *Recherches sur la membrane muqueuse intestinale*, dans *Mém. de la Société d'histoire naturelle de Strasbourg*, III, 3. Strasb., 1845. — A.-T. Middeldorpf, *De glandulis Brunnianis*. Vratisl., 1846, avec planches. — E.-H. Weber, dans *Müll. Arch.*, 1847, p. 400, et dans *Berichte der Königl. sächs. Gesellschaft der Wissenschaften*, cah. VII, 18 mai 1847, p. 245. — Frerichs (et Frei), art. *Verdauung*, dans *Wagner's Handw. der Physiologie*, I. III, p. 738 à 755. — R.-O. Ziegler, *Ueber die solitären und Peyer'schen Follikel*. Würzburg, 1850, Diss. — E. Brücke : 1° *Ueber den Bau und die physiologische Bedeutung der Peyer'schen Drüsen*, dans *Denkschriften der Wiener Akademie*, A. II, 1850, p. 21, avec une planche ; 2° *Das Muskelsystem der Schleimhaut des Magens*, et 3° *Ueber ein in der Darmschleimhaut aufgefundenes Muskelsystem*, dans *Berichte der Akademie*, 1851.

— Kölliker, *Ueber das Vorkommen von glatten Muskelfasern in Schleimhäuten*, dans *Zeitschr. f. wiss. Zoologie*, t. III, 1851, p. 106, et Supplément, 2e cah. — F. Ernst, *Ueber die Anordnung der Blutgefässe in den Darmhäuten*. Zürich, 1851, Diss. avec figures. — Ecker, *Ueber die Drüsen der Magenschl. des Menschen*, dans *Zeitschr. f. rat. Med.*, t. II, 1852, p. 243. — Henle, *Ueber die Drüsen des menschlichen Magens*, dans *Zeitschr. f. rat. Med.*, II, 1852, p. 309. — Bruch, *Beitr. z. Anat. u. Phys. der Dünndarmschleimhaut*, in *Zeitschr. wiss. Zool.*, IV, p. 282.—Brücke, *Ueber die Chylusgefässe und die Resorption des Chylus*, dans *Denkschr. d. Wien. Ak.*, 1853, et dans *Zeitschr. d. Wien. Aerzte*, 1853, p. 282, 378, 571. — Kölliker, *Histologische Studien*, dans *Würzb. Verh.*, IV, p. 52.—Donders, dans *Ned. Lanc.*, 1852, oct., p. 265, et *De Klieren der maagen hare afscheiding*, ibid., p. 218, *Bijdrage tot den fijneren bouw der dünne darmen*, ibid., févr.-avril 1853, Berlin, *Bijdrage tot de spijsvertering der vogels* (*Ned. Lanc.*, juillet-août 1852). — Treitz, *Ueber e. neuen Muskel am Duodenum des Menschen*, dans *Prag. Viert.*, 1853, I, p. 113. — Parmi les planches, nous citerons celles d'Ecker, *Icon.*, pl. I, II (très belles), et de Funke, Atlas, pl. VIII.

SECTION II.

DU FOIE.

§ 162. **Structure générale.** — Le foie est une glande volumineuse qui se distingue des glandes composées décrites jusqu'à présent (des glandes salivaires, par exemple), par l'union intime des divers segments qui la constituent. Eu égard à la structure de son parenchyme sécréteur, le foie mérite une place toute spéciale. Les parties qui le composent, ou qui lui appartiennent, sont : 1° le *parenchyme sécréteur*, représenté par les lobules ou îlots du foie, et par les réseaux de cellules hépatiques, 2° les *conduits biliaires* qui procèdent de ces réseaux, et les *canaux excréteurs du foie* qui leur font suite ; 3° des *vaisseaux sanguins* très nombreux ; 4° des *vaisseaux lymphatiques* assez nombreux et des *nerfs ;* 5° enfin, une *enveloppe péritonéale.*

§ 163. **Parenchyme sécréteur, lobules et substance du foie.** — Lorsqu'on observe la surface du foie de l'homme, ou celle d'une coupe pratiquée dans cet organe, on constate qu'elles présentent un aspect moucheté. On voit de petites taches rouges ou brunes, de forme étoilée, entourées par une substance d'un jaune rougeâtre (*substance médullaire*, et *substance corticale* de Ferrein). Cette différence de coloration dépend uniquement de la distribution inégale du sang dans les vaisseaux de petit calibre et dans les capillaires, et chez l'individu tout à fait sain on observe généralement une coloration rouge brun uniforme. L'aspect régulièrement moucheté du parenchyme hépatique a souvent fait admettre dans cette glande l'existence de *lobules*, d'autant mieux que cette disposition existe manifestement dans un animal souvent étudié sous ce rapport (le cochon) ; mais le foie humain ne présente rien de semblable, ainsi que E.-H. Weber l'a montré le premier en 1842. Dans le foie humain, l'appareil sécréteur se trouve, dans toute l'étendue de la glande, en connexions intimes avec les parties les plus im-

portantes du système vasculaire, c'est-à-dire avec le réseau capillaire intermédiaire à la veine porte et aux veines hépatiques. On serait dans l'erreur, toutefois, si l'on envisageait le parenchyme sécréteur du foie comme présentant une structure uniforme dans tous ses points. Cette glande se compose d'une foule de petits départements qui, bien que n'étant nullement séparés les uns des autres, possèdent néanmoins une certaine individualité. Les *lobules hépatiques* (si l'on peut continuer à les appeler ainsi), ou les *îlots hépatiques* (Arnold) résultent : 1° de ce que les plus petits rameaux des vaisseaux sanguins afférents et efférents (veines *interlobulaires* et *intralobulaires* de Kiernan) sont situés, dans toute l'étendue du foie, à une distance à peu près égale les uns des autres, de telle sorte qu'un petit fragment de la masse du foie de $0^{mm},7$ à 1 ou 2 millimètres de diamètre donne naissance, dans sa partie centrale, à une radicule de la veine hépatique, et reçoit à sa surface un certain nombre de ramifications très fines de la veine porte et de l'artère hépatique; 2° de ce que les origines des canaux hépatiques, ou canaux excréteurs du foie, ne sont pas disséminées irrégulièrement dans le parenchyme, mais tellement disposées qu'elles ne se montrent qu'à une distance de $0^{mm},3$ à 1 millimètre des origines des veines hépatiques et qu'elles cheminent avec les rameaux les plus déliés de la veine porte. De là résultent dans le foie de petites masses formées exclusivement par le parenchyme sécréteur, des capillaires et les origines des veines hépatiques, tandis que dans leurs intervalles on trouve, outre le parenchyme et les capillaires, les origines des canaux hépatiques et les dernières divisions de la veine porte et de l'artère hépatique. Ces branches vasculaires arrivent vers les masses lobulaires non pas d'un seul côté, mais de divers côtés à la fois; elles se trouvent renforcées et réunies entre elles par du tissu conjonctif, formant ainsi autour des masses lobulaires une écorce, interrompue, il est vrai, par places, mais cependant parfaitement continue.

L'étude du foie lobulé de certains animaux (cochon, ours blanc, d'après J. Müller) est d'une haute importance pour la connaissance de la structure de cet organe chez l'homme. Je joins ici, pour cette raison, le tableau de la structure du foie de cochon. Lorsqu'on examine ce foie sur des coupes, ou autrement, on s'aperçoit qu'il est divisé en petites circonscriptions d'une dimension assez uniforme de 1 millimètre à 2 millimètres 1/2, non complétement régulières, polygonales. Ces lobules, formés par le parenchyme propre du foie, sont limités par une paroi blanchâtre, très visible à l'œil nu. En raclant la tranche du foie avec le manche d'un scalpel, les lobules dont nous parlons se détachent sous la forme de petites masses égales et anguleuses, et les capsules qui les entourent restent sur la tranche comme de petites cases vides, ou comme les alvéoles d'une ruche d'abeilles. Les capsules d'enveloppe deviennent plus évidentes encore lorsqu'on malaxe doucement sous l'eau, avec les doigts, un petit fragment du foie, qu'on le nettoie complétement et qu'on l'examine ensuite sur un fond noir : de cette manière quelques-unes des cases sont à peine déchirées, demeurent presque complétement closes, et se montrent clairement comme de véritables capsules. Il ne faudrait pas croire cependant que chaque lobule du foie est entouré d'une capsule propre; toujours la membrane de ces capsules est commune à plusieurs lobules. Il résulte de cette disposition *une sorte de réseau étendu dans toute l'épaisseur du foie*, dont les cloisons sont simples et

ne se laissent nullement diviser en plusieurs lamelles. Lorsqu'on examine de plus près les capsules (ou plutôt, comme il est préférable de les nommer, les cloisons de séparation des lobules), on trouve qu'elles sont constituées principalement par les prolongements de la couche de tissu conjonctif qui accompagne la veine porte et l'artère hépatique, c'est-à-dire par la *capsule de Glisson* elle-même; qu'elles adhèrent également, à la surface du foie, à l'enveloppe séreuse de cet organe, et qu'elles se continuent, dans la profondeur, avec les gaînes des grosses veines.

C'est Kiernan qui, le premier, a bien saisi les rapports des lobules avec les vaisseaux du foie, lorsqu'il a dit que ces lobules reposent sur les rameaux des veines hépatiques comme les feuilles sur leur pétiole. Lorsqu'on ouvre une petite branche de la veine hépatique, on trouve, en effet, qu'elle est entourée de toutes parts de lobules, et qu'elle reçoit de chaque lobule une petite veinule, de manière que les lobules paraissent se fixer sur le vaisseau comme par de courts pédicules (voy. fig. 222, *b*, *b*, *b*). Or, comme cette disposition se rencontre depuis les veines d'un diamètre moyen

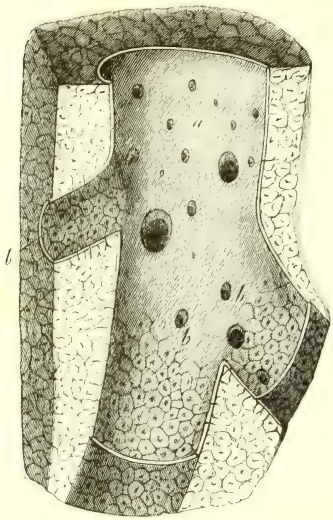

Fig. 222.

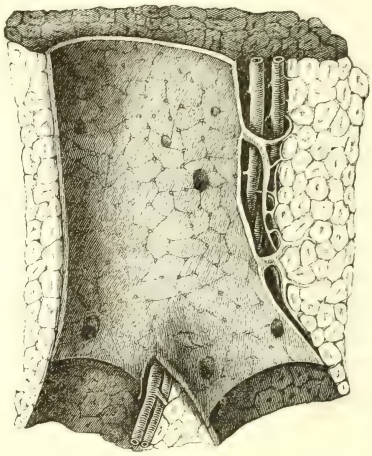

Fig. 223.

jusqu'aux veines intralobulaires, on peut, non sans raison, comparer les veines hépatiques et les lobules du foie à un arbre dont les rameaux seraient couverts de feuilles polygonales appliquées les unes contre les autres, et si nombreuses que l'ensemble du feuillage ne formerait en quelque sorte qu'une seule masse. Si l'on suppose maintenant, par la pensée, que dans cet arbre veineux hépatique vienne s'insinuer un autre système vasculaire ramifié, tellement enchevêtré avec lui que les plus gros rameaux de ce système cheminent dans les intervalles qui séparent les principaux groupes de lobules, et que les plus petits s'insinuent dans les espaces secondaires de ces groupes et entre les lobules eux-mêmes (si bien que chaque lobule se trouve en relation avec les ramuscules les plus fins de cet autre système vasculaire

Fig. 222. — D'après Kiernan, fragment d'un foie de cochon avec une veine hépatique ouverte. Faible grossissement. *a*, grosse veine dans laquelle ne s'ouvrent point encore de veines intralobulaires. *b*, rameau de cette veine et ouvertures des veines intralobulaires. On aperçoit au travers des parois les bases des lobules.

Fig. 223. — Rameau ouvert de la veine porte du cochon, avec les ramuscules de l'artère hépatique et des conduits hépatiques qui l'accompagnent. D'après Kiernan.

et reçoit en même temps une gaine de tissu conjonctif qui accompagne ces vaisseaux ; et l'on se fera une idée aussi exacte que possible des rapports de la veine porte avec la masse lobulaire. Quant aux conduits hépatiques et à l'artère hépatique, ils accompagnent simplement la veine porte, et il n'est pas nécessaire, par conséquent, d'insister sur ce point. La forme des *lobules* du foie de cochon est polyédrique. Des coupes transversales ou longitudinales présenteront donc 4, 5 ou six angles irrégulièrement distribués.

Dans le foie de l'homme, le tissu conjonctif qui accompagne les divisions de la veine-porte est peu abondant dans les intervalles des îlots hépatiques ; il n'existe autour des îlots ni capsules de tissu conjonctif, ni réseaux vasculaires qui les enferment d'une manière complète. Dans la cirrhose du foie, le tissu conjonctif augmente considérablement dans le parenchyme hépatique : les îlots sécréteurs peuvent alors se montrer plus isolés, ou même être séparés en véritables lobules. La substance rouge-brun du foie (substance médullaire de Ferrein) est plus molle que l'autre, parce qu'elle contient plus de liquides ; elle s'affaisse aussi plus facilement, à la surface du foie aussi bien que sur les coupes de cet organe ; elle se laisse enlever plus facilement par le grattage et se détache aisément, en partie, sur des tranches minces de tissu hépatique. La couche corticale, qui forme une espèce de réseau autour de la portion rouge brun, présente des parties étroites (*fissures interlobulaires* de Kiernan) et d'autres plus larges et anguleuses (*espaces interlobulaires*) dans lesquelles il n'est pas rare de voir un point sanguin, dû à un ramuscule de la veine porte : cette disposition est loin toutefois d'être aussi régulière que dans la substance brune, où la même apparence est due à la veine centrale intralobulaire et où elle affecte souvent la forme étoilée. Il peut arriver, par suite de la congestion du réseau capillaire (et, d'après Theile, c'est la règle dans la plupart des foies humains normaux), que les fissures interlobulaires disparaissent et que la substance jaune se présente sous forme de taches séparées les unes des autres par la substance brune disposée en forme de réseau. J'ai trouvé qu'à l'état frais le foie est, le plus souvent, à peu près uniformément coloré, ainsi que je l'ai dit plus haut. Kiernan décrit encore, chez les enfants, une inversion de coloration, dépendant principalement d'une congestion du côté de la veine porte, d'où il résulterait que les portions extérieures des lobules sont les plus injectées et les plus foncées en coloration : il ne nous a été donné, ni à Theile ni à moi, d'observer cette disposition.

§ 164. **Cellules hépatiques et réseau des cellules hépatiques.**—Chaque *îlot du foie* se compose de deux éléments : 1° d'un *réseau de capillaires*, en connexion d'un côté avec les ramuscules les plus fins de la veine-porte, et communiquant de l'autre côté avec les origines de la veine hépatique qui occupe le centre de l'îlot ; 2° d'un *réseau de trabécules*, qui ne sont autre chose que des séries de cellules (*cellules hépatiques*) serrées les unes contre les autres, sans tissu intermédiaire. Ces deux réseaux sont tellement enchevêtrés, que les mailles de l'un sont *complétement comblées* par les éléments de l'autre, tout au moins, sur des pièces injectées naturellement ou artificiellement, ne distingue-t-on aucun espace appréciable entre eux. Dans les réseaux en question, on ne trouve encore aucune trace des canalicules biliaires ; ceux-ci apparaissent seulement à la périphérie des îlots, là où se rencontrent aussi les plus fines ramifications de la veine porte. Il n'a pas été possible, jusqu'à présent, d'observer directement des connexions entre les canalicules biliaires et les réseaux de cellules hépatiques, qu'on doit indubitablement considérer comme la partie sécrétante du foie.

Les *cellules hépatiques* peuvent être isolées avec une grande facilité ; elles ont en moyenne de 0mm,018 à 0mm,026 (au minimum et au maximum, 0mm,013 à 0mm,035) ; leur forme est celle des éléments de l'épithélium pavimenteux, seulement elles sont un peu moins régulières. Leur membrane d'enveloppe est délicate, mais close de toute part ; leur contenu, à l'état normal (et il est rare de trouver cet état chez l'homme), consiste en une substance finement granulée, légèrement jaunâtre, demi-liquide. Cette substance, ainsi que l'observation microscopique tend à le démontrer, contient vraisemblablement les éléments essentiels de la bile. Il y a, en outre, dans l'intérieur des cellules un gros noyau arrondi, vésiculeux, de 0mm,007 à 0mm,009 de diamètre, pourvu d'un nucléole ; dans beaucoup de cellules le noyau est *double*. On trouve souvent également dans les cellules hépatiques des *gouttelettes graisseuses* et des *granulations colorées en jaune;* sur des foies qui ont subi la dégénérescence graisseuse, les gouttelettes graisseuses se rencontrent (voy. fig. 224, *c*) dans toutes les cellules hépatiques, et en quantité telle, que ces cellules prennent des formes qui les rapprochent des cellules adipeuses ; elles se trouvent remplies à peu près complétement soit par un petit nombre de grosses gouttelettes graisseuses, soit par une foule de petites, si bien que le noyau de la cellule ne peut plus être distingué. Depuis les cellules complétement remplies par la matière grasse jusqu'aux cellules ordinaires, qui ne présentent qu'un petit nombre de gouttelettes graisseuses ou une seule gouttelette un peu plus grosse, on peut observer tous les degrés de transition. Sur les cadavres humains on rencontre presque toujours, dans le foie, un certain nombre de cellules hépatiques contenant quelques gouttelettes graisseuses, de telle sorte que si l'on ne comparait pas cet état de choses avec ce que nous montrent les animaux, où les gouttelettes de graisse manquent ordinairement, on pourrait être tenté de le considérer, tout au moins dans son plus faible degré, comme l'état normal. Il en est à peu près de même pour les *granules colorés* (voy. fig. 224, *b*). Quand ces granules se présentent en grande quantité, on peut affirmer que cela est anormal ; lorsqu'ils sont isolés, on peut les considérer comme le résultat d'un faible dérangement de l'état physiologique. Ces granules sont petits, jaunes ou jaune brun ; ils dépassent rarement 0mm,002 de diamètre, et se comportent à l'égard des réactifs absolument comme la matière colorante de la bile qui se précipite à l'intérieur du canal intestinal. L'acide azotique,

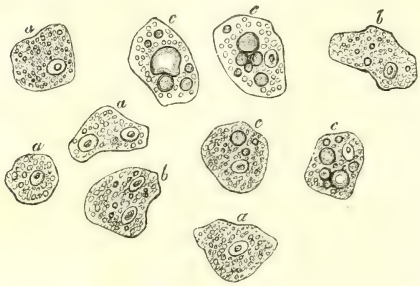

Fig. 224.

Fig. 224.—Cellules hépatiques de l'homme. Grossissement de 400 diamètres. *a, a, a, a,* cellules normales ; *b, b,* cellules avec granulations colorées ; *c, c, c, c,* cellules avec gouttelettes graisseuses.

en effet, ne modifie point leur couleur, et les alcalis caustiques ne les dissolvent point.

Les cellules hépatiques sont tellement groupées dans les îlots du foie que, sans le secours d'aucune partie étrangère, sans substance conjonctive interposée et sans membranes d'enveloppe, elles forment un *réseau*, en s'appliquant les unes contre les autres par leurs faces aplaties (voy. fig. 225). Les séries simples ou ramifiées de cellules hépatiques qu'on trouve presque toujours sur les parcelles de foie obtenues par le grattage ne sont rien autre chose que des fragments du *réseau des cellules hépatiques*, dont les éléments ne sont pas solidement adhérents. Envisagé dans son ensemble, le réseau des cellules hépatiques offre des mailles à peu près arrondies à la périphérie des îlots; vers le centre, au contraire, la disposition est constamment radiée, de telle sorte que sur des coupes qui divisent transversalement la veine centrale de l'îlot, on voit les séries de cellules hépatiques serrées les unes contre les autres, se dirigeant du centre dans tous les sens et se réunissant sur les côtés par de courtes anastomoses, d'où il résulte que les mailles qui composent les réseaux apparaissent comme des fentes étroites et allongées. Les *trabécules formées par l'association des cellules hépatiques* comprennent tantôt une à trois séries de cellules, plus rarement trois à cinq; elles ont en moyenne 0 ,02 à $0^{mm},033$ de largeur (au maximum et au minimum, $0^{mm},04$ ou $0^{mm},013$); elles sont tantôt cylindriques, tantôt prismatiques, et cela sans régularité aucune, avec des surfaces bombées, planes ou même concaves par places, et avec des bords arrondis ou tranchants. Les mailles du réseau des cellules hépatiques correspondent au diamètre des capillaires et à celui des vaisseaux plus volumineux placés sur les limites des îlots; ces mailles sont complétement remplies, durant la vie, par les vaisseaux; nous les étudierons plus loin avec plus de détails.

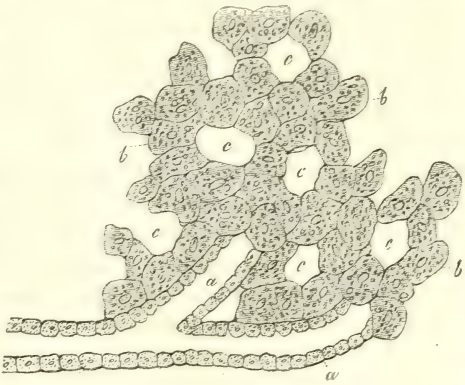

Fig. 225.

Nous ajouterons à ce qui précède que le parenchyme du foie ne contient aucune espèce de canaux qu'on puisse décrire comme les canalicules biliaires les plus fins. Il est vrai qu'on a admis assez généralement ces canaux jusqu'à présent, soit qu'on les ait considérés comme des *espaces intercellulaires*

Fig. 225.—Réseau de cellules hépatiques de l'homme, d'après nature. Grossissement de 350 diamètres. *b*, cellules groupées en réseau; *a*, conduits interlobulaires; *c*, vides remplis par les vaisseaux.

qu'on a supposé exister entre les cellules hépatiques (Henle, Gerlach, Hyrtl, Natalis Guillot, Lereboullet), soit qu'on les ait envisagés *comme formés par une tunica propria* remplie par les cellules hépatiques (Krukenberg, Schröder van der Kolk, Backer, Retzius, Theile, Weja, Cramer), ou par des séries de cellules hépatiques *comme fusionnées et ouvertes les unes dans les autres* (E.-H. Weber). Le parenchyme du foie est constitué par les *réseaux solides des trabécules, formées de cellules hépatiques;* les espaces canaliformes circonscrits par ces réseaux n'existent réellement pas quand tout est en place (quand les vaisseaux sanguins les remplissent). J'ai émis cette opinion pour la première fois en 1852, en l'appuyant également sur des preuves physiologiques; mais, avant moi, Handfield Jones avait déjà décrit les lobules du foie comme composés de séries associées de cellules solides (voy. *Mikrosk. Anat.*, II, 2). Si le parenchyme du foie est réellement constitué ainsi, la différence qui existe entre le foie et les autres glandes du corps saute aux yeux, et il se présente naturellement une question importante, celle de savoir comment le produit de sécrétion se trouve transporté hors des cellules, dans l'intérieur desquelles nous le croyons formé, et comment il est en définitive évacué. L'anatomie ne donne à cet égard qu'une réponse insuffisante, car si l'on a pu suivre les ramifications des conduits hépatiques, en compagnie de la veine porte, jusqu'aux îlots du foie, on est dans le doute sur ce qui concerne les connexions des plus fines ramifications des conduits hépatiques avec le réseau des cellules hépatiques. Sans poursuivre ici les canaux biliaires dans leurs divisions et subdivisions (voy. § 165), je veux seulement faire remarquer que, sur des préparations microscopiques faites avec soin, on trouve parfois entre les îlots hépatiques des fragments des canaux biliaires les plus fins (*ductus interlobulares* de Kiernan), et qu'on peut facilement se convaincre qu'ils sont constitués d'après le type accoutumé des canaux excréteurs. Les canaux les plus fins de ce genre que j'aie vus mesuraient $0^{mm},02$ de diamètre; ils possédaient une lumière très évidente de $0^{mm},0072$, et consistaient en une simple couche de cellules épithéliales pavimenteuses ordinaires, cellules qui se distinguaient très nettement des cellules hépatiques par leur plus petit volume ($0^{mm},009$ à $0^{mm},011$), par leur contenu transparent et par la petitesse de leur noyau. Je n'ai point vu dans ces canaux, que j'ai souvent observés, de gaîne fibreuse extérieure, peut-être parce que la préparation les en avait dépouillés; mais ils paraissaient pourvus çà et là d'une membrane propre, tout au moins étaient-ils très nettement délimités en dehors. Sur des canaux biliaires plus gros (de $0^{mm},09$ à $0^{mm},11$) la gaîne extérieure existait toujours et les cellules d'épithélium étaient déjà plus cylindriques, bien qu'incomplétement; elles avaient seulement $0^{mm},01$ à $0^{mm},012$ de largeur, et $0^{mm},013$ à $0^{mm},015$ de longueur. Quoique j'aie souvent dirigé mon attention sur ce point, je n'ai jamais pu apercevoir distinctement de connexion directe entre les canaux hépatiques les plus fins et les réseaux des cellules hépatiques, ce qui n'a rien d'étonnant, vu la grande finesse des parties. Il reste, par conséquent, dans l'anatomie microscopique du foie une lacune que des hypothèses ne combleront qu'incomplétement. Je suppose que les canalicules biliaires les

plus fins aboutissent directement par des extrémités ouvertes aux cloisons des réseaux des cellules hépatiques, comme le montre la figure schématique 225 (page 475), de telle sorte que la lumière du canal se trouve bouchée par les cellules hépatiques, ou bien que les canaux biliaires, terminés eux-mêmes en cul-de-sac, s'appliquent simplement sur les cellules hépatiques. Je crois, au reste, que des connexions de ce genre se rencontrent assez rarement sur la périphérie des îlots hépatiques, ce qu'on peut conclure du petit nombre de rameaux fournis par les conduits biliaires les plus fins.

Quelle que soit la manière dont on se représente la liaison des réseaux de cellules hépatiques avec les canaux biliaires, on ne peut cependant révoquer en doute que cette liaison a lieu *seulement à la surface des îlots du foie* et non dans leur intérieur, et que par conséquent la bile qui se forme dans les îlots, *doit passer de cellule en cellules pour arriver au dehors.* Une semblable progression de liquides à travers des cellules fermées n'a absolument rien d'impossible (la physiologie végétale le démontre surabondamment); on conçoit seulement qu'elle ne s'accomplira pas avec la même promptitude que dans les points où les liquides circulent dans de véritables canaux. La bile n'étant pas simplement séparée du sang, mais réellement formée dans le foie (les expériences nouvelles tendent à le démontrer de plus en plus clairement), et représentant à coup sûr le produit de sécrétion le plus complexe, on est porté à penser que la disposition spéciale du parenchyme hépatique est intimement liée à cette spécialité d'action. Le plasma du sang, traversant un grand nombre de cellules, et soumis à l'influence métabolique de chacune d'elles, avant d'atteindre les canaux de l'excrétion, doit subir des changements autres que s'il était simplement sécrété au travers d'une couche simple de cellules, ou que s'il n'avait à traverser que la tunique ou les tuniques amorphes des canalicules glandulaires. La lenteur dans la sécrétion qui résulte de cette disposition est compensée par l'élaboration plus complète du produit sécrété et par le volume de la glande.

Traitées par l'acide azotique, les cellules hépatiques se colorent en jaune verdâtre, ainsi que Backer l'avait déjà observé; le sucre et l'acide sulfurique les colorent en rouge. En y ajoutant de l'eau, on fait naître dans les cellules un précipité abondant de granulations foncées, qui se dissolvent assez facilement et complétement dans l'acide acétique : les cellules deviennent alors plus ou moins pâles (souvent très pâles). Le même phénomène se produit quand on traite les cellules hépatiques par l'eau acidulée. Lorsqu'on soumet le foie à la coction, le parenchyme devient résistant, les cellules hépatiques paraissent confondues ensemble et granuleuses. Les dissolutions étendues des alcalis caustiques attaquent vivement les cellules hépatiques des animaux et les dissolvent rapidement. Chez l'homme, ces cellules résistent un peu plus; elles se gonflent d'abord de manière à acquérir le double de leur volume primitif, puis elles deviennent tout à fait pâles et finissent enfin par disparaître. L'alcool et l'éther rendent les cellules hépatiques plus petites et granuleuses; il en est de même de l'acide sulfurique et de l'acide azotique. La conclusion de tous ces faits et de ceux que nous avons rapportés plus haut, c'est que les cellules hépatiques renferment une notable proportion de substances azotées, de matières colorantes biliaires, de graisse, et peut-être aussi des acides de la bile.

Les substances azotées sont de diverses sortes : c'est, en premier lieu, de l'albumine, qu'on rencontre également dans les extraits aqueux qu'on a faits avec le foie, et en second lieu une substance insoluble dans l'eau, facilement soluble dans l'acide acétique, et qui rappelle la matière analogue à la caséine signalée dans le sérum du sang par Panum (*Archiv f. patholog. Anat.*, t. IV, 1).

L'existence de la matière colorante de la bile dans les cellules hépatiques est démontrée, moins par la coloration déterminée par l'acide azotique, car beaucoup d'autres cellules présentent cette particularité, que par la coloration naturelle de ces cellules et par la présence fréquente de la matière colorante biliaire sous forme insoluble. L'existence des acides biliaires (acides cholique et choléique) dans les cellules hépatiques ne peut pas être démontrée directement, attendu que le sucre et l'acide sulfurique colorent aussi en rouge l'albumine et la graisse ; mais elle est vraisemblable. Il est certain, au contraire, que les cellules hépatiques contiennent de la graisse, alors même qu'elle échappe à l'observation microscopique, car l'analyse chimique du foie en donne la preuve. Il en est de même du sucre, dont Bernard a démontré la présence dans le foie, et dont le siége sera fixé non pas seulement dans le sang du foie, mais dans le parenchyme de l'organe, et par conséquent dans les cellules hépatiques.

L'ensemble des cellules hépatiques formant la masse presque entière du foie, je joins ici le résultat d'une des nombreuses analyses chimiques du foie, faites par Bibra (*Chemische Fragmente über die Leber und Galle*, Braunschweig, 1849). Pour analyse on s'est servi du foie d'un jeune homme qui avait succombé à une mort violente :

Matière protéique insoluble dans l'eau . . .	9,44
Albumine	2,40
Matière donnant de la gélatine.	3,37
Matières extractives	6,07
Graisse	2,50
Eau.	76,17
	100

100 parties de la substance du foie renfermaient 3,99 de cendres, composées principalement de phosphates alcalins, de phosphate de chaux, d'un peu de silice et de fer, et de chlorure de sodium. La matière protéique insoluble est fournie par les noyaux et les membranes des cellules hépatiques, ainsi que par les substances contenues dans leur intérieur et précédemment signalées. L'albumine provient en partie du sang et certainement aussi des cellules. Dans les matières extractives Bibra n'a trouvé ni créatine ni créatinine. La matière colorante, rangée parmi les extractifs, n'a point donné les réactions de la matière colorante de la bile, d'où Bibra conclut que cette matière colorante n'est point contenue dans les cellules au même état que dans la bile elle-même. Je signalerai encore ici la *réaction acide* du parenchyme hépatique frais, réaction qui certainement est ici plus étonnante encore que dans la rate (voy. l'article *Spleen* de Kölliker, dans *Todd's Cyclop. of Anatomy*, p. 799). Bibra (*loc. cit.*, p. 33) a trouvé également que les extraits aqueux préparés avec le foie du bœuf offrent une réaction acide ; il a démontré que cette réaction est due à la présence de l'acide lactique.

§ 165. **Conduits excréteurs de la bile.** — Le canal hépatique et ses divisions accompagnent la veine porte et l'artère hépatique, de telle sorte que chaque rameau de la veine porte présente à ses côtés un canalicule biliaire et un petit rameau artériel ; et ces trois ordres de vaisseaux se trouvent entourés par une gaîne commune de tissu conjonctif dite *capsule de Glisson*. Les canaux hépatiques se ramifient chez l'homme, avec les divisions

de la veine porte, comme les branches d'un arbre ; on peut les suivre assez profondément par la dissection à l'aide du scalpel ; le microscope permet de les poursuivre jusqu'aux lobules, sur des foies frais ou sur des foies injectés. Avant leur arrivée aux lobules, les conduits hépatiques ne s'anastomosent point entre eux, ou bien ils ne présentent que de rares anastomoses. Les *conduits interlobulaires*, au contraire, comme on les a nommés, forment des réseaux qui entourent les îlots hépatiques qui ont de $0^{mm},024$ à $0^{mm},019$ de diamètre, donnent naissance à des rameaux de $0^{mm},022$ à $0^{mm},019$ de diamètre ; ces rameaux, peu considérables en nombre, se rendent aux îlots hépatiques et se mettent en rapport avec les réseaux des cellules hépatiques suivant le mode précédemment décrit. Les canaux biliaires les plus fins observés par moi au microscope (voy. § 164), et qui avaient $0^{mm},022$ de diamètre et $0^{mm},0072$ de calibre intérieur, sont sans doute, en partie du moins, les mêmes que ceux qu'on a injectés et considérés comme les origines des prétendus conduits biliaires des lobules hépatiques.

Tous les conduits hépatiques (jusqu'à ceux qui n'ont que $0^{mm},22$ de diamètre) consistent en une membrane fibreuse composée d'un tissu conjonctif dense contenant de nombreux noyaux et des fibrilles élastiques, et en un épithélium à cylindres de $0^{mm},022$ d'épaisseur; dans les canaux qui ont moins de $0^{mm},09$ à $0^{mm},11$, cet épithélium se transforme insensiblement en épithélium pavimenteux. Le *canal hépatique* et le *canal cystique* sont constitués de la même manière; seulement les parois de ces canaux sont proportionnellement plus minces et peuvent être nettement divisées en une membrane muqueuse, et en une couche fibreuse dans laquelle on distingue quelques *fibres-cellules musculaires :* il faut dire toutefois que ces fibres-cellules y sont très clair-semées, et qu'il ne peut pas être question, dans ces canaux, d'une tunique musculeuse propre.

La *vésicule biliaire* possède, entre son *enveloppe péritonéale* et le tissu sous-séreux, une mince *couche musculeuse* dont les fibres-cellules (de $0^{mm},07$ à $0^{mm},09$ de longueur), dirigées en long et en travers, n'offrent que des noyaux indistincts.

La membrane muqueuse de la vésicule biliaire se distingue par un grand nombre de petits plis plus ou moins saillants, réunis en réseaux, et dans lesquels on trouve un réseau capillaire tout à fait pareil à celui des villosités intestinales. La muqueuse possède également un épithélium cylindrique dont les cellules, ainsi que les membranes de la vésicule, sont souvent teintes par la bile, et dont les noyaux ne sont pas toujours distincts.

Les voies biliaires contiennent dans l'épaisseur de leurs parois une grande quantité de petites glandes en grappe jaunâtres, ou *glandes des canaux biliaires*, dont les éléments vésiculeux ont de $0^{mm},035$ à $0^{mm},052$ de diamètre, et ne diffèrent pas essentiellement des autres petites glandes en grappe. Dans le conduit hépatique, dans le conduit cholédoque et dans la partie inférieure du conduit cystique, les glandes, placées dans l'épaisseur de la membrane fibreuse ou à sa face externe, sont très nombreuses ; elles ont de $0^{mm},55$ à $2^{mm},2$ de diamètre ou plus ; elles s'ouvrent par des orifices

uniques ou multiples, visibles à l'œil nu (de $0^{mm},2$ à $0^{mm},3$) : ces orifices donnent à la membrane muqueuse de ces canaux une apparence réticulée. A la partie supérieure du canal cystique les glandes sont rares, et dans la vésicule biliaire, où quelques-uns prétendent les avoir rencontrées, elles sont loin d'être constantes. On trouve, au contraire, des glandes jusque dans les rameaux du canal hépatique qui n'ont que $0^{mm},7$ de diamètre; ces glandes s'ouvrent en partie par des orifices fins disposés suivant deux séries.

Nous devons mentionner ici quelques rameaux spéciaux des conduits biliaires, les *vasa aberrantia* (E.-H. Weber) : 1° Dans le *ligament triangulaire gauche du foie* ces rameaux existent au nombre de six à dix ou plus; ils ont de $0^{mm},013$ à $0^{mm},057$ de diamètre, et consistent en une membrane fibreuse et en petites cellules. Ferrein et Kiernan les ont vus s'étendre jusqu'au diaphragme; ordinairement ils n'atteignent que la partie moyenne environ du ligament triangulaire, où ils se ramifient pour former des réseaux ou s'anastomoser en anses. D'après Theile, on voit parfois des canaux biliaires d'un certain volume se diriger jusqu'aux limites du lobe gauche du foie, sans entrer dans le ligament triangulaire. 2° On trouve des *canaux biliaires anastomosés* dans le mésentère qui réunit le lobe de Spiegel et le lobe droit du foie, derrière la veine cave inférieure; on en trouve encore dans le pont membraneux qui recouvre souvent la veine ombilicale, et aussi au bord de la fossette de la vésicule biliaire. 3° Dans le sillon transverse du foie, d'après E.-H. Weber, il se détache des branches gauches et droites du canal hépatique et de leurs rameaux une grande quantité de fins ramuscules s'étendant dans le tissu conjonctif qui recouvre le sillon transverse, et formant ainsi un réseau qui réunit la branche gauche et la branche droite du canal hépatique. Quelques rameaux peu considérables de ces conduits biliaires se terminent en cul-de-sac à leur extrémité renflée, de $0^{mm},088$ à $0^{mm},12$ de diamètre, et présentent sur leurs parois une multitude de prolongements arrondis qui, analogues à ceux qu'on aperçoit sur les parois des plus petits rameaux bronchiques, paraissent consister en cellules aplaties communiquant largement avec la cavité des canaux. Les parties que Weber a considérées comme des *vasa aberrantia* ont été décrites plus tard par Theile comme des *glandes des canaux biliaires*. Theile dit que les glandes très allongées ne présentent pas seulement des inflexions en divers sens; elles se ramifient aussi, et leurs branches de bifurcation peuvent s'anastomoser soit entre elles, soit avec celles des glandes voisines. Cela peut être observé, suivant lui, dans les glandes des canaux biliaires d'un certain volume, mais surtout dans le tissu conjonctif du sillon transverse, où les réseaux glandulaires communiquent avec les deux branches du canal hépatique. Dans un travail plus récent, Weber défend sa première opinion. Il objecte principalement à Theile que nulle part ailleurs on ne voit les conduits excréteurs des glandes muqueuses former des réseaux, que les conduits excréteurs d'une glande n'entrent point en communication avec les conduits d'une autre glande, et enfin que, chez le nouveau-né, bien qu'on trouve dans le sillon transverse un réseau des conduits biliaires, cependant les rameaux à extrémités fermées et renflées manquent presque complétement.

On ne sait pas encore d'une manière bien précise comment se comportent les plus fines ramifications des canaux hépatiques ou des conduits interlobulaires de Kiernan. Nous avons déjà insisté sur ce point dans le § 164. Je veux seulement rappeler ici que les uns (N. Guillot, par exemple) auraient vu non-seulement les anastomoses des conduits interlobulaires, mais encore celles des rameaux fournis par ces conduits, tandis que d'autres (Theile, par exemple) ne décrivent que de rares connexions entre ces conduits. En ce qui me concerne, il est vrai que j'ai vu des conduits interlobulaires s'anastomoser, mais les rameaux de ces conduits auxquels on peut donner le nom de *rameaux lobulaires*, bien qu'on ne puisse les poursuivre que jusqu'à la sur-

face des îlots hépatiques, ces rameaux, dis-je, ne m'ont pas offert d'anastomoses. Si les rameaux dont nous parlons existent véritablement, il est certain qu'ils sont peu nombreux, car on peut les isoler dans une certaine étendue et constater qu'ils ne fournissent ni ne reçoivent d'autres ramuscules. La distribution des rameaux lobulaires dans le foie n'est rien moins qu'abondante ; aussi la lenteur de la sécrétion biliaire peut-elle dépendre non-seulement de la structure spéciale du parenchyme hépatique, mais encore du nombre peu considérable des canaux excréteurs.

La bile normale est tout à fait liquide ; ce n'est qu'accidentellement qu'elle contient des cellules d'épithélium, provenant des grands canaux biliaires. *Je n'ai jamais trouvé dans la bile de cellules hépatiques.* Les quelques observateurs qui ont cru voir des cellules de ce genre se sont fait illusion, ou bien ils les ont confondues avec les cellules épithéliales polygonales des conduits interlobulaires. Parmi les éléments qui apparaissent d'une manière anormale, bien que très fréquemment, dans la bile, nous signalerons les gouttelettes de graisse et la matière colorante de la bile sous forme de granulations ou de masses grenues ; ces substances, dont nous avons déjà signalé la présence anormale dans les cellules hépatiques, sont, dans certaines conditions, sécrétées avec la bile et en assez grande abondance. Nous devons encore ranger ici, mais comme apparaissant plus rarement, les cristaux de cholestérine et les cristaux rouges (cristaux en aiguille) de bilifulvine, observés dans ces derniers temps par Virchow (*Mittheil. d. Würzb. phys. med. Ges.*, I, p. 311).

§ 166. **Vaisseaux et nerfs du foie.** — Le foie offre un mode de circulation tout à fait spécial ; car, indépendamment d'une artère afférente et d'une veine efférente, il reçoit encore du sang par la *veine porte.* Tandis que ce dernier vaisseau fournit spécialement au parenchyme sécréteur et se continue directement avec les veines du foie, par l'intermédiaire d'un réseau capillaire placé dans l'épaisseur même du parenchyme, l'artère hépatique est plus particulièrement destinée aux parois des conduits biliaires, à ceux de la veine porte, à la capsule de Glisson, à l'enveloppe séreuse du foie, et ne concourt que d'une manière subordonnée à la formation des réseaux capillaires des îlots hépatiques.

Les ramifications de la *veine porte*, ainsi que de quelques petites veines de la vésicule biliaire et de l'estomac qui entrent isolément dans le foie (voy. Weber, *Ann. Acad.*, II, 1845), ont lieu généralement suivant le mode dichotomique ; indépendamment des branches principales en lesquelles ces vaisseaux se divisent, on voit encore une masse de petits ramuscules se détacher à angle droit, même des grosses branches, mais surtout des branches plus petites. Ces ramuscules se portent tantôt immédiatement, tantôt après un court trajet, vers les îlots hépatiques qui entourent les gros canaux vasculaires, tandis que les grosses branches de la veine porte se ramifient de plus en plus en diminuant de calibre, et, après un trajet plus ou moins considérable dans le parenchyme hépatique, et toujours revêtues de la capsule de Glisson, arrivent enfin aux îlots ou lobules du foie ; chacun des îlots reçoit de la veine porte, ou plutôt des branches de cette veine, au moins trois, plus souvent quatre ou cinq petits rameaux (de $0^{mm},018$ à $0^{mm},036$ de diamètre) que Kiernan désigne sous le nom de *veines interlobulaires :* il faut remarquer toutefois qu'une semblable veine, prise isolément, ne se distribue jamais à un seul îlot hépatique, mais à deux ou

même trois îlots. Les derniers rameaux des veines interlobulaires, ou *rameaux lobulaires* de Kiernan, pénètrent à angle droit dans les îlots hépatiques voisins, au nombre de dix, quinze et même vingt, et constituent immédiatement le réseau capillaire de ces îlots. Les rameaux lobulaires ne présentent point entre eux d'anastomoses, pas plus d'ailleurs que les autres branches de la veine porte; les ramifications de cette veine ne se trouvent donc en communication que par le réseau vasculaire le plus fin (celui qui se trouve dans l'épaisseur des îlots).

Le *réseau capillaire* des îlots hépatiques (voy. fig. 226) remplit complétement les espaces ou mailles du réseau des cellules hépatiques ; aussi est-il vrai de dire que le parenchyme sécréteur du foie n'est formé véritablement que de deux éléments : les cellules hépatiques et les capillaires sanguins. Nous avons vu que le réseau des cellules hépatiques forme dans l'ensemble du foie un tout continu, mais divisé en un certain nombre de petits départements par les vaisseaux sanguins qui arrivent au foie et par les canaux biliaires qui en partent ; il en est de même du réseau capillaire sanguin, qui va également d'un îlot hépatique à un autre, mais présente aussi en certains points des solutions de continuité. Le diamètre des vaisseaux capillaires, assez considérable relativement, est généralement un peu moindre que celui des réseaux de cellules hépatiques; chez l'homme ce diamètre est en moyenne de $0^{mm},009$ à $0^{mm},011$ (de $0^{mm},004$ au minimum et de $0^{mm},02$ au maximum). Les capillaires les plus larges sont partout placés dans le voisinage des veines qui entrent dans les îlots ou qui en sortent; les capillaires les plus fins sont intermédiaires aux précédents et situés dans la partie moyenne des îlots. Les mailles du réseau vasculaire correspondent naturellement à la forme des réseaux de cellules hépatiques, elles sont par conséquent très allongées dans les parties centrales des îlots et plus arrondies à leur périphérie ; quant à la largeur de ces mailles, elle est égale à celle que laissent entre elles les trabécules de cellules hépatiques, elle est de $0^{mm},013$ à $0^{mm},04$.

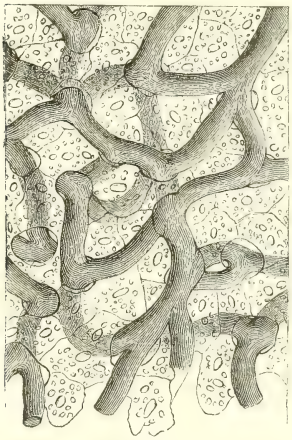

Fig. 226.

Les *veines sus-hépatiques* ressemblent aux branches de la veine porte, quant aux points essentiels; en effet, elles sont dépourvues de valvules, leurs branches arborescentes se détachent du tronc à angle aigu et ne s'anastomosent point entre elles ; on voit également un grand nombre de très

Fig. 226. — Réseau des cellules hépatiques et vaisseaux capillaires de ce réseau chez le cochon. Grossissement de 350 diamètres. En quelques points on aperçoit des espaces vides entre les cellules et les capillaires; ces espaces sont un artifice de préparation pour rendre les objets plus distincts, ils n'existent point en réalité.

petits rameaux se jeter sur des branches qui ont déjà un certain volume. Les veines sus-hépatiques ont ceci de particulier qu'elles sont placées dans des canaux spéciaux creusés dans la substance du foie, et qu'elles sont infiniment adhérentes à cette substance : c'est ce qui fait que coupées en travers, elles restent béantes ; elles manquent, du moins dans leurs plus fines ramifications, d'une tunique extérieure de tissu conjonctif, et cette tunique, qui existe dans les grosses branches, y est incomplétement développée. Mais cette disposition commune entre les veines sus-hépatiques et le système de la veine porte ne s'observe plus quand on envisage les dernières ramifications sus-hépatiques, que Kiernan appelle *veines intralobulaires*, et Krukenberg *veines centrales des lobules*. Ces veines centrales, qui, chez l'homme, ont de $0^{mm},027$ à $0^{mm},07$ de diamètre, devront être étudiées d'abord sur un animal dont le foie est lobulé, sur le *cochon*, par exemple, dont la structure a été représentée en partie par Kiernan dans ses figures un peu schématiques. Quand, sur le foie de cet animal, on ouvre une petite branche des veines sus-hépatiques, on voit très distinctement, à travers les parois transparentes du vaisseau, des surfaces polygonales qui ne sont autre chose que les faces des lobules tournées vers la veine (fig. 222). Du centre de chacun de ces polygones, que Kiernan appelle bases des lobules, part une veinule qui s'abouche directement dans la veine qui a été ouverte ; poursuivie du côté du lobule, cette veinule conduit dans la partie centrale de ce dernier, où elle naît du réseau capillaire qu'il renferme, sans jamais communiquer avec un lobule voisin. Ainsi, de chaque lobule il ne part jamais qu'une seule veine, qu'on peut appeler pour ce motif *veine intralobulaire*. Les vaisseaux qui reçoivent directement le sang des veines intralobulaires sont appelés par Kiernan *veines sublobulaires*, parce qu'elles rampent à la base des lobules. Les veines sublobulaires sont tantôt d'un certain calibre (chez le cochon elles ont jusqu'à 2 ou 5 millimètres de largeur) et occupent des espaces limités de toutes parts par les bases d'un certain nombre de lobules ; tantôt elles sont plus étroites et même très fines (jusqu'à 1/15 de millimètre), et alors elles cheminent simplement dans les interstices des lobules. Les veines sublobulaires se réunissent pour former des veines plus considérables, dans lesquelles

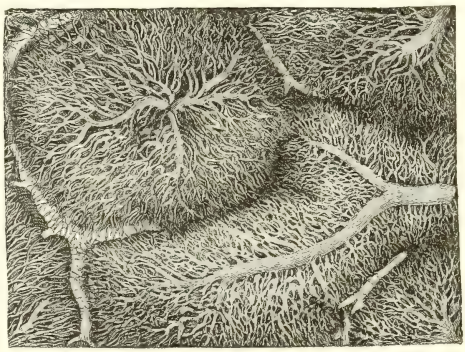

Fig. 227.

Fig. 227. — Segment d'une injection parfaitement réussie des veines hépatiques du lapin. Grossissement de 35 diamètres. Une des veines intralobulaires est visible dans tout son trajet; des autres on ne voit que les racines. Les capillaires des lobules sont en partie confluents; il en est de même, sur un point, de deux radicules veineuses. D'après une pièce de Harting.

on voit rarement s'ouvrir directement des veines intralobulaires, et qui, pour cette raison, ne sont point en contact avec la base des lobules, mais seulement avec une de leurs faces ou un de leurs angles (faces capsulaires de Kiernan). Celles qui ne sont pas très considérables, reçoivent encore des veines sublobulaires provenant des groupes de lobules les plus voisins, ou seulement de grosses veines disposées comme elles le sont elles-mêmes.

La disposition des *veines intralobulaires* est extrêmement simple : chacune de ces veines marche en droite ligne dans l'axe d'un îlot ou lobule hépatique, et se divise, vers la partie moyenne de ce dernier, en deux ou trois branches principales qui souvent se subdivisent elles-mêmes. Les capillaires des lobules communiquent non-seulement avec les extrémités de ces divisions vasculaires, mais encore avec les troncs, dans toute l'étendue du lobule ; Theile prétend même que des capillaires s'ouvrent encore dans les premières portions des veines sublobulaires. Dans tous les lobules ou îlots dont des angles sont tournés soit vers la surface du foie, soit vers la paroi d'un gros tronc vasculaire, la veine intralobulaire s'étend jusqu'au voisinage de la surface, tandis que dans les autres elle n'arrive que jusqu'au centre du lobule, de façon qu'elle est toujours distante de la veine intralobulaire la plus voisine d'un demi-diamètre de lobule.

L'*artère hépatique* accompagne, en général, la veine porte et les canaux biliaires, et se trouve renfermée comme eux dans la capsule de Glisson ; elle se ramifie exactement comme la veine porte, et se termine sur les vaisseaux et les canaux biliaires, dans la capsule de Glisson, dans l'enveloppe fibro-séreuse du foie et dans les îlots hépatiques ; ses rameaux se distinguent, d'après cela, en rameaux *vasculaires, capsulaires* et *lobulaires*.

1° *Rameaux vasculaires*. Outre les branches principales qui cheminent avec celles de la veine porte, l'artère hépatique fournit une foule de petits rameaux qui s'en détachent généralement à angle droit, et qui forment un réseau dans le tissu conjonctif de la capsule de Glisson. De ce réseau partent encore quelques rameaux lobulaires pour les lobules éloignés des troncs artériels ; d'autres rameaux sont destinés aux parois de la veine porte, des grosses branches artérielles, des veines sus-hépatiques, à la capsule de Glisson et aux canaux biliaires. Ces derniers canaux reçoivent un nombre si considérable de vaisseaux, qu'après une bonne injection ils sont presque aussi rouges que les artères. Du réseau capillaire à mailles assez larges qui entoure toutes ces parties de l'organe hépatique, et même les glandes des canaux excréteurs, naissent les *veines vasculaires*, lesquelles ne se continuent point avec les veines sus-hépatiques, mais bien avec de petits rameaux de la veine porte ; c'est un fait que Ferrein a découvert et qui a été confirmé depuis par Kiernan. Les *veines vasculaires* sont, comme les rameaux de la veine porte, placées dans la capsule de Glisson et s'abouchent à des troncs plus volumineux ; on peut donc les considérer comme des *racines internes* ou *hépatiques* de la veine porte. C'est ce qui explique pourquoi une injection, poussée par l'artère hépatique, pénètre dans la veine porte, et réciproquement ; et pourquoi les réseaux vasculaires en question

s'injectent, et par l'artère hépatique et par la veine porte, tandis qu'on ne réussit point à les remplir par les veines sus-hépatiques.

2° *Rameaux capsulaires.* Abstraction faite de quelques branches qui se détachent de l'artère hépatique avant son entrée dans le foie, et qui se rendent dans le sillon du canal veineux, dans le ligament rond et dans le ligament suspenseur du foie, tous les rameaux artériels de l'enveloppe du foie sont les terminaisons de certaines branches qui se distribuent dans le foie, et qui, à divers endroits, passent entre les îlots pour devenir superficiels. A leur point d'émergence, et déjà un peu avant, ces branches, qui ont chez l'adulte 1/30, 1/20 de ligne (Theile) et chez l'enfant 1/5 de ligne, se divisent en trois à cinq ramuscules, qui s'en séparent comme les branches d'une étoile; ces ramuscules sont remarquables par leur trajet tortueux;

Fig. 228.

ils s'anastomosent un grand nombre de fois entre eux, et recouvrent ainsi d'un beau réseau artériel toute la surface du foie jusqu'aux gros troncs veineux (veines hépatiques, veine porte, veine cave inférieure), et les sillons et bords du foie. En définitive, ces artères forment partout un plexus capillaire à larges mailles, et se continuent en un grand nombre de points, peut-être partout, avec des veines qui affectent un trajet rétrograde, pénètrent dans l'épaisseur du foie, et s'ouvrent dans des rameaux de la veine porte. Il y aurait donc aussi, conséquemment, des *veines capsulaires afférentes*, ou des radicules de la veine porte provenant de l'enveloppe du foie. Les artères et les veines de la capsule du foie s'anastomosent d'une part, à leurs terminaisons, avec les rameaux des artères mammaire interne, phrénique, cystique, et même capsulaire et rénale droite (Theile); d'autre part, dans les sillons du foie, elles communiquent avec celles de la capsule de Glisson, de la veine cave et des veines hépatiques.

3° *Rameaux lobulaires.* Chaque rameau interlobulaire de la veine porte est accompagné d'un ramuscule de l'artère hépatique de 1/130 de ligne tout au plus de diamètre (Theile); ce ramuscule, chez le cochon, se divise en artérioles très ténues et anastomosées dans les cloisons membraneuses qui séparent les lobules, et se continue directement avec la portion périphérique du réseau capillaire des îlots ou lobules qui, comme nous l'avons vu, est

Fig. 228. — Réseau artériel d'une portion de la face convexe d'un foie d'enfant. Grandeur naturelle.

formé par la veine porte. Ainsi le sang artériel, en petite quantité à la vérité, participe également à la sécrétion de la bile, et l'artère hépatique est bien différente en cela des artères bronchiques, dont le sang revient au cœur par des veines spéciales.

Les *vaisseaux lymphatiques* du foie sont très nombreux ; ils forment un réseau superficiel, situé au-dessous du péritoine, et des *vaisseaux profonds* qui accompagnent la veine porte et, chez les animaux du moins, les veines sus-hépatiques. Ces deux ordres de vaisseaux communiquent ensemble et aboutissent en partie à des ganglions pectoraux, après avoir traversé le diaphragme, en partie à de petits ganglions situés dans le sillon transverse et aux plexus intestinaux. Les lymphatiques sont aussi très nombreux sur la *vésicule biliaire*.

Les *nerfs* du foie sont très nombreux ; ils naissent du grand sympathique et un peu du nerf vague, et se distribuent principalement avec l'artère hépatique, qu'ils entourent de réseaux nerveux plus ou moins serrés, dépourvus de ganglions. Ces réseaux contiennent un grand nombre de tubes minces et de fibres de Remak ; mais on y trouve toujours quelques tubes larges. On peut les suivre : 1° sur la *vésicule biliaire* et sur les *gros conduits biliaires ;* 2° dans la *capsule de Glisson* jusque sur les artères interlobulaires, où leurs ramuscules les plus fins, de $0^{mm},018$ à $0^{mm},027$ de diamètre, ne sont plus composés que de fibres à noyaux ; 3° sur les *veines hépatiques*, et enfin 4° dans les *enveloppes de l'organe*.

§ 167. **Développement du foie.** — En tenant compte des derniers travaux de Bischoff et de Remak, on peut se représenter de la manière suivante le développement du foie. Les premiers rudiments du foie apparaissent de très bonne heure (vers la cinquante-cinquième ou la cinquante-huitième heure chez le poulet, un peu après les corps de Wolff et l'allantoïde, chez les mammifères); ils se composent de deux masses celluleuses, l'une externe, issue de la membrane fibreuse de l'intestin, l'autre interne ou épithéliale, qui circonscrivent un canal, simple dans l'origine, bifurqué peu de temps après. La couche épithéliale se compose primitivement, comme dans l'intestin, de cellules arrondies, peut-être stratifiées. En se multipliant, ces cellules forment des espèces de bourgeons pleins qui plongent dans la couche externe; ce sont les *cylindres hépatiques* de Remak qui, en même temps qu'ils prennent de l'accroissement, se *ramifient* et s'*anastomosent* entre eux. Les cellules de la couche externe, contenues dans les mailles de ce réseau, ne se multiplient pas moins pendant ce temps, et se transforment successivement en vaisseaux, en nerfs, en tissu conjonctif, etc. Mais comment ce parenchyme spécial et réticulé de cellules et de vaisseaux parvient-il à constituer le foie tel que nous l'observons plus tard? L'explication n'est pas aisée. En premier lieu, pour ce qui concerne les réseaux de cellules hépatiques et les lobules ou îlots du foie développé, ils résultent manifestement des cylindres hépatiques primitifs, dont l'accroissement a fait de nouveaux progrès, et dont les cellules, se multipliant sans cesse, ont formé

constamment de nouveaux bourgeons qui, à leur tour, se sont anastomosés en réseau avec les premiers ; il résulte de là que le réseau des cellules hépatiques qui constitue le foie parfait, provient directement du réseau primitif. Nos renseignements sont encore incomplets quant à divers points de détail du développement des réseaux de cellules hépatiques ; ce développement paraît possible de plusieurs manières un peu différentes. Dans certains cas, le réseau des cellules hépatiques, à une époque un peu avancée, ne présente plus de prolongements cylindriques et terminés par une extrémité libre, de sorte qu'il paraît s'accroître par apposition continuelle de nouvelles mailles sur ses bords, peut-être aussi par allongement incessant des mailles déjà existantes, et formation non interrompue de nouvelles anastomoses entre elles. C'est là ce qui se passe, si j'ai bien observé, chez l'homme, où il m'a été impossible, dans la septième semaine, de trouver des cylindres hépatiques terminés par une extrémité libre. D'autres fois de tels cylindres se montrent pendant fort longtemps, peut-être jusqu'à une époque voisine de l'état parfait, et leur développement paraît précéder celui de nouvelles anastomoses circonscrivant un certain espace ; c'est le cas du *poulet*, des *oiseaux* et, d'après J. Müller, de quelques mammifères. Les figures que Müller a données des cylindres hépatiques chez ces derniers les représentent groupés en lobules. Peut-être aussi ces cylindres donnent-ils l'explication des observations de E.-H. Weber et Krause, qui disent avoir vu les canalicules biliaires se terminer en cul-de-sac à la superficie du foie. Les *canaux biliaires* ne sont autre chose, bien certainement, que des excavations secondaires formées dans une partie des cylindres hépatiques primitivement pleins et dans les cordons qui avoisinent la première dépression en doigt de gant de la couche épithéliale ; ces cavités croissent du canal excréteur commun vers les branches, et se développent comme dans toutes les autres glandes, c'est-à-dire soit par liquéfaction des cellules internes, formant les rudiments en question, soit par sécrétion d'un liquide entre ces cellules et formation consécutive d'une cavité. Dans cette hypothèse, un seul point resterait inexpliqué, c'est que, d'après Remak, tous les cylindres hépatiques, même les plus gros, s'anastomosent entre eux, tandis que les canaux biliaires, comme on sait, sont simplement ramifiés et non anastomosés. Il faudrait donc admettre que, dans le cours du développement, les anastomoses des grands cylindres hépatiques primitifs ne suivent pas la marche croissante des autres parties, qu'au contraire elles se *résorbent*, fait qui trouve son analogue dans une foule d'autres phénomènes de la vie fœtale. Il faut peut-être faire une exception pour l'homme, car il me semble que les anastomoses décrites par E.-H. Weber entre le conduit hépatique droit et celui du côté gauche, dans le sillon transverse du foie, trouvent une explication satisfaisante dans les observations de Remak, et ne sont autre chose que les anastomoses entre ces canaux qu'on observe chez le fœtus et qui sont arrivées à un certain degré de développement, bien que peu avancé. Le développement des membranes fibreuses des canaux biliaires se conçoit aisément quand on songe de quelle manière les réseaux de cylindres hépa-

tiques et la couche fibreuse du foie se pénètrent mutuellement, de sorte que des éléments du foie les plus voisins des cylindres hépatiques il peut se former aisément des couches de tissu conjonctif, etc. Le développement des vaisseaux, des nerfs, etc., se comprend également sans peine, et se fait comme dans les autres organes. La *vésicule biliaire*, d'après Remak, est dans l'origine une excroissance solide de l'un des conduits hépatiques, excroissance qui devient creuse dans la suite et grossit très rapidement. J'ai remarqué que les plis dont est garnie la muqueuse de cette vésicule existaient déjà chez un fœtus humain de cinq mois.

L'*étude du foie* sera faite d'abord sur le cochon, où la séparation nette de l'organe en lobules facilite singulièrement la détermination des connexions entre le parenchyme sécréteur et les vaisseaux et conduits hépatiques. Les cellules hépatiques sont très faciles à obtenir chez tous les animaux, soit à l'état d'isolement, soit en séries, en fragments de réseaux; mais pour saisir convenablement leur mode de coordination, le meilleur moyen consiste à pratiquer, avec le couteau double, des sections très minces sur un foie frais; des coupes faites à main libre avec un rasoir ne sauraient les remplacer en aucune façon, même si l'on se servait d'un foie qu'on aurait fait durcir préalablement dans l'alcool, l'acide pyroligneux, l'acide chromique, etc. Ce n'est pas à dire que ces dernières ne puissent montrer les réseaux de cellules hépatiques, qu'on distingue même, à la lumière directe, sur des fragments de foie opaques; mais elles ne sauraient en donner une idée complète. Les rameaux biliaires les plus fins ne sont pas faciles à trouver; mais sur des tranches qui intéressent à la fois plusieurs lobules, on découvrira, en cherchant attentivement, sur la plupart des préparations, au bord des lobules, quelques fragments de ces canaux, faciles à reconnaître à leurs petites cellules polygonales; peut-être aussi, en multipliant les recherches, trouvera-t-on un de ces fragments en rapport avec son réseau des cellules hépatiques; je n'ai pas encore eu ce bonheur. Les canaux plus volumineux ne présentent point de difficulté. Les glandes de ces canaux sont visibles en partie à l'œil nu, en partie seulement après addition de soude caustique; les anastomoses de Weber entre les deux canaux hépatiques, dans la scissure transverse du foie, se reconnaissent sur de bonnes injections. Les *vasa aberrantia* du ligament triangulaire gauche et des autres régions peuvent être aperçus même sur des pièces non injectées, traitées par l'acide acétique ou la soude. Les nerfs et les vaisseaux lymphatiques du foie sont très faciles à voir, même chez l'homme; nous ne parlons pas, bien entendu, des portions les plus ténues de ces éléments. L'étude des vaisseaux exige de bonnes injections, pour lesquelles je recommanderai surtout, chez l'homme, des foies d'enfant, où l'on obtient de magnifiques ramifications de l'artère hépatique dans le péritoine, sur les vaisseaux, etc. Le réseau capillaire des lobules s'injecte facilement avec une masse fine; d'ailleurs d'excellentes injections, faites par divers anatomistes, se trouvent répandues partout.

Bibliographie du foie. — F. Kiernan, *The Anatomy and Physiology of the Liver*, dans *Philos. Trans.*, 1833. — E.-H. Weber, *Annotat. Anat. et Physiol. Prol.*, VI, VII et VIII, Lipsiæ, 1841 et 1842, et *Programmata collecta*, fasc., II, Lipsiæ, 1851, *Ueber den feineren Bau der menschlichen Leber*, dans *Müll. Arch.*, 1843, p. 318; *Zusätze zu seinen Untersuchungen über den Bau der Leber*, dans *Berichte der K. Sächs. Ges. d. Wissensch. zu Leipzig*, 1850, p. 151. — A. Krukenberg, *Untersuchungen über den feineren Bau der menschlichen Leber*, dans *Müll. Arch.*, 1843. — J. Müller, dans son grand ouvrage *sur les glandes*, sa *Physiologie*, et dans ses *Archives*, 1843, p. 338. — Theile, art. Foie, dans *R. Wagner's Handw. der Phys.*, II, p. 308, 1844. — C.-L.-J. Backer, *De structura subtiliori hepatis sani et morbosi. Diss. inaug.* Trajecti ad Rhenum, 1845. — Natalis Guillot, *Sur la structure du foie des animaux vertébrés*, dans *Ann. des scienc. nat.*, 1848, p. 129. — R. Retzius,

Ueber den Bau der Leber, dans *Müll. Arch.*, 1849, II, p. 141. — C. Wedl, *Ueber die traubenförmigen Gallengangdrüsen*, dans *Sitzungsber. der Wiener Akad.*, 1850, déc., p. 480, c. pl. — N. Weja, *Beiträge zur feineren Anatomie der Leber*, dans *Müll. Arch.*, 1851, p. 79. — Lereboullet, *Sur la structure intime du foie*, Paris. 1853, et dans *Compt. rend.*, 1852, janv. — A. Kramer, *Bijdr. t. d. fijn. struct. d. Lever*, dans *Tijdschr. d. nederl. maatsch.*, 1853, févr.—Gerlach, dans *Ecker Icones*, pl. VII.—E. von. Bibra, *Chemische Fragmente über die Leber u. die Galle*. Braunschweig, 1849. L'anatomie comparative du foie, au point de vue histologique, a été étudiée par H. Karsten, *Disq. microsc. et chem. hepatis et bilis. crustaceorum et molluscorum*, dans *Nova Acta Nat. cur.*, vol. XXI, p. 295. — T.-F -G. Schlemm, *De hepate et bile crustaceorum et molluscorum quorumdam. Diss.* Berol., 1844. — Williams, dans *Guy's Hosp. Rep.*, 1846. — H. Meckel, *Mikrographie einiger Drüsenapparate der niederen Thiere*, dans *Müll. Arch.*, 1846, p. 1. — Fr. Will, *Ueber die Absonderung der Galle*. Erlangen, 1849. — H. Jones, dans *Philos. Trans.*, 1846 et 1849.

SECTION III.

DU PANCRÉAS.

§ 168. **Structure du pancréas.** — Le pancréas est une glande en grappe composée, qui ressemble si exactement aux glandes salivaires, qu'il suffira de peu de mots pour en faire connaître les caractères essentiels. Comme dans toutes les glandes en grappe, on distingue très facilement dans le pancréas des lobules de divers ordres, dont les plus petits sont composés de vésicules glandulaires. Ces vésicules, dans la glande en question, sont remarquables par leur volume ($0^{mm},05$ à $0^{mm},09$ de diamètre) et par leur forme généralement arrondie. Elles sont composées d'une *membrane propre* et d'un *épithélium pavimenteux*, formé de cellules qui renferment : 1° une substance précipitable par l'acide acétique, mais soluble dans un excès de ce réactif, et qui est probablement la même que la matière protéique du suc pancréatique ; 2° une foule de granulations graisseuses qui donnent aux vésicules un aspect foncé, et les font paraître remplies de cellules. Les canaux excréteurs du pancréas ont des parois minces et blanchâtres ; ils ont, du reste, avec les vésicules sécrétoires les mêmes connexions que dans les autres glandes en grappe ; en se réunissant successivement, ils forment le *canal de Wirsung*. Leurs parois sont formées uniquement de tissu conjonctif et de fibres élastiques, et tapissées intérieurement d'un épithélium composé de petites cellules cylindriques dont les dimensions dépassent rarement $0^{mm},016$ à $0^{mm},018$ pour la longueur, et $0^{mm},005$ pour la largeur. Dans l'épaisseur des parois du canal de Wirsung et de ses branches principales, on trouve de petites glandes en grappe de $0^{mm},14$ à $0^{mm},18$ de diamètre, dont les vésicules ont $0^{mm},034$ à $0^{mm},05$, et contiennent un épithélium peu riche en graisse ; ces glandes, en nombre assez considérable, ne sont autre chose que des *glandes muqueuses*, analogues à celles qu'on trouve dans les voies biliaires. Suivant Verneuil, le canal excréteur de la tête du pancréas s'ouvre par une de ses extrémités dans le canal principal de la glande, par l'autre dans l'intestin ; l'orifice intestinal, qui est très fin, est situé au-dessus ou

au-dessous de celui du canal de Wirsung : il existe donc une sorte de *canal pancréatique azygos* (Verneuil) (voy. Bonamy et Beau, III, pl. 34). Le pancréas possède, comme toutes les glandes, une enveloppe formée d'un tissu conjonctif plus ou moins graisseux, et dans laquelle se ramifient les *vaisseaux* et les *nerfs*. Les vaisseaux affectent la même distribution que dans la parotide ; les lymphatiques y paraissent seulement plus abondants. Quant aux nerfs, ils accompagnent simplement les vaisseaux ; ils proviennent du grand sympathique et se composent de fibres fines avec quelques fibres de moyen calibre. Le *suc pancréatique* est complétement liquide à l'état normal ; ce n'est que par hasard qu'on y trouve des éléments solides, tels que des cellules d'épithélium, provenant des vésicules glandulaires ou des canaux excréteurs. Le pancréas *naît* de la paroi postérieure du duodénum, par une dépression en doigt de gant qui s'y forme, et dont le développement ultérieur suit la même marche que dans les glandes salivaires. Mais comme le pancréas constitue, dès l'origine, une masse beaucoup plus compacte, il en résulte qu'il est plus difficile d'étudier la structure de ses diverses parties.

Fig. 229.

L'*étude* du pancréas ne présente aucune difficulté ; chez l'homme, cependant, on est souvent incommodé par la graisse qui remplit les cellules épithéliales des vésicules glandulaires. C'est pourquoi il importe de ne pas négliger l'étude du pancréas chez les mammifères (lapin, souris), où cet organe contient généralement moins de graisse. Les glandules des canaux excréteurs se voient très bien quand on traite ces derniers par l'acide acétique.

Bibliographie. — A. Verneuil, *Mém. sur l'anat. du pancréas*, dans *Gaz. méd.*, 1851, nos 25 et 26.

SECTION IV.

DE LA RATE.

§ 169. **Structure générale.** — La rate est une glande vasculaire sanguine qui joue un certain rôle dans le renouvellement du sang et probablement

Fig. 229. — Vaisseaux du pancréas, chez le lapin. Grossissement de 45 diamètres.

aussi dans la sécrétion de la bile. La rate est constituée par une *enveloppe fibreuse* et *séreuse*, et par un *parenchyme mou* composé principalement de cloisons solides (*trabécules spléniques*) disposées en forme de réseaux, et d'une substance rouge (*pulpe splénique*) renfermée dans les mailles des trabécules. Dans la pulpe splénique on trouve, en outre, un grand nombre de corpuscules particuliers, de couleur blanchâtre (*corpuscules de la rate*). La rate, enfin, contient une foule de *vaisseaux* et un certain nombre de *nerfs*.

§ 170. **Enveloppes de la rate et trabécules.** — L'*enveloppe péritonéale* recouvre toute la surface de la rate, à l'exception du hile, où le péritoine se réfléchit sur les vaisseaux et les nerfs spléniques et se porte sur le grand cul-de-sac de l'estomac en formant l'épiploon gastro-splénique, et de la partie supérieure de la rate, où il constitue le ligament phrénico-splénique. L'enveloppe péritonéale de la rate est tellement adhérente, chez l'homme, avec l'enveloppe fibreuse sous-jacente (cette adhérence est moindre chez les ruminants), qu'on ne peut la détacher de l'organe que par lambeaux.

La *membrane fibreuse* (*tunique albuginée* ou *tunique propre*) enveloppe complétement la rate : c'est une membrane demi-transparente, assez mince, mais cependant très résistante. Au niveau du hile de la rate, cette enveloppe pénètre dans l'intérieur de l'organe en formant une gaîne particulière (*vagina vasorum*), analogue à la capsule de Glisson, pour les vaisseaux, qu'elle accompagne jusqu'à leurs plus fines ramifications. Chez l'homme, l'enveloppe fibreuse consiste en un tissu conjonctif ordinaire, contenant de nombreux réseaux de fibres élastiques. D'après mes recherches, on trouve encore dans cette enveloppe, chez quelques animaux, une certaine quantité de *fibres musculaires lisses :* c'est ce qu'on peut observer chez le chien, le cochon, l'âne, le chat (ces fibres musculaires n'existent point chez le lapin, le cheval, le bœuf, le hérisson, le cochon d'Inde et la chauve-souris).

Les *trabécules spléniques* (fig. 230) sont des fibres blanches, brillantes, aplaties ou cylindriques, d'un diamètre moyen de $0^{mm},2$ à $1^{mm},5$; elles naissent en foule de la face profonde de l'enveloppe fibreuse, en nombre plus restreint de la surface externe des gaînes fibreuses vasculaires, et s'unissent entre elles dans l'épaisseur de la rate, de manière à constituer un réseau qui s'étend dans tout l'organe. Les mailles circonscrites par le réseau des trabécules communiquent toutes entre elles ; elles renferment la

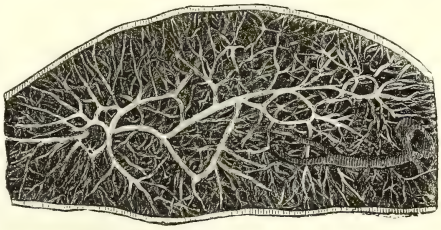

Fig. 230.

Fig. 230. — Coupe transversale faite vers la partie moyenne de la rate du bœuf adulte. Figure destinée à montrer les trabécules spléniques et leur disposition. Grandeur naturelle.

substance rouge de la rate ainsi que les corpuscules de la rate, et, bien qu'elles diffèrent beaucoup les unes des autres, elles présentent cependant, jusqu'à un certain point, la même forme et les mêmes dimensions. Les anciens anatomistes considéraient ces espaces comme des cavités régulières recouvertes d'une membrane et analogues à celles des corps caverneux du pénis. Sans doute il y a entre ces deux sortes de cavités une grande analogie, en ce sens qu'elles sont bornées par des trabécules disposées de la même manière ; mais dans la rate ces cavités ne sont point tapissées d'une membrane, ainsi qu'il est aisé de s'en convaincre sur des fragments de rate dont la pulpe a été enlevée par le lavage. Une semblable préparation constitue le meilleur moyen d'étude pour arriver à la connaissance de la disposition et de la liaison des trabécules. On y voit facilement que les trabécules, quoique d'un calibre très différent, ne se ramifient point à la manière des vaisseaux, et qu'elles se lient entre elles d'une manière tout à fait irrégulière. Là où quatre ou cinq (ou plus) de ces trabécules de dimensions inégales se réunissent, on trouve ordinairement un petit tubercule aplati et cylindrique, semblable à un ganglion nerveux. Ces petits tubercules se rencontrent plus fréquemment au voisinage de la surface de l'organe que dans les parties profondes et vers le hile ; dans ces derniers points, les gros vaisseaux du parenchyme forment en effet un soutien suffisant, et l'union solide des trabécules est moins nécessaire.

La *structure* des trabécules de la rate est tout à fait la même, chez l'homme, que celle de l'enveloppe fibreuse ; ces trabécules sont constituées par un tissu conjonctif à fibres longitudinales, accompagné de fibres élastiques fines. Chez les animaux, ainsi que je l'ai montré en l'année 1846, on trouve aussi dans les trabécules des fibres musculaires lisses à direction longitudinale ; tantôt ces fibres existent dans *toutes les trabécules* (cochon, chien, chat), tantôt on n'en rencontre que dans *les plus petites* d'entre elles (bœuf). Ces fibres musculaires n'appartiennent point aux parois des vaisseaux ainsi que Hlasek le suppose. (Consultez, pour plus de détails, le grand ouvrage de A. Kölliker, *Mikr. Anat.*, II, 2, p. 256.)

§ 171. **Corpuscules de la rate, ou corpuscules de Malpighi.** — Les *corpuscules de la rate* (*vésicules de la rate*, *glandules de la rate*) sont des petits corps blancs, arrondis, qu'on trouve au milieu de la substance rouge de la rate, en connexion avec les artères d'un petit volume. On voit très nettement ces corpuscules dans les rates fraîches et saines ; on ne les trouve plus, ou on ne les trouve que rarement chez les individus qui ont succombé à des maladies ou après une abstinence prolongée. Cela explique pourquoi Hessling n'a rencontré ces corpuscules que 116 fois sur 960 sujets ; pourquoi, sur les sujets d'un à deux ans, il les a observés dans la moitié des cas, sur les sujets de deux à dix ans une fois sur 3, sur les sujets de dix à quatorze ans une fois sur 16, et enfin sur les sujets de quatorze ans et au delà seulement une fois sur 32. Sur les individus qui sont morts subitement, soit par accident, soit par suicide, soit par exécution judiciaire (j'ai observé quatre sujets

appartenant à cette dernière catégorie), les corpuscules de la rate ne manquent jamais ; il en est de même chez la plupart des enfants. Dans ces diverses circonstances, ils sont aussi nombreux et aussi distincts que chez les mammifères. La grosseur des corpuscules de la rate, chez l'homme et chez les animaux, varie dans une certaine mesure; jusqu'à présent on a généralement exagéré leurs dimensions, parce qu'on ne les isolait pas suffisamment. Leur diamètre est de $0^{mm},22$ à $0^{mm},73$ (en moyenne, $0^{mm},36$). Il est possible que ces différences de dimensions dépendent de l'état de l'appareil chylifère, et que les corpuscules soient plus volumineux après la digestion qu'ils ne l'étaient avant. Cependant je les ai trouvés, ainsi que Ecker, complétement développés chez des animaux à jeun, et l'influence de l'époque digestive ne peut être étudiée dans l'espèce humaine.

Les corpuscules de Malpighi se trouvent au milieu de la substance rouge de la rate, dont on ne peut qu'à peine les isoler complétement; mais toujours ils son unis à un rameau artériel (fig. 231). Tantôt ils sont appliqués directement sur le côté d'un petit vaisseau , tantôt on le rencontre dans l'angle de séparation de deux petits vaisseaux, tantôt enfin ils paraissent comme pédiculés. Dans ce dernier cas, le pédicule se présente d'ailleurs avec les caractères d'un rameau artériel. Leur nombre est considérable ; les rameaux artériels de $0^{mm},04$ à $0^{mm},09$ de diamètre portent de cinq à dix corpuscules. Lorsqu'on a séparé de la pulpe splénique une petite artère et les corpuscules qu'elle porte, la pièce ressemble à une petite grappe très élégante (fig. 231). Quand on a supposé qu'il y avait un corpuscule pour 4 à 6 millimètres cubes de pulpe splénique, je pense qu'on a fait une estimation plutôt trop basse que trop élevée.

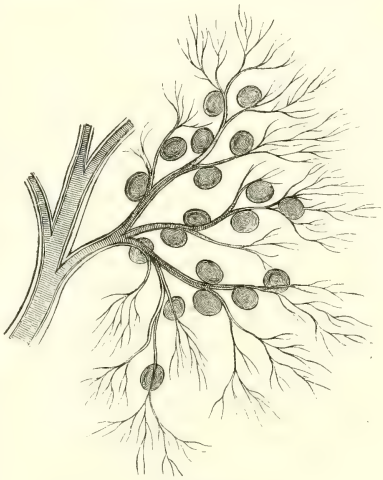

Fig. 231.

Quant à leur *structure intime*, les corpuscules de Malpighi sont formés d'une enveloppe et d'un contenu ; ce sont par conséquent des *vésicules* (voy. fig. 232). La membrane d'enveloppe est incolore, transparente, d'une épaisseur de $0^{mm},002$ à $0^{mm},005$, et limitée partout par deux contours entre lesquels on aperçoit encore çà et là des lignes concentriques. L'enveloppe des corpuscules adhère intimement à la gaîne des artères qui les suppor-

Fig. 231. — Portion d'une petite artère de la rate du chien, avec les corpuscules de Malpighi qui reposent sur ses rameaux. Grossissement de 10 diamètres.

tent, et offre d'ailleurs avec cette gaîne une grande analogie de structure ; elle est, en effet, constituée comme elle par un tissu conjonctif presque homogène contenant des fibres élastiques ; quant aux fibres musculaires lisses qui existent chez quelques animaux dans les gaînes des vaisseaux, elles manquent dans les enveloppes dont nous parlons. Les corpuscules de Malpighi n'ont point d'épithélium à leur face interne ; ils sont complétement remplis par une substance liquide, visqueuse, gris blanchâtre. Cette substance contient : 1° une petite quantité d'un liquide transparent, neutre au papier de tournesol, et troublé par la chaleur (liquide albumineux) ; 2° un grand nombre de cellules arrondies, grandes et petites (de $0^{mm},007$ à $0^{mm},014$ de diamètre), pâles, la plupart pourvues d'un seul noyau, et prenant une apparence granulée sous l'influence de l'eau ; 3° un nombre plus ou moins considérable de noyaux libres. Indépendamment de ces cellules (qui contiennent souvent quelques granulations graisseuses, preuve manifeste d'un travail incessant de multiplication de cellules qui s'accomplit dans les corpuscules de Malpighi, on trouve encore parfois, dans ces derniers, des globules du sang, modifiés ou non, libres ou emprisonnés dans des cellules. On peut trouver encore dans les corpuscules de la rate, ainsi que je l'ai vu en 1852 sur la rate du chat, de petits *vaisseaux sanguins*, comme dans les follicules de Peyer (voy. § 159). La même observation a été faite depuis par Sanders sur le cochon, par Gerlach sur la brebis, par Leydig sur la couleuvre, et par moi sur l'homme.

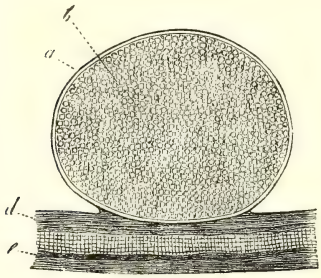

Fig. 232.

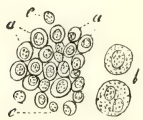

Fig. 233.

Les corpuscules de Malpighi sont des vésicules complétement closes ; leur constitution anatomique les rapproche des glandes solitaires ou des follicules de Peyer, déjà décrits, ainsi que des tonsilles et des ganglions lymphatiques ; on peut, en conséquence, les considérer comme des *follicules glandulaires*. La présomption émise par beaucoup d'auteurs anciens et modernes, que ces follicules sont en connexion avec les vaisseaux lymphatiques, bien qu'elle soit vraisemblable, n'a pas encore été démontrée. Gerlach croyait autrefois que ces corpuscules sont les *origines renflées des vaisseaux lymphatiques ;* mais il a renoncé à cette opinion depuis que j'ai trouvé dans leur intérieur des vaisseaux sanguins, et il les regarde aujourd'hui comme des ganglions lymphatiques. Cette manière de voir serait à

Fig. 232. — Corpuscule de Malpighi de la rate du bœuf. Grossissement de 150 diamètres. *a*, paroi du corpuscule ; *b*, contenu ; *c*, paroi de l'artère sur laquelle le corpuscule est placé ; *d*, gaîne de l'artère.

Fig. 233. — Contenu d'un corpuscule de Malpighi du bœuf. Grossissement de 350 diamètres. *a*, petites cellules ; *b*, grosses cellules ; *c*, noyaux libres.

l'abri de toute objection, si les rapports des corpuscules de Malpighi avec les vaisseaux lymphatiques étaient démontrés; mais c'est ce qui, suivant moi, ne l'a pas encore été d'une manière suffisamment précise. La description récente et les injections faites par Gerlach (*Handb.*, 2e édit., p. 244) de vaisseaux lymphatiques qui procéderaient des corpuscules de Malpighi, aussi bien que les descriptions antérieures de Evans, Schaffner et autres, n'ont pas encore dissipé tous les doutes. En ce qui me concerne, je suis porté aussi à ranger les corpuscules de la rate auprès des ganglions lymphatiques; cependant je dois dire à cet égard (de même que pour les follicules de Peyer), qu'il n'est pas question ici d'une identité absolue, attendu que les corpuscules de Malpighi n'ont certainement pas de vaisseaux lymphatiques afférents. Si néanmoins on découvrait des vaisseaux lymphatiques contenus dans leur intérieur ou se détachant de leur surface, je serais tenté de considérer les corpuscules comme des espèces de *ganglions lymphatiques terminaux*, qui, à l'instar des ganglions lymphatiques placés sur le trajet des vaisseaux lymphatiques, concourent à la formation des globules incolores du sang. — Leydig, s'appuyant sur des faits d'anatomie comparée, a émis la pensée que les vaisseaux sanguins de la rate sont entourés par les vaisseaux lymphatiques, et que les corpuscules de Malpighi ne sont que des dilatations de ces derniers. Mais cette manière de voir ne peut pas être appliquée aux animaux supérieurs, car, là, il est certain que les corpuscules portés par les artères sont complétement clos, et il est impossible de voir aucune trace de canaux lymphatiques enveloppant les vaisseaux sanguins.

On a rencontré les corpuscules de Malpighi dans la rate de tous les *mammifères* examinés jusqu'ici; il en a été de même pour les *oiseaux*. Parmi les *amphibies écailleux*, J. Müller en a trouvé chez la *tortue*, et moi-même chez l'*orvet :* les corpuscules étaient, chez ce dernier animal, entourés d'un fort beau réseau de capillaires sanguins. Oesterlen prétend avoir rencontré des corpuscules disséminés çà et là dans la rate des grenouilles et des crapauds; quant à moi, je n'ai jamais pu les voir chez aucun amphibie nu. Les recherches de Leydig confirment les miennes; cependant cet anatomiste a rencontré, chez ces animaux, dans la pulpe splénique, de petits points colorés en gris blanchâtre (détail que j'ai observé aussi), qu'il compare aux corpuscules de Malpighi. Leydig considère les petites vésicules que j'ai décrites sur les artères spléniques des *poissons*, comme les équivalents des corpuscules de Malpighi. Mais ces vésicules, ainsi que je l'ai montré, ne renferment pas toujours des cellules incolores; souvent elles ne contiennent que des globules sanguins; elles manquent d'ailleurs complétement chez beaucoup de poissons; c'est pourquoi il me paraît encore très douteux qu'on puisse les envisager comme des éléments normaux. Les plagiostomes seuls, parmi les poissons, paraissent être pourvus de véritables corpuscules de Malpighi. Dans plusieurs poissons, Leydig a vu, sur des rameaux de l'artère splénique, la membrane adventice du vaisseau écartée de la membrane moyenne, et dans l'intervalle de ces deux membranes une substance semblable à celle qui existait dans les grands corpuscules spléniques. L'opinion de Müller, qui considérait l'existence des corpuscules spléniques comme constante chez tous les vertébrés, n'est donc pas justifiée, et cette circonstance n'est point indifférente dans l'étude du rôle physiologique de ces corpuscules. Dans quelques mammifères les corpuscules de Malpighi renferment les diverses formes de globules sanguins en

voie de décomposition qu'on rencontre dans la pulpe splénique, et que nous allons décrire dans le paragraphe suivant. Mais ce fait est loin d'être constant.

§ 172. **Pulpe splénique.** — La *pulpe splénique* (*substance rouge de la rate*, ou *parenchyme de la rate*) est une substance molle, rougeâtre, remplissant tous les intervalles que laissent entre eux les trabécules spléniques et les vaisseaux d'un certain volume. Sur un fragment de rate, cette substance se laisse facilement extraire, vu sa mollesse. La pulpe splénique est formée de trois éléments, savoir : 1° des *vaisseaux les plus fins de la rate ;* 2° de *fibres* et de *trabécules microscopiques;* 3° d'un *parenchyme de cellules spécial*. En outre, on trouve si souvent (chez l'homme et chez les animaux), dans cette substance, du *sang extravasé* et diversement métamorphosé, qu'on peut presque envisager ce sang comme l'un des éléments normaux de la pulpe splénique. Suivant que les vaisseaux de la rate sont plus ou moins remplis et que l'extravasation de sang est plus ou moins abondante, la pulpe splénique est tantôt plus vermeille et tantôt plus foncée; faisons observer d'ailleurs que la pulpe possède aussi une matière colorante rouge qui lui est propre.

Les *fibres* qu'on rencontre dans la pulpe sont de deux sortes : 1° Les *trabécules microscopiques*, tout à fait analogues aux trabécules qu'on voit à l'œil nu, et constituées comme elles, à l'exception toutefois que, dans beaucoup de mammifères, les trabécules microscopiques renferment plus de *fibres musculaires lisses*, ou même sont constituées uniquement par ces fibres. Le diamètre des trabécules microscopiques oscille entre $0^{mm},011$ et $0^{mm},02$. Leur abondance n'est pas la même dans les diverses régions, ni dans les divers animaux : chez l'homme, je les ai trouvées plus rares et plus volumineuses que chez les autres mammifères; leur structure m'a d'ailleurs paru tout à fait semblable à celle des trabécules visibles à l'œil nu. 2° Les autres fibres qu'on rencontre dans la pulpe splénique sont visiblement les *terminaisons des gaînes des vaisseaux*. Elles sont très nombreuses et se présentent principalement sous forme de membranes délicates, indistinctement fibreuses et dépourvues de tissu élastique ; ces membranes paraissent servir de lien aux capillaires, et peut-être aussi se confondre avec les trabécules les plus fines.

Les *cellules de la pulpe splénique* (ou *cellules parenchymateuses* de la rate) sont des cellules à noyau rondes, de $0^{mm},007$ à $0^{mm},011$ de diamètre ; elles sont, pour la plupart, tellement semblables aux cellules contenues dans les corpuscules de Malpighi, qu'il n'est pas nécessaire d'insister sur leur description. Au milieu des cellules de la pulpe, et mélangés avec elles, se rencontrent des *noyaux libres* dont le nombre est plus considérable en général que dans les corpuscules de Malpighi. On trouve, en outre, dans la pulpe splénique quelques autres éléments : 1° de petits corps pâles, arrondis, homogènes, un peu plus gros que des globules sanguins, se présentant tantôt comme des noyaux libres, tantôt comme des noyaux d'apparence homogène, étroitement entourés par une fine membrane d'enveloppe ; 2° des cellules plus grosses (ayant jusqu'à $0^{mm},02$ de diamètre) dont les unes très

pâles, pourvues d'un ou de deux noyaux, et les autres que je désigne sous le nom de *cellules granuleuses incolores*, c'est-à-dire pourvues de granulations plus ou moins incolores, foncées et de nature graisseuse. Les deux éléments dont il est question se rencontrent aussi dans les corpuscules de Malpighi, mais jamais en aussi grand nombre.

Les diverses cellules du parenchyme de la rate et les noyaux libres existent dans la pulpe en quantité telle que, sauf une petite proportion d'un liquide jaune rougeâtre qui les réunit, elles constituent environ la moitié de la substance rouge de la rate. Ces éléments ne sont pas rassemblés en grandes masses; ils forment de petits amas irréguliers de grosseur variable qui occupent les intervalles des trabécules, des vaisseaux de toutes sortes et des corpuscules de Malpighi. On se fera une très bonne idée de cette disposition, si l'on suppose que la portion de substance rouge circonscrite par les trabécules d'un certain volume représente en petit la rate tout entière. En effet, les trabécules microscopiques, les terminaisons des gaînes vasculaires et les capillaires de la pulpe splénique présentent la même disposition que les trabécules visibles à l'œil nu et les gros vaisseaux de la rate ; tandis que les petites accumulations des cellules du parenchyme, qui, à l'œil nu, paraissent homogènes, correspondent aux grosses masses pulpaires. — On ne trouve, en aucun point, d'enveloppes spéciales qui entoureraient les cellules du parenchyme splénique; celles-ci sont partout en contact avec les gaînes des vaisseaux, les trabécules et les enveloppes des corpuscules de Malpighi.

La pulpe splénique présente, chez l'homme et chez les animaux, une coloration qui varie suivant les époques de l'observation, et qui dépend de l'état variable des globules du sang qu'elle renferme ; car c'est aux globules qu'elle doit sa couleur. Sur certains animaux, elle est tantôt pâle ou d'une couleur rouge grisâtre, tantôt elle est d'un rouge brun ou même d'un rouge noir. Dans ce dernier cas, on trouve dans la pulpe splénique une multitude de globules sanguins modifiés, dont nous nous occuperons bientôt ; dans le premier cas, au contraire, on aperçoit facilement, à l'aide du microscope, que la couleur dépend des globules du sang non modifiés, globules qu'on peut facilement faire sortir du tissu de la rate en le comprimant, et qui, sous l'influence de l'eau, abandonnent au bout de peu de temps toute leur matière colorante. Chez d'autres animaux, la rate conserve tou-

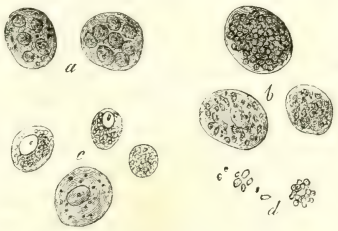

Fig. 234.

Fig. 234.—Cette figure représente les métamorphoses des cellules contenant des globules sanguins; ces cellules sont prises sur la rate du lapin et grossies de 300 diamètres. *a*, deux cellules à noyau contenant des globules sanguins; *b*, trois cellules semblables transformées en cellules pigmentaires brunes; *c*, cellules décolorées par les progrès de la métamorphose; *d*, granulations pigmentaires provenant de globules du sang qui se sont métamorphosés en restant libres.

jours sensiblement la même coloration, en général assez foncée ; on n'en trouve pas moins, dans son intérieur, tantôt seulement des globules du sang non modifiés et tantôt aussi un grand nombre de globules à des degrés divers de métamorphose. Ces métamorphoses très remarquables, tout à fait spéciales, et essentiellement les mêmes chez tous les animaux, s'accomplissent de la manière suivante : 1° Les globules du sang deviennent plus petits, plus foncés (les globules elliptiques des animaux inférieurs prennent une forme circulaire); en même temps ils se réunissent en amas arrondis ; tantôt ces amas persistent dans l'état où ils se sont formés ; tantôt, par l'addition d'une petite quantité de plasma, l'apparition d'un noyau dans l'intérieur du groupe, et le développement d'une membrane d'enveloppe, ils se transforment en *cellules arrondies contenant des globules sanguins.* Ces cellules ont de $0^{mm},011$ à $0^{mm},033$ de diamètre, et contiennent de 1 à 20 globules sanguins. 2° Les globules sanguins compris dans ces amas et dans ces cellules se rapetissent de plus en plus en se colorant en jaune doré, en rouge brun ou en noir, et deviennent, soit dans leur totalité, soit par division préalable, des granulations pigmentaires. Les amas de globules sanguins, ainsi que ceux qui sont contenus dans des cellules, se transforment donc en *amas pigmentaires et en cellules à granulations pigmentaires.* Ces dernières, enfin, par décoloration successive de leurs granules, deviennent des cellules complétement incolores. — Dans quelques cas, les globules sanguins ne forment point d'amas dans la rate, et ne sont point contenus dans des cellules ; mais ils passent néanmoins par les mêmes alternatives de coloration que les autres, et finissent également par disparaître.

Les modifications que subit le sang dans la rate (voir pour les détails mon *Anat. microsc.*, II, 2, p. 268, 271), et que Ecker a observées à la même époque que moi, en leur donnant la même interprétation, ont attiré dans ces derniers temps l'attention d'un grand nombre d'anatomistes. Les descriptions de Gerlach, de Schaffner et de Funke concordent parfaitement avec celles de Ecker et les miennes ; mais ces auteurs en tirent des conclusions complétement différentes. Suivant eux, les changements que le sang éprouve dans la rate sont en rapport avec une *formation nouvelle* des globules, et non pas avec leur dissolution, et ils considèrent la rate, à l'exemple de Hewson, comme l'organe où se forment les globules sanguins. J'ai déjà réfuté ailleurs (*Zeitschrift für wissenschaftliche Zoologie*, II, p. 115) les arguments de Gerlach, et je ne crois pas, dès lors, qu'il soit nécessaire de revenir sur ce point ; d'autant mieux que Ecker, après de nouvelles et scrupuleuses recherches, partage complétement mon opinion. L'observation impartiale des faits ne permet pas, en effet, une interprétation différente de celle que nous en avons donnée. Dernièrement, cependant, Remak (*l. i. c.*) a émis une opinion tout à fait nouvelle. Après avoir remarqué ce fait bien connu qu'il y a dans certains organes d'autres cellules pigmentaires que celles qui doivent leur coloration aux globules du sang, et que le sang épanché peut donner lieu à la formation de petits amas de globules analogues à des cellules (ainsi que Hasse et moi l'avons surtout montré), fait qu'il a appuyé sur des considérations nouvelles, il a été porté à prétendre, non-seulement qu'il n'y a point dans la rate de cellules contenant des globules sanguins, mais encore que les globules du sang ne se détruisent pas dans la rate, c'est-à-dire ne se transforment pas en granulations pigmentaires. Je trouve ces assertions si extraordinaires, que je crois inutile de m'arrêter à les réfuter, car il faudrait en arriver peut-être aussi à

démontrer qu'il existe des cellules et des globules sanguins. Remak doit savoir aujourd'hui que Virchow aussi s'est convaincu de l'existence des cellules à globules sanguins. Virchow, il est vrai, interprète autrement leur mode de développement; il pense que les globules du sang s'introduisent dans des cellules préexistantes, proposition à laquelle je ne puis souscrire jusqu'à plus ample informé.

Une question importante est celle-ci : les transformations des globules du sang doivent-elles être considérées comme un phénomène *physiologique* ou comme un phénomène *pathologique?* Des arguments d'un grand poids semblent militer en faveur d'une action physiologique. D'abord ces transformations s'observent, pour ainsi dire *constamment*, sur un grand nombre d'animaux vivants, et notamment sur des animaux vivant dans l'état de nature, tels que les amphibies et les poissons; en second lieu, on trouve dans des vaisseaux sanguins dont le sang circule régulièrement des cellules contenant des globules sanguins (ainsi qu'on peut l'observer chez les amphibies); en troisième lieu, enfin, de semblables métamorphoses, constantes, se répétant à de courts intervalles, n'ont jamais été rencontrées dans d'autres organes chez les animaux vertébrés supérieurs; on pourrait apporter d'autres preuves à l'appui de cette opinion. En opposition avec ces faits, il en est quelques autres qu'une observation attentive a pu mettre en évidence, et qui conduisent presque involontairement à admettre que les modifications des globules du sang dans la rate ne sont peut-être que des phénomènes anormaux : c'est ce qui résulte surtout de mes recherches sur les poissons. 1° Chez les poissons, les transformations des globules du sang de la rate s'accomplissent souvent, non dans l'intérieur des vaisseaux sanguins, mais dans des vésicules placées sur les artères et simulant une sorte d'anévrysme faux. (Voyez mon article Rate, dans *Todd's Cyclop. of Anat.*, IV, et *Mikroskop. Anat.*, II, 2. — Voyez aussi Ecker, *Icon. physiol.*, c'est-à-dire la deuxième édition des *Icon. phys.* de Wagner, tab. VI, fig. 15, 16). 2° Chez les poissons, on trouve des extravasations sanguines, ainsi que les métamorphoses consécutives à ces extravasations, non-seulement dans la rate, mais encore dans d'autres organes; elles sont constantes dans les reins, et fréquentes dans le foie et dans le péritoine. Si l'on ajoute maintenant à ces faits que chez certains animaux (par exemple chez le chat, le mouton, etc.), les transformations des globules du sang se rencontrent rarement dans la rate, et que ces transformations ne sont pas, dans leur évolution, dans des relations toujours les mêmes avec les phénomènes digestifs, on ne peut guère s'empêcher de regarder ces phénomènes comme anormaux, surtout si l'on considère que des épanchements analogues, accompagnés de modifications tout à fait semblables dans le sang épanché, et qui certainement ne sont pas de l'ordre physiologique, se présentent avec une grande fréquence. Tels sont les petits épanchements de sang dans les poumons, dans les ganglions bronchiques, et dans le corps thyroïde de l'homme; tels sont également les épanchements des ganglions lymphatiques du mésentère du cochon et du lapin. Plus j'envisage le phénomène dans sa généralité, plus je suis porté à penser que la série des transformations des globules du sang dans le parenchyme splénique n'appartient pas à l'état normal, et que si la rate est un organe dans lequel les globules du sang se détruisent normalement, ce phénomène ne peut s'accomplir que dans l'intérieur des vaisseaux. Que cette destruction ait lieu réellement dans la rate, bien plutôt que dans le foie, je le crois encore aujourd'hui, mais *j'abandonne définitivement l'idée d'appuyer cette doctrine sur les faits qui en avaient d'abord éveillé en moi la pensée* (c'est-à-dire sur l'apparition fréquente de globules sanguins en voie de décomposition dans la pulpe splénique).

§ 173. **Vaisseaux et nerfs de la rate.** — A leur entrée dans la rate, l'artère splénique, relativement assez volumineuse, et la veine splénique plus volumineuse encore, sont entourées par les prolongements de la membrane fibreuse déjà décrits sous le nom de *gaînes vasculaires.* Ces

gaînes forment chez l'homme, autour des vaisseaux et des nerfs, des enveloppes complètes à peu près analogues à celles de la capsule de Glisson dans le foie. Il s'ensuit que les artères et les nerfs peuvent être isolés facilement; les veines sont moins facilement isolables, elles sont solidement unies à la gaîne, du côté opposé à l'artère. A leur entrée dans la rate, les gaînes ont sensiblement une épaisseur égale à celle de la membrane fibreuse, et elles conservent cette épaisseur autour des branches principales des vaisseaux. Les plus fines ramifications des vaisseaux, ainsi que les petites branches qui se détachent des gros troncs, ont des gaînes de plus en plus minces, qui se perdent enfin dans la pulpe splénique sous forme de petites membranes délicates, lorsque les vaisseaux sont devenus très fins. L'épaisseur d'une gaîne est toujours moindre que celle de la paroi artérielle correspondante, et plus considérable que celle de la paroi veineuse ; les gaînes sont d'ailleurs relativement plus épaisses dans les ramifications vasculaires que dans les troncs. Nous avons déjà vu précédemment qu'une foule de trabécules s'insèrent à la surface des gaînes vasculaires, qui concourent ainsi, avec les vaisseaux qu'elles enveloppent, à former l'ensemble réticulé qui occupe l'intérieur de la rate. — Chez les mammifères tels que le cheval, l'âne, le bœuf, le cochon, la brebis, etc., les gaînes se comportent autrement : sur les petites veines on n'en trouve point vestige, et sur les veines plus grosses elles n'existent, à proprement parler, que du côté correspondant aux artères et aux nerfs ; les deux branches principales de la veine splénique sont seules pourvues de gaînes complètes. Les artères, au contraire, possèdent des gaînes complètes, depuis leurs troncs jusqu'aux ramifications les plus fines. Les gaînes vasculaires ont exactement la même structure que les trabécules ; cependant elles ne présentent pas des fibres musculaires dans tous les cas où les trabécules en possèdent. Tel est le cas chez le bœuf; chez le cochon, les fibres vasculaires sont très distinctes aussi dans les gaînes vasculaires.

Fig. 235.

Fig. 235. — Artère de la rate du cochon, terminée par une touffe de ramuscules. Grossissement de 25 diamètres. D'après une injection de Gerlach.

Chacune des branches principales de l'*artère splénique* se divise, immédiatement après son entrée dans la rate, en une touffe de rameaux dont les plus gros gagnent le bord antérieur, les plus petits le bord postérieur de l'organe, sans s'anastomoser avec ceux des branches voisines. Lorsque ces rameaux n'ont plus que $0^{mm},5$ à $0^{mm},2$, ils se séparent des veines, contenues jusque-là avec eux dans la même gaîne, et émettent des ramuscules de $0^{mm},02$ à $0^{mm},05$, dont nous avons déjà décrit les rapports avec les corpuscules de Malpighi. Ces ramuscules, qui souvent sont appliqués immédiatement sur la surface des corpuscules, mais qui, d'après mes observations, ne pénètrent jamais dans leur intérieur, contrairement à ce qui avait été admis autrefois par J. Müller, s'engagent ensuite dans la pulpe splénique et se divisent immédiatement en un petit faisceau d'artérioles qu'on a appelé *penicilli* (fig. 235) et dont les unes pénètrent dans les corpuscules de Malpighi (voyez ci-dessus, § 171), et dont les autres se résolvent en dehors des corpuscules en véritables capillaires de $0^{mm},007$ à $0^{mm},01$ de largeur. Ces capillaires forment, tant autour des corpuscules que dans les autres points, un réseau qui s'étend dans toute l'épaisseur de la rate.

Pour ce qui est des *veines*, je dois m'élever avant tout contre l'hypothèse des espaces ou *sinus veineux*, décrits par les anatomistes anciens et même par quelques modernes. Les grosses veines qui cheminent avec les artères n'offrent absolument rien de particulier, abstraction faite de leur calibre. Toutes sont pourvues d'une membrane qui est facile à mettre en évidence, surtout du côté de l'artère, et qui s'amincit graduellement en même temps que la gaîne des vaisseaux. Les orifices de petites veines qu'on a nommés *stigmates* de Malpighi, ne se rencontrent qu'en petit nombre dans les plus grosses de ces veines ; dans les petites, au contraire, ils sont très nombreux. A partir du point où les veines se séparent des artères, elles se comportent un peu différemment : ainsi, elles donnent naissance, sur tous les points de leur circonférence, à un grand nombre de veinules qui s'en détachent généralement à angle droit, d'où il résulte que leur paroi offre des places où elle paraît percée en crible ; d'une autre part, leurs tuniques se confondent avec la gaîne des vaisseaux, si bien que les deux membranes réunies ne forment bientôt plus qu'une paroi très mince, mais dont il est toujours facile de démontrer l'existence, même sur les plus petits vaisseaux isolables par la dissection. Nulle part ces veines ne m'ont présenté de dilatations d'aucune espèce ; je ferai remarquer seulement qu'elles se rétrécissent moins vite que les artères. Les connexions de ces veines avec le réseau capillaire sont les mêmes que dans tous les autres organes ; elles sont faciles à constater sur une rate bien conservée, celle d'un enfant en particulier, dans laquelle on aura poussé une injection veineuse. A ce niveau encore, il n'y a aucune trace de dilatation.

L'*épithélium* des vaisseaux spléniques, des veines surtout, se détache facilement et plus ou moins rapidement après la mort ; il se montre alors à l'état de liberté dans la pulpe splénique. Les cellules ne sont autre chose que les *corps fusiformes* (fig. 236) qu'autrefois j'avais eu quelque tendance à comparer aux

fibres-cellules musculaires; elles ont souvent un noyau pariétal; quelquefois elles sont enroulées sur elles-mêmes; il n'est pas rare non plus de les trouver au milieu d'une vésicule qui, vraisemblablement, n'a pris naissance qu'après la mort. — Ce sont ces mêmes cellules que Führer vient de décrire comme des capillaires en voie de développement! leur faisant jouer un rôle dans des hypothèses singulières sur la fonction de l'hématose dans la rate.

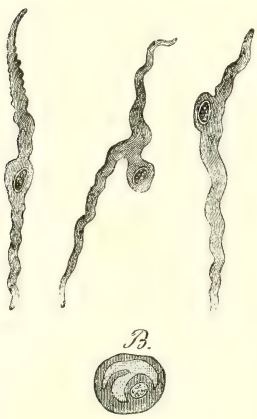

Fig. 236.

Les *vaisseaux lymphatiques* sont relativement rares dans la rate *humaine*. Les lymphatiques superficiels, en très petit nombre, cheminent entre les deux enveloppes de la rate; ils sont à peine distincts, si ce n'est sur des rates complétement saines et dans le voisinage du hile. Les lymphatiques profonds se trouvent dans le hile; ils sont en petit nombre également et d'un petit diamètre, et accompagnent les artères, mais seulement dans un court trajet. Les deux ordres de vaisseaux lymphatiques se réunissent dans le hile, traversent quelques petites glandes lymphatiques qui se trouvent à ce niveau, et se confondent enfin en un tronc unique qui s'ouvre dans le canal thoracique à la hauteur de la onzième ou douzième vertèbre dorsale. Sur des rates malades on ne retrouve ordinairement aucune trace des lymphatiques superficiels.

Les *nerfs* de la rate sont composés d'un grand nombre de tubes minces, de quelques tubes larges et d'une quantité assez notable de fibres de Remak; ils proviennent du plexus splénique, formé par deux ou trois troncs qui enlacent l'artère splénique et se continuent dans l'intérieur de l'organe, en fournissant à chaque rameau artériel une ou deux branches anastomosées çà et là entre elles. Chez le mouton et le bœuf, ces nerfs spléniques ont des proportions vraiment colossales; leur réunion donne un volume qui n'est point inférieur à celui des parois de l'artère splénique, ce qui est dû surtout à l'énorme quantité de fibres de Remak qu'elles renferment. Chez les animaux, les nerfs de la rate, qui ne portent point de ganglions, peuvent être poursuivis avec le scalpel assez avant dans l'intérieur de l'organe, beaucoup plus loin que chez l'homme; en m'aidant du microscope, j'ai pu souvent les reconnaître encore sur les petites artérioles qui portent les corpuscules de Malpighi. Quant à leur mode de terminaison, je puis dire seulement que les nerfs se rendent dans la pulpe splénique, et qu'on peut les distinguer sur les pinceaux artériels; là ils sont devenus d'une ténuité comparable à celle des plus fins capillaires; ils ne contiennent plus de tubes à contours

Fig. 236. — Cellules épithéliales des veines spléniques de l'homme.
A. Cellules libres.
B. Cellule incluse dans une vésicule. Grossissement de 350 diamètres.

foncés, et se terminent probablement, d'après les observations de Ecker (*loc. cit.*, p. 149, fig. 10), en se divisant en plusieurs branches qui présentent une extrémité libre. Chez le veau, les nerfs ont $0^{mm},05$ à $0^{mm},06$ sur des artères de 2 millimètres, $0^{mm},01$ à $0^{mm},014$ sur les *penicilli arteriarum*. Dans des filets nerveux de $0^{mm},025$ à $0^{mm},06$, j'ai rencontré encore quelques tubes à contours foncés ; le reste était formé d'un tissu fibreux parsemé de noyaux, tissu qui se montrait exclusivement dans les filets nerveux plus fins. Il n'est pas probable que là ce tissu ait la signification de fibres de Remak, comme dans les troncs. Bien plus, je le rangerais volontiers, avec Ecker, dans la catégorie du tissu nerveux embryonnaire, que d'autres régions nous ont fait largement connaître, et j'admettrais que les fibres à bords foncés qui composent les troncs se continuent avec des fibres pâles, formant à elles seules ou presque seules les plus petits ramuscules nerveux, et terminées enfin en se ramifiant. Les troncs des nerfs spléniques du veau présentent, même avant leur entrée dans la rate et aussi dans la rate elle-même, de nombreuses bifurcations des tubes à bords foncés, larges et minces. Je n'ai point encore pu découvrir de semblables bifurcations chez l'homme.

Parmi les *mammifères*, il en est qui, sous le rapport des veines spléniques, ressemblent complétement à l'homme ; d'autres, comme le cheval, le bœuf, le mouton, le cochon, s'en éloignent considérablement. Chez ces derniers animaux, on ne trouve une paroi vasculaire et une gaîne spéciale que sur les premières portions des troncs veineux les plus considérables ; tandis que plus loin ces membranes ne sont distinctes que du côté de l'artère. Toutes les petites veines qui cheminent isolément (sans artère) ne présentent aucune trace de parois ; elles paraissent même n'être que des canaux creusés dans la substance de la rate, car on voit autour d'elles une foule de trabécules anastomosées entre elles, et elles ne sont séparées les unes des autres que par de la substance splénique rouge qui, souvent, fait saillie dans leur intérieur. Néanmoins les veines ont constamment une surface parfaitement lisse et brillante, due à un revêtement que le microscope seul permet de reconnaître, et qui est formé de cellules épithéliales fusiformes, unies entre elles en forme de pavé, et mesurant $0^{mm},01$ à $0^{mm},82$ en diamètre. Cet épithélium correspond exactement à celui des grosses veines ; mais ici il ne repose point sur une paroi distincte ; il est appliqué immédiatement sur la substance de la rate, c'est-à-dire sur les trabécules et sur une pellicule très mince qui sert de limite à la pulpe déposée entre les trabécules. Dans ces circonstances, il peut certes être question de *sinus veineux*, d'autant plus que ces veines privées, pour ainsi dire, de parois, ont un calibre énorme et sont perforées d'une foule d'ouvertures par lesquelles des veinules s'y abouchent. Ces veinules peuvent être poursuivies assez loin avec des ciseaux ; mais il ne m'a pas été donné de me convaincre qu'elles se continuent avec le réseau capillaire qui procède des *penicilli* artériels ordinaires, bien que ce réseau soit très évident. Je crois même difficilement qu'on réussisse jamais à prouver cette continuité, car les veines les plus petites, qui ne sont limitées que par quelques trabécules, ou même, le plus souvent, uniquement par la pulpe splénique, sont tellement délicates, qu'elles se déchirent sous la moindre pression, et qu'il est impossible de les insuffler ou de les injecter ; elles ne peuvent même être observées au microscope : mais ce qu'on peut voir néanmoins, c'est qu'elles prennent en définitive des dimensions excessivement minimes, au point qu'il est impossible d'admettre qu'elles commencent par un élargissement. Pour moi, je suis d'avis que même ici les veines s'unissent aux capillaires à la manière ordinaire, avec cette différence seulement que les veines ne naissent du réseau capillaire qu'avec une seule membrane, l'épithélium, et qu'elles ont peut-être des connexions

un peu différentes avec la membrane amorphe des capillaires. Les petites séries de cellules épithéliales arrondies qu'on trouve quelquefois en dilacérant le tissu de la rate appartiennent probablement à ces veinules très petites.

Tous les auteurs disent que les *vaisseaux lymphatiques* de la rate sont très nombreux chez les *mammifères*. Cette opinion est exacte pour ce qui est des *vaisseaux superficiels*, qui, chez le veau par exemple, sont très abondants dans le tissu conjonctif sous-séreux et anastomosés fréquemment entre eux. Les *lymphatiques profonds*, au contraire, m'ont paru *très rares*. Ainsi, je ne trouve dans le hile d'une rate de veau que quatre troncs lymphatiques d'un diamètre total de $0^{mm},38$. Les lymphatiques superficiels et profonds semblent ici communiquer ensemble; car avec les petits rameaux artériels qui arrivent de la profondeur de la rate pour se distribuer dans les enveloppes, émergent également des vaisseaux lymphatiques très fins qui s'ouvrent dans les troncs superficiels et qui peut-être communiquent avec ceux qui sortent de la rate par le hile. Ces derniers, chez le bœuf, peuvent être suivis facilement dans une certaine étendue, assez loin pour donner la conviction qu'ils accompagnent les artères, non-seulement au commencement, mais encore dans tout leur trajet. Leur mode d'origine nous est inconnu; nous savons seulement que les corpuscules de Malpighi et les *penicilli* ne sont plus accompagnés de lymphatiques, comme le démontre l'observation microscopique. Les lymphatiques de la rate sont munis de valvules et ne présentent rien de spécial dans leur structure.

Les artères de la rate humaine ont des parois très musculeuses, expliquant parfaitement les augmentations et diminutions de volume de l'organe qui, comme l'ont constaté un grand nombre d'observateurs, ont lieu cinq à six heures après le repas. Chez les animaux, il y a, outre ces éléments contractiles, ceux que j'ai découverts dans l'enveloppe et dans les trabécules de la rate. Ces derniers contribuent également aux changements de volume de la rate, et expliquent pourquoi les rates des animaux se contractent plus énergiquement sous l'influence du galvanisme que celle de l'homme, dont la contraction a été constatée dernièrement à Würzburg sur un supplicié (voyez *Würzb. Verh.*, V).

Tout récemment Hlasek a émis sur la structure de la rate des idées tout à fait particulières. Suivant cet auteur, *la pulpe splénique n'existe point, à proprement parler*, car elle se trouve *dans l'intérieur d'espaces veineux anastomosés*, qui, *tapissés d'un épithélium régulier*, s'étendent à travers toute la rate dont ils forment la masse principale. Les autres parties de la rate, enveloppes, trabécules, artères, capillaires, nerfs, vésicules spléniques, lymphatiques, se trouvent en dehors de ces veines caverneuses et contribuent à la formation de leurs parois. Hlasek ne dit pas comment les capillaires se comportent par rapport à ces espaces veineux, qui, d'après lui, se continuent avec les origines des grosses veines. — Cette manière de voir ne peut manquer d'attirer l'attention et de trouver des partisans, car elle rend palpable le rôle de la pulpe dans la formation des corpuscules sanguins, et explique facilement la leucémie dans les cas d'hypertrophie de la rate. Elle me paraît cependant très inexacte. Rien n'est plus facile que de montrer que la pulpe n'est nullement renfermée dans des espaces tapissés d'un épithélium, car ces espaces touchent partout aux *trabécules*, aux *corpuscules de Malpighi*, aux *artères*, aux *veines*, aux *capillaires* et aux *enveloppes de la rate, toutes parties qui sont dépourvues de revêtement épithélial*. Il résulte de là que la pulpe ne se trouve point contenue dans l'intérieur des vaisseaux sanguins, et n'est point, comme Hlasek doit l'admettre nécessairement, simplement un sang riche en cellules. Un autre fait vient à l'appui de ma manière de voir, c'est la *forte réaction acide* que présente la pulpe, tandis que le sang de la rate est alcalin comme ordinairement. Il est donc certain pour moi que la description de Hlasek est erronée; mais je ne prétends en aucune façon que nous connaissions d'une manière exacte et précise les rapports entre les capillaires et les veines, notamment chez les mammifères, et encore moins la disposition des espaces veineux caverneux, que je ne mets nullement en doute chez les ruminants, le cheval, etc. Si, par hasard, contrairement à ma conviction, la description que j'ai donnée du système

vasculaire de la rate était démontrée inexacte, il faudrait alors admettre inévitablement que *dans la rate les capillaires et les origines des veines ne communiquent point ensemble directement et se terminent librement dans la pulpe splénique, et que le sang traverse également cette pulpe où il n'est pas contenu dans des voies déterminées, de même que le chyle traverse les alvéoles remplis de cellules et de capillaires que les recherches les plus récentes ont démontré exister dans les glandes lymphatiques.* Une semblable disposition, que la physiologie et la pathologie ne repousseraient pas plus que la théorie de Hlasek, ferait, si elle était démontrée exacte, de la rate une *glande vasculaire sanguine* dans l'acception la plus rigoureuse de ce mot; mais elle aurait toujours contre elle la réaction acide de la pulpe splénique. Il est vrai qu'un esprit porté aux hypothèses ne verrait peut-être pas, dans cette réaction, un obstacle insurmontable; mais une autre circonstance viendrait encore contrarier cette théorie, c'est l'absence d'espaces veineux dans la rate de l'homme et d'une foule d'animaux où l'union entre les artères et les veines a lieu, sans aucun doute, de la manière habituelle.

§ 174. **Considérations physiologiques.** — La rate se *développe* vers la fin du second mois de la vie embryonnaire. Dans le mésogastre, près du grand cul-de-sac de l'estomac, se dépose un blastème qui provient du feuillet moyen du blastoderme, et qui est indépendant de l'estomac, du foie et du pancréas. Ce blastème forme d'abord un corpuscule blanchâtre, souvent un peu lobulé; dans la neuvième ou dixième semaine il a $1^{mm},5$ de longueur et $0^{mm},9$ de largeur. Peu à peu ce corpuscule rougit et devient aussi vasculaire que nous le voyons chez l'adulte. Les petites cellules arrondies qui, dans l'origine, composent toute la rate, se transforment en partie, vers le troisième mois, en vaisseaux et en fibres, tandis que les autres persistent comme parenchyme celluleux. Les corpuscules de Malpighi ne se montrent que plus tard; ils existent tous, néanmoins, vers la fin de la période fœtale, mais ils sont notablement plus petits que dans la suite. Je ne saurais dire comment ils se forment; je présume qu'ils procèdent simplement d'amas celluleux, dont les éléments extérieurs se transforment en enveloppe de tissu conjonctif, tandis que les éléments centraux constituent le contenu, soit en persistant dans leur premier état, soit en se métamorphosant en vaisseaux.

Ce n'est pas ici le lieu de m'étendre sur les *fonctions physiologiques* de la rate; on consultera sur ce sujet les §§ 172, 173 et mon *Anatomie microscopique*, II, 2, p. 282; je dirai seulement que je considère la rate comme un organe dans le parenchyme duquel certains éléments constituants du sang sont épanchés en quantité notable, en plus grande abondance à certaines périodes, pour y subir, sous l'influence des éléments celluleux qui sont dans un travail incessant de formation et de dissolution, une *métamorphose* principalement *régressive*, en partie aussi *progressive*, et pour être repris ensuite par le sang et les vaisseaux lymphatiques dans le but d'être définitivement éliminés de l'économie ou de servir à d'autres usages, celui, surtout, de donner naissance aux globules blancs.

L'étude de la rate ne présente point de difficulté, à moins qu'on ne veuille examiner certains détails. La pulpe, les trabécules, l'enveloppe, les corpuscules de

Malpighi se montrent d'eux-mêmes. Ces derniers seront étudiés d'abord avec avantage sur le cochon et le bœuf, où les enveloppes et le contenu se séparent aisément et où il est également très facile de voir les connexions des vaisseaux. Si l'on veut voir des cellules remplies de corpuscules sanguins, il faudra éviter d'ajouter de l'eau. Les fibres musculaires sont très nettes dans les fines trabécules du bœuf, celles du cochon et du chien; la macération dans l'acide nitrique au cinquième sera utile dans ce genre d'exploration. Les artères et les capillaires de la rate s'injectent très facilement; c'est tout le contraire pour les veines ; celles de la rate humaine présentent le moins de difficultés. Les nerfs se rencontrent aisément sur les artères. Les lymphatiques seront étudiés sur la rate du bœuf.

Bibliographie de la rate. — M. Malpighi, *De liene*, dans *Exercit. de visc. struct.* Lond., 1669. — J. Müller, *Ueber die Structur der eigenthümlichen Körperchen in der Milz einiger pflanzenfressenden Thiere*, dans *Müll. Archiv*, 1834. — T.-C.-H. Giesker, *Splenologie*, I. Zürich, 1835. — Schwager-Bardeleben, *Observationes micr. de gland. ductu excretorio carentium structura*. Berol., 1841. — Th. v. Hessling, *Untersuchungen über die weissen Körperchen der menschlichen Milz*. Regensburg, 1842. — A. Kölliker, *Ueber den Bau und die Verrichtungen der Milz*, dans *Mittheil. der Zürich. nat. Gesellschaft*, 1847, p. 120.— *Ueber Blutkörperchen haltende Zellen*, dans *Zeitschr.*, *f. wiss. Zool.*, t. I, p. 261, et t. II, p. 115. — *Würzb. Verh.*, pl. IV, p. 58. Art. Spleen, dans *Todd's Cyclopædia of Anatomy*. Juin 1849. — E. Ecker, *Ueber die Veränderungen, welche die Blutköperchen in der Milz erleiden*, dans *Zeitschr. f. rat. Medicin*, VI, 1847. — Art. *Blutgefässdrüsen*, dans *R. Wagner's Handw. der Physiol.*, IV, 1, 1849, et *Icones phys.*, pl. VI. — J. Landis, *Beiträge zur Lehre über die Verrichtungen der Milz*. Zürich, 1847. — Gerlach, *Ueber die Blutkörperchen haltenden Zellen der Milz*, dans *Zeitschr. f. rat. Medicin*, VII, 1848. — *Gewebelehre*, p. 218. — R. Sanders, *On the Structure of the Spleen*, dans *Goodsir's Annals of Anat.*, I, 1850. — O. Funke, *De sanguine venæ lienalis*. Lipsiæ, 1851.—Leydig, dans *Beiträge zur Anat. der Rochen*, 1852, p. 60, et *Untersuchungen über Fische u. Amph.*, 1853, p. 20 et 46. —Beck, *Unters. u. Studien im Gebiete der Anat.*, 1852, p. 80. — W.-O. Chalk, *On the Bloodvessels and Trabeculæ of the Spleen*, dans *Med. Times*. Juillet 1852. — Sanders, dans *Monthl. Journal*. Mars 1852. — Vl. Hlasek, *Disquis. de struct. lienis*. Dorp., 1852. — H. Gray, *On the Developm. of the ductless Glands*, dans *Phil. Trans.*, 1852, I, p. 295. — Fr. Führer, *Ueber d. Milz u. eine Besonderheit ihres Capillarsystems*, dans *Arch. f. ph. Heilk.*, 1854, p. 149.

CHAPITRE VI.

DES ORGANES DE LA RESPIRATION.

§ 175. **Énumération**. — Sous le titre d'organes de la respiration, on ne comprend généralement que le *larynx*, la *trachée* et les *poumons* ; mais il convient d'y ajouter deux organes qui, par leur mode de développement, se rattachent à certains organes respiratoires de l'embryon arrêtés dans leur développement, c'est-à-dire aux arcs branchiaux, et qui ont peut-être des rapports physiologiques avec le poumon : je veux parler de la *glande thyroïde* et du *thymus*.

SECTION PREMIÈRE.

DES POUMONS.

§ 176. **Structure générale des poumons.** — Les poumons ressemblent exactement, quant à la structure, *à une glande en grappe composée;* les lobes, lobules et vésicules pulmonaires représentent le parenchyme glandulaire proprement dit, tandis que les *bronches*, la *trachée* et le *larynx* figurent les organes excréteurs. Les particularités qui établissent une différence entre le poumon et les glandes ordinaires, c'est que le poumon est le siége d'un double phénomène, d'une sécrétion et d'une absorption de matériaux, qu'il agit sur toute la masse sanguine, que ses cavités sont plus spacieuses, et, en raison de leur contenu spécial, ont dû avoir une structure spéciale, solide bien qu'élastique.

§ 177. **Larynx.** — Le larynx est la partie la plus complexe des voies aériennes; il est formé: 1° d'une charpente solide, les *cartilages du larynx* avec leurs ligaments; 2° d'un *grand nombre de petits muscles* qui s'y insèrent; 3° enfin, d'une *membrane muqueuse*, très riche en glandes, qui tapisse sa face interne.

Les *cartilages du larynx* n'ont pas tous la même structure: les uns sont formés de *tissu cartilagineux ordinaire;* d'autres, de *tissu fibro-cartilagineux;* d'autres, enfin, de *tissu cartilagineux réticulé* ou *jaune.* Dans la première catégorie, il faut ranger les *cartilages thyroïde, cricoïde* et *aryténoïde.* Ces cartilages se composent d'une substance fondamentale homogène, hyaline, dans laquelle sont disséminées des capsules de cartilage (fig. 28); parmi les cartilages vrais, ceux des côtes sont ceux dont ils se rapprochent le plus : ils présentent, en dehors, des cellules aplaties, au-dessous desquelles se voit une couche blanchâtre formée d'une substance fondamentale fibroïde et de grosses cellules mères très nombreuses; à la partie interne, enfin, la substance fondamentale est très abondante et renferme de petites cavités disposées en séries rayonnantes. La capsule des cellules est très épaisse et la cellule qu'elle enveloppe renferme le plus souvent une grosse goutte de graisse. Fréquemment les cellules et la substance fondamentale des cartilages du larynx s'*incrustent* de petits grumeaux calcaires; mais on y trouve aussi de *véritables ossifications*, qui s'accompagnent toujours d'un développement de grandes cavités remplies d'une moelle gélatineuse, riche en vaisseaux. — L'*épiglotte*, les *cartilages de Santorini et de Wrisberg* sont constitués par du *cartilage jaune* ou *réticulé* (voyez § 26, fig. 23); il en est de même, d'après Rheiner, de la corne antérieure ou vocale des cartilages aryténoïdes, et quelquefois de leur pointe. Ces cartilages présentent des fibres foncées, très serrées et comme feutrées, qui sont beaucoup plus fortes chez certains animaux (chez le bœuf, par exemple) que chez l'homme; au milieu de ces fibres se rencontrent de grosses capsules

de cartilage transparentes, de $0^{mm},02$ à $0^{mm},05$ de diamètre, dans lesquelles Henle a vu, sur un sujet, des dépôts concentriques disposés de telle façon que le reste de la cavité cellulaire ressemblait à une cellule osseuse simple avec quelques prolongements (*Anat. génér.*, pl. V, fig. 8). Le cartilage corniculé est formé de tissu conjonctif et de cellules de cartilage disséminées dans son intérieur, c'est-à-dire de *fibro-cartilage* ordinaire; quelquefois cependant il est constitué par du tissu cartilagineux hyalin (Rheiner, Segond).

Les ligaments *crico-thyroïdien moyen* et *thyro-aryténoïdien inférieur* ont une couleur jaunâtre et sont formés principalement de tissu élastique; d'autres ligaments du larynx, tels que les ligaments *thyro-aryténoïdien supérieur*, *hyo et thyro-épiglottique*, la membrane *hyo-thyroïdienne*, sont remarquables au moins par la grande quantité de fibres élastiques qu'ils renferment. Les fibres élastiques des ligaments du larynx sont de l'espèce la plus fine; elles ne dépassent guère $0^{mm},002$ de largeur, et forment, par leur union, un réseau élastique très dense, dans lequel on trouve toujours du tissu conjonctif mélangé, même dans les points où le tissu élastique paraît le plus pur. Les *muscles* du larynx sont tous des muscles striés, qui ont la même structure que ceux du tronc; leurs fibres primitives ont $0^{mm},036$ à $0^{mm},05$ de largeur. Ces muscles naissent des cartilages du larynx et se fixent soit sur un autre cartilage, soit sur un ligament élastique; ce dernier fait se rencontre pour le muscle thyro-aryténoïdien, qui se perd en grande partie sur la face externe concave des cordes vocales.

La *muqueuse du larynx* est un prolongement de celle de la bouche et du pharynx; elle est lisse, d'un blanc rougeâtre, et unie aux parties sous-jacentes par un tissu sous-muqueux très abondant sur certains points. Elle est dépourvue de papilles, et garnie d'un épithélium vibratile, excepté au niveau de l'orifice supérieur du larynx. Ses parties profondes surtout sont riches en fibres élastiques; mais la couche la plus interne, qui a $0^{mm},07$ à $0^{mm},09$ d'épaisseur, est composée principalement de tissu conjonctif, et se confond, vers la face libre de la muqueuse, avec la couche homogène, d'environ $0^{mm},009$ d'épaisseur, qu'il est impossible d'isoler. L'*épithélium vibratile* commence à se montrer, chez l'adulte, sur la base de l'épiglotte et sur les cordes vocales supérieures, à 5 ou 7 millimètres au-dessous de l'orifice supérieur du larynx, d'après Rheiner. Il forme plusieurs couches (fig. 237) qui ont une épaisseur totale de $0^{mm},06$ à $0^{mm},09$, et tapisse tout l'intérieur du larynx; il faut en excepter cependant les cordes vocales, qui, d'après les recherches de H. Rheiner, dont j'ai pu vérifier l'exactitude, présentent un épithélium pavimenteux stratifié; cet épithélium forme également, sur les cartilages aryténoïdes, une bande étroite qui s'étend jusqu'au pharynx. Les *cellules d'épithélium cylindrique vibratile* ont, en moyenne, $0^{mm},032$ à $0^{mm},05$ de longueur et $0^{mm},0054$ à $0^{mm},009$ de largeur; elles présentent un noyau oblong de $0^{mm},007$ à $0^{mm},009$ de longueur, avec quelques granulations graisseuses. Elles se terminent, en général, par une pointe très aiguë, quelquefois même par un filament très mince, dont la longueur peut être telle que l'ensemble

de la cellule mesure $0^{mm},05$ à $0^{mm},056$. Les *cils vibratiles* sont des prolongements très fins, transparents et mous, de la membrane des cellules; leur longueur est de 0^{mm}, 0036 à $0^{mm},0045$; ils ont une base un peu élargie et se terminent en pointe. Ils sont en général très serrés les uns contre les autres, sur toute la face libre des cellules; d'après Valentin, il y en aurait en moyenne de dix à vingt-deux sur chaque cellule, évaluation qui me semble

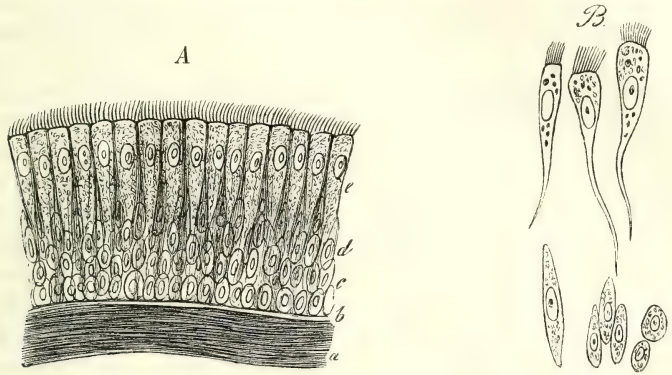

Fig. 237.

au-dessous de la vérité. Rarement les cils sont peu nombreux; on prétend cependant n'en avoir trouvé, dans quelques cas, qu'un ou deux pour chaque cellule. On évitera de prendre pour un cil unique plusieurs cils accolés entre eux, comme cela se voit fréquemment chez les embryons. — Les caractères chimiques de l'épithélium vibratile ne diffèrent en rien de ceux de l'épithélium cylindrique; l'eau produit sur ses éléments le même effet, en écartant la membrane de son contenu. Les cils sont encore plus délicats que la membrane de cellule; ils tombent très rapidement, et sont modifiés ou détruits par la plupart des réactifs; mais ils se conservent assez bien dans l'acide chromique. Virchow a découvert que les cils vibratiles dont les mouvements ont cessé reprennent une activité énergique, mais passagère, sous l'influence de la soude ou de la potasse étendues. Chez l'homme, le sens du mouvement vibratile dans la trachée est de bas en haut; ce mouvement persiste quelquefois cinquante-deux et même cinquante-six ou soixante-dix-huit heures après la mort (Biermer, Gosselin). Rien n'annonce une desquamation normale de l'épithélium du larynx. A la vérité, il n'est pas rare de voir quelques cellules vibratiles, détachées de la muqueuse, être expulsées avec le mucus bronchique ; mais jamais on n'ob-

Fig. 237. — Épithélium vibratile de la trachée humaine. Grossissement de 350 diamètres.

A. Épithélium *in situ*. *a*, portion interne des fibres élastiques longitudinales; *b*, couche superficielle homogène de la muqueuse; *c*, cellules les plus profondes, qui sont arrondies; *d*, cellules moyennes, un peu allongées; *e*, cellules extérieures, garnies de cils vibratiles.

B. Cellules isolées des diverses couches.

serve une élimination considérable de cellules. Même dans les maladies des voies respiratoires, la desquamation de l'épithélium est loin d'être un phénomène aussi fréquent que le croient quelques auteurs ; car souvent, au-dessous du mucus puriforme ou même des fausses membranes diphthéritiques, il est possible de retrouver l'épithélium plus ou moins intact. Il est probable que le mode de reproduction des cellules éliminées est le suivant (voyez § 11) : les cellules les plus profondes se multiplient, par scission sans doute, et celles d'entre elles qui sont devenues superficielles se regarnissent de cils.

La *muqueuse laryngée* contient, dans son épaisseur, une quantité notable de *glandules* qui, toutes, appartiennent à la catégorie des glandes en grappe, de même que celles de la bouche, du pharynx, etc. ; ces glandules ont des vésicules glandulaires arrondies, de $0^{mm},07$ à $0^{mm},09$ de diamètre, tapissées d'un épithélium pavimenteux, et des conduits excréteurs munis d'un épithélium cylindrique. De ces glandules, les unes sont disséminées à la face postérieure de l'épiglotte, où elles forment des corpuscules de $0^{mm},2$ à 1 millimètre de diamètre ; souvent elles sont enfouies dans des excavations creusées dans la substance cartilagineuse ; d'autres occupent la cavité laryngienne, où il est facile de distinguer leurs ouvertures, même à l'œil nu ; d'autres, enfin, réunies en grand nombre, sont situées à l'entrée du larynx, au devant des cartilages aryténoïdes, formant une espèce de L dont une des branches est horizontale et enveloppe le cartilage de Wrisberg, souvent très atrophié, et dont l'autre est verticale et s'enfonce dans la cavité du larynx (*glandules aryténoïdiennes latérales*). On trouve également des glandules sur le muscle aryténoïdien transverse ; un autre groupe, assez considérable, de ces glandules se montre à la face externe du ventricule de Morgagni, en arrière et au-dessus des ligaments thyro-aryténoïdien supérieurs. Ces glandules sécrètent, comme celles de la cavité buccale, un liquide muqueux qui ne renferme aucun élément organisé.

Le larynx reçoit de nombreux *vaisseaux* et *nerfs*. Les vaisseaux y affectent la même disposition que dans le pharynx et se terminent par un réseau superficiel, formé par des capillaires de $0^{mm},007$ à $0^{mm},009$ de largeur. Les *lymphatiques* sont très nombreux et aboutissent aux ganglions cervicaux profonds. Quant aux *nerfs du larynx*, les recherches de Bidder-Volkmann nous ont appris que le nerf laryngé supérieur, affecté plus spécialement à la sensibilité, se compose surtout de tubes minces, tandis que le nerf laryngé inférieur, qui est principalement moteur, est formé en grande partie de tubes larges. Ce nerfs se terminent dans les muscles, dans le périchondre, et surtout dans la muqueuse ; le mode de terminaison dans cette dernière est le même que dans la muqueuse pharyngienne (voyez p. 443) ; on trouve de petits ganglions microscopiques sur les ramuscules qui vont à l'épiglotte.

Dans les affections catarrhales, les *glandules* du larynx, et des voies aériennes en général, sont altérées ; leurs vésicules mesurent alors jusqu'à $0^{mm},18$ et même $0^{mm},32$

en diamètre, et se montrent remplies de petites cellules arrondies, comparables aux corpuscules muqueux qui se développent à la surface des muqueuses.

§ 178. **De la trachée.** — La trachée et ses branches sont unies aux parties voisines par du tissu conjonctif mélangé de fibres élastiques ; elles sont entourées d'un tissu fibreux et élastique serré, qui unit entre eux les anneaux cartilagineux auxquels il sert de périchondre, et qui s'amincit un peu en arrière, pour revêtir la paroi postérieure et membraneuse de ces canaux. A cette couche succèdent, en avant et sur les côtés, les cartilages, en arrière une couche de fibres *musculaires lisses.* Les cartilages ont une épaisseur de $\frac{2}{3}$ à 1 millimètre ; ils sont les analogues des cartilages du larynx, mais n'ont aucune tendance à s'ossifier. Les *muscles*, au contraire, cessent de présenter des stries transversales à partir de la trachée; ils forment, sur la paroi postérieure des canaux exclusivement, une couche de fibres transversales qui a $0^{mm},7$ d'épaisseur ; à la face externe de cette couche on trouve quelques faisceaux longitudinaux ; les éléments de ces muscles ont $0^{mm},07$ de longueur et $0^{mm},005$ de largeur, et naissent par de petits *tendons élastiques* très nets tant de la face interne des extrémités des anneaux cartilagineux que de la tunique fibreuse externe (voyez mon *Anat. micr.*, II, 2, fig. 277).

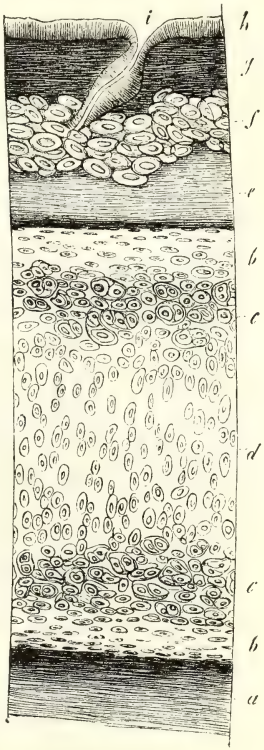

Fig. 238.

En dedans des cartilages et des muscles, qui ne forment, en quelque sorte, qu'une seule et même couche, on rencontre une couche de tissu conjonctif ordinaire, d'environ $0^{mm},27$ d'épaisseur, puis la *muqueuse* proprement dite. Cette dernière se compose de deux couches, d'une couche externe de tissu conjonctif, de $0^{mm},27$ d'épaisseur, et d'une couche interne, jaune, élastique, qui a $0^{mm},19$ à $0^{mm},2$ d'épaisseur. Les fibres élastiques qui composent presque exclusivement cette seconde couche ont jusqu'à $0^{mm},0032$ de largeur ; elles sont dirigées *longitudinalement*, s'anastomosent pour former des réseaux, et constituent parfois, à la paroi postérieure surtout, des faisceaux aplatis, volumineux, proéminents, qui se réunissent fréquemment à angle aigu. La portion la plus interne de la couche élastique, surtout en arrière, est

Fig. 238. — Section perpendiculaire à travers la paroi antérieure de la trachée de l'homme. Grossissement de 45 diamètres. *a*, tunique fibreuse; *b c d*, cartilages; *b*, couche externe à cellules plates; *d*, couche interne à cellules allongées; *e*, tissu conjonctif sous-muqueux; *f*, portion de glande muqueuse; *g*, couche de fibres élastiques longitudinales; *h*, épithélium, dont on ne voit point les cils vibratiles; *i*, orifice d'une glandule.

souvent formée, dans une épaisseur de $0^{mm},05$ à $0^{mm},07$, de tissu conjonctif et de fibrilles élastiques comme dans le larynx ; elle peut être séparée en forme de pellicule très mince de la couche élastique ; à sa partie interne il existe toujours une *couche homogène* de $0^{mm},01$ d'épaisseur. L'*épithélium vibratile* repose sur cette couche homogène ; il est stratifié et ne diffère nullement de celui du larynx. — On trouve dans la muqueuse un grand nombre de *glandules*, dont les unes, plus petites, de $0^{mm},2$ à $0^{mm},5$ de diamètre, se rencontrent surtout sur la paroi antérieure, et siégent dans l'épaisseur de la muqueuse, immédiatement en dehors de la couche élastique ; les autres, plus grosses, ont $0^{mm},5$ à 2 millimètres de diamètre, et se voient particulièrement sur la paroi postérieure en dehors des muscles et de la muqueuse, ou entre les cartilages. Ces dernières ne diffèrent point, quant à leur structure, des glandules du larynx, et présentent, dans leurs vésicules, un épithélium pavimenteux ordinaire ; les plus petites, au contraire, qui occupent l'épaisseur de la muqueuse, ont des parois épaisses de $0^{mm},014$ à $0^{mm},02$, formées presque entièrement par un épithélium cylindrique, et des vésicules allongées, de $0^{mm},005$ à $0^{mm},07$ de largeur, circonscrivant une cavité très étroite ; quelques-unes sont de simples culs-de-sac, et présentent tout au plus une bifurcation.

Les *vaisseaux sanguins* de la trachée sont fort nombreux ; ceux de la muqueuse présentent cette particularité que les grosses branches se dirigent principalement dans le sens de la longueur, tandis que le réseau capillaire superficiel, qui se trouve souvent au-dessus des éléments élastiques, immédiatement au-dessous de la couche homogène, est formé de mailles polygonales. De *nombreux lymphatiques* se rencontrent dans la trachée ; leurs origines sont peu connues ; celles que j'ai décrites précédemment (*Mikr. Anat.*, II, 2, p. 307) n'étaient peut-être que des vaisseaux sanguins modifiés d'une manière spéciale (voyez mon *Anat. micr.*, II, 2, p. 526). Les *nerfs* de la trachée sont également très abondants ; ils se comportent comme ceux du larynx.

§ 179. **Des poumons**. — Les poumons sont deux grosses glandes en grappe composées, dans lesquelles ont doit distinguer : 1° une enveloppe séreuse spéciale, la *plèvre ;* 2° un parenchyme sécréteur, formé par les ramifications des bronches et leurs terminaisons, les *vésicules pulmonaires*, avec une grande quantité de vaisseaux et de nerfs ; 3° un *tissu interstitiel* qui sépare les différents éléments du poumon, en même temps qu'il les réunit en lobules de divers ordres.

Les *plèvres* ont la même structure que le péritoine ; comme lui elles présentent un feuillet externe plus épais que l'interne, et se composent d'un tissu conjonctif riche en éléments élastiques plus ou moins fins, et d'un épithélium pavimenteux. A ces deux parties se joint, sur les parois thoraciques et sur la face externe du péricarde, une lamelle nettement fibreuse. Les *vaisseaux* de la plèvre sont bien évidents dans son feuillet viscéral ; ils proviennent des artères bronchiques et pulmonaires, et se distribuent dans le

tissu sous-pleural ; ceux du feuillet pariétal sont moins nombreux, et naissent des intercostales et de la mammaire interne. Luschka a trouvé dans la plèvre des *nerfs* composés de tubes minces et de tubes larges ; il a pu les suivre, dans la partie externe de la membrane, jusqu'au nerf phrénique et à la portion thoracique du grand sympathique. J'ai rencontré moi-même, chez l'homme, dans la plèvre pulmonaire, des rameaux nerveux qui accompagnaient les divisions des artères bronchiques, et qui avaient jusqu'à $0^{mm},076$ de largeur. Ces rameaux étaient composés de tubes fins ou de moyen calibre, et présentaient çà et là de grosses *cellules ganglionnaires ;* ils émanaient du plexus pulmonaire, et paraissaient fournis principalement par le nerf vague. Sur les bords du poumon, Luschka a trouvé des prolongements de la plèvre en forme de villosités, analogues à ceux des capsules synoviales et renfermant parfois des vaisseaux et même des filaments nerveux.

§ 180. **Canaux aériens et cellules aériennes.** — Lorsque la bronche droite et la bronche gauche ont atteint la racine des poumons, elles commencent à se ramifier à la manière des conduits excréteurs d'une grosse glande, du foie, par exemple ; les divisions se font, en général, dichotomiquement et à angle aigu, mais en même temps il se détache des parois des branches principales ou moyennes un grand nombre de petits canaux aériens qui s'en séparent à angle droit, et, de même que les branches terminales des canaux principaux, se divisent peu à peu en un faisceau de canalicules. Il résulte de là un arbre aérien extrêmement branchu ; les ramuscules les plus ténus de cet arbre ne s'anastomosent point ensemble, ils se trouvent disséminés dans tout le poumon et se rencontrent partout, à la surface comme dans l'intérieur. Les derniers éléments des voies aériennes, *les cellules aériennes ou pulmonaires* (*vésicules*, *cellules aériennes* ou de *Malpighi*, *alvéoles du poumon*, Rossignol), sont unis aux extrémités de ces ramifications ultimes des bronches. Mais il n'est pas vrai, comme on l'a cru autrefois, que ces ramuscules terminaux aboutissent chacun à une vésicule unique ; ils s'ouvrent tous dans des groupes entiers de vésicules, *qui correspondent aux lobules les plus petits des glandes en grappe ;* il est, par conséquent, complètement inutile de désigner ces groupes de vésicules sous un nom

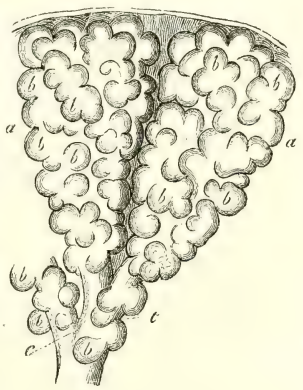

Fig. 239.

Fig. 239. — Deux petits lobules pulmonaires, *a a*, avec les cellules aériennes, *b b*, et les petites ramifications bronchiques, *c c*, sur lesquelles reposent également des vésicules pulmonaires. Chez un enfant nouveau-né. Grossissement de 25 diamètres. Figure demi-schématique.

spécial, tel que celui d'*infundibula*, que leur a donné Rossignol. Leur structure offre cependant quelque chose de particulier : en effet, tandis que dans les autres glandes les vésicules glandulaires, qui ne sont pas aussi complétement isolées qu'on se l'était figuré jusqu'ici, jouissent néanmoins d'une certaine indépendance, les éléments qui leur correspondent dans le poumon, c'est-à-dire les cellules aériennes, sont en quelque sorte confondues ensemble, si bien que les vésicules qui font partie d'un même lobule, au lieu de recevoir chacune un petit ramuscule bronchique distinct, s'ouvrent toutes dans une cavité commune, et ce n'est que de cette cavité que part un canalicule aérien. On peut se convaincre très facilement de la réalité de cette disposition en faisant des sections en divers sens sur un poumon insufflé et desséché, ou en injectant une masse résineuse colorée dans un poumon qu'on détruit ensuite par l'acide chlorhydrique. Sur ces préparations on ne trouve jamais de vésicules terminales ou pédiculées et s'ouvrant isolément dans une bronche ; toujours on voit les vésicules communiquer les unes avec les autres, et se fusionner tellement, qu'elles forment ensemble une sorte d'utricule fusiforme dont les parois présentent de nombreuses dépressions en cul-de-sac. Ces utricules, qui ne sont autre chose que les plus petits lobules pulmonaires ou les *entonnoirs* de Rossignol, ne doivent pas cependant être représentés comme des sacs dont les parois seraient garnies de cellules simples ou d'alvéoles très serrés les uns contre les autres; car ces alvéoles sont groupés de telle manière que certains d'entre eux ne communiquent point directement avec la cavité centrale, mais seulement par l'intermédiaire d'autres alvéoles. On peut se faire une idée très exacte de la disposition générale des lobules, en considérant chacun d'eux comme un petit poumon d'amphibie, ou en se figurant que les extrémités des bronches, qui vont en s'élargissant de plus en plus, sont garnies, à leur face externe, de nombreux groupes de vésicules en grappe, dont tous les éléments communiquent ensemble et avec une cavité commune. Dans cette manière de voir, la structure du poumon ne différerait que très peu de celle des autres glandes en grappe; il faut dire cependant que, chez l'adulte, du moins, les vésicules glandulaires ou cellules aériennes d'un même lobule semblent s'être confondues jusqu'à un certain point; en effet, les cloisons entre les vésicules, comme Adriani le fait remarquer avec raison, sont perforées par places et réduites à de simples trabécules. Les plus petits rameaux bronchiques qui naissent des lobules pulmonaires ont de $0^{mm},2$ à $0^{mm},34$ de largeur; ils sont encore garnis, à leur origine, de cellules aériennes simples, qu'on peut appeler cellules *pariétales ;* leurs parois présentent donc d'abord des dépressions en cul-de-sac, qui, il est vrai, disparaissent après un très court trajet; les canalicules bronchiques ont dès lors l'aspect régulier qu'ils présentent ordinairement. Le volume des cellules aériennes est très variable, même sur un poumon sain ; après la mort, et en l'absence de toute insufflation, le diamètre des cellules comporte $\frac{1}{3}$, $\frac{1}{5}$ à $\frac{1}{9}$ de millimètre. Mais grâce à l'élasticité de ses parois, chaque vésicule pulmonaire est susceptible de se dilater au point de devenir, sans se déchirer, deux ou trois fois plus volu-

mineuse, et de revenir ensuite à son volume primitif. On peut admettre sans crainte d'erreur que pendant la vie, le poumon étant moyennement distendu, les vésicules sont au moins d'un tiers plus larges que sur le cadavre, et que dans une inspiration profonde elles acquièrent peut être un volume double.

Dans l'*emphysème pulmonaire*, ces dilatations, et d'autres plus considérables encore, existent à l'état permanent, et conduisent naturellement à la destruction des cloisons entre les alvéoles d'un même lobule, voire même de celles qui séparent les divers lobules. La *forme* des vésicules, sur un poumon frais affaissé, est en général arrondie ou oblongue; sur un poumon insufflé ou injecté, elle est polygonale, en raison de la pression mutuelle des vésicules les unes sur les autres. Les vésicules de la portion superficielle du poumon sont toutes polygonales, et présentent une face externe sensiblement plane.

La *structure lobulée* du poumon est loin d'être aussi évidente chez l'adulte que chez les enfants et chez les animaux. Aussi donne-t-on le conseil d'étudier d'abord des poumons d'enfant, où les divers lobules sont encore nettement séparés les uns des autres par du tissu conjonctif, et dès lors faciles à isoler; on peut s'assurer là de la forme régulièrement pyramidale des lobules superficiels et de la forme plus régulière des lobules profonds. Ces lobules ont un diamètre de $\frac{1}{2}$, 1-2 millimètres; ils existent également chez l'adulte, mais ils sont confondus ensemble si intimement, que, même à la superficie des poumons, leurs contours ne peuvent être déterminés que difficilement et incomplétement, et que dans l'intérieur de l'organe on croirait avoir sous les yeux un tissu uniforme, comparable en quelque sorte à celui du foie. Les *lobules secondaires* (*lobules* des auteurs), qui ont 7 — 14 — 28 millimètres de largeur, sont également évidents, en général, chez l'adulte, d'autant plus que leurs contours sont communément marqués par des traînées de pigment qui se sont déposées à la longue dans le tissu conjonctif interlobulaire. Ces lobules secondaires sont unis entre eux par un tissu conjonctif interstitiel plus abondant et constituent les grands lobes du poumon. Ainsi le poumon tout entier se compose de lobules de divers ordres, formés eux-mêmes de cellules aériennes et de petites bronches,

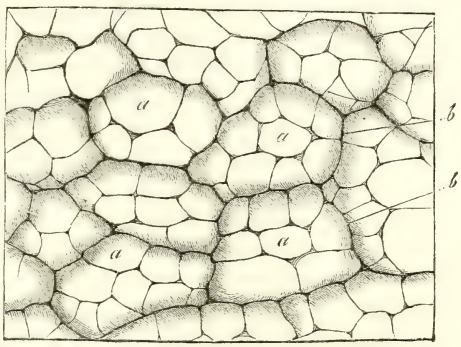

Fig. 240.

Fig. 240. — Surface extérieure d'un poumon de vache, dont les cellules aériennes ont été injectées avec de la cire, d'après Harting. *a a a*, cellules aériennes; *b b*, limite des plus petits lobules ou *entonnoirs* (Rossignol).

résulte de là que les gros vaisseaux aériens se divisent eux-mêmes en groupes déterminés dont chacun n'est en communication qu'avec une seule grosse bronche.

§ 181. **Structure intime des bronches et des cellules aériennes.** — Les bronches ont, d'une manière générale, la même structure que la trachée et ses divisions; néanmoins, dès leur origine, elles présentent quelques différences, qui ne font qu'augmenter dans leur trajet ultérieur. On peut les considérer parfaitement comme formées de deux membranes, d'une *membrane fibreuse*, dans l'épaisseur de laquelle se voient fréquemment des cartilages, et d'une *membrane muqueuse*, munie d'une couche de *fibres musculaires lisses*. La membrane fibreuse est composée de tissu conjonctif et de fibres élastiques fines ; forte encore sur les grosses bronches, elle s'amincit de plus en plus, et sur les bronches au-dessous de 1 millimètre de diamètre, elle peut à peine se démontrer avec le scalpel ; elle finit enfin par se confondre avec la membrane muqueuse et le tissu conjonctif lâche qui unit les bronches avec le parenchyme pulmonaire. Les *cartilages* se trouvent compris dans l'épaisseur de cette membrane ; mais, au lieu de former des demi-anneaux, ils constituent des lamelles anguleuses et irrégulières, réparties sur tout le pourtour des bronches. Ces lamelles sont d'abord assez grandes et très rapprochées entre elles ; peu à peu elles s'écartent davantage, et se montrent seulement aux points d'où se détachent des bronches ; en même temps elles deviennent de plus en plus petites, jusqu'à ce qu'enfin elles disparaissent complétement. Sur des bronches au-dessous de 1 millimètre, règle générale, elles cessent d'être visibles. (Gerlach prétend les avoir trouvées encore sur des bronches de $\frac{1}{5}$ de millimètre.) Ces cartilages, qui offrent souvent une légère coloration rougeâtre, ont d'abord exactement la même structure que ceux de la trachée ; mais à mesure qu'ils se rapetissent, les différences qui existent entre les cellules superficielles et profondes disparaissent graduellement ; les cartilages présentent alors, dans toutes leurs parties, un tissu uniforme, analogue à la portion interne des gros cartilages. Les *muscles* apparaissent déjà sur les grosses bronches sous la forme de faisceaux aplatis, *circulaires ;* ils forment une couche complète, excepté chez les gens âgés, où il existe des intervalles plus ou moins grands entre les faisceaux. Comme on les retrouve encore sur des rameaux de $\frac{1}{5}$ à $\frac{1}{6}$ de millimètre, il est probable qu'ils s'étendent jusqu'aux lobules pulmonaires. La *membrane muqueuse* est intimement unie à la couche musculeuse ; elle a, au commencement, la même épaisseur que dans la trachée, mais elle s'amincit peu à peu, de sorte que les bronches au-dessous de 1 millimètre n'ont que des parois extrêmement délicates. Partout la muqueuse bronchique présente extérieurement des fibres élastiques longitudinales, dont les faisceaux la soulèvent plus ou moins et lui donnent une apparence striée très caractéristique ; plus en dedans se trouve une couche homogène de $0^{mm},005$ à $0^{mm},007$ d'épaisseur, et tapissée intérieurement d'un *épithélium vibratile*, qui, dans les bronches de 2 millimètres et plus, est composé de

plusieurs couches, mais qui se réduit peu à peu à une simple couche de cellules à cils vibratiles de 0mm,014 de longueur (fig. 13, p. 52). Les bronches d'un certain volume sont munies de nombreuses *glandes en grappe;* ces glandes disparaissent sur celles qui n'ont que 2 à 3 millimètres de diamètre.

Les *vésicules pulmonaires* ne présentent que deux couches dans leur paroi, une *membrane fibreuse* et un *épithélium*. La membrane fibreuse résulte évidemment de l'union intime de la muqueuse bronchique avec la tunique fibreuse, toutes deux fort amincies. On n'y retrouve point de fibres musculaires lisses ; elle se compose uniquement d'une couche fondamentale de tissu conjonctif homogène, traversée par des fibres élastiques et par un grand nombre de vaisseaux. Les *fibres élastiques* ont de 0mm,001 à 0mm,005 de largeur ; elles se montrent principalement aux angles des cellules aériennes, qui s'aplatissent mutuellement en se distendant, et autour de leurs orifices, sous la forme de trabécules anastomosées entre elles de toutes parts, formant ainsi un canevas solide sur lequel sont tendues les portions de tissu conjonctif plus molles qui portent les vaisseaux. Là où les cellules se touchent, leurs trabécules élastiques se confondent ensemble, de sorte qu'il est le plus souvent impossible de fixer les limites exactes de chaque vésicule. Ces trabécules sont constituées, en général, par un réseau élastique très serré, dont les mailles figurent des fentes extrêmement étroites ; mais il est des points où les fibres élastiques sont plus lâchement unies entre elles, de sorte qu'il est très facile de se convaincre qu'on a sous les yeux des éléments élastiques ordinaires. Partout on voit aussi se détacher des trabécules de fines fibres élastiques, qui vont se distribuer dans le reste de la paroi des vésicules, pour y former un réseau très lâche. — Le *tissu conjonctif* des cellules aériennes paraît complétement *homogène;* il est très peu abondant comparativement à la masse des éléments élastiques et des vaisseaux, et ne se rencontre pour ainsi dire que dans les interstices des trabécules élastiques, où il sert de moyen d'union entre les capillaires sanguins.

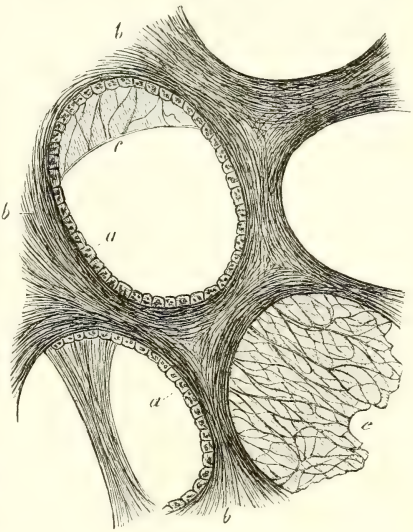

Fig. 241.

L'*épithélium* des vésicules pulmonaires est un épithélium pavimenteux

Fig. 241. — Vésicule pulmonaire de l'homme, et portion des vésicules voisines. Grossissement de 350 diamètres. *a*, épithélium : *b*, trabécules élastiques; *c*, paroi vésiculaire très délicate dans l'intervalle des trabécules; elle présente des fibres élastiques fines.

ordinaire, sans cils vibratiles ; ses cellules polygonales, qui ont de $0^{mm},01$ à $0^{mm},015$ de diamètre, renferment des granulations pâles, souvent aussi, dans les cas pathologiques, des granulations graisseuses ; elles forment une simple couche de $0^{mm},007$ à $0^{mm},009$ d'épaisseur, qui repose immédiatement sur la membrane fibreuse des vésicules pulmonaires. Là, non plus que dans la trachée et dans les bronches, on n'observe une chute périodique de l'épithélium ; mais il arrive fréquemment, dans les maladies surtout, que quelques éléments épithéliaux se rencontrent dans le mucus bronchique. Chez l'homme, l'épithélium se détache avec une grande facilité après la mort ; aussi, sur le cadavre, trouve-t-on les cellules à l'état de liberté dans les vésicules aériennes et dans les dernières ramifications bronchiques. Mais il n'est guère de poumon qui ne présente quelques alvéoles dans lesquels l'épithélium puisse encore se voir *in situ ;* chez les animaux qu'on vient de mettre à mort, l'étude de la disposition de l'épithélium n'offre pas la moindre difficulté.

Le *tissu conjonctif interlobulaire* du poumon, déjà très rare entre les lobules secondaires, est à peine appréciable entre les lobules primitifs ; il est composé de tissu conjonctif ordinaire entremêlé de fibres élastiques fines ; chez l'adulte il est le siége d'une quantité plus ou moins notable de *pigment noir*, formé de petites granulations et d'amas de granulations irrégulières qui ne sont pour ainsi dire jamais contenues dans des cellules : on y trouve aussi des cristaux. Le pigment se dépose parfois dans les parois mêmes des cellules ; lorsque ce dépôt se fait en petite quantité et d'une manière régulière, il dessine très nettement les contours des lobules secondaires, parfois même, en partie, ceux des lobules primitifs

§ 182. **Vaisseaux et nerfs des poumons.** — Les poumons présentent dans leurs vaisseaux une disposition qui ne se retrouve dans aucun autre organe ; ils reçoivent deux systèmes artériels complets et en grande partie indépendants, le *système des vaisseaux bronchiques*, destiné à la nutrition de certaines parties du poumon, et celui des *vaisseaux pulmonaires*, préposé à l'hématose. Les divisions de l'artère pulmonaire accompagnent assez régulièrement les divisions bronchiques, à la face inférieure et postérieure desquelles elles sont situées ; mais elles se bifurquent plus fréquemment, et par conséquent diminuent plus rapidement de calibre. En définitive, chaque lobule secondaire reçoit de l'artère pulmonaire une branche dont le volume, en général, est en rapport avec le nombre des lobules primitifs, et qui se divise à son tour en un grand nombre de ramuscules, destinés aux vésicules pulmonaires. Ces *artères lobulaires* sont faciles à suivre sur des pièces injectées, puis insufflées et desséchées ; on constate que pendant leur trajet dans le tissu qui unit les lobules (*infundibula*), elles fournissent des ramuscules, non à un seul lobule, mais toujours à deux ou trois lobules. Ces ramuscules pénètrent entre les vésicules pulmonaires, se subdivisent plusieurs fois pendant qu'ils cheminent dans l'épaisseur des grosses trabécules, s'anastomosent çà et là, mais sans régularité, soit entre eux, soit avec des branches appar-

tenant à d'autres artères lobulaires, et forment enfin le *réseau capillaire des vésicules.* Ce dernier est un des plus serrés qui existent; vu chez l'homme et sur une pièce fraîche, il présente des mailles arrondies ou ovalaires de $0^{mm},005$ à $0^{mm},018$ de diamètre, formées de vaisseaux qui ont $0^{mm},007$ à $0^{mm},01$ de largeur; il se trouve dans la paroi des vésicules, à environ $0^{mm},002$ au-dessous de l'épithélium, au milieu du tissu fibreux, et s'étend non-seulement à toutes les vésicules d'un même lobule, mais encore, du moins chez l'adulte, à une partie des vésicules des lobules voisins. De ce réseau naissent les *veines pulmonaires* par des radicules qui, plus superficielles que les artères, plus extérieures sur les lobules primitifs, s'engagent ensuite entre les lobules, dans la profondeur, où, s'unissant à d'autres veines lobulaires, elles constituent des troncs d'un certain volume. Ces derniers traversent le parenchyme pulmonaire, soit en compagnie des artères et des bronches, soit isolément.

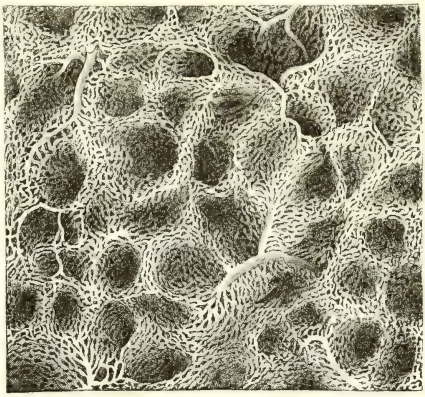

Fig. 242.

Les *artères bronchiques* se distribuent sur les grosses bronches, dont les vaisseaux sont disposés comme ceux de la trachée, sur les artères et veines pulmonaires et dans la plèvre pulmonaire. Les divisions de l'artère pulmonaire sont pourvues d'un réseau capillaire extrêmement riche, qu'on peut suivre jusque sur des branches de $0^{mm},6$ de diamètre et au-dessous. Les rameaux destinés à la plèvre se détachent en partie au niveau du hile et dans les grandes scissures qui séparent les lobules principaux du poumon; d'autres naissent des branches qui accompagnent les bronches et émergent de la profondeur en passant entre les lobes. Les ligaments du poumon et les parties avoisinantes de la plèvre reçoivent en outre de petites branches artérielles dont l'origine n'est point dans les artères bronchiques.

Les *vaisseaux lymphatiques* du poumon sont très nombreux. Les uns sont superficiels et rampent dans le tissu conjonctif sous-séreux qui sépare les lobules, en formant un réseau superficiel, à mailles étroites, et un réseau plus profond, à mailles plus larges; ces réseaux recouvrent toute la surface du poumon et, d'une part, émettent des troncs spéciaux, superficiels, qui accompagnent les vaisseaux sanguins de la plèvre jusqu'à la racine des poumons, d'autre part communiquent avec les vaisseaux profonds par une foule de rameaux qui s'enfoncent entre les lobules. Les lymphatiques profonds naissent des parois des bronches et des vaisseaux sanguins, des

Fig. 242. — Réseau capillaire des vésicules pulmonaires de l'homme. Grossissement de 60 diamètres.

artères pulmonaires surtout, accompagnent ces canaux dans l'épaisseur de la substance du poumon, traversent quelques petits ganglions lymphatiques (*ganglions pulmonaires*), et atteignent enfin la racine des poumons, où ils se jettent dans les gros *ganglions bronchiques*.

Les *nerfs des poumons* proviennent du nerf vague et du grand sympathique; ils forment le *plexus pulmonaire antérieur* et le *plexus pulmonaire postérieur*, ce dernier beaucoup plus considérable que le premier, et accompagnent le plus souvent dans leur distribution les bronches et les divisions de l'artère pulmonaire, rarement les ramifications des veines pulmonaires et des artères bronchiques. Dans l'intérieur des poumons ces nerfs présentent sur leur trajet des ganglions microscopiques; on peut les poursuivre jusque très près des extrémités des bronches.

Il est très remarquable que les divisions de l'artère pulmonaire fournissent non-seulement aux vésicules pulmonaires, mais encore à quelques autres parties du poumon, telles que la *surface du poumon* et les *bronches très fines*. Même sur des pièces non injectées, on voit, en différents points, de petits rameaux de l'artère pulmonaire devenir superficiels et se diviser sous la plèvre. Déjà Reisseisen (p. 17) avait décrit ces vaisseaux, qu'il a très bien figurés (pl. IV, V). Adriani vient de les suivre sur des poumons injectés; il prétend qu'ils ont un trajet flexueux et s'anastomosent fréquemment entre eux, mais qu'ils sont notablement plus larges et forment des réseaux plus lâches que ceux des vésicules. Le sang de ces réseaux peut s'écouler, d'une part, par les radicules superficielles des veines pulmonaires, d'autre part, par les anastomoses avec les divisions des artères bronchiques dans la plèvre pulmonaire. L'artère pulmonaire donne également des rameaux aux bronches : ce fait était connu déjà d'Arnold (*Anat.*, p. 171), mais c'est à Adriani que nous devons des détails précis sur cette particularité importante. D'après cet observateur, le réseau capillaire superficiel des bronches est fourni principalement par l'artère et la veine pulmonaire; ce réseau se fait remarquer par la forme allongée de ses mailles et l'étroitesse de ses vaisseaux, qui ne sont guère plus larges que ceux des vésicules (ils ont $0^{mm},009$ à $0^{mm},014$ chez l'homme); les vaisseaux de la tunique musculeuse et de la tunique fibreuse, au contraire, proviennent des artères bronchiques. On comprend que là encore les deux systèmes vasculaires communiquent l'un avec l'autre : c'est donc avec raison que les anatomistes qui nous ont précédés, tels que Haller, Sömmering et Reisseisen, ont parlé de connexions entre les deux systèmes vasculaires du poumon. Suivant Adriani et Rossignol, les artères et veines bronchiques s'injectent par les veines pulmonaires, et réciproquement les veines pulmonaires peuvent s'injecter par les artères bronchiques; mais les vaisseaux bronchiques ne s'injectent point par les artères pulmonaires.

Ces faits autorisent à attribuer aux dernières ramifications bronchiques une certaine part dans l'échange de gaz dont le poumon est le siége; mais en raison de leur épithélium plus épais et de leur réseau capillaire plus lâche, cette part doit être bien au-dessous de celle des vésicules pulmonaires. — Rappelons encore le grand calibre que prennent les artères bronchiques et l'élargissement du cercle dans lequel elles se distribuent, dans les cas d'obstacles à la circulation du sang dans l'artère pulmonaire (voy. Virchow, dans ses *Archives*, III, 3, p. 456); dans ces circonstances on voit souvent les artères bronchiques remplacer complétement une des branches de l'artère pulmonaire et se changer en vaisseaux respiratoires, fait qu'il est facile de concevoir en présence des nombreuses anastomoses normales entre les deux systèmes de vaisseaux. Dernièrement Beau a prétendu que la muqueuse de toutes les bronches, jusqu'à la trachée, reçoit ses vaisseaux de l'artère pulmonaire.

§ 183. **Développement des poumons.** — Les poumons apparaissent, chez les mammifères, peu de temps après le foie, sous la forme de deux excroissances creuses de la paroi antérieure du pharynx ; ces excroissances, très rapprochées l'une de l'autre, se munissent bientôt d'un pédicule commun, qui formera plus tard le larynx et la trachée. L'épithélium et la tunique fibreuse du pharynx participent également à cette formation. Plus tard, de nouveaux bourgeons naissent successivement au sommet de ces premières excroissances, et de là résulte un arbre aérien de plus en plus rameux, qui, contrairement à ce qui se voit dans les autres glandes, est creux dès l'origine; au sixième mois, les extrémités en cul-de-sac s'élargissent un peu et forment les vésicules pulmonaires. Pendant cet accroissement des éléments glandulaires, la couche épithéliale interne s'étend par multiplication de ses cellules cylindriques (par voie de scission, probablement), tandis que la couche fibreuse qui l'entoure se développe également pour donner naissance, en définitive, aux membranes fibreuses des bronches et des vésicules pulmonaires, aux vaisseaux et aux nerfs. — Sur des embryons humains de deux mois, on trouve déjà les grands lobes pulmonaires et même des segments de poumons plus petits, ayant $0^{mm},34$ de largeur et provenant des extrémités élargies de bronches notablement ramifiées. Au fur et à mesure qu'on se rapproche de la naissance, on voit les ramifications bronchiques devenir plus nombreuses, et ces *granulations glandulaires*, comme je les ai appelées, se multiplier de plus en plus; au cinquième mois elles se réunissent en petits lobules de $0^{mm},52$ à 1 millimètre de largeur, dont chacun procède vraisemblablement d'une granulation glandulaire ou d'une extrémité bronchique du deuxième mois. Les granulations glandulaires ont de $0^{mm},018$ à $0^{mm},027$ de diamètre, et composent des lobules qui correspondent aux lobules secondaires du poumon développé ; elles forment enfin chacune un *lobule primitif*, par suite du développement de nouveaux bourgeons à leur surface. Les vésicules pulmonaires commencent à se montrer dans le courant du sixième mois ; elles ont alors de $0^{mm},052$ à $0^{mm},07$ de diamètre, mais elles ne cessent de se multiplier que vers l'époque de la naissance (voy. mon *Anat. microscop.*, II, 2, p. 323). Chez le nouveau-né, les lobules secondaires ont 5,7 et même 9 millimètres de largeur, et les alvéoles, $0^{mm},07$, avant d'être distendus par de l'air : après la première inspiration, ces derniers mesurent $0^{mm},07$, $0^{mm},09$ à $0^{mm},13$; ils ne semblent plus se multiplier dorénavant, et le développement ultérieur du poumon paraît dépendre d'un simple grossissement de tous les éléments qui le composent.

Un seul point présente des difficultés dans l'*étude des poumons*, celui qui a trait au mode de terminaison des bronches et à leurs connexions avec les vésicules pulmonaires; mais ces difficultés, il faut l'avouer, sont très grandes. Sur des pièces fraîches, on voit très bien que les cellules pulmonaires communiquent fréquemment ensemble et qu'elles ne sont pas toutes terminales. Pour étudier la question à fond, on se servira avec beaucoup d'avantage de poumons insufflés ou desséchés ; il est plus expéditif de placer une ligature sur la base d'un lobe insufflé et de le faire sécher à part. On peut aussi employer des pièces corrodées, ou bien des poumons dans lesquels on aura injecté une matière incolore (cire, térébenthine); il est rare qu'une

série d'explorations de ce genre ne conduise point à un résultat certain. Avant d'injecter les bronches, on y fera le vide au moyen de la machine pneumatique, ou, à défaut de cette dernière, avec une bonne seringue. L'injection des vaisseaux sanguins réussit le plus souvent ; il est préférable de se servir de pièces conservées dans les liquides, qu'on ait injecté soit des substances opaques, soit des substances transparentes, telles que le bleu de Prusse, d'après le procédé de Schröder et Harting. — Les vésicules pulmonaires, les bronches, le larynx et la trachée sont faciles à étudier. Les cellules épithéliales des vésicules se trouvent en quantité sur chaque section des poumons ; il en est de même des cellules vibratiles. — Pour étudier les alvéoles, il faut avant tout les débarrasser de l'air qu'ils contiennent. Le poumon humain les présente d'une manière admirable, comme aussi tous les autres éléments, tels que cartilages, fibres élastiques, muscles, glandes.

Bibliographie des poumons. — M. Malpighi, *De pulmonibus epistolæ II ad Borellum.* Bonon., 1661. — F.-D. Reisseisen, *Ueber den Bau der Lungen, eine gekrönte Preisschrift.* Berlin, 1822. — J. Moleschott, *De Malpighianis pulmonum vesiculis.* Heidelb., 1845, *Diss.*, et *Ueber die letzten Endigungen der feinsten Bronchien*, dans *Holländischen Beiträgen*, I, p. 7. — Rossignol, *Recherches sur la structure intime du poumon.* Bruxelles, 1836. — A. Adriani, *De subtiliori pulmonum structura.* Trajecti ad Rhen., 1847, *Diss.* — H. Cramer, *De penitiori pulmonum hominis structura.* Berol., 1847, *Diss.* — Kostlin, *Zur normalen und patholog. Anatomie der Lungen*, dans *Gries. Archiv.*, 1848, 4e cah., p. 292, et 1849, 2e cah., p. 167. — E. Schultz, *Disquisitiones de structura et textura canalium aeriferorum*, c. *tab.* Dorpati Liv., 1850, *Diss.* — Rheiner, *Die Ausbreit. der Epithelien im Kehlkopf*, dans *Würzburg Verh.*, III ; *Beitr. z. Histol. des Kehlkopfes.* Würzb., 1852, *Diss.* — Beale, *On the Bloodvessels of the Lungs*, dans *Monthly Journ.*, 1852, p. 454.

SECTION II.

DE LA GLANDE THYROÏDE.

§ 184. **Structure générale de la glande thyroïde.** — La *glande thyroïde* appartient au groupe des glandes sans conduit excréteur. Par sa conformation extérieure, elle se rapproche beaucoup des glandes en grappe, car elle se compose de grosses *vésicules glandulaires*, sphériques, closes de toute part, de $0^{mm},04$ à $0^{mm},1$ de diamètre, qui, grâce à un *stroma* fibreux interposé entre elles, se réunissent en *lobules* (*granulations glandulaires* des auteurs), arrondis ou oblongs, souvent légèrement polygonaux. Ces lobules ont $0^{mm},5$ à 1 millimètre de diamètre, et constituent, par leur réunion, des lobules plus considérables, mais non complétement séparés les uns des autres ; en se groupant, ces lobules forment les divisions principales de la glande, entourées également d'une enveloppe spéciale, mais plus épaisse, qui se continue avec la capsule fibreuse commune de la glande.

§ 185. **Structure intime de la glande thyroïde.** — J'ai peu de chose à dire du *tissu fibreux* ou *stroma* de la glande thyroïde ; il se compose de faisceaux de tissu conjonctif qui s'entrecroisent dans toutes les directions, et auxquels se mêlent des fibres élastiques fines ; dans ses parties superficielles se rencontrent également un certain nombre de cellules adipeuses. Quant aux *vésicules glandulaires*, elles se présentent, chez l'homme, sous

des aspects si divers, qu'il est très difficile de déterminer quel est l'état normal. Mes observations sur l'homme et sur les animaux m'ont donné la conviction qu'elles se composent, de même que les vésicules des glandes véritables, des glandes muqueuses, par exemple, d'*une membrane propre*, d'*un épithélium* et d'*un contenu* fluide. La membrane propre, complétement homogène, est fine et transparente; elle a $0^{mm},0018$ d'épaisseur et devient plus évidente, comme celle des autres glandes, sous l'influence des alcalis caustiques, qui la gonflent. A sa face interne se trouve une simple couche de cellules épithéliales polygonales, claires, finement grenues; elles ont $0^{mm},009$ à $0^{mm},014$ de diamètre, et présentent un noyau simple et un contenu transparent, visqueux, tirant légèrement sur le jaune, et dans lequel l'alcool, l'acide nitrique et la chaleur décèlent une grande proportion d'albumine. Tel est le contenu qu'on trouve à l'état normal dans la thyroïde de l'homme, particulièrement chez les enfants. Mais quand l'organe est un peu altéré, on observe quelques différences; très souvent on ne trouve, au lieu d'un épithélium régulier, qu'un liquide dans lequel nagent des granulations plus ou moins claires et des noyaux libres. Je ne saurais dire si cet état particulier du contenu ne résulte point d'un phénomène plutôt cadavérique que pathologique; il est si fréquent, en effet, de rencontrer dans le liquide granuleux un nombre plus ou moins considérable de cellules identiques avec celles qui constituent ailleurs l'épithélium, un peu plus pâles seulement, ou ayant subi un commencement de dissolution, qu'on ne peut s'empêcher de penser qu'il s'agit là simplement d'une de ces décompositions si fréquentes après la mort. D'un autre côté, le caractère pathologique du produit connu sous le nom de *tissu colloïde*, et qu'on trouve si fréquemment dans la glande thyroïde, ne saurait inspirer le moindre doute, bien qu'on le rencontre si souvent, que quelques auteurs l'ont rangé parmi les éléments normaux. Il se développe, dans ces cas, dans les vésicules glandulaires, qui en même temps s'élargissent notablement, une substance particulière appelée *substance colloïde*, qu'on rencontre d'ailleurs dans une foule d'autres tissus; cette substance est transparente, amorphe, jaunâtre, molle, et remplit plus ou moins les vésicules. A un faible degré de l'altération, les vésicules sont peu agrandies; elles ne dépassent point $0^{mm},1$; sur une coupe elles se présentent sous la forme de

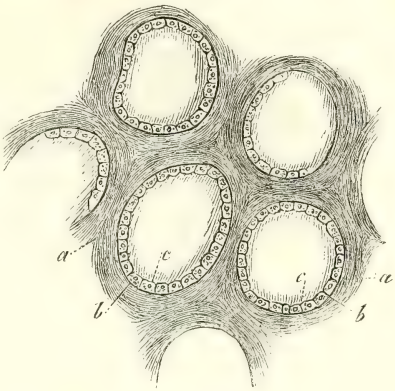

Fig. 243.

Fig. 243. — Quelques vésicules glandulaires de la thyroïde d'un enfant. Grossissement de 250 diamètres. *a*, tissu conjonctif intermédiaire aux vésicules; *b*, membrane des vésicules glanduleuses; *c*, épithélium.

taches ou de granulations transparentes et jaunâtres que Ecker a comparées très heureusement à des grains de sagou cuits ; leur structure, du reste, n'est point altérée. A un degré plus avancé, les vésicules pleines de matière colloïde se transforment en kystes de $0^{mm},2$ à $0^{mm},5$ de diamètre, dans lesquels on trouve rarement un épithélium distinct; on n'y rencontre plus, outre le produit pathologique, que des cellules granulées ou remplies de matière colloïde et des noyaux. Ces kystes étouffent le stroma, qui se résorbe peu à peu ; ils deviennent alors confluents, et forment de grandes cavités anfractueuses dont le contenu subit diverses métamorphoses et dans lequel s'épanchent des liquides très variés. — Les glandes thyroïdes dont les vésicules sont distendues par la matière colloïde, se rencontrent aussi parfois chez les mammifères et les oiseaux.

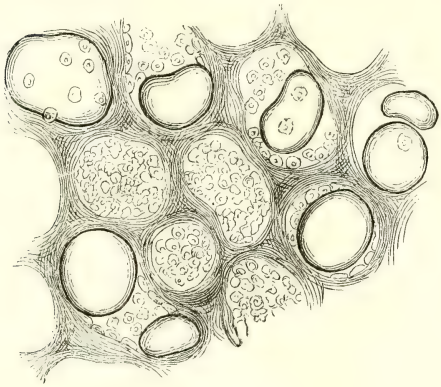

Fig. 244.

Les vaisseaux sanguins de la glande thyroïde sont, comme on sait, extrêmement nombreux; leur distribution ne présente rien de remarquable. Chaque lobule glandulaire reçoit plusieurs petites artérioles qui se divisent en ramuscules plus fins et se distribuent dans le stroma, pour former en dernier lieu, autour de chaque vésicule, un beau réseau capillaire analogue à celui des vésicules pulmonaires, mais dont les mailles sont un peu plus larges; ces mailles, formées de vaisseaux de $0^{mm},007$ à $0^{mm},01$, sont polygonales ou allongées, et ont $0^{mm},018$ à $0^{mm},0034$ de largeur. Les *veines* naissent de ce réseau; elles sont encore plus nombreuses que les artères, et ne les accompagnent pas toujours dans leur trajet. Un certain nombre de *lymphatiques* proviennent de la glande thyroïde : on connaît peu leurs rapports avec la glande. Quelques rares *filets nerveux*, enfin, pénètrent dans cet organe ; ils sont destinés aux vaisseaux et proviennent de la partie cervicale du grand sympathique.

C'est à tort que Kohlrausch veut que les cellules épithéliales des vésicules glandulaires soient des corpuscules sanguins en voie de développement. Le même auteur prétend avoir vu la substance colloïde apparaître sous la forme de globules pâles et mous qu'il appelle *protéides*.

Le *goître* est la maladie la plus fréquente du corps thyroïde. Ecker le divise en *goître vasculaire* et *goître glandulaire*. Dans le goître glandulaire on trouve les altérations des vésicules glandulaires que nous avons mentionnées plus haut, tandis que le goître vasculaire, dont Rokitansky ne fait point une forme particulière, est con-

Fig. 244. — Vésicules glandulaires de la thyroïde contenant de la matière colloïde. Grossissement de 50 diamètres.

stitué, non-seulement par une hypérémie générale de l'organe, mais encore et surtout par la dilatation anévrysmatique d'une foule de petits vaisseaux, qui ont en général 0mm,07 à 0mm,09 de largeur, et que Ecker considère comme des artérioles ou de gros capillaires. Lorsque ces anévrysmes se rompent, ils déterminent des épanchements sanguins plus ou moins considérables, qui subissent les altérations les plus diverses ; car tandis que le sang se métamorphose, de nouveaux épanchements ou des exsudations plastiques s'y ajoutent, de sorte que des portions de tissu normal sont englobées dans le foyer. Très fréquemment aussi Ecker a trouvé, dans le goître vasculaire, les vaisseaux *incrustés de matière calcaire*, c'est-à-dire que dans les parois des vaisseaux d'un très petit calibre, dilatés ou normaux, s'étaient déposées une foule de granulations calcaires, qui leur donnaient une couleur blanche, les oblitéraient complétement et les transformaient en concrétions. Rokitansky admet que dans certaines formes de goître il y a une véritable hypertrophie de la glande, par suite de la multiplication de ses éléments normaux, soit que les nouvelles vésicules se développent d'une manière indépendante, soit qu'elles résultent d'un bourgeonnement qui s'opère sur les parois des anciennes vésicules dilatées.

D'après Remak, le développement de la glande thyroïde se fait de la manière suivante : Une portion de la paroi antérieure du pharynx se sépare du reste par suite de la formation d'un étranglement, et se divise ensuite en deux moitiés. Sur un embryon humain de trois mois, j'ai trouvé la glande thyroïde composée déjà de vésicules distinctes. Ces vésicules, qui avaient 0mm,034 à 0mm,1 de diamètre, étaient formées d'une enveloppe homogène dans l'intérieur de laquelle se trouvaient des cellules polygonales. Je crois avoir observé que les vésicules se multiplient par suite du développement sur leur paroi de bourgeons qui s'en séparent ensuite par un étranglement. S'il en était ainsi, on pourrait peut-être considérer le développement de la thyroïde tout entière comme une série de bourgeonnements et de divisions des follicules glandulaires, série dont Remak n'aurait observé que le point de départ. Il en résulterait une certaine analogie avec ce qui se voit pour le thymus, dans lequel, toutefois, les bourgeons des premiers rudiments, ainsi que les suivants, ne s'isolent point, mais restent tous en liaison entre eux. Les vésicules de la thyroïde ne seraient donc point des cellules agrandies, encore moins des noyaux métamorphosés (Rokitansky); elles représenteraient de véritables vésicules glandulaires.

Pour étudier les vésicules glandulaires de la thyroïde, on choisira de préférence celle des animaux, en particulier des oiseaux et des amphibies, puis celle des enfants ; les sections faites avec le couteau double ou sur des glandes durcies conviennent le mieux pour l'examen de la structure et des connexions des vésicules ; mais on peut atteindre le même but par la dissection et la dilacération. Les injections sont très faciles et réussissent parfaitement chez les enfants ; les segments superficiels sont ceux qui présentent le mieux les réseaux vasculaires des vésicules.

Bibliographie de la glande thyroïde. — Schwager-Bardeleben, *Obs. micr. de glandularum ductu excret. carentium struct.* Berol., 1841, *Diss.* — Panagiotides et K. Wagener, *Einige Beobachtungen über die Schilddrüse*, dans *Fror. N. Not.*, XL, p. 193, et Panagiotides, *De glandul. thyreoideæ structura penitiori*, *Diss.* Berol., 1847.—A. Ecker, *Versuch einer Anatomie der primitiven Formen des Kropfes*, etc., dans *Henle und Pfeuffer's Zeitschr. f. rat. Med.*, VI, p. 123, et art. *Blutgefässdrüsen*, dans *Wagn. Handw. d. Phys.*, III. — Rokitansky, dans *Zeitschr. d. Wiener Aerzte*, 1847, et *Zur Anatomie des Kropfes*, dans *Denkschriften der kaiserl. Akad. zu Wien*, I. Wien, 1849. — E.-R. Legendre, *De la thyroïde*, thèse. Paris, 1852. – Kohlrausch, *Beiträge z. Kennin. d. Schilddrüse*, dans *Müll. Arch.*, 1853, p. 142.

SECTION III.

DU THYMUS.

§ 186. **Conformation générale du thymus.** — Le thymus est une autre glande vasculaire sanguine située dans l'intérieur de la poitrine. C'est un organe symétrique, allongé, aplati, élargi à sa partie inférieure; du tissu conjonctif lâche lui forme une enveloppe et l'unit aux parties voisines. Une observation très superficielle fait voir dans le thymus de gros lobes de 5 à 10 millimètres de diamètre moyen, arrondis, oblongs ou fusiformes, mais en général aplatis; ces lobes sont assez serrés les uns contre les autres; mais comme ils ne sont unis entre eux que par un tissu conjonctif très lâche, ils se séparent avec la plus grande facilité. Quand on dissèque ces lobes de dehors en dedans, on trouve qu'ils sont indépendants les uns des autres, mais qu'ils sont tous unis ensemble par une sorte de *pédicule creux* qui, en général, est contourné en tire-bouchon et parcourt un peu irrégulièrement la partie centrale de la glande. Ce conduit a normalement 1 à 3 millimètres de largeur; il présente à sa face interne un grand nombre d'ouvertures ovalaires ou en forme de fente, qui conduisent chacune dans un lobule et constituent l'orifice d'une cavité dont ce lobule est creusé. Une autre circonstance qui établit une analogie entre ce *canal thymique* et les canalicules des nombreux lobules qui s'y ouvrent, d'une part, et le conduit excréteur et les lobules d'une vraie glande, de l'autre, c'est que les lobules du thymus se composent également de lobules plus petits, creux comme

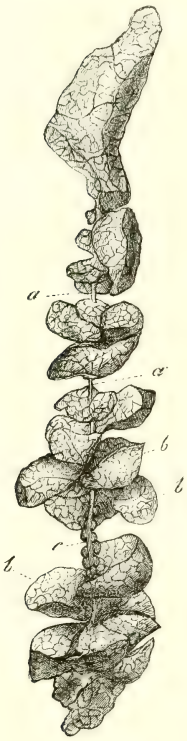

Fig. 245.

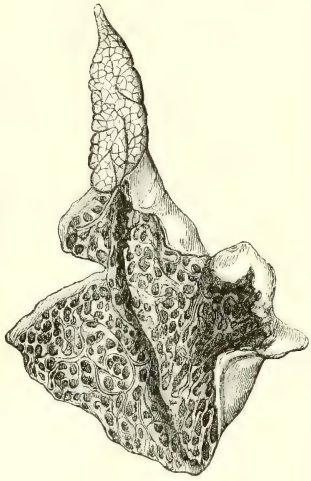
Fig. 246.

Fig. 245.—Fragment d'un thymus de veau, dont les lobules ont été séparés par la dissection. *a*, canal principal; *b*, lobules glandulaires; *c*, granulations glandulaires isolées, reposant sur le canal principal. Grandeur naturelle.

Fig. 246. — Moitié du thymus de l'homme, montrant dans sa partie inférieure élargie une vaste cavité et de nombreux orifices qui conduisent dans l'intérieur des lobules.

eux, lesquels sont formés de corpuscules arrondis, du diamètre de $0^{mm},2$ à $0^{mm},7$, et répondant aux vésicules glandulaires : ce sont les *granulations glandulaires* (*acini* des auteurs). Les *acini* se reconnaissent déjà à la surface des lobules, qui leur doit un aspect comparable à une mosaïque et analogue, en quelque sorte, à celui du poumon. Ces granulations ne sont point cependant des vésicules, comme les vésicules pulmonaires qui, parmi les éléments des vraies glandes, leur ressemblent le plus par le volume ; ce sont des corpuscules *pleins*, fortement adhérents les uns aux autres vers la cavité des lobules ou vers ses cavités secondaires, séparés au contraire vers la face externe. Chaque lobule peut être considéré comme une espèce de poche à parois épaisses et pourvues de dépressions en cul-de-sac, poche dont la face interne serait lisse et indivise, tandis que la face externe présente des dépressions plus ou moins profondes, qui divisent l'organe en granulations glandulaires.

La disposition suivante, qui s'observe quelquefois, s'éloigne un peu de celle que nous venons de décrire : au lieu d'un canal étroit, dans lequel s'ouvrent les cavités des lobules glandulaires, chaque moitié du thymus présente une *cavité* plus large, du diamètre de 1 à 2 millimètres, avec laquelle les lobules communiquent par des ouvertures en forme de fente. Plusieurs anatomistes, A. Cooper entre autres, parmi les modernes, considèrent l'existence de cette cavité comme un fait normal, tandis que d'autres, Simon à leur tête, ont de la tendance à la regarder comme produite artificiellement par les manipulations qu'on a fait subir au thymus (injection, insufflation). Pour moi, je ne puis qu'approuver Simon quand il prétend que dans un organe aussi délicat que le thymus l'injection et l'insufflation doivent conduire nécessairement à des erreurs, si l'on n'use des plus grandes précautions ; je suis donc d'avis qu'un grand nombre des prétendus *réservoirs* qu'on a observés dans le thymus sont un résultat du mode de préparation mis en usage. Mais je n'en suis pas moins convaincu qu'il est des thymus qui, pendant la vie, sont munis d'une cavité centrale, car on trouve de ces cavités, occupant une partie ou la totalité de la glande, dans des cas où la pièce n'avait subi ni injection, ni préparation quelconque. L'existence d'un canal central étroit me paraît être le fait primitif et habituel ; mais ce canal, suivant moi, peut s'élargir dans certaines circonstances, lorsque la sécrétion est abondante, par exemple, et constituer alors une cavité plus ou moins spacieuse.

§ 187. **Structure intime du thymus.**—Le tissu qui sert d'enveloppe aux lobules se compose de tissu conjonctif ordinaire mélangé de fibres élastiques fines, souvent aussi de cellules adipeuses ; ce tissu enlevé, on a sous les yeux la surface externe des lobules, sillonnée de nombreuses dépressions qui répondent aux intervalles des granulations. On trouve d'abord, à un fort grossissement, une membrane fibroïde ou presque complétement homogène, que Simon a parfaitement décrite ; cette membrane est très mince, car elle n'a que $0^{mm},001$ à $0^{mm},002$ d'épaisseur ; elle se continue sur tout un

lobule, voire même sur la glande tout entière, et ne manque pas d'analogie avec la paroi des follicules qui composent les plaques de Peyer. A la face interne de cette membrane, entre elle et la cavité de la glande, se trouve une substance grisâtre molle et délicate, qui occupe une épaisseur de $0^{mm},3$ à $0^{mm},6$, et qui, examinée au microscope, paraît formée exclusivement de petites cellules et de noyaux libres; aussi tous les observateurs s'accordent-ils à la considérer comme le produit de sécrétion des vésicules glandulaires du thymus; mais cette substance ne s'enlève pas sous un filet d'eau, comme ce serait le cas si elle était simplement déposée dans les espaces limités par les enveloppes; elle présente un certain degré de viscosité et de résistance, et un examen plus attentif finit par découvrir que d'autres éléments entrent dans sa composition, à savoir des *vaisseaux sanguins* et une petite quantité d'une substance fibreuse, de nature conjonctive, ce qui dénote une structure fort analogue à celle du contenu des follicules de Peyer.

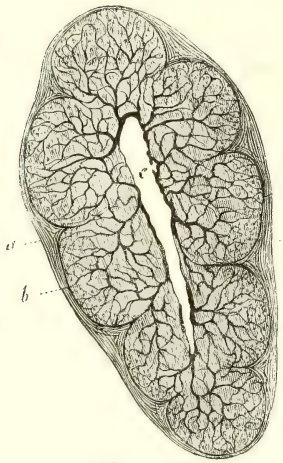

Fig. 247.

Les *éléments vésiculaires* forment, avec une petite quantité de liquide qui les unit entre eux, la masse principale des parois lobulaires. Parmi ces éléments, les *noyaux libres* forment toujours la majorité; ils ont un diamètre de $0^{mm},005$ à $0^{mm},01$, une forme arrondie, légèrement aplatie, et renferment une substance transparente, que la soude et l'acide acétique troublent et rendent granuleuse, et dans laquelle existe ou non un nucléole. D'un autre côté, les *cellules*, contrairement à l'assertion de Simon, ne font jamais défaut; mais elles sont toujours beaucoup moins abondantes que les noyaux. Leur nombre est d'ailleurs très variable; il en est de même de leur volume, car elles ont de $0^{mm},009$ à $0^{mm},02$ de diamètre. Les cellules ont habituellement un seul noyau distinct et un contenu pâle ou formé de granulations graisseuses; Ecker prétend que sur le thymus complétement développé les cellules manquent de noyau et sont entièrement remplies de graisse. Entre ces éléments cheminent de nombreux *vaisseaux sanguins* de différents calibres. Les vaisseaux principaux sont appliqués immédiatement contre la cavité centrale; ils sont parallèles à l'axe longitudinal de l'organe, et fournissent un grand nombre de rameaux pour la cavité centrale, rameaux qui perforent la paroi de celle-ci, pour se distribuer à la *face interne* de cette paroi, dans une membrane délicate de tissu conjonctif qui la recouvre,

Fig. 247. — Section faite sur le sommet d'un lobule injecté d'un thymus d'enfant. Grossissement de 30 diamètres. *a*, enveloppe du lobule; *b*, membrane des granulations glandulaires; *c*, cavité du lobule, à partir de laquelle les vaisseaux d'un certain calibre se ramifient dans les granulations, pour se terminer en partie par des anses à la surface de ces dernières.

s'anastomoser ensemble et former des réseaux capillaires assez étroits. De ce réseau artériel, partent, au niveau des orifices des lobules, une foule de vaisseaux qui pénètrent dans ces lobules, cheminent dans la portion la plus interne de leur paroi, et envoient des ramuscules vers l'extérieur, dans les granulations glandulaires, de manière à former dans ces dernières un réseau capillaire qui les remplit entièrement, réseau dont les mailles ont $0^{mm},02$ à $0^{mm},05$ de largeur, et les vaisseaux $0^{mm},007$ à $0^{mm},01$ (fig. 247). Les dernières ramifications de ces vaisseaux, chez l'homme, sont si bien dans l'intérieur des granulations, que même après une injection aussi complète que possible, on ne trouve aucun vaisseau à la face externe de l'enveloppe amorphe des vésicules : tous se terminent en anses à sa face interne. Outre ces vaisseaux sanguins, que Bruch a vus également dans ces derniers temps, il paraît qu'il existe dans les parois épaisses des lobules glandulaires un peu de tissu conjonctif; au moins ce tissu forme-t-il, à la face interne des parois, là où se trouvent les vaisseaux, une membrane, souvent assez distincte, qui sert à soutenir ces derniers et qui est l'analogue de celle qui tapisse la cavité centrale. Mais dans d'autres cas, et surtout chez les animaux, il est impossible de démontrer l'existence de cette membrane, et alors la cavité des lobules est immédiatement limitée par cette substance granuleuse qui est interposée aux vaisseaux et dans laquelle on trouve à peine quelques légers tractus fibreux. Jamais on ne rencontre un épithélium tapissant la face interne de la paroi ; l'opinion qui voudrait faire une membrane muqueuse des portions internes de cette paroi ne saurait donc se soutenir.

La *cavité commune* ou le *canal central* du thymus est constitué sur le même plan que la cavité des lobules en particulier ; la couche fibreuse qui l'entoure est seulement plus épaisse, tandis que la couche granuleuse qui la tapisse est moins forte et renferme des vaisseaux plus volumineux. Sur les thymus qui ont atteint leur développement complet, la cavité centrale, de même que les cavités des lobules, contient un *liquide* grisâtre ou laiteux, dont la réaction est légèrement acide ; ce liquide se montre souvent fort abondant ; il est formé d'une sérosité limpide, albumineuse, tenant en suspension une foule de noyaux, quelques cellules, et, dans certains cas, des corpuscules à couches concentriques (voyez plus bas). Les *lymphatiques* du thymus sont en nombre considérable ; les *nerfs* qui y pénètrent, accompagnent les artères, sur lesquelles on peut les poursuivre fort loin, mais non jusqu'à leur terminaison.

Outre les éléments normaux que nous venons de décrire, on trouve dans le thymus, pendant sa période de développement surtout, des corpuscules arrondis spéciaux, que j'appellerai avec Ecker *corpuscules concentriques du thymus*. Ces corpuscules se présentent sous des formes diverses, qu'on peut toutefois réduire à deux principales : 1° les *corpuscules simples*, qui ont $0^{mm},014$ à $0^{mm},02$ de diamètre, et dont l'enveloppe épaisse, formée de couches concentriques, renferme une substance grenue, ayant l'apparence tantôt d'un noyau et tantôt d'une cellule; 2° les *corpuscules composés*, qui sont formés de plusieurs corpuscules simples, réunis dans une enveloppe commune également stratifiée, et dont le diamètre peut atteindre $0^{mm},09$

et $0^{mm},18$. Tous ces corpuscules, dont Hassall et Virchow ont les premiers fait mention, mais que Ecker et Bruch ont étudiés plus minutieusement, me paraissent résulter, non d'une métamorphose directe des noyaux et cellules de la paroi des lobules glandulaires, mais du *dépôt successif* de couches concentriques de substance amorphe autour de ces noyaux et cellules ; leur mode de développement se rapproche conséquemment de celui des calculs prostatiques. La portion stratifiée de ces corpuscules est formée d'une substance difficilement attaquable par les alcalis, et qui bien certainement n'est point de la graisse: c'est plutôt une substance analogue à la matière colloïde ou à celle des calculs prostatiques, et qui résulte probablement d'une transformation de l'albumine dans les parois glandulaires. Les corpuscules concentriques se rencontrent non-seulement dans la matière sécrétée par le thymus, mais encore dans la portion interne de la paroi glandulaire, au voisinage des vaisseaux les plus considérables.

§ 188. **Développement du thymus.** — D'après Remak, le thymus du poulet se développe de la manière suivante : les bords des deux derniers arcs viscéraux (3e et 4e) et l'épithélium intestinal qui les tapisse se séparent du reste par un étranglement; à l'époque où les trois derniers arcs aortiques se détachent des parois pharyngiennes, ces portions ainsi séparées les suivent pour former deux petites poches longitudinales couchées de chaque côté entre ces arcs.

Chez les mammifères, les thymus les moins avancés en développement ont été observés par Bischoff sur des embryons de bœuf de 5 centimètres de longueur ; ils se présentaient sous la forme de deux traînées blastématiques étendues du larynx vers la poitrine, et en apparence continues, en haut, avec la glande thyroïde. Simon donne une description analogue du thymus observé par lui sur des embryons de bœuf et de cochon de 2 à 4 millimètres de longueur; mais il ne mentionne point cette continuité avec la thyroïde, et il décrit le cordon comme un tube limité par une membrane amorphe très mince et rempli d'une substance granuleuse; plus tard le tube s'allongerait et grossirait en poussant des bourgeons, simples d'abord, ensuite de plus en plus ramifiés. C'est ainsi que sur des embryons de veau longs de 1 à 6 centimètres, Simon a trouvé déjà des excroissances verruqueuses et sphériques, ou même pédiculées, qui plus tard augmentèrent en nombre, et dont chacune donna naissance d'abord à deux ou quatre bourgeons, puis successivement à un nombre de plus en plus considérable de corpuscules sphériques, jusqu'au développement complet des lobules. D'après cela, l'utricule primitif deviendrait la cavité centrale du thymus, et chaque bourgeon de cet utricule formerait dans la suite un lobule entier du thymus. — Chez l'*homme*, j'ai vu, sur un embryon de sept semaines, le thymus déjà lobulé à son extrémité inférieure ; l'extrémité supérieure de l'organe était encore simple. Sur un embryon de dix semaines, la portion supérieure du thymus représentait un tube à paroi très mince, rempli de cellules polygonales, et mesurant $0^{mm},09$ à $0^{mm},14$ de diamètre; à la partie inférieure, ce tube avait une largeur de $0^{mm},35$ et présentait des excroissances arrondies, isolées ou réunies en groupes de 2 à 5, de $0^{mm},05$ à $0^{mm},07$ de hauteur. La portion inférieure de la glande était garnie de toutes

parts de lobules plus avancés en développement, et mesurant $0^{mm},18$ à $0^{mm},22$; ces lobules montraient déjà à leur surface de nouvelles granulations glandulaires, composées d'une enveloppe amorphe et d'un contenu celluleux. A douze semaines le volume du thymus n'était guère plus considérable, mais les cornes étaient plus larges et garnies, comme le reste de l'organe, de lobules de $0^{mm},25$ à $0^{mm},52$ de diamètre. — En conséquence, bien que les premières phases du développement du thymus n'aient pas encore été observées chez l'homme, il n'est nullement douteux que cette glande se développe exactement comme Simon l'a vu sur les mammifères.

Le *développement ultérieur* du thymus présente encore quelques particularités intéressantes. Chez l'embryon, le thymus grossit peu à peu à partir du troisième mois; à six mois il s'étend jusqu'à la glande thyroïde, et dès le septième mois il contient un suc blanchâtre. Après la naissance ce développement est loin de s'arrêter comme on le croyait autrefois; le thymus continue, en général, à s'accroître jusque vers deux ans, et même assez notablement au commencement. Puis il subit un temps d'arrêt, et persiste presque toujours un temps assez long sans subir d'altération; enfin il s'atrophie et disparaît complétement. L'époque à laquelle ont lieu ces derniers changements est très variable: Simon place entre la huitième et la douzième année le début de l'atrophie; mais mes observations, conformes à celles d'Ecker, me font penser que l'assertion de Simon ne s'applique point à la majorité des cas; car très souvent, sur des sujets qui sont dans leur vingtième année, on trouve encore le thymus bien nourri, gorgé de fluides, exempt de dégénérescence graisseuse, et constitué comme chez les enfants. L'époque de la disparition complète du thymus est encore plus difficile à déterminer : on ne saurait fixer à cet égard aucun âge précis ; il est rare cependant qu'après la quarantième année on trouve encore des traces de cet organe. La disparition résulte d'une résorption progressive des éléments de la glande, avec développement simultané de graisse dans les granulations glandulaires, et de cellules adipeuses dans le tissu conjonctif interlobulaire. En même temps les corps concentriques deviennent de plus en plus abondants, et du tissu conjonctif se forme, d'après Ecker, dans les lobules, dont la structure glandulaire s'efface complétement.

L'*étude du thymus* présente de grandes difficultés. Je recommanderai avant tout les *préparations cuites*, qui à elles seules donnent déjà le moyen d'étudier parfaitement les connexions des lobes avec le canal central et des cavités des lobules; durcies dans l'alcool, elles permettent de faire des tranches très fines. On emploiera aussi avec beaucoup d'avantage des pièces fraîches durcies dans l'alcool, l'acide pyroligneux, l'acide chromique, ou l'acide acétique bouillant. Le thymus des petits mammifères, qui est comme membraneux sur ses bords, se prête également très bien à un examen superficiel. Mais pour arriver à des résultats complets et détaillés, il est indispensable de se servir de thymus humains injectés.

Bibliographie du thymus. — S.-C. Lucæ, *Anat. Untersuchung d. Thymus im Menschen und in Thieren*, Francfort-sur-le-Mein, 1811 et 1812, 4, et *Anat. Bemerk. über die Divertikel am Darm u. die Höhlen der Thymus*, Nuremberg, 1813. — F.-C. Haugsted, *Thymi in hom. et per ser. anim. descr.* Hafn., 1832, 8. — A. Cooper, *Ana-*

tomy of the hymus Gland. Lond., 1832, 4. — J. Simon, *A. physiological Essay on the Thymus Gland.* Lond., 1845. — Ecker, art. *Blutgefässdrüsen*, dans *Wagner's Handw. der Phys.*, III.

CHAPITRE VII.

DES ORGANES URINAIRES.

§ 189. **Énumération.** — Les *organes urinaires* comprennent les *reins*, deux vraies glandes tubuleuses qui sécrètent l'*urine*, et les organes excréteurs de l'urine, c'est-à-dire les *uretères*, la *vessie*, et l'*urèthre*.

SECTION PREMIÈRE.

DES REINS.

§ 190. **Structure générale des reins.** — On distingue dans le rein des *enveloppes* et un *parenchyme sécréteur*. Aux premières appartiennent : 1° la *capsule adipeuse* du rein, formée d'un tissu conjonctif lâche, riche en cellules adipeuses, et qui ne mérite point le nom de membrane ; 2° la *membrane fibreuse* (*tunique propre ou albuginée* du rein), membrane mince, mais résistante, blanchâtre, formée de tissu conjonctif ordinaire et d'un grand nombre de réseaux élastiques fins, et qui enveloppe étroitement le rein ; au niveau du hile, elle ne se prolonge point dans l'intérieur de l'organe, mais se continue sur les calices et les vaisseaux, tout en restant exactement appliquée sur le parenchyme de la substance corticale qui s'y montre à découvert.

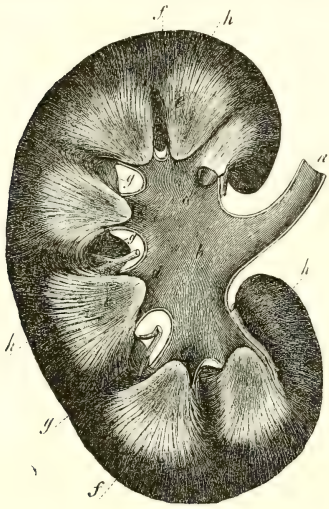

Fig. 248.

Le *parenchyme sécréteur du rein* (fig. 248), qui se sépare très nettement de l'enveloppe fibreuse, présente à l'œil nu deux substances distinctes, la *substance médullaire* et la *substance corticale*.

La *substance médullaire* est formée de huit à quinze masses isolées, en forme de cône, qui convergent vers le hile et qu'on a appelées *pyramides de Malpighi* (fig. 248, *e*); la *substance corticale*, au contraire, constitue la portion

Fig. 248. — Section par la partie moyenne d'un rein d'enfant. *a*, uretère; *b*, bassinet; *c*, calices; *d*, papilles; *e*, pyramides de Malpighi; *f*, pyramides de Ferrein des auteurs; *g*, colonnes de Bertin; *h*, portion externe de la substance corticale.

périphérique de l'organe ainsi que les cloisons de séparation des pyramides, ou les *colonnes de Bertin* (fig. 248, *g*), qui s'étendent jusqu'au hile. Elle semble former un tout continu dans le rein entier ; mais examinée au microscope, elle se décompose en autant de segments qu'il y a de pyramides. Il s'ensuit qu'on peut considérer le rein comme constitué par un certain nombre de lobes distincts, mais unis intimement entre eux.

§ 191. **Composition de la substance rénale.** — L'une et l'autre substance rénale se composent essentiellement de canalicules cylindriques, qui ont en moyenne 0mm,034 à 0mm,054 de largeur, et qui portent le nom de *canalicules urinifères*. Ces canalicules naissent, dans chaque lobe ou segment du rein, de cette portion de la pyramide qui est entourée par le calice, en d'autres termes de la *papille rénale*, par 200 à 500 ouvertures de 0mm,05 à 0mm,02 de diamètre, qui occupent toute la surface de la papille : dans la pyramide, ils marchent en ligne droite les uns à côté des autres, d'où leur nom de *tubes droits* ou de Bellini (fig. 249, *k*). Pendant ce trajet, chaque tube droit se divise à plusieurs reprises en deux (fig. 249 *l*), plus rarement en trois ou quatre tubes, qui se séparent en général à angle aigu, et dont le calibre est notablement inférieur à celui du tube principal. Il résulte de ces divisions successives un faisceau de petits tubes dont le nombre

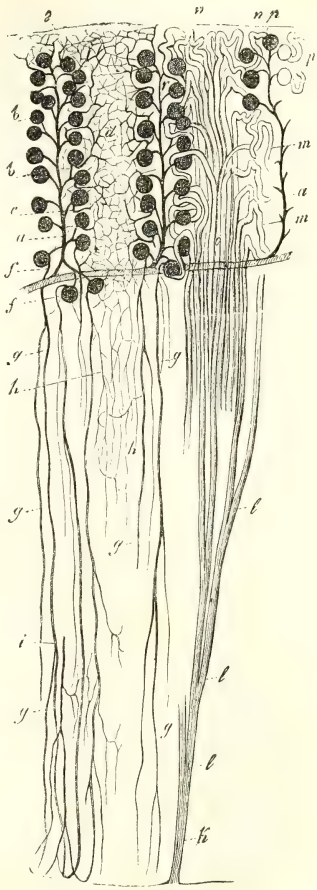

Fig. 249.

Fig. 249. — Section verticale d'une portion de pyramide et de la substance corticale correspondante sur un rein de lapin injecté. Figure demi-schématique, grossissement de 30 diamètres. Les vaisseaux se voient à gauche, les canalicules urinifères à droite. *a*, artères interlobulaires et glomérules de Malpighi; *b*, vaisseaux afférents de ces derniers; *c*, vaisseaux efférents; *d*, capillaires de la substance corticale; *e*, vaisseaux efférents des corpuscules les plus externes, qui se continuent avec les capillaires de la surface du rein ; *f*, vaisseaux efférents des glomérules internes, qui se continuent avec les artérioles droites, *ggg*; *h*, capillaires des pyramides, fournis par ces dernières; *i*, veinule droite naissant dans la papille ; *k*, origine d'un canalicule urinifère droit dans la papille ; *l*, division du canalicule ; *m*, canalicules tortueux de la substance corticale, représentés dans une portion seulement de leur trajet ; *n*, les mêmes canalicules à la surface du rein ; *o*, continuité entre ces canalicules et les canalicules droits de la substance corticale ; *p*, mode d'union des canalicules avec les capsules de Malpighi.

va en augmentant de plus en plus vers la périphérie, d'où la forme pyramidale de ces faisceaux. En outre, vers la base des pyramides, l'union entre les tubes de Bellini devient plus lâche par suite de l'interposition, à des intervalles égaux, de gros faisceaux vasculaires (*artères et veines droites*) ; les tubes s'écartent les uns des autres dans tous les sens, si bien que sur des coupes verticales les pyramides (à l'exception de leur portion papillaire) semblent se diviser en un grand nombre de petits faisceaux ou pinceaux, *pyramides de Ferrein* des auteurs, qui, comme le montrent des coupes transversales, ne sont point des groupes de tubes urinifères aussi nettement délimités qu'on l'a cru. Déjà les canalicules urinifères commencent à devenir légèrement flexueux, mais c'est surtout dans la substance corticale qu'ils affectent un trajet tortueux ; là, en effet, ils sont tellement contournés sur eux-mêmes, qu'au premier abord ils semblent inextricables et entrelacés sans aucune régularité. Mais une observation attentive montre que les canalicules flexueux sont disposés parallèlement les uns aux autres, de manière à produire des espèces de colonnes de $0^{mm},7$ à $0^{mm},4$ de largeur, qui traversent toute l'épaisseur de la substance corticale, et qui, malgré leurs contours peu nets, peuvent néanmoins être désignées sous le nom de *petits faisceaux corticaux*, *lobules du rein*, ou, avec les anciens anatomistes, *pyramides de Ferrein*. Dans ces lobules (fig. 249) les canalicules offrent, en petit, la même disposition que dans les gros lobes, de sorte que ceux de la partie centrale sont droits, ceux de la périphérie plus flexueux. Un examen minutieux fait voir que les tubes de Bellini, qui pénètrent en faisceaux dans un lobe cortical, sont encore droits pendant un trajet assez long (fig. 249 *o*). Bientôt cependant quelques canalicules, et leur nombre augmente (fig. 249 *m*) à mesure qu'on avance vers la surface du rein, se recourbent en dehors pour gagner, en décrivant de nombreuses circonvolutions, les rameaux artériels qui avoisinent les lobules corticaux, jusqu'à ce qu'enfin, à une certaine distance de la surface du rein (ou à la partie moyenne de la colonne de Bertin), tout le faisceau se soit transformé en canaux flexueux. Ces tubes flexueux ou de la substance corticale se terminent, comme Bowman l'a découvert en 1842, chacun par une extrémité renflée en vésicule, de $0^{mm},14$ à $0^{mm},02$ de diamètre, et renfermant un plexus vasculaire disposé d'une manière toute spéciale : c'est ce qui constitue les *corpuscules de Malpighi*. Les *corpuscules de Malpighi* (fig. 249, *b*), qui donnent naissance aux canalicules urinifères, sont disséminés dans toute l'épaisseur de la substance corticale, depuis les pyramides jusqu'à une distance de $0^{mm},05$ de la surface du rein, et dans les cloisons de Bertin jusqu'à la scissure rénale. Ils sont si nombreux et répartis si régulièrement autour des lobules de l'écorce, qu'une section verticale à travers la substance corticale montre toujours, entre deux lobules, une traînée rouge formée par les corpuscules. En général, chaque traînée est composée d'une petite artériole portant 2 à 4 séries irrégulières de corpuscules, dont les uns appartiennent à l'un des lobules, les autres à l'autre. Chaque faisceau de canalicules urinifères, dès son entrée dans la substance corticale, se trouve donc entouré complétement de corpuscules

de Malpighi, et l'on comprend dès lors que les canalicules se séparent plus ou moins vîte du faisceau commun pour se rendre à leurs corpuscules respectifs. Du reste chaque canalicule de la substance corticale, à son origine, est très flexueux ; il marche d'abord un peu en dehors, puis se recourbe pour se réunir aux canalicules droits du faisceau cortical.

Le nombre des canalicules urinifères flexueux répond à celui des corpuscules de Malpighi ; il doit donc être extrêmement considérable. Suivant Huschke, il y a 200 canalicules dans chaque faisceau cortical, et chaque pyramide renferme 700 faisceaux ; comme il y a ordinairement 15 pyramides dans le rein, on peut estimer à 2 millions environ le nombre des canalicules urinifères et des corpuscules de Malpighi de cet organe. Puisque chaque papille présente environ 500 orifices, si ce n'est plus, il serait possible que chaque faisceau cortical procédât d'un tube de Bellini unique. Dans tous les cas, on voit que chaque tube droit se bifurque au moins dix fois dans son trajet.

§ 192. **Canalicules urinifères.** — Les *canalicules urinifères* présentent partout les mêmes éléments, c'est-à-dire une *membrane propre* et un *épithélium*. La membrane propre est complétement amorphe ; elle est transparente, mince ($0^{mm},0009$ à $0^{mm},0014$ d'épaisseur), mais relativement solide et élastique; sur les canalicules droits, en particulier, il est possible de l'isoler dans une très grande étendue, et l'on voit alors qu'elle a de la tendance à se plisser, de manière à présenter un aspect strié comme le tissu conjonctif. Cette membrane a exactement les mêmes caractères chimiques que le sarcolemme (voy. § 62). A sa face interne se trouve une couche simple de cellules polygonales assez épaisses, qui s'altèrent avec une très grande facilité, circonstance qui a donné lieu à une foule d'erreurs touchant la structure des canalicules urinifères et de leur contenu. Ces cellules, en effet, traitées par l'eau, se gonflent par endosmose et prennent l'aspect de vésicules disposées très irrégulièrement; les canalicules urinifères, dans ces cas, sont remplis complétement, en dedans de la membrane amorphe, par de grosses vésicules arrondies qui ne laissent aucune place à un canal. Souvent aussi ces vésicules crèvent, et alors on ne voit plus dans les canalicules qu'une substance finement granuleuse, avec des noyaux et des gouttelettes transparentes d'albumine qui se sont échappées des cellules. Les mêmes altérations se produisent spontanément dans les reins au bout d'un certain temps ; il est donc important d'examiner le rein à une époque très voisine de la mort, et en évitant d'employer toute substance capable de l'altérer. Le contenu des cellules épithéliales, abstraction faite d'un noyau sphérique, est une substance en général finement granulée qui, traitée par

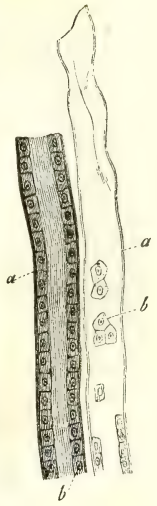

Fig. 250.

Fig. 250. — Deux canalicules urinifères droits, provenant d'un rein humain. L'un de ces canalicules présente un épithélium complet, l'autre est à moitié vide. *a*, membrane propre ; *b*, épithélium.

l'eau, ne subit aucune altération, si ce n'est qu'elle laisse échapper des gouttelettes transparentes, un peu jaunâtres, formées probablement d'albumine ; sous l'influence de l'acide acétique, elle pâlit d'abord ainsi que la membrane de cellule, puis se dissout complétement ; les noyaux pâlissent en même temps, mais ne se dissolvent complétement, avec les membranes, que sous l'influence des alcalis caustiques. Outre cette substance granulée, que je n'hésite pas à considérer comme une matière protéique, et l'albumine dissoute dans le contenu cellulaire, on trouve encore le plus souvent, dans les cellules épithéliales, quelques gouttelettes opaques de graisse, plus rarement quelques granulations pigmentaires de couleur jaunâtre.

A côté de ces caractères communs, les canalicules droits et les canalicules flexueux présentent quelques particularités différentielles. Les premiers ont dans l'origine le diamètre considérable de $0^{mm},12$ à $0^{mm},2$; mais à mesure que leurs bifurcations se multiplient, ils diminuent de calibre, au point de n'avoir bientôt plus que $0^{mm},02$, $0^{mm},03$, $0^{mm},04$; dans les faisceaux de Ferrein, cependant, ils reprennent un diamètre de $0^{mm},05$ à $0^{mm},06$, qu'ils conservent jusqu'à leur entrée dans la substance corticale ; là ils s'élargissent encore, car les canalicules flexueux ont jusqu'à $0^{mm},07$ de largeur ; mais ils se rétrécissent très légèrement tout près de leur origine. Dans les canalicules flexueux, la membrane propre est plus mince (elle a $0^{mm},0007$ à $0^{mm},0009$ d'épaisseur) et plus difficile à isoler ; l'épithélium, au contraire, est composé de cellules plus grosses ; ces cellules ont de $0^{mm},018$ à $0^{mm},027$ de largeur et $0^{mm},009$ à $0^{mm},01$ d'épaisseur, tandis que celles des canalicules droits n'ont que $0^{mm},009$ à $0^{mm},014$ de largeur sur $0^{mm},009$ d'épaisseur. Une circonstance qui me paraît intéressante au point de vue physiologique, c'est que ces dernières cellules renferment une substance transparente, peu granuleuse, d'où la couleur blanche de la substance médullaire vide de sang, tandis que la substance corticale paraît jaunâtre.

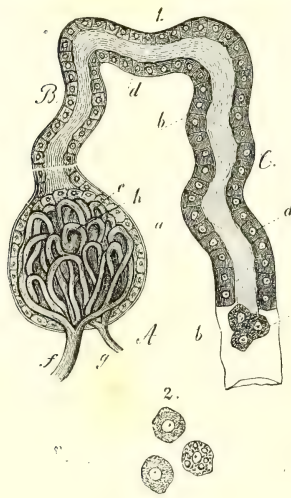

Fig. 251.

Les corpuscules de Malpighi ont une structure toute spéciale ; ce sont des appendices vésiculeux des canalicules urinifères, contenant chacun un plexus vasculaire compacte et sphérique, c'est-à-dire un glomérule

Fig. 251. — 1. Corpuscule de Malpighi A, avec le canalicule urinifère BC qui en provient. Chez l'homme. Grossissement de 300 diamètres. Figure demi-schématique. *a*, enveloppe du corpuscule de Malpighi, se continuant avec la membrane propre, *b*, du canalicule urinifère ; *c*, épithélium du corpuscule de Malpighi ; *d*, épithélium du canalicule urinifère ; *e*, cellules épithéliales détachées ; *f*, vaisseau afférent ; *g*, vaisseau efférent ; *h*, glomérule de Malpighi.

2. Trois cellules des canalicules flexueux à un grossissement de 300 diamètres ; dans l'une d'elles on voit des gouttelettes de graisse.

de Malpighi qui, abstraction faite de l'épithélium, les remplit complétement, et dont la structure sera étudiée plus bas. La membrane propre des canalicules urinifères se continue sur les corpuscules (fig. 251, *a*) en s'y épaississant un peu ($0^{mm},001$ à $0^{mm},0018$ d'épaisseur), et leur épithélium pénètre dans ces sortes de capsules; mais ses éléments y sont plus petits et moins distincts. Il est à remarquer que l'épithélium recouvre également la portion de surface du glomérule qui est tournée vers la lumière du canalicule. Ce dernier, un peu rétréci ordinairement (fig. 251, B), se détache de la capsule, en général, par le côté opposé à celui par où pénètrent les vaisseaux afférents et efférents, et sa cavité ne se prolonge que très peu dans l'intérieur de cette capsule, qui, comme nous l'avons dit, est pour ainsi dire complétement remplie par le plexus vasculaire et par l'épithélium.

Les cellules vibratiles découvertes par Bowman dans le collet des corpuscules de Malpighi et dans les premières portions des canalicules urinifères de la grenouille, sont très faciles à constater, lorsqu'on a évité d'ajouter de l'eau à la préparation. Ces cellules, qui produisent un courant dirigé vers l'uretère, n'existent point chez les oiseaux (cependant Gerlach croit les avoir observées une fois chez la poule) ni chez les mammifères. Je ne les ai point rencontrées non plus sur deux suppliciés, examinés spécialement à ce point de vue. On trouve, au contraire, cet épithélium vibratile chez les serpents, la salamandre, le triton, le bombinator, le crapaud, et surtout chez les poissons ; Remak et moi l'avons observé également dans les reins primitifs des embryons de lézard, qui ont la même structure que les reins. Dans ces deux derniers cas, il existe même dans des canalicules éloignés des corpuscules de Malpighi.

Parmi les nombreuses *altérations pathologiques* des canalicules urinifères, je mentionnerai seulement les suivantes. La membrane propre de ces canalicules est souvent épaissie au point d'avoir $0^{mm},002$ et $0^{mm},005$; elle présente quelquefois, dans ces cas, à sa face interne, des stries transversales très serrées. Les cellules épithéliales, celles de la substance corticale surtout, renferment très fréquemment une notable quantité de gouttelettes graisseuses ; elles ressemblent alors, à s'y méprendre, à des cellules hépatiques, car leur diamètre est en général accru jusqu'à $0^{mm},05$. Outre la graisse on rencontre aussi, même dans les canalicules droits, des granulations pigmentaires (principe colorant de l'urine?); au contraire, les concrétions d'urates et de sels calcaires, qui s'amassent si fréquemment, chez les vertébrés, dans la lumière des canalicules, n'ont pas encore été démontrées avec certitude dans les cellules épithéliales ; chez les poissons, Simon (*Thymus*, p. 69) a souvent trouvé des cristaux dans les cellules du rein. Il n'est pas rare de rencontrer dans les cellules épithéliales des masses d'un jaune pâle, analogues à la substance colloïde; les cellules, dans ces cas, sont généralement plus grosses et forment des espèces de vésicules étroites, longues de $0^{mm},1$ à $0^{mm},15$, qui finissent par se rompre ; la matière colloïde est alors versée dans les canalicules urinifères, et apparaît également dans l'urine. Un autre mode de développement des cellules en vésicules, tel que l'admettent J. Simon et Gildemeester (*Tydsch d. Nederl. Maatsch*, 1850), ne s'est pas encore présenté à mon observation. J'ai vu, au contraire, comme Johnson, dans un rein atrophié, les canalicules flexueux se diviser en vésicules closes qui ont la même structure que les canalicules urinifères, et en partie la même largeur, tandis que d'autres étaient dilatés en vésicules de $0^{mm},2$ de diamètre; cette altération des canalicules résulte, selon toute apparence, du développement, dans leurs intervalles de tissu conjonctif qui les étrangle. — Les corpuscules de Malpighi, à leur tour, peuvent, en se dilatant, former des kystes remplis d'un fluide transparent et sur la paroi desquels on retrouve souvent le glomérule vasculaire atrophié. Les substances anormales qu'on rencontre dans les canalicules urinifères sont : 1° *du sang* ; on le trouve surtout dans les premières por-

tions des canalicules flexueux, spécialement ceux de la surface, et cela souvent en telle quantité qu'on voit à l'œil nu des points rouges de la grosseur d'une tête d'épingle, qu'on avait à tort considérés comme des corpuscules de Malpighi renflés ; 2° *de la fibrine*, sous forme de cylindres correspondant à la lumière des canalicules ; 3° *la substance colloïde*, dont nous avons parlé plus haut ; 4° *les concrétions* des canaux de Bellini, formées surtout, chez l'adulte, par du carbonate et du phosphate de chaux, chez le nouveau-né par des urates ; ces derniers donnent aux pyramides une très belle couleur jaune d'or et se rencontrent généralement, si ce n'est exclusivement, chez les enfants qui ont déjà respiré (entre le troisième et le vingtième jour). — Dans la maladie de Bright, un grand nombre de canaux urinifères, qui ont perdu leur épithélium par suite d'exsudations plastiques dans leur intérieur, s'atrophient à une période plus avancée, et finissent par disparaître complétement ; tandis que d'autres groupes de canalicules se remplissent d'une exsudation qui se métamorphose en graisse, qui les dilate par places, d'où résultent de petites nodosités auxquelles on a donné le nom de *granulations* (Christison).

§ 193. **Vaisseaux et nerfs des reins.** — L'artère rénale se divise, dans la scissure du rein, en un certain nombre de branches qui, après avoir fourni aux organes contenus dans le hile, pénètrent dans la substance corticale située entre les pyramides (colonnes de Bertin), en marchant au-dessus et au-dessous des veines rénales. Là elles se bifurquent un grand nombre de fois et cheminent exactement sur la limite entre les deux substances, de sorte que chaque pyramide est entourée de ramifications artérielles très nombreuses qui, en général, proviennent de deux branches principales et ne s'anastomosent point entre elles. De ces ramifications et du côté tourné vers la substance corticale naissent très régulièrement, et le plus souvent à angle droit, de petites artères qui, après s'être divisées un certain nombre de fois, forment des ramuscules de $0^{mm},14$ à $0^{mm},2$ de largeur ; ces derniers marchent en ligne droite, entre les petits faisceaux de la substance corticale, vers la superficie du rein : on pourrait donc les appeler *artères interlobulaires* (fig. 249, *a*). Ces artères portent les *corpuscules de Malpighi*, et, abstraction faite de quelques ramuscules destinés aux enveloppes de l'organe, elles servent *uniquement à la formation de ces pelotons vasculaires*. En effet, chaque artère interlobulaire, dans toute sa longueur, fournit un grand nombre de petits ramuscules qui s'en détachent sur deux, trois ou quatre faces. Les ramuscules, qui ont la structure des artères et dont le diamètre est de $0^{mm},018$ à $0^{mm},05$, après un court trajet, perforent la capsule d'un corpuscule de Malpighi, soit directement, soit après s'être bifurqués, et constituent le vaisseau afférent du glomérule vasculaire. Chaque glomérule (fig. 251, 252) est formé d'un lacis serré de vaisseaux très fins qui ont $0^{mm},009$ à $0^{mm},018$ de largeur, et dont la structure est la même que celle des capillaires (membrane amorphe et noyaux) ; il reçoit un vaisseau afférent et donne naissance à un vaisseau efférent. Le mode de communication entre ces deux vaisseaux n'est pas celui qu'on observe habituellement entre les artères et les veines, mais bien celui des réseaux admirables appelés *bipolaires :* chaque artère afférente, en effet, immédiatement après son entrée dans la capsule de Malpighi, se divise en cinq à huit branches, puis chacune de ces dernières en un faisceau de capillaires qui décrivent de

nombreuses circonvolutions et s'enlacent étroitement, mais sans s'anastomoser ensemble, et qui convergent enfin vers un tronc unique de la même manière qu'ils se sont séparés de l'artère afférente. Généralement les deux troncs traversent la capsule très près l'un de l'autre, et sur le côté opposé à celui d'où part le canalicule urinifère ; de sorte que les vaisseaux les plus fins du glomérule, ceux en quelque sorte qui forment l'anse de réflexion et qui mesurent $0^{mm},007$ à $0^{mm},009$ de largeur, répondent précisément à l'origine de ce canalicule. Chez les *oiseaux*, les *amphibies* et les *poissons*, chaque glomérule est formé d'un vaisseau *unique*, extrêmement flexueux.

Fig. 252.

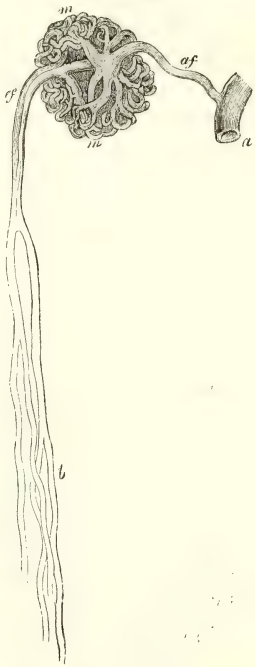

Fig. 253.

Les *vaisseaux efférents*, bien que naissant des capillaires, ne sont pas encore des veines : ils ont la signification et en quelque sorte aussi la structure des artères, et se perdent dans le *réseau capillaire* du rein, qui a son siége dans la substance corticale et dans les pyramides, mais qui présente dans ces deux régions quelques légères différences. Dans la première (fig. 249, *d*),

Fig. 252. — Vaisseau interlobulaire du rein de l'homme, d'après Bowman. *a*, extrémité de l'artère ; *b*, artère afférente ; *bc*, glomérule dépouillé de son enveloppe ; *d*, vaisseau efférent ; *e*, glomérule entouré de la capsule de Malpighi ; *f*, canalicule urinifère naissant des corpuscules. Grossissement de 45 diamètres.

Fig. 253. — Glomérule de la portion la plus interne de la substance corticale du cheval, d'après Bowman. *a*, artère interlobulaire ; *af*, artère afférente ; *mm*, glomérule de Malpighi ; *ef*, vaisseau efférent ou *artériole droite* ; *b*, divisions de cette dernière dans la substance médullaire. Grossissement de 70 diamètres.

les vaisseaux efférents, qui ont 0mm,009 à 0mm,018 de largeur, aboutissent, après un court trajet, à un riche réseau de capillaires de 0mm,005-0mm,009 à 0mm,014 de diamètre, réseau dont les mailles polygonales, larges de 0mm,01 à 0mm,03, enveloppent de toutes parts les canalicules flexueux, et qu'on peut considérer comme formant dans toute la substance corticale un ensemble continu. A cette disposition font exception seulement les vaisseaux efférents des glomérules situés au voisinage immédiat des pyramides de Malpighi ; ces vaisseaux, qui se distinguent par leur diamètre plus considérable (0mm,02 à 0mm,035), se distribuent, non dans la substance corticale, mais dans les pyramides ; ils se font remarquer également par l'étendue de leur trajet, ainsi que par le petit nombre de leurs ramifications : je les appellerai avec Arnold *artérioles droites* (fig. 249, *g;* 253, *cf*). Sur toute la péphérie des pyramides, ils s'engagent directement entre les tubes de Bellini, descendent jusqu'au voisinage des papilles, en se bifurquant plusieurs fois à angle aigu, et en s'amincissant jusqu'à 0mm,009 à 0mm,02 ; ils forment enfin le réseau capillaire des papilles et de la substance médullaire ; les vaisseaux de ce réseau ont 0mm,007 à 0mm,009 de largeur, et produisent des mailles qui, par leur largeur et leur forme allongée, se distinguent nettement de celles du réseau de la substance corticale, bien que les deux réseaux se continuent l'un avec l'autre sur la limite des pyramides. Les *veines rénales* naissent en deux endroits : à la surface de l'organe et au sommet des papilles. Des portions les plus superficielles du réseau capillaire du rein partent de petites radicules veineuses, qui souvent entourent régulièrement les lobules de la substance corticale et se réunissent comme les branches d'une étoile (*étoiles de Verheyn*) pour former des veines un peu plus grosses, et qui d'autres fois s'étendent à plusieurs lobules à la fois pour constituer des troncs plus volumineux. Ces veines deviennent ensuite interlobulaires et s'engagent dans la profondeur, où elles cheminent à côté des artères correspondantes, entre les faisceaux de la substance corticale ; dans ce trajet elles reçoivent un grand nombre de petites radicules veineuses provenant de l'intérieur de la substance corticale ; elles s'ouvrent dans les gros troncs, le plus souvent à angle droit, soit directement, soit après s'être réunies en veines un peu plus volumineuses. Ces derniers sont situés à côté des grosses artères, autour des pyramides, et se jettent enfin dans de grosses veines, dépourvues de valvules comme toutes celles du rein, qui sortent de l'organe avec les artères : il n'y a qu'une veine pour chaque artère. Mais avant de quitter le rein, elles reçoivent encore les veines des colonnes de Bertin et *celles des pyramides ;* celles-ci naissent d'un beau réseau capillaire qui entoure les ouvertures des canalicules urinifères des papilles, reçoivent pendant leur trajet ascendant entre les tubes droits de petites radicules qui les renforcent ; puis, réunies en faisceaux considérables avec les vaisseaux efférents des glomérules les plus internes ou artérioles droites, qui sont situés surtout entre les pyramides de Ferrein, elles s'ouvrent enfin dans les rameaux plus considérables qui forment des arcs de cercle autour des pyramides.

Les *artères des enveloppes rénales* naissent en partie de l'artère rénale, avant son entrée dans le hile, et des artères capsulaires et lombaires, en partie des artères interlobulaires; ces dernières, après avoir fourni les rameaux des corpuscules de Malpighi, émettent çà et là quelques ramuscules destinés à la capsule fibreuse du rein, dans laquelle ils forment un réseau capillaire à larges mailles qui se prolonge également dans la capsule dite *adipeuse*.

Les *lymphatiques* sont comparativement peu abondants dans le rein ; ils accompagnent les artères dans l'intérieur de l'organe, et ne paraissent guère s'étendre au delà des vaisseaux interlobulaires. Dans le hile, ils se réunissent pour former de petits troncs qui reçoivent encore les lymphatiques du bassinet, et se jettent ensuite dans les ganglions lombaires. Sans vouloir nier l'existence des lymphatiques superficiels décrits par les auteurs anciens (Nuck, Cruikshank, Mascagni et autres), je dois avouer que je ne les ai jamais vus, si ce n'est dans la capsule adipeuse.

Les *nerfs du rein* proviennent du plexus cœliaque du grand sympathique; ils sont assez nombreux et forment un lacis qui entoure les artères. Au niveau du hile ils présentent encore quelques petits renflements ganglionnaires; on peut les poursuivre avec les vaisseaux jusque sur les artères interlobulaires. Mais nous ignorons où et comment ils se terminent.

Les vaisseaux et nerfs du rein sont soutenus par un *tissu conjonctif* qui, en même temps, sert de *stroma* aux éléments sécréteurs ; ce tissu est plus développé dans la substance médullaire que dans la substance corticale. A la superficie du rein, le tissu conjonctif se condense en une membrane, souvent fort distincte, de $0^{mm},02$ à $0^{mm},05$ d'épaisseur, qui n'adhère que lâchement avec la capsule fibreuse ; cette membrane, qui loge en partie le réseau capillaire superficiel, se continue avec le stroma interne par une foule de prolongements qui partent de sa face profonde.

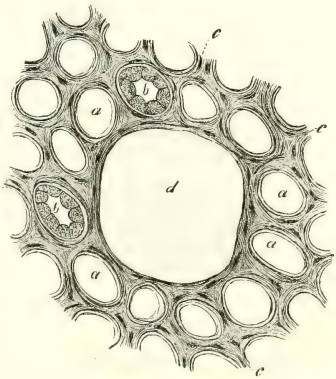

Fig. 254.

A la suite des *inflammations du rein* et des *exsudations* qui en sont la conséquence, le stroma s'épaissit souvent à ce point qu'il devient visible à l'observation la plus superficielle, et qu'il étouffe plus ou moins les canalicules urinifères. La partie ajoutée se compose principalement d'exsudations fibrineuses aux divers états qui forment les transitions vers le tissu conjonctif, et des éléments propres du tissu conjonc-

Fig. 254. — Section transversale de quelques tubes droits de la substance corticale. Grossissement de 350 diamètres ; chez l'homme : *a*, section transversale de canalicules urinifères dont la membrane propre seule est conservée; *b*, canalicules qui sont encore tapissés de leur épithélium ; *c*, *stroma*, formé de tissu conjonctif avec des noyaux allongés; *d*, cavité dans laquelle se trouvait un corpuscule de Malpighi.

tif de nouvelle formation, tels que les cellules fibro-plastiques. Ces produits se rencontrent quelquefois dans l'intérieur des corpuscules de Malpighi (Frerichs), ordinairement sous la forme de dépôts concentriques, quelquefois assez épais, qui compriment les vaisseaux afférents et efférents, atrophient le glomérule et endommagent très notablement la sécrétion urinaire. D'autres fois, l'hypertrophie du stroma est simplement apparente, et ne dépend que d'une disparition des canalicules urinifères. Dans les maladies chroniques du rein, les parois des artères et des vaisseaux des glomérules sont souvent épaissies et chargées de dépôts graisseux (Johnson).

§ 194. **Canaux excréteurs de l'urine.** — L'*uretère*, *le bassinet* et les *calices* sont formés d'une *membrane fibreuse externe*, d'une *couche de fibres musculaires lisses* et d'une *membrane muqueuse*. La membrane fibreuse se compose de tissu conjonctif ordinaire et de fibres élastiques fines ; arrivée aux points où les calices entourent les papilles, elle se continue avec l'enveloppe fibreuse du rein. La *couche musculeuse* est très évidente dans l'uretère ; elle présente des fibres externes longitudinales et des fibres internes transversales ; au voisinage de la vessie on trouve, en dedans de ces dernières, une troisième couche formée de fibres longitudinales. Dans le bassinet, les deux couches musculeuses conservent encore la même épaisseur que dans l'uretère ; dans les calices, au contraire, elles deviennent de plus en plus minces, pour se terminer au niveau de l'insertion des calices sur les papilles. La *muqueuse* de tous ces organes est mince, assez vasculaire et dépourvue de glandes et de papilles ; elle se continue, en s'amincissant notablement, sur les papilles rénales, où elle a $0^{mm},01$ à $0^{mm},02$ d'épaisseur, abstraction faite de l'épithélium, et s'unit au stroma interne de ces dernières. L'*épithélium* a de $0^{mm},05$ à $0^{mm},09$; il est stratifié et se distingue par les variétés que présentent la forme et le volume de ses éléments. Les cellules les plus profondes sont petites et arrondies ; celles des couches moyennes sont cylindriques ou coniques, et mesurent $0^{mm},02$ à $0^{mm},05$ de longueur ; tandis que celles de la surface sont polygonales, arrondies, de $0^{mm},014$ à $0^{mm},09$ de diamètre, ou aplaties en forme de lamelles qui ont jusqu'à $0^{mm},05$ de diamètre. Ces cellules ont cela de remarquable qu'on y rencontre souvent deux noyaux ; on y trouve aussi des granulations arrondies, claires, à contours médiocrement foncés, de $0^{mm},002$ à $0^{mm},005$ de largeur, qui prennent quelquefois l'aspect de noyaux.

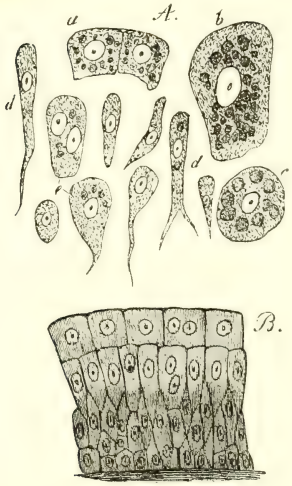

Fig. 255.

Fig. 255. — Epithélium du bassinet de l'homme. Grossissement de 350 diamètres.
A. Cellules isolées.
B. Épithélium en place. *a*, petites cellules pavimenteuses ; *b*, grosses cellules pavimenteuses ; *c*, les mêmes avec corpuscules en forme de noyau dans leur intérieur ; *d*, cellules cylindriques et coniques des couches profondes ; *e*, formes intermédiaires.

La *vessie urinaire* possède, outre son enveloppe péritonéale, les mêmes tuniques que l'uretère. La membrane musculeuse, dont les faisceaux, d'après Treitz, se terminent souvent par des tendons élastiques, présente, en dehors, une couche de fibres longitudinales (*detrusor urinæ*) formée de faisceaux parallèles dont quelques-uns se continuent sur l'ouraque. Au-dessous de cette couche, on rencontre un lacis composé de faisceaux obliques et transversaux, plus ou moins forts et circonscrivant de véritables mailles. Cette seconde couche ne couvre pas complétement la muqueuse et se continue, au niveau du col de la vessie, avec une forte couche de fibres circulaires (*sphincter de la vessie*). Le *trigone vésical*, dans le bas-fond de la vessie, est une couche de fibres d'un blanc jaunâtre, située immédiatement au-dessous de la muqueuse, et continue avec les fibres musculaires longitudinales des uretères qui traversent la couche musculeuse de la vessie ; il est formé principalement d'éléments élastiques transversaux ; mais on y trouve aussi des fibres longitudinales, du tissu conjonctif et des fibres musculaires lisses. La *muqueuse vésicale* est pâle, lisse, peu épaisse ; excepté au niveau du trigone, elle repose sur une couche sous-muqueuse très développée : aussi se plisse-t-elle quand la vessie se contracte. On n'y trouve point de villosités, mais les *vaisseaux* y sont très nombreux, surtout dans le bas-fond et au col. Les *nerfs* sont plus rares dans la muqueuse vésicale; au col et dans le bas-fond, où l'on en rencontre davantage, ils présentent des fibres à bords foncés, d'un calibre très fin ou moyen. La muqueuse vésicale est couverte d'un épithélium stratifié de $0^{mm},07$ à $0^{mm},1$ d'épaisseur ; les éléments les plus profonds de l'épithélium sont en général fusiformes, coniques ou cylindriques, ceux qui les recouvrent sont arrondis, polygonaux ou aplatis. Ces éléments, du reste, sont irréguliers comme dans le bassinet, ce qui dépend surtout des nombreuses dépressions que présente la face inférieure de la couche épithéliale superficielle, et qui servent à loger les extrémités des cellules allongées situées plus profondément, d'où résulte un aspect étoilé ou dentelé. Dans le col vésical et vers le bas-fond existent de *petites glandes* en forme d'utricules piriformes, simples ou agrégés (glandes en grappe simple). Elles ont un diamètre de $0^{mm},09$ à $0^{mm},05$ et une embouchure de $0^{mm},05$ à $0^{mm},1$ de largeur ; un épithélium cylindrique les tapisse en dedans, et un mucus transparent forme leur contenu. Dans certains cas pathologiques, d'après Wirchow, ces glandules acquièrent çà et là de plus grandes dimensions, et s'emplissent d'une matière muqueuse et blanchâtre.

L'*urèthre de l'homme* sera étudié avec les organes génitaux. Celui de la femme présente : 1° une *muqueuse* rougeâtre, très vasculaire, et dont le tissu sous-muqueux, en particulier, renferme des plexus veineux très développés (que Kobelt a décrits sans motif comme un tissu érectile) ; elle est tapissée d'un épithélium pavimenteux stratifié, dont les cellules les plus profondes sont allongées comme dans la vessie; 2° une *tunique musculeuse*, formée, *a*, d'une couche mince de fibres lisses, longitudinales et transversales, adhérente à la muqueuse et mélangée de beaucoup de tissu conjonctif

et de fibres élastiques ; et *b*, du *muscle uréthral*, dont les nombreux faisceaux sont surtout dirigés en travers. Un certain nombre de glandes muqueuses en grappe (*glandes de Littre*) plus ou moins grosses, analogues quant à la structure à celles de la vessie, mais en général un peu plus volumineuses et plus composées, versent le produit de leur sécrétion dans le canal de l'urèthre. Il n'est pas rare de les voir acquérir jusqu'à 5 millimètres de diamètre ; elles soulèvent alors la muqueuse, et montrent à leur intérieur une substance colloïde, ou même des concrétions analogues à celles de la prostate.

§ 195. **Considérations physiologiques. — Développement des organes urinaires.** — D'après Remak, les reins sont représentés dans l'origine, chez le poulet, par deux dépressions en cul-de-sac du rectum, formées aux dépens de la membrane fibreuse et de l'épithélium de cet organe, et leur accroissement a lieu, comme dans le poumon, par ramification successive de leur canal épithélial, et augmentation de masse de leur couche fibreuse (*Unters. z. Entw. d. Wirbelth*, pl. II, fig. 83-85). Chez les mammifères, cette première période du rein n'a pas encore été observée directement ; mais ce que Rathke, J. Müller, Valentin et Bischoff nous ont appris sur l'état de cet organe dans les périodes subséquentes, s'accorde parfaitement avec les données de Remak ; il paraît cependant que les canaux glandulaires du rein se développent d'après le type de ceux des glandes salivaires, c'est-à-dire qu'ils ne sont pas creux dans l'origine. Les premiers rudiments des reins, chez les mammifères, sont formés simplement par le bassinet, d'où partent un certain nombre de prolongements en doigts de gant, ou les calices. De chaque calice naissent ensuite, par suite d'un bourgeonnement non interrompu, des faisceaux de canalicules dont chacun se transforme en une pyramide de Malpighi avec la substance corticale attenante, tandis que le rein est constitué par un nombre correspondant de lobules. Les canalicules urinifères sont des cylindres pleins dans l'origine, droits, sans membrane propre, et composés uniquement de cellules. La membrane propre résulte vraisemblablement d'une exsudation fournie par les cellules, et la cavité des canalicules se développe probablement de ce qu'un liquide s'amasse entre les cellules ; en même temps que les canalicules deviennent creux, ils s'allongent très rapidement et deviennent flexueux. Les corpuscules de Malpighi ne sont d'abord que les extrémités renflées des canalicules ; plus tard les cellules internes de ces corps piriformes ou sphériques se changent en capillaires, qui communiquent en deux points avec les vaisseaux de l'extérieur ; les cellules externes se transforment en un épithélium qui contracte des liaisons avec celui des canalicules, et comme ce dernier, s'entoure d'une membrane propre ; cette membrane, naturellement, fait défaut aux points d'entrée et de sortie des vaisseaux, et paraît là comme perforée. D'après Haiting, les canalicules du nouveau-né n'ont qu'un tiers du diamètre qu'offrent ceux de l'adulte ; or, comme le rein de l'adulte n'est que deux

fois plus volumineux que celui de l'enfant, il est évident, au moins, qu'après la naissance il ne se forme plus de nouveaux canalicules.

Quant aux fonctions du rein, je me contenterai de faire les remarques suivantes. Il est incontestable que la disposition vasculaire spéciale qu'on observe dans le rein, par suite de laquelle le sang, avant d'être versé dans le véritable réseau capillaire de l'organe, traverse certains pelotons de vaisseaux qui font saillie dans l'intérieur des canalicules, que cette disposition est en connexion intime avec la grande quantité d'eau que l'urine est chargée d'éliminer. L'obstacle que ces glomérules forment sur le trajet du sang produit en eux une augmentation de pression, d'où résulte une transsudation considérable de plasma sanguin à travers la mince membrane (tunique des capillaires et épithélium) chargée de le contenir. Comme tous les éléments du plasma sanguin ne se retrouvent point dans l'urine, et que ceux qu'on y rencontre n'y existent pas dans les mêmes proportions que dans le sang, il est clair que la membrane en question ne fonctionne pas comme un simple filtre, et que, par suite de causes encore inconnues, elle retient certains matériaux (combinaisons protéiques, graisse), tandis qu'elle en laisse passer d'autres avec une grande facilité (urée, etc). Il se forme donc, dans les premières portions des canalicules urinifères, une urine probablement très diluée qui, en coulant vers le bassinet, établit des échanges de matériaux avec le sang qui baigne les canalicules; cette urine reçoit ainsi de nouveaux matériaux (probablement une plus grande quantité d'urée), tandis qu'elle perd de ses éléments constituants (eau et sels) pour devenir l'urine telle que nous la connaissons.

La composition chimique des reins nous est fort peu connue. Frerichs (*loc. cit.*, p. 42) a trouvé dans un rein normal 16,30 à 18 pour 100 de principes solides (Lang, 18,1 à 20 pour 100) et 72 à 73,70 d'eau. Parmi les matériaux solides il y avait 0,63 à 0,1 pour 100 de graisse; cependant elle peut, d'après O. Rees, s'élever jusqu'à 1,86 (Lang trouve 2,0 à 2,8 pour 100 de graisse; dans un cas il y en avait 1,7 dans la substance médullaire, et 2,4 dans la substance corticale); mais la plus grande partie est formée probablement d'albumine. Ludwig, en particulier, a démontré que l'albumine se trouve en quantité considérable dans le rein, fait qui ne saurait étonner en présence des réactions microchimiques des cellules épithéliales des canalicules urinifères.

La sécrétion urinaire, chez les animaux supérieurs, ne procède point par voie de destruction et de renouvellement de cellules: aussi l'urine normale et fraîche ne contient-elle aucun élément morphologique, abstraction faite de quelques gouttelettes de graisse (Lang). Ce n'est qu'accidentellement qu'on y trouve des *cellules épithéliales* provenant des organes excréteurs, principalement de la vessie et de l'urèthre; l'urine renferme presque toujours du mucus, qui a la même origine, et qui forme un léger nuage ou un petit sédiment mêlé quelquefois de corpuscules muqueux; enfin, après le coït, l'urine contient des spermatozoïdes. Dans les inflammations, les hémorrhagies, les exsudations, les formations graisseuses du rein, on rencontre dans l'urine des *corpuscules de pus*, des *gouttelettes de graisse*, des *corpuscules sanguins*, des *caillots sanguins et fibrineux* de forme cylindrique, des cellules d'*épithélium des*

canalicules, isolées ou réunies en cordons ou en tubes. Par suite de décomons il se forme très facilement dans l'urine des *sédiments* salins. Toute positiurine normale, non sédimenteuse, sous l'influence d'une température moyenne et du mucus qu'elle contient, entre en *fermentation acide :* pendant qu'un grand nombre de cryptogames prennent naissance, la décomposition de la matière colorante de l'urine donne lieu à la production d'*acide lactique* ou *acétique*, lequel sépare l'acide urique de ses combinaisons et le précipite sous forme de cristaux rhomboïdaux ou prismatiques, colorés en jaune ou en rouge pâle par le principe colorant de l'urine. Tôt ou tard l'acidité disparaît : l'urée se décomposant, et peut-être aussi la matière colorante, l'urine devient ammoniacale et alcaline, et il s'y montre de grands cristaux incolores de forme pyramidale ou des aiguilles de phosphate ammoniaco magnésien (phosphate tribasique), groupés en étoiles, solubles dans l'acide acétique. Ces cristaux, mêlés à une foule d'infusoires (monades et vibrions), constituent une pellicule superficielle ; mêlés à des grains d'urate d'ammoniaque, peut-être aussi de carbonate de chaux, ils forment un sédiment blanchâtre. Dans certaines circonstances rares et mal déterminées, on rencontre dans l'urine des prismes hexaédriques de cystine ; plus souvent, notamment après l'injection de boissons acidules et chez les femmes enceintes, on y trouve des octaèdres d'oxalate de chaux, insolubles dans l'acide acétique Quand *la proportion d'acide urique est augmentée*, par suite d'une alimentation azotée, du défaut d'exercice, d'un trouble digestif, dans les fièvres, etc., l'urine dépose, en se refroidissant, un sédiment jaunâtre plus ou moins abondant d'*urate de soude*, en forme de grains isolés ou réunis en amas qui se redissolvent par la chaleur. Quand la fermentation acide commence, il se dépose souvent un sédiment très abondant, formé de cristaux colorés d'acide urique (sédiment rouge-brique). Dans les maladies de la vessie, souvent l'urine devient très rapidement alcaline, et alors se montrent aussitôt les cristaux de phosphate tribasique dont nous avons parlé. Les mêmes cristaux se rencontrent aussi très fréquemment chez les femmes enceintes, où ils forment cette petite pellicule que nous avons mentionnée plus haut, et qu'on avait considérée d'abord comme une substance à part (kyestéine).

La présence de l'albumine, de la fibrine et de la graisse dans l'intérieur des canalicules urinifères s'explique facilement, à mon avis, si l'on admet que dans ces cas il se fait un trouble dans la circulation et une augmentation dans l'exsudation des éléments constitutifs du sang dans les corpuscules de Malpighi et les canalicules urinifères ; par suite de ce trouble, l'épithélium de ces parties est éliminé et se retrouve, comme on voit, en quantité considérable dans l'urine ; dès lors rien n'empêche plus ces matériaux de traverser les parois. Le passage de la fibrine à travers l'épithélium est possible également, tout aussi bien, par exemple, que sur la muqueuse des organes respiratoires ; je ne crois pas cependant qu'une augmentation de pression de cette nature, capable de déterminer une transsudation de fibrine, laisse dans son intégrité un épithélium si délicat. — Une fois l'épithélium enlevé, il est douteux qu'il puisse se reproduire rapidement ; à mon avis, la petite quantité d'albumine qu'on rencontre si fréquemment dans l'urine, est due simplement à l'absence d'épithélium en certains points circonscrits, absence déterminée par une cause quelconque.

Étude du rein.—Les canalicules urinifères s'isolent facilement par la dilacération ; leur membrane propre, leur épithélium et leur lumière sont très distincts quand on s'est servi de sérum sanguin ou d'une solution d'albumine pour les humecter. A côté des canalicules entiers on trouve, dans chaque préparation, de nombreuses cellules épithéliales isolées ou réunies en groupe, ou même, dans les pyramides surtout, en larges tubes continus qui présentent souvent un aspect tout à fait spécial, attendu que leurs parois s'affaissent, leurs cellules s'aplatissent, ce qui les fait ressembler à des vaisseaux. On ne rencontre pas moins souvent des fragments plus ou moins étendus de la membrane propre : lorsqu'ils sont fortement plissés, on ne les reconnaît pas toujours au premier abord. En étudiant les pyramides, on évitera de confondre leurs nombreux vaisseaux sanguins avec les tubes de Bellini ou avec l'épithélium sorti

de ces derniers. Les connexions des canalicules urinifères avec la capsule des corpuscules de Malpighi sont faciles à démontrer sur les reins de grenouilles et de poissons, qu'il suffit de déchirer; mais chez les mammifères eux-mêmes, on les verra presque toujours en examinant de fines tranches de reins durcis et surtout injectés. Les glomérules sont souvent injectés naturellement et faciles à reconnaître ; mais on les voit beaucoup mieux après une injection artificielle ; en poussant une masse fine dans les artères, on réussit presque toujours. Dans ces cas, on injecte en même temps tout le réseau capillaire de la substance corticale et des pyramides, et cette portion de l'appareil circulatoire du rein peut être étudiée très commodément sur des sections verticales. On étudiera aussi des pièces injectées par les veines, sur lesquelles les réseaux capillaires seuls, et non les corpuscules de Malpighi, sont remplis ; pour l'étude des vaisseaux efférents, il faut se servir de préparations injectées incomplétement par les artères. On peut voir le trajet des canalicules urinifères sur de fines tranches traitées par l'alcool, l'acide nitrique étendu et bouillant, ou desséchées (Wittich), ou sur des reins durcis par l'acide chromique et rendus transparents au moyen de l'acide acétique, ou enfin sur de fines tranches d'un rein frais ou injecté, obtenues au moyen du couteau double : ces tranches peuvent servir à montrer les particularités les plus importantes, et même les divisions des tubes de Bellini ; mais il sera toujours utile d'injecter les canalicules urinifères, préparation à laquelle le cheval, parmi les mammifères, serait le plus favorable. Souvent, quand on injecte les artères, les canalicules se remplissent accidentellement par suite de la rupture des vaisseaux du glomérule de Malpighi ; rarement cependant la matière à injection va au delà des canalicules flexueux : il vaut beaucoup mieux pousser une injection dans l'uretère, en s'aidant de la machine pneumatique (Huschke, *Isis*, 1826), ou bien, après avoir rempli le bassinet, continuer à pousser sur le piston, pendant qu'en malaxant le bassinet on cherche à faire pénétrer le liquide dans les tubes de Bellini, et plus loin (Cayla). En se servant de canules très fines, on peut aussi injecter directement par les papilles un certain nombre de canalicules urinifères.

Bibliographie. — M. Malpighi, *De renibus*, dans *Exercit. de visc. struct.* — Al. Schumlansky, *Diss. de structura renum, c. tab.* Argentor., 1782, 4.—W. Bowman, *On the Structure and Use of the Malpighian Bodies of the Kidney*, dans *Phil. Trans.*, 1842, I, p. 57.—Ludwig, *Beiträge zur Lehre vom Mechanismus der Harnsecretion.* Marburg, 1842, et art. Niere, dans *Wagn. Handw.*, II, p. 628. — J. Gerlach, dans *Müll. Arch.*, 1845 et 1848. — Kölliker, dans *Müll. Arch.*, 1845. — Remak, dans *Fror. N. Not.*, n° 768, 1845, p. 308. — F. Bidder, dans *Müll. Arch.*, 1845, et *Untersuchungen über die Geschlechts-und Harnwerkzeuge der Amphibien.* Dorpat, 1846. — J. Hyrtl, dans *Zeitschr. d. Wiener Aerzte*, 1846. — C. von Patruban, *Beiträge zur Anatomie der menschlichen Niere*, dans *Prag. Viertelj*, 1847, III. — G. Johnson, art. Ren, dans *Cycl. of Anat.*, mai 1848. — V. Carus, dans *Zeitschr. f. wiss. Zoologie*, II, p. 61.—Von Wittich, dans *Arch. f. path. Anat.*, III, 1, 1849. — Von Hessling, dans *Fror. Not.*, 1849, p. 264, et *Histologische Beiträge zur Lehre von der Harnsecretion.* Iéna, 1851. — Frerichs, *Die Bright'sche Nierenkrankheit*, 1851. — A. Lang, *De adipe in urina et renibus contento.* Dorpat, 1852, *Diss.* — Voyez en outre les divers traités d'anatomie, en particulier ceux de Henle, Valentin, J. Müller et le mien, les mémoires sur l'histoire du développement, spécialement ceux de Valentin, de Rathke (*Abh. z. Entw.*, II, p. 97), et de J. Müller, *De gland. secr. structura*, et enfin les Comptes rendus annuels de Reichert, 1846 et 1849.

SECTION II.

DES CAPSULES SURRÉNALES.

§ 196. **Description générale.** — Les *capsules surrénales* (glandes surrénales) sont des organes qui, par leur structure, se rapprochent beaucoup

des glandes vasculaires sanguines, et dont les fonctions nous sont complétement inconnues. Chacune d'elles se compose d'une enveloppe de tissu conjonctif, mince, mais assez solide, qui s'applique intimement sur toute la surface de l'organe, et envoie dans son intérieur une foule de prolongements par le moyen desquels elle est unie au parenchyme. Celui-ci est formé d'une *substance corticale* et d'une *substance médullaire*. La première, qui est la plus dense, a $0^{mm},25$ à 1 mètre d'épaisseur ; elle se déchire facilement dans le sens de l'épaisseur et présente une cassure fibreuse. Sa couleur est, en général, jaune pâle ou jaune; mais, vers le tiers interne de la substance, elle passe ordinairement au brun jaunâtre ou au brun, de sorte qu'une section offre deux couches, une externe, plus large, de couleur claire, et une interne, de couleur foncée, formant comme un étroit liséré.

La *substance médullaire* est plus claire, à l'état normal, que la substance corticale; elle est d'un gris blanchâtre, tirant légèrement sur le rouge; mais l'état de congestion des nombreuses veines qu'elle renferme peut lui donner la teinte foncée du sang veineux. La consistance de la substance médullaire est moindre que celle de la substance corticale, mais la différence n'est pas aussi considérable qu'on le croit d'ordinaire. Quant à son épaisseur, elle est très faible sur les bords et à l'extrémité supérieure et externe de l'organe ($0^{mm},35$ à $0^{mm},75$); à la partie moyenne, au contraire, et dans la moitié inférieure des capsules, elle va jusqu'à 2 et même 3 millimètres. Chez l'homme, la substance corticale se détache très rapidement, après la mort, de la substance médullaire. La capsule surrénale paraît alors creusée d'une cavité, qui occupe souvent tout l'organe, et qui contient un liquide sanieux provenant de la destruction partielle de la couche brune corticale; ce liquide est mêlé de sang et baigne la substance médullaire, généralement intacte; dans quelques cas, cependant, cette dernière s'est également altérée.

§ 197. **Structure intime des capsules surrénales.** — La *substance corticale* est pourvue d'une charpente de tissu conjonctif, en continuité de tissu avec la membrane d'enveloppe commune, qui en forme pour ainsi dire le point de départ; cette charpente est composée de lamelles minces qui s'unissent entre elles et qui divisent toute l'épaisseur de la substance corticale en un grand nombre d'alvéoles très rapprochés les uns des autres. Ces alvéoles, dirigés verticalement, traversent la substance corticale tout entière, et mesurent $0^{mm},035$ à $0^{mm},05$ et même $0^{mm},07$ en largeur; ils renferment une substance granuleuse, divisée elle-même par des cloisons secondaires très minces, obliques ou transversales, en amas plus ou moins considérables. Ecker décrit ces amas comme des *utricules glandulaires*, composés chacun d'une membrane amorphe renfermant une substance granuleuse mêlée de noyaux et même de cellules. Quant à moi, dans la plupart des cas, je n'ai vu dans ces *cylindres de l'écorce*, comme je les appellerai, que des cellules polygonales de $0^{mm},014$ à $0^{mm},027$; je crois donc que les utricules véritables, qui se rencontrent très rarement dans les capsules

surrénales, ont porté Ecker à prendre, mais à tort, pour des utricules spéciaux les amas compactes de cellules dont nous venons de parler, et qui ont de $0^{mm},05$ à $0^{mm},06$ de longueur. En effet, les cellules corticales, qui sont en quelque sorte indépendantes les unes des autres aux deux faces de la substance corticale, sont unies entre elles, dans la portion moyenne de cette substance, en masses cylindriques ou ovalaires, dans lesquelles les contours des différentes cellules paraissent se confondre et former une ligne de contour commune. Jamais, néanmoins, je n'ai pu trouver autour de ces masses cellulaires d'autre enveloppe que celle qui est constituée par les cloisons des alvéoles, et presque toujours j'ai réussi, au moyen de la pression ou sous l'action des alcalis, à isoler ces cellules sans qu'un utricule spécial se présentât à mon observation. Jusqu'ici je n'ai rencontré de véritables utricules que dans les portions internes de la substance corticale ; ils s'y présentaient sous la forme de vésicules sphériques ou ovalaires, de $0^{mm},05$ à $0^{mm},07$ de diamètre, dans lesquelles on ne voyait point de cellules, mais seulement des amas de gouttelettes graisseuses ; je suis porté à considérer ces utricules comme des cellules très développées. Le contenu des cellules corticales se compose normalement de fines granulations de nature azotée ; mais presque toujours il s'y ajoute des granulations graisseuses, dont le nombre est quelquefois tellement considérable (la substance corticale offre alors une

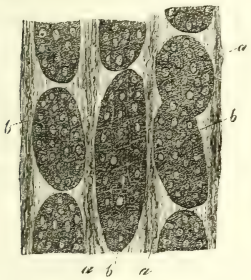

Fig. 256.

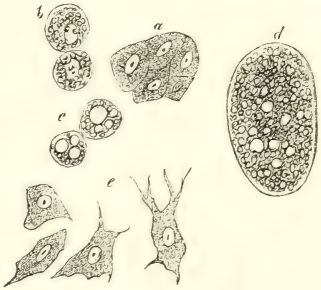

Fig. 257.

couleur jaune) qu'elles remplissent complétement les cellules ; ces dernières ressemblent parfaitement dans ces cas à des cellules hépatiques pathologiques. Dans la couche colorée de la substance corticale, les cellules sont remplies de granulations pigmentaires brunes.

La *substance médullaire* possède également un stroma de tissu conjonctif,

Fig. 256.—Fragment d'une coupe verticale à travers la substance corticale des capsules surrénales de l'homme. *a*, cloisons formées par le tissu conjonctif ; *b*, cylindres de l'écorce, dont la composition cellulaire est plus ou moins distincte. Grossissement de 300 diamètres.

Fig. 257. — Cellules des capsules surrénales de l'homme. *a*, cinq cellules du sommet d'un cylindre de l'écorce, remplies d'une substance pâle ; *b*, cellules colorées des couches internes de la substance corticale ; *c*, cellule à contenu graisseux de la substance corticale colorée en jaune ; *d*, vésicule plus grosse remplie de graisse, provenant d'une capsule semblable (utricule glandulaire, Ecker) ; *e*, cellules de la substance médullaire, dont quelques-unes sont pourvues de prolongements. Grossissement de 350 diamètres.

dépendant des lames de la substance corticale et composé de faisceaux délicats qui traversent en tous sens l'intérieur de l'organe, en y formant un réseau à mailles arrondies et assez étroites. Dans ce réseau est déposée une substance finement granulée, au sein de laquelle j'ai toujours trouvé, chez l'homme, et à un examen minutieux, des cellules pâles de $0^{mm},018$ à $0^{mm},035$ de diamètre, qui rappellent jusqu'à un certain point les cellules nerveuses des organes centraux, sans qu'on puisse néanmoins les identifier avec elles; elles présentent, en effet, un contenu finement granulé avec quelques rares granulations graisseuses ou pigmentaires, un noyau souvent fort distinct et muni d'un nucléole, une forme anguleuse, et parfois des prolongements simples ou multiples, ou *même ramifiés*.

§ 198. **Vaisseaux et nerfs des capsules surrénales.** — Les vaisseaux sanguins des capsules surrénales sont fort nombreux et ont leur siége dans le stroma de l'organe, où ils forment deux réseaux capillaires distincts : celui de la substance corticale, dont les mailles sont allongées, et celui de la substance médullaire, composé de mailles plus arrondies. Les artères proviennent des gros troncs voisins (phrénique, cœliaque, aorte, rénale) : ce sont des branches dont le nombre est de vingt environ ; les unes pénètrent directement dans la substance médullaire, tandis que les autres se distribuent dans la substance corticale. Ces dernières sont les plus nombreuses; elles se ramifient et s'anastomosent fréquemment entre elles à la surface de la capsule, en formant dans son enveloppe un premier réseau capillaire à larges mailles ; elles plongent ensuite dans la profondeur de l'organe en se divisant en ramuscules très fins, cheminent dans les cloisons de la substance corticale, où elles deviennent de plus en plus ténues, et se dirigent vers la substance médullaire; pendant ce trajet, elles s'envoient mutuellement des branches transversales assez nombreuses qui les font communiquer ensemble, de sorte que les cylindres de l'écorce sont baignés de sang de tout côté. Les extrémités de ces vaisseaux atteignent la substance médullaire et concourent avec ceux qui y sont arrivés directement à former un réseau très riche dont les capillaires sont un peu plus larges. Chez le mouton, d'après Nagel, quelques artérioles, après avoir pénétré directement dans la substance médullaire, vont ensuite gagner la substance corticale.

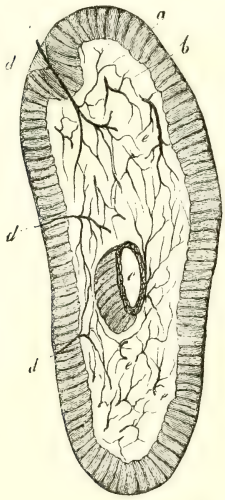

Fig. 258.

Fig. 258. — Section transversale de la capsule surrénale du veau, traitée par la soude. Grossissement d'environ 15 diamètres. *a*, substance corticale ; *b*, substance médullaire; *c*, veine centrale entourée d'un peu de substance corticale; *d*, trois rameaux nerveux qui pénètrent dans l'organe; *e*, distribution des nerfs dans son intérieur.

Les *veines* naissent principalement du réseau capillaire de la substance médullaire, et se réunissent dans l'intérieur de cette substance pour constituer la veine principale de l'organe ou *veine surrénale*, qui émerge par le hile pour se jeter, à droite, dans la veine cave, à gauche, dans les veines rénales. On trouve, en outre, dans la substance corticale, un nombre assez considérable de petites veines, dont quelques-unes accompagnent les artères et se jettent dans les veines rénales et diaphragmatiques, et dans la veine cave inférieure. Jusqu'à ce jour, je n'ai vu sur la capsule surrénale que quelques ramuscules *lymphatiques* superficiels; il m'a été impossible d'en rencontrer dans l'intérieur de l'organe ou qui parussent venir de la profondeur.

Les *nerfs* des capsules surrénales sont extrêmement nombreux, ainsi que Bergmann l'a fait remarquer avec juste raison; ils proviennent du ganglion semi-lunaire et du plexus rénal; suivant Bergmann, le nerf vague et le nerf phrénique leur donneraient aussi quelques filets. J'ai compté sur la capsule surrénale droite de l'homme, trente-trois petites branches nerveuses, dont huit avaient $0^{mm},5$ à $0^{mm},25$ de largeur; cinq, $0^{mm},15$ à 0,1, sept, $0^{mm},08$ à $0^{mm},07$, et treize, $0^{mm},06$ à $0^{mm},05$. Tous ces nerfs étaient composés exclusivement, ou du moins en grande partie, de tubes à bords foncés de tous les calibres, y compris le plus fort; ils étaient blanchâtres ou blancs et portaient quelques ganglions de différents volumes. Les nerfs de la capsule surrénale vont presque tous gagner la moitié inférieure et le bord interne de l'organe, et paraissent destinés spécialement à la substance médullaire. Chez les mammifères, en effet, on trouve dans cette substance et enfermé dans les trabécules du tissu conjonctif un *réseau extrêmement riche* de tubes nerveux fins, à contours foncés, dans lequel on ne reconnaît aucune extrémité terminale. Chez l'homme, la substance médullaire est généralement trop altérée pour qu'il soit possible de poursuivre les filets nerveux dans son épaisseur.

§ 199. **Considérations physiologiques**. — Les capsules surrénales se développent en même temps que les reins, mais indépendamment de ces organes, aux dépens d'un blastème issu du feuillet moyen de blastoderme (Remak); les premières phases d'évolution de ce blastème nous sont encore inconnues. Dans l'origine, la capsule surrénale est plus grosse que le rein; au troisième mois, les deux organes ont le même volume. Chez le fœtus de six mois, le poids de la capsule surrénale est à celui du rein comme 2 : 5; chez le fœtus à terme, comme 1 : 3, et chez l'adulte, comme 1 : 8 (Meckel). Chez les mammifères, les capsules surrénales sont toujours plus petites que les reins, quelle que soit l'époque à laquelle on les examine. — Nous ne savons que très peu de chose sur le développement histologique de l'organe. Jusqu'ici je n'ai étudié ce développement que sur un fœtus de trois mois; de même que Ecker, j'y ai trouvé la substance corticale blanche, la substance médullaire de couleur rougeâtre, toutes deux composées de cellules et de fibres. Les cellules mesuraient $0^{mm},027$ à $0^{mm},05$ en diamètre, et présentaient des noyaux très nets, quelquefois énormes, et munis d'un fort beau nucléole; celles de la substance corticale renfer-

maient aussi des molécules graisseuses. Je n'ai rien vu qui ressemblât à des nerfs. Sur un lapin nouveau-né, Ecker n'a trouvé encore aucune trace des utricules, qu'il a vus très distinctement, au contraire, sur un embryon de bœuf de $0^{mm},50$ de longueur ; ils étaient petits néanmoins, car ils n'avaient que $0^{mm},05$ à $0^{mm},15$.

Quant aux *fonctions* des capsules surrénales, en l'absence de toute donnée physiologique et à défaut d'une connaissance exacte du trajet des nerfs dans l'intérieur de ces organes, on est obligé de s'en tenir à des propositions très générales. La *substance corticale et la substance médullaire me paraissent avoir des fonctions différentes :* on peut ranger provisoirement la première dans la classe des glandes vasculaires sanguines, et lui assigner un rôle dans les fonctions de sécrétion ; la seconde, au contraire, eu égard à sa grande richesse nerveuse, doit être considérée comme un appareil qui fait partie du *système nerveux*, et dans lequel les éléments celluleux et les plexus nerveux agissent les uns sur les autres comme dans la substance nerveuse grise ; peut-être ces éléments ont-ils là des connexions encore complétement inconnues. (Voyez mon *Anat. micr.*, II, 2, p. 384.)

Pour étudier les capsules surrénales, on se servira d'abord de celles des grands mammifères, avant de recourir à celles de l'homme. La substance corticale ne présente aucune difficulté, quand ses éléments contiennent peu de graisse; on emploiera de préférence des coupes verticales très fines, faites sur des pièces fraîches ou durcies dans l'alcool ou l'acide chromique, et rendues transparentes par un peu de soude. La substance médullaire s'altère très rapidement, même chez les animaux, de sorte que les éléments qui la composent ne présentent plus ou ne présentent qu'en partie leurs connexions normales ; quelquefois, cependant, on les rencontre d'une manière très nette sur des pièces qui n'ont subi aucune préparation ; des pièces conservées dans l'acide chromique remplissent le même but. Les *nerfs* se voient très facilement, chez les animaux, sur des tranches fines traitées par la soude ; si la section a porté sur le point d'entrée d'un nerf, on peut suivre facilement ce dernier à travers la substance corticale. Pour étudier les vaisseaux, il est nécessaire de les injecter ; les injections réussissent également bien par les artères et par les veines, qui sont dépourvues de valvules ; on choisira de préférence, dans ce but, les capsules surrénales du mouton ou du cochon de lait.

Bibliographie. — Nagel, *Diss. sistens ren. succ. mammal. descript.* Berol., 1838, et *Müll. Arch.*, 1836.—C. Bergmann, *Diss. de glandulis suprarenal.*, c. *tab.* Gött., 1839. — A. Ecker, *Der feinere Bau der Nebennieren beim Menschen und den 4 Wirbelthierklassen.* Braunschweig, 1846, et art. *Blutgefässdrüsen*, dans *Wagn. Handw. d. Phys.*, IV, 1849. — H. Frey, art. Suprarenal capsules, dans *Todd's Cyclop. of Anat.*, oct. 1849.— Leydig, dans *Beitr. z. Anat. d. Rochen*, etc., 1852, et dans *Anat. Unt. v. Fischen und Rept.*, 1853.

CHAPITRE VIII.

DES ORGANES GÉNITAUX.

SECTION PREMIÈRE.

ORGANES GÉNITAUX DE L'HOMME.

§ 200. **Énumération.** — Les *organes génitaux de l'homme* comprennent : 1° deux glandes qui sécrètent le sperme, les *testicules*, contenus dans les *bourses* et revêtus en outre de plusieurs enveloppes spéciales; 2° les conduits excréteurs des testicules, c'est-à-dire les *canaux déférents*, les *canaux éjaculateurs* et leurs appendices, les *vésicules séminales;* 3° les organes de la copulation, c'est-à-dire le *membre viril* et ses muscles; 4° enfin, des glandes spéciales annexées à ces organes, ou la *prostate* et les *glandes de Cowper*.

§ 201. **Testicules.** — Les testicules (*testes*), sont deux glandes formées d'un grand nombre de canalicules flexueux, *canalicules spermatiques*, dans lesquels est sécrété le sperme, et d'une enveloppe spéciale qui porte le nom de *tunique albuginée* ou *fibreuse*. Cette dernière (fig. 259 *e*) est une membrane blanche, serrée, épaisse, dont la structure ne diffère en rien de celle des autres membranes fibreuses (de la dure-mère en particulier), et qui enveloppe le parenchyme testiculaire sous la forme d'une capsule close de toutes parts. Sa surface externe est rendue lisse et luisante par une membrane spéciale qui la tapisse (tunique vaginale, *tunica adnata*), à l'exception de la portion recouverte par l'épididyme; sa face interne s'unit à la substance du testicule par l'intermédiaire d'une couche mince de tissu conjonctif lâche, et par un grand nombre de prolongements qu'elle envoie dans l'intérieur de l'organe. De ces prolongements, le plus considérable est le *corps d'Highmore*, ou *médiastin du testicule* (fig. 259 *h*) : c'est une lame verticale, épaisse à son origine, longue de 2 centimètres à 2°,3, et composée de tissu conjonctif serré, qui naît du bord postérieur du testicule pour s'enfoncer à environ 7 ou 9 millimètres

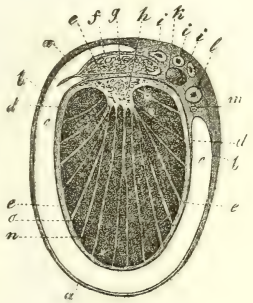

Fig. 259.

Fig. 259. — Section transversale du testicule droit de l'homme et de ses enveloppes. *a*, tunique fibreuse commune; *b*, vaginale propre, feuillet externe; *c*, cavité de la vaginale, qui n'existe point pendant la vie; *d*, feuillet interne ou viscéral de la tunique vaginale, confondu avec l'albuginée *e*; *f*, passage de la tunique vaginale sur l'épididyme *g*; *h*, corps d'Highmore; *iii*, branches de l'artère spermatique; *k*, veine spermatique; *l*, canal déférent; *m*, artère déférente; *n*, lobules du testicule; *o*, cloisons.

de profondeur; une foule d'autres prolongements, formés d'un tissu conjonctif plus lâche, partent de la face interne de la tunique albuginée, sous la forme de *cloisons* (fig. 259 *o*) qui séparent les uns des autres les divers segments du testicule, en même temps qu'elles servent de support aux vaisseaux. Ces cloisons convergent de toutes parts vers le corps d'Highmore, au bord et aux faces duquel elles s'insèrent par leur extrémité amincie.

Fig. 260.

La substance glandulaire du testicule n'est point une substance homogène; elle est composée d'un certain nombre de *lobules* (100 à 250) fusiformes, mais qui ne sont pas partout complétement distincts les uns des autres. Ces lobules convergent tous vers le corps d'Highmore; ceux qui sont situés dans son voisinage sont les plus courts, ceux des bords du testicule sont les plus longs (fig. 259 *n*, 261 *l*). Chaque lobule se compose de 1 à 3 *canalicules séminifères* (*tubuli s. canaliculi seminiferi s. seminales*), qui ont 0mm,25 à 0mm,15 de largeur; ces canalicules se subdivisent fréquemment, décrivent de nombreuses flexuosités, et s'anastomosent aussi quelquefois entre eux; ils forment par leur réunion une masse compacte, et se terminent enfin vers la grosse extrémité du lobule, soit dans son épaisseur, soit près de la superficie, par une extrémité en cul-de-sac ou par une anse (fig. 260). Les canaux séminifères d'un même lobule, bien qu'unis entre eux par un peu de tissu conjonctif et par des vaisseaux, peuvent cependant, avec un peu de soin, être isolés dans une grande étendue, ou même dans leur totalité. Lauth a trouvé que leur longueur est de 13 à 33 pouces. Vers la petite extrémité de chaque lobule les canalicules deviennent plus rectilignes, et se continuent avec ce qu'on

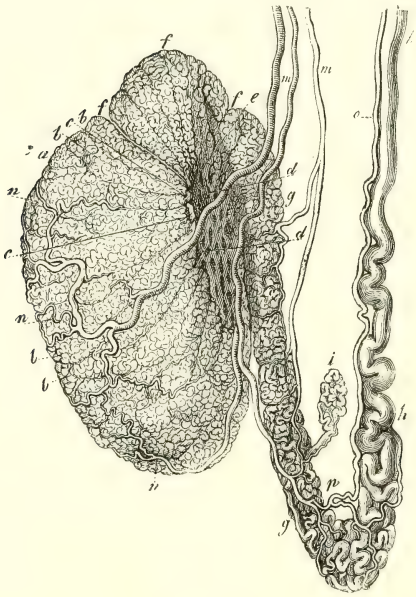

Fig. 261.

Fig. 260. — Figure schématique représentant le trajet d'un canalicule séminifère.

Fig. 261. — Testicule et épididyme de l'homme. D'après Arnold. *a*, testicule; *b*, lobules du testicule; *c*, vaisseaux droits; *d*, réseau vasculaire; *e*, vaisseaux efférents; *f*, cônes vasculaires; *g*, épididyme; *h*, canal déférent; *i*, vaisseau aberrant; *m*, branches que l'artère spermatique fournit au testicule et à l'épididyme; *n*, ramification de cette artère sur le testicule; *o*, artère déférentielle; *p*, anastomose entre celle-ci et une branche de l'artère spermatique.

a appelé les *vaisseaux droits ;* ces derniers ont $0^{mm},2$ de largeur, et pénètrent, soit isolément, soit après s'être unis avec les autres canalicules du même lobule (fig. 261 *c*), dans la base du corps d'Highmore, où ils forment un réseau très serré, de 5 à 7 millimètres de largeur et 4 millimètres d'épaisseur, qui occupe tout le corps d'Highmore; c'est le *réseau testiculaire* (*rete testis*, *rete vasculosum* de Haller, fig. 261 *d*). Ce réseau, formé de canaux de $0^{mm},07$ à $0^{mm},18$ de largeur, donne naissance à son extrémité supérieure, à 7, 15 *vaisseaux efférents* (*vasa efferentia testis*, *s. Graafiana*, fig. 261 *e*), qui mesurent $0^{mm},34$ à $0^{mm},40$ de diamètre, et qui traversent l'albuginée pour se jeter dans l'épididyme. Là ces vaisseaux se rétrécissent au point de n'avoir plus que $0^{mm},25$ à $0^{mm},2$ de largeur, décrivent des circonvolutions analogues à celles des canalicules qui composent les lobules, mais ne présentent ni divisions ni anastomoses; il résulte de cette disposition un certain nombre de cônes dont la pointe est dirigée vers le testicule : ce sont les *cônes séminifères* (*coni vasculosi s. corp. pyramidalia*, fig. 261 *f*). Ces cônes, unis entre eux par du tissu conjonctif, forment la *tête de l'épididyme*, et les canalicules qui les composent, en se réunissant successivement en un canal unique le long du bord postérieur et supérieur de l'épididyme, forment le canal de cet organe (fig. 261 *g*).

Le *canal de l'épididyme* a $0^{mm},35$ à $0^{mm},5$ de largeur; ses nombreuses circonvolutions forment, comme on sait, le corps et la queue de l'épididyme; il fournit à son extrémité inférieure un diverticule terminé en cul-de-sac (*vasaberrans* de Haller, fig. 261 *i*), et se continue enfin avec le *canal déférent* (fig. 261 *h*). Celui-ci a $0^{mm},5$ à $0^{mm},7$ de largeur dans ses premières portions, qui sont encore flexueuses; mais bientôt il devient rectiligne et mesure alors $1^{mm},5$ à 2 millimètres. Une membrane fibreuse, de couleur grisâtre, enveloppe également l'épididyme; mais elle est très mince et n'a que $0^{mm},35$ d'épaisseur.

§ 202. **Structure des canalicules séminifères. Sperme.** — Eu égard à leur calibre, les canalicules dont se compose le testicule ont des parois plus épaisses que celles des autres glandes; ces parois comprennent une *tunique fibreuse* et un *épithélium.* La première a de $0^{mm},005$ à $0^{mm},01$, ou en moyenne $0^{mm},007$ à $0^{mm},009$ d'épaisseur; elle est dense, extensible, et constituée par un tissu conjonctif vaguement fibrillaire, à noyaux longitudinaux, dans lequel on ne trouve point de fibres musculaires, mais, dans quelques cas, des traces de fibres élastiques. Une simple couche de cellules polygonales, de $0^{mm},01$ à $0^{mm},010$ de diamètre, au-dessous de laquelle on voit par

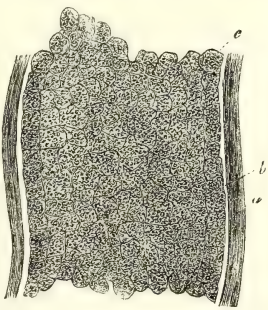

Fig. 262.

Fig. 262. — Fragment de canalicule séminifère de l'homme. Grossissement de 350 diamètres. *a*, tunique fibreuse parsemée de noyaux longitudinaux; *b*, liséré clair, répondant probablement à la membrane propre; *c*, épithélium.

fois des rudiments d'une membrane propre, est appliquée à la face interne de la tunique fibreuse, et complète la paroi du canalicule, dont l'épaisseur totale est portée par là à $0^{mm},016$ à $0^{mm},02$. Chez les jeunes sujets, les cellules épithéliales sont pâles et finement granulées ; mais par les progrès de l'âge, il s'y accumule des granulations graisseuses de plus en plus nombreuses qui donnent aux canalicules cette couleur jaunâtre, brunâtre par places, qu'on rencontre très fréquemment sur des hommes d'un âge moyen, et qui ne fait jamais défaut chez les gens âgés. — Les vaisseaux droits ont la même structure que les canalicules séminifères; les canaux du *rete testis* sont dépourvus de tunique fibreuse, et ressemblent plutôt à des vacuoles creusées dans le tissu fibreux et dense du corps d'Highmore, et tapissées simplement d'un épithélium. Dans les cônes vasculaires, la tunique fibreuse réapparaît; bientôt il s'y ajoute une couche de fibres musculaires lisses, dirigées dans le sens de la longueur et de la largeur, et qu'on peut reconnaître encore sur des canalicules de $0^{mm},5$ à $0^{mm},4$ de diamètre. Les portions les plus épaisses du canal de l'épididyme partagent la structure du canal déférent (voy. plus bas), et sont pourvues d'un épithélium cylindrique, qui, du reste, se montre déjà dans la tête de l'épididyme.

Le contenu des canalicules séminifères varie suivant l'age du sujet. Chez les enfants et les jeunes animaux on ne rencontre dans les canalicules, très étroits encore, que de petites cellules transparentes, dont les plus extérieures peuvent être envisagées comme constituant un épithélium, bien qu'elles ne soient pas toujours distinctes des autres. A l'époque de la puberté, en même temps que les canalicules deviennent notablement plus larges, les éléments qui composent leur contenu prennent de plus grandes dimensions ; comme prélude de la formation du sperme, les cellules épithéliales des premiers temps se transforment en cellules ou vésicules sphériques de $0^{mm},01$ à $0^{mm},07$ de diamètre, qui, suivant leur volume, enferment 1 à 10 et même 20 noyaux transparents, pourvus de nucléoles et mesurant $0^{mm},005$ à $0^{mm},007$. On ne distingue plus alors d'épithélium dans les canalicules, entièrement et exclusivement remplis par les cellules en question ; d'autres fois, chez les vieillards surtout, cet épithélium se retrouve avec ses cellules remplies de graisse ou de pigment : il forme alors l'enveloppe immédiate des autres éléments. Or, ces derniers, de quelque manière qu'ils se présentent, sont les précurseurs du *sperme*. Arrivé à maturité complète, le sperme se compose uniquement d'une très petite quantité d'un liquide visqueux et d'une infinité de corpuscules linéaires, doués de mouvements spéciaux, qu'on appelle *filaments séminaux* (*fila spermatica*),ou *spermatozoaires* (*spermatozoa*), ou enfin *spermatozoïdes*. Les spermatozoïdes sont des corpuscules mous, complétement homogènes, dans lesquels on distingue une partie renflée, appelée *corps* ou *tête*, et un appendice filiforme qui porte le nom de *filament* ou de *queue*. La première est aplatie, piriforme, vue de profil ; à pointe dirigée en avant, ovoïde, quand elle est vue de face, ou même arrondie en avant et en même temps un peu déprimée en cupule à sa partie antérieure ; il en résulte que sa partie

moyenne paraît tantôt claire et tantôt foncée. Ses dimensions sont : 0mm,0035 à 0mm,005 pour la longueur, de 0mm,018 à 0mm,0032 pour la largeur et 0mm,001 à 0mm,0018 pour l'épaisseur ; la tête paraît plus ou moins foncée, suivant qu'elle est étendue sur une de ses faces ou sur un des côtés ; toujours elle a un brillant spécial comme graisseux, et des contours plus foncés, surtout quand on la voit de profil. La queue est pâle et mesure en moyenne 0mm,05 de longueur ; en avant, où elle s'unit à la grosse extrémité de la tête par l'intermédiaire d'une sorte de col, elle est plus large (0mm,0007 à 0mm,001) et aplatie comme le corps ; en arrière elle se rétrécit de plus en plus et se termine par une pointe très fine, à peine visible aux plus forts grossissements. Ces corpuscules, avec quelques granulations, noyaux ou cellules, qu'on ne rencontre qu'accidentellement et par places, forment, chez les sujets vigoureux, le sperme dans tout le trajet du canal déférent et dans la queue de l'épididyme ; tandis que dans la partie supérieure de ce dernier et dans le testicule lui-même on trouve, en outre,

Fig. 263.

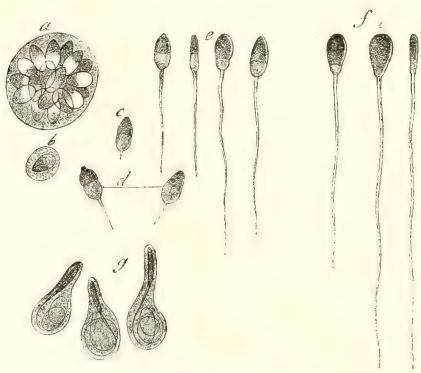

Fig. 264.

d'autres éléments, c'est-à-dire les cellules et vésicules décrites plus haut ; à mesure qu'on se rapproche du testicule, ces éléments deviennent de plus en plus nombreux, et finissent par se montrer exclusivement. Les *cellules séminales*, comme je les appelle, ont avec les spermatozoïdes des connexions intimes ; ainsi que je l'ai prouvé dans ces derniers temps, chaque noyau de cellule donne naissance à un spermatozoïde : pour cela il s'al-

Fig. 263.—Spermatozoïde de l'homme. 1. Grossissement de 350 diamètres ; 2. grossissement de 800 diamètres. *a*, vu de profil ; *b*, vu de face.

Fig. 264. — Développement des filaments spermatiques du taureau. *a*, grosse vésicule spermatique remplie de noyaux allongés ; *b*, petite cellule renfermant un seul noyau allongé ; *c*, noyau isolé dans la première phase de transformation en filament séminal ; *d*, noyau dont l'appendice filiforme est plus long ; *e*, noyaux plus développés encore, devenus de véritables filaments spermatiques ; *f*, un spermatozoïde presque développé et deux autres arrivés à maturité, l'un vu de face, l'autre de profil ; *g*, filaments spermatiques encore contenus dans leur cellule mère.

longe d'abord, puis, à l'une des extrémités, naît un filament qui devient de plus en plus long, tandis que le noyau lui-même produit le corps du spermatozoaire (fig. 264). Le foyer de ce développement est dans le testicule, de sorte que dans les conditions normales on rencontre à coup sûr, dans la plupart des canalicules séminifères, des spermatozoaires encore contenus dans leur cellule. Règle générale, les spermatozoaires ne deviennent point libres ou ne le deviennent que rarement dans le testicule. Ce n'est donc point là qu'il faudrait les chercher, bien qu'après addition d'eau, il soit impossible de les y méconnaître, parce que sous l'influence de ce liquide les cellules crèvent. Les spermatozoaires ne se dégagent que dans le réseau testiculaire et dans les cônes vasculaires. Mais auparavant il arrive souvent que ceux d'une même cellule, quand ils sont nombreux (10-20), se disposent très régulièrement et parallèlement en un faisceau recourbé dont une des extrémités présente toutes les têtes, l'autre toutes les queues. Lorsque les spermatozoïdes sont en petit nombre, au contraire, ils n'affectent aucun ordre régulier. Les cellules et vésicules éclatent enfin, les filaments spermatiques deviennent libres et remplissent l'épididyme, les uns encore réunis en faisceaux, les autres complétement isolés. Dans les portions inférieures de ce canal, ordinairement l'évolution a parcouru toutes ses phases ; il n'est pas rare cependant de rencontrer, même plus bas, quelques formes intermédiaires, qui n'arrivent à leur état définitif que dans le canal déférent. Il est à remarquer encore que les filaments séminaux, après être sortis de leurs cellules mères, entraînent quelquefois avec eux une portion de ces dernières, qui se montre soit sous la forme d'un capuchon recouvrant la tête, soit sous celle d'appendices globuleux de la queue (voy. mon mémoire dans *Zeitschr. f. wiss. Zool.*, VII, pl. 13, fig. 2).

Étudié dans son ensemble, tel qu'il se présente dans le canal déférent, le sperme est une substance blanchâtre, visqueuse, inodore, qui est composée presque exclusivement de filaments séminaux, unis entre eux par une très faible quantité de liquide. La *composition chimique* de ce sperme pur n'a pas encore été déterminée chez l'homme. Mais Frerichs nous a appris que dans le sperme de la carpe la portion liquide renferme une faible proportion de sulfate et de phosphate alcalin, tandis que les spermatozoïdes sont constitués par une combinaison protéique (bioxyde de protéine, d'après Frerichs), avec 4,05 pour 100 d'une graisse jaunâtre, analogue au beurre, et 5,21 pour 100 de phosphate calcaire. Dans le sperme pur du bœuf j'ai trouvé (*loc. cit.*) : eau, 82,06 ; matériaux solides, 17,94, se décomposant en : graisse phosphorée, 2,165 ; sels, 2,637 ; et substance des spermatozoïdes, 13,138. Cette dernière paraît se rapprocher des substances protéiques.

Le *sperme éjaculé* résulte du mélange de ce sperme pur avec le produit de sécrétion des vésicules séminales, de la prostate et des glandes de Cowper. Il est incolore, opalin, alcalin, et dégage une odeur spéciale; au moment de l'émission, il est visqueux et collant comme du blanc d'œuf ;

en se refroidissant il devient gélatineux, mais au bout d'un certain temps il reprend sa fluidité. Quand on l'examine au microscope, on y trouve, outre les spermatozoïdes, une quantité assez notable d'un liquide transparent, qui, traité par l'eau, forme des flocons, des lambeaux blanchâtres et irréguliers, et qui, sans aucun doute, provient principalement des vésicules séminales. Cette substance d'apparence gélatineuse, que Henle a décrite comme de la fibrine, et que Lehmann considère comme un albuminate de soude, a été réunie par Vauquelin, dans une analyse du sperme éjaculé, avec la substance des spermatozoïdes sous le nom de *spermatine*. Voici la composition que ce dernier chimiste assigne au sperme : spermatine, 6 ; eau, 90; phosphates terreux, 3, et soude, 1.—Quand le sperme se dessèche, il se forme une foule de cristaux de phosphate ammoniaco-magnésien entre les spermatozoïdes qui ne s'altèrent nullement, ce qu'ils doivent probablement à la grande proportion de chaux qu'ils contiennent. Aussi les spermatozoïdes sont-ils encore reconnaissables au bout d'un temps très considérable dans des taches spermatiques qu'on a ramollies ; dans l'eau et dans les liquides de l'économie, ils résistent très longtemps à la putréfaction (Donné les a retrouvés encore au bout de trois mois dans de l'urine putréfiée); la calcination elle-même laisse leur forme intacte (Valentin). L'acide acétique a peu d'action sur eux ; la potasse et la soude caustiques les font pâlir, mais ne les dissolvent que très difficilement; l'acide nitrique au cinquième les modifie à peine au commencement ; même bouillant il ne les dissout pas immédiatement ; l'acide sulfurique les rend extrêmement pâles, les gonfle, mais ne les dissout pas tout de suite, comme il fait, par exemple, pour les cellules épithéliales des canalicules séminifères. L'acide nitrique et la potasse ne les colorent point en jaune, ni le sucre et l'acide sulfurique en rouge. Une solution de nitrate de soude à 6 pour 100 ne les dissout point.

Les *mouvements* des spermatozoïdes font souvent défaut dans le sperme pur, qui est trop concentré ; le plus souvent ils ne se montrent que dans le sperme des vésicules séminales et dans le sperme éjaculé, ou dans le sperme pur étendu d'eau. Ce sont de simples flexions et extensions alternatives ou des mouvements ondulatoires de l'appendice filiforme, qui déterminent, chez l'homme et les mammifères du moins, des déplacements, des tournoiements si rapides, si brusques et si variés, qu'ils ont porté les anciens anatomistes à considérer les éléments du sperme comme des animalcules : dans ces mouvements, c'est toujours la tête qui est en avant. — La durée de ces mouvements dépend de plusieurs circonstances : sur des cadavres il n'est pas rare de les voir persister encore douze ou vingt-quatre heures après la mort (Valentin a même observé, dans un cas, des mouvements très faibles quatre-vingt-quatre heures après la mort), et dans les organes génitaux femelles on peut les constater, chez les mammifères, même après sept ou huit jours révolus ; chez le bœuf, je les ai retrouvés au bout de six jours. L'*eau* et *toutes les dissolutions très étendues* arrêtent les mouvements des spermatozoïdes, et donnent naissance au phénomène

appelé *enroulement*, c'est-à-dire que la queue du spermatozoïde s'enroule en spirale sur elle-même, ou bien elle se replie sur le corps en formant une anse. Mais dans cet état, les spermatozoïdes ne sont pas morts, comme on l'a cru généralement jusqu'ici ; j'ai constaté, au contraire, que des solutions concentrées d'un sel alcalin, de sucre, d'albumine, etc., peuvent y faire renaître le mouvement. Tous les liquides animaux à réaction alcaline et à un degré moyen de concentration sont favorables aux mouvements des spermatozoïdes ; au contraire, les *fluides acides* ou *très dilués*, tels que l'urine acide, le lait aigri, le mucus ou la salive acide, la bile diluée, exercent sur eux une influence destructive. Les solutions des *substances neutres*, telles que le sucre, l'albumine, la glycérine, l'urée, l'amygdaline, etc., agissent favorablement quand elles sont moyennement concentrées, défavorablement, au contraire, mais sans tuer les spermatozoaires, quand elles sont trop étendues ou trop concentrées; il suffit d'ajouter, dans le premier cas, une dissolution concentrée, dans le second une certaine quantité d'eau, pour les rappeler à la vie. Les *sels alcalins* agissent exactement de la même manière: le chlorure de sodium ou de potassium, par exemple, est favorable aux mouvements quand il forme une solution contenant 1 pour 100 de principes salins, le sulfate de soude ou le phosphate de soude et de potasse, 3 à 10 pour 100. Les acides, les sels métalliques, les alcalis caustiques, exercent une influence pernicieuse ; mais pour ces deux dernières classes de corps, cette action est précédée, d'après mes observations, d'un moment d'excitation, si bien que la potasse et la soude peuvent être considérées comme les véritables excitants des spermatozoïdes. Les narcotiques ne leur sont défavorables qu'autant qu'ils agissent sur la composition chimique des spermatozoïdes, ou qu'ils sont trop dilués. L'alcool, l'éther, les huiles, la créosote, le chloroforme, le tannin, etc., agissent d'une manière funeste. Pour plus de détails sur l'influence qu'exercent sur les mouvements des spermatozoïdes les différents réactifs, voyez mon mémoire sur ce sujet (*Zeitschr. f. wiss. Zool.*, VII), dans lequel sont mentionnées également les intéressantes recherches de de Quatrefages sur la même question. Le froid suspend les mouvements des filaments spermatiques; il en est de même de la chaleur, quand elle dépasse 43° à 45° Réaumur.

La formation des filaments spermatiques et du sperme s'arrête, en général, à un certain âge; il n'est pas rare, cependant, de trouver encore des spermatozoïdes chez des sujets âgés de soixante, soixante dix et même quatre-vingts ans ; la faculté de reproduction a même été conservée, exceptionnellement, chez de tels sujets. Sur cinquante et un vieillards de soixante à quatre-vingts ans, Duplay a trouvé trente-sept fois des spermatozoïdes ; vingt-sept fois ces derniers étaient complétement normaux ; dans les autres cas, ils présentaient des déformations : ils étaient, par exemple, privés de queue. Après les maladies, tantôt on trouve et tantôt on ne trouve point les spermatozoïdes ; leur absence, dans tous les cas, dépend simplement d'un trouble dans la nutrition.

§ 203. **Enveloppes, vaisseaux et du nerfs testicule.** — Le testicule, revêtu de la membrane albuginée, et une partie de l'épididyme sont enveloppés immédiatement par la *tunique vaginale* (*tunica vaginalis propria*, fig. 259, *b*, *d*, *f*), membrane séreuse très mince, qui est une dépendance du péritoine et en partage complétement la structure. L'épithélium de la vaginale est formé d'une couche de cellules de $0^{mm},01$ d'épaisseur, cellules transparentes, polygonales, qui ont $0^{mm},01$ à $0^{mm},018$ de diamètre, et sont pourvues d'un beau noyau et quelquefois de granulations pigmentaires jaunâtres; au testicule, ces cellules reposent immédiatement sur la tunique fibreuse, ou du moins le feuillet viscéral de la tunique vaginale se confond si bien avec la membrane fibreuse, qu'il est impossible de l'en séparer; sur l'épididyme, au contraire, le feuillet séreux peut être isolé nettement, et se montre composé, comme celui du feuillet pariétal, d'un tissu conjonctif rigide avec des noyaux allongés. La *tunique fibreuse commune* (*tunica vaginalis communis*) s'applique exactement sur la tunique vaginale et enveloppe en outre l'extrémité inférieure du cordon spermatique et l'épididyme; c'est une membrane dense, assez épaisse, formée d'un tissu conjonctif serré sur le testicule, plus lâche au-dessus, et mêlée de fibres élastiques. Entre elle, la tunique vaginale et l'épididyme on trouve, vers les deux tiers inférieurs environ du testicule, une couche de fibres musculaires lisses, unie intimement aux deux organes : c'est la *membrane musculeuse interne du testicule*. A sa face externe s'insère le *crémaster*, formé de fibres musculaires striées. Le *scrotum*, enfin, comprend la *membrane musculeuse externe du testicule* ou le *dartos*, lâchement uni avec la tunique fibreuse commune (voir pour cette membrane le § 38); et *la peau*, caractérisée par sa minceur, son défaut de graisse, la coloration de son épiderme et le nombre de ses glandes adipeuses et sudoripares, la plupart de grandes dimensions.

Les *vaisseaux sanguins* du testicule et de l'épididyme proviennent de l'*artère spermatique ;* remarquable par son faible calibre et son long trajet, cette artère, un des éléments du cordon spermatique, gagne le bord postérieur du testicule et se divise en plusieurs branches dont les unes pénètrent immédiatement dans le corps d'Highmor, et dont les autres serpentent dans l'épaisseur de l'albuginée et à sa face interne pour gagner le bord antérieur du testicule. Les vaisseaux destinés au parenchyme testiculaire partent soit du corps d'Highmor, soit des points où les cloisons fibreuses se détachent de l'albuginée, cheminent dans ces cloisons et envoient dans l'intérieur des lobules une foule de ramuscules, qui forment autour des canalicules un réseau à larges mailles, composé de capillaires de $0^{mm},007$ à $0^{mm},18$ de diamètre. L'épididyme présente un réseau analogue, mais plus lâche encore, à la formation duquel participe également l'artère déférentielle (fig. 261). Le scrotum et les autres enveloppes des testicules reçoivent de nombreuses branches vasculaires des artères scrotales et honteuses externes. — Les *veines* accompagnent les artères, et quant aux *lymphatiques*, ceux du scrotum et de la tunique vaginale sont fort nom-

breux; d'un autre côté, les belles recherches de Panizza (*Osservazioni*, tab. VIII), confirmées par Arnold, nous ont appris que ceux du testicule sont fort développés; ils proviennent soit de l'intérieur, soit de la surface du testicule et de l'épididyme et forment un beau réseau sous la membrane séreuse; de ce réseau naissent plusieurs troncs qui font partie du cordon, s'unissent à ceux des enveloppes du testicule et se jettent enfin dans les ganglions lombaires.

Les *nerfs testiculaires* sont peu nombreux; ils proviennent du plexus spermatique et gagnent le testicule avec les artères. C'est en vain que je me suis efforcé d'étudier leur trajet dans l'intérieur de l'organe; rarement, en effet, on voit des nerfs à contours foncés dans l'intérieur du parenchyme, même sur les artérioles du plus fort calibre.

§ 204. **Canal déférent, vésicules séminales et glandes accessoires.** — Le canal déférent est un tube cylindrique de 2 à 3 millimètres de largeur moyenne, dont les parois ont 1 millimètre à $1^{mm},4$ d'épaisseur, et la lumière $0^{mm},5$ à $0^{mm},6$ de diamètre. Il se compose d'une *membrane fibreuse* extérieure, très mince, d'une épaisse couche de *fibres musculaires lisses*, placée en dedans de la première, et d'une *membrane muqueuse*, qui tapisse la face interne de cette dernière. La *couche musculeuse* a $0^{mm},8$ à $1^{mm},3$ d'épaisseur; elle est formée, en dehors, de fibres longitudinales, en couche épaisse; à sa partie moyenne, de fibres circulaires ou obliques, formant une couche non moins puissante, et en dedans, enfin, de fibres longitudinales, dont l'épaisseur totale mesure 1/5e de celle de la tunique musculeuse tout entière. Les éléments de cette membrane sont des fibres-cellules rigides et pâles, longues de $0^{mm},2$, et larges de $0^{mm},009$ à $0^{mm},014$ à leur partie moyenne; ils sont réunis par un peu de tissu conjonctif, mélangé de quelques fibrilles élastiques très pâles. La *membrane muqueuse*, dont l'épaisseur est de $0^{mm},27$, est blanche, plissée longitudinalement; dans la portion inférieure et la plus large du canal déférent, elle présente une foule de petites dépressions qui lui donnent un aspect réticulé. Ses deux tiers externes sont plus blancs et contiennent un des réseaux élastiques les plus serrés que je connaisse; plus en dedans, au contraire, on rencontre une couche mince de tissu conjonctif vaguement fibrillaire, parsemée de noyaux, sur laquelle repose une simple couche d'épithélium pavimenteux. Les éléments de cet épithélium sont des cellules de $0^{mm},01$ à $0^{mm},018$ de diamètre, et contiennent tous une certaine quantité de granulations pigmentaires brunâtres, d'où la coloration jaunâtre de la face interne de la muqueuse. Les *vaisseaux* du canal déférent sont très distincts dans la tunique fibreuse interne; ils pénètrent également dans les couches musculeuses et muqueuses, où ils forment des réseaux lâches, composés de capillaires qui ont $0^{mm},007$ à $0^{mm},01$ de largeur. D'après Swan (*Nerves of the Human Body*, pl. V, 82; pl. VI, 81), le canal déférent reçoit, dans sa portion pelvienne, de nombreuses ramifications nerveuses très fines, formant autour de lui un plexus qui communique avec les plexus vésicaux latéraux et moyens, avec le plexus hémorrhoïdal et avec le plexus

hypogastrique. Je me suis assuré de l'existence de ces nerfs, qui sont formés de fibres fines et de fibres de Remak, mais que je n'ai pu poursuivre dans l'intérieur du canal déférent.

Les *conduits éjaculateurs* et les *vésicules séminales* présentent une structure fort analogue à celle du canal déférent, dont ces dernières ne sont, comme on sait, que des appendices terminés en cæcum et garnis de prolongements verruqueux, tubuleux ou même arborescents. Les conduits éjaculateurs, dans leur partie supérieure, ont des parois musculeuses comme celles du canal déférent, mais plus minces. Vers la prostate, les tuniques s'amincissent encore davantage ; mais on retrouve, jusqu'à leur terminaison, des fibres musculaires mêlées à une quantité notable de tissu conjonctif et élastique. Les parois des vésicules séminales sont beaucoup plus minces que celles du canal déférent ; elles ont d'ailleurs exactement la même structure, si ce n'est que la membrane muqueuse, très distincte et vasculaire, offre dans toute son étendue des dépressions alvéolaires. Extérieurement, les vésicules séminales sont entourées d'une membrane formée en partie de tissu conjonctif seulement, en partie de tissu conjonctif et de *fibres musculaires lisses :* cette dernière conformation se voit notamment à la face postérieure. Cette enveloppe pénètre également entre les diverses circonvolutions des vésicules et les unit entre elles; elle forme de plus, entre les extrémités inférieures des deux vésicules, un large ruban musculeux.— Les vésicules séminales *contiennent*, à l'état normal, un liquide transparent, légèrement visqueux, qui se transforme après la mort en une substance gélatiniforme, mais qui acquiert bientôt une fluidité parfaite. Ce liquide renferme une matière protéique très soluble dans l'acide acétique, évidemment la même que celle qui existe dans la portion liquide du sperme éjaculé. Très souvent j'ai rencontré, ainsi qu'un grand nombre d'observateurs, des spermatozoïdes dans les vésicules, dont la fonction principale est bien certainement de sécréter un liquide spécial. Les *nerfs* des vésicules séminales proviennent du grand sympathique et de la moelle épinière, en outre d'un plexus très riche, *plexus séminal*, dont les filets pénètrent en partie dans les tuniques des vésicules, où il est impossible de les suivre, en partie dans la prostate, où ils constituent le *plexus prostatique*, qui reçoit également des filets du plexus vésical et du plexus hypogastrique.

La *prostate*, d'après mes observations, est un organe tellement musculeux que la substance glandulaire forme à peine plus du tiers ou de la moitié de sa masse totale. En procédant de dedans en dehors, on rencontre d'abord une muqueuse fort mince, dont l'épithelium est composé de deux couches, la plus superficielle formée de cellules cylindriques ; en dedans de la muqueuse, et unie intimement avec elle, se trouve une couche de fibres longitudinales jaunâtres, étendue en partie entre le trigone vésical et la crête uréthrale, et en partie indépendante des muscles de la vessie : cette couche est formée en égale quantité de tissu conjonctif avec des fibres élastiques et de fibres musculaires lisses. On rencontre ensuite une épaisse couche de fibres circulaires qui se continue avec le sphincter vésical et qui s'étend

jusqu'au *caput gallinaginis;* cette couche a la même structure que la précédente, je l'appellerai *sphincter de la prostate.* Ces différents plans musculaires enlevés, on tombe enfin sur le véritable tissu glandulaire de la prostate, lequel forme par conséquent la portion la plus externe de l'organe, mais dont quelques lobules, cependant, plongent dans les couches musculeuses, et dont les nombreux canaux excréteurs traversent les fibres circulaires et longitudinales pour s'ouvrir sur les côtés du *verumontanum.* La substance glandulaire de la prostate est très dense et d'une couleur gris rougeâtre ; elle se divise assez facilement en fibres dans le sens du diamètre transversal de l'organe, ou, plus exactement, elle rayonne des côtés du *verumontanum* vers tous les points de la surface extérieure, et se compose, d'une part, d'un certain nombre de gros faisceaux, évidemment *musculaires*, réunis par du tissu conjonctif, d'autre part, de *glandules prostatiques.* Celles-ci, au nombre de trente à cinquante, appartiennent aux glandes acineuses composées; elles sont piriformes ou coniques, et se distinguent des glandes en grappes ordinaires par leur texture très lâche, par leurs vésicules nettement pédiculées et par leurs lobules primitifs peu développés, particularités qui tiennent en partie au tissu musculaire abondant qui sépare leurs divers éléments. Les *vésicules glandulaires* sont piriformes ou sphériques; elles ont $0^{mm},1$ à $0^{mm},2$ de diamètre, et sont revêtues intérieurement d'une couche de cellules épithéliales polygonales ou cylindriques, de $0^{mm},009$ à $0^{mm},01$ de hauteur, qui renferment des granulations pigmentaires brunâtres; l'épithélium des conduits excréteurs est formé de cellules cylindriques, comparables à celles de la portion prostatique de l'urèthre. La prostate paraît *sécréter* une matière analogue à celle que fournissent les vésicules séminales ; car, d'après Virchow, les concrétions connues sous le nom de *calculs prostatiques* seraient formées d'une substance protéique soluble dans l'acide acétique, et identique avec celle que l'on trouve dans les vésicules séminales ; ces concrétions sont arrondies, composées de couches concentriques, et atteignent un diamètre de $0^{mm},07$ à $0^{mm},2$ et plus. — La prostate est enveloppée étroitement d'une membrane fibreuse riche en fibres musculaires lisses ; elle reçoit un nombre assez considérable de *vaisseaux*, parmi lesquels les nombreux capillaires qui entourent les glandules et un riche réseau veineux qui se trouve au-dessous de la muqueuse uréthrale, méritent une mention spéciale. Le trajet des *nerfs* dans l'intérieur de la prostate est encore inconnu.

L'*utérus mâle* ou la *vésicule prostatique*, contenu dans le vérumontanum, entre les deux conduits éjaculateurs, présente des parois d'un blanc jaunâtre, composées principalement de tissu conjonctif et de fibrilles élastiques ; à ces éléments s'ajoutent, dans le col de l'utricule, quelques rares fibres musculaires lisses; ces fibres sont très abondantes dans le fond de l'organe, revêtu à sa face interne d'un épithélium cylindrique.

Les *glandes de Cowper* sont des glandes en grappe composées, compactes, dont les vésicules terminales ont $0^{mm},05$ à $0^{mm},1$ de diamètre, et sont tapissées d'un épithélium pavimenteux, tandis que les canaux excré-

teurs possèdent un épithélium cylindrique. La membrane délicate qui sert d'enveloppe à la glande tout entière, de même que le stroma intérieur, présente une assez grande quantité de *fibres musculaires lisses;* récemment j'ai trouvé également de ces fibres, en mince couche longitudinale, sur les canaux excréteurs de 1/2 millimètre de diamètre. Ces glandes sécrètent un *mucus ordinaire*, qu'il est facile d'extraire des canaux excréteurs.

§ 205. **Organes de la copulation.** — L'*organe de la copulation*, chez l'homme, c'est le *pénis* ou la *verge*, composé de trois corps vasculaires et érectiles, c'est-à-dire des *corps spongieux* ou *caverneux;* il est fixé au bassin, et perforé par le canal de l'urèthre; outre son enveloppe cutanée, il est revêtu de plusieurs membranes fibreuses distinctes ; trois muscles spéciaux se rattachent à cet organe.

Les *corps caverneux* du pénis sont deux cylindres écartés l'un de l'autre en arrière, réunis en avant et séparés seulement par une cloison incomplète ; ils présentent à considérer une *membrane d'enveloppe fibreuse*, *membrane albuginée*, et un *tissu spongieux*. La membrane fibreuse est blanche, brillante, très dense; elle a 1 millimètre d'épaisseur, et forme non seulement l'enveloppe extérieure des corps spongieux, mais encore la cloison mince et incomplète qui les sépare l'un de l'autre dans leur moitié antérieure ; elle se compose de tissu conjonctif ordinaire, mélangé, comme dans les ligaments et les tendons, d'une foule de fibres élastiques fines. A sa face interne se voit le *tissu spongieux*, tissu rougeâtre, composé d'une multitude innombrable de fibres et de lamelles (*trabécules des corps caverneux*) réunies pour constituer des mailles étroites, polygonales qui s'anastomosent toutes entre elles et ressemblent d'une manière frappante aux vacuoles d'une éponge. Ces mailles ou *espaces veineux* des corps spongieux sont remplies pendant la vie par du sang veineux. Toutes les trabécules ont la même structure ; elles sont recouvertes extérieurement d'une couche simple de cellules épithéliales pavimenteuses, qui adhèrent très intimement ensemble et qu'il est souvent impossible d'isoler. Au-dessous de l'*épithélium des espaces veineux* on rencontre le tissu fibreux proprement dit, composé de parties sensiblement égales de tissu conjonctif et élastique et de fibres musculaires lisses, et servant d'enveloppe, dans un certain nombre de trabécules, mais non dans toutes, à des artères et à des nerfs plus ou moins volumineux. Les éléments musculaires des trabécules se reconnaissent déjà, sous l'influence de l'acide acétique, à leurs noyaux, qui sont tout à fait caractéristiques ; mais en les traitant par l'acide nitrique au cinquième, on peut les isoler en grand nombre, et constater que ce sont des fibres-cellules qui ont $0^{mm},05$ à $0^{mm},07$ de longueur sur $0^{mm},005$ à $0^{mm},0052$ de largeur.

Le *corps spongieux de l'urèthre* présente exactement la même texture que ceux du pénis ; seulement 1° la *membrane fibreuse*, qui dans le bulbe forme aussi un rudiment de cloison, est beaucoup plus mince, moins blanche et plus riche en éléments élastiques; 2° les espaces veineux y sont plus étroits, surtout dans le gland; 3° les trabécules y sont plus fines et

plus riches en fibres élastiques; leur structure est d'ailleurs la même.

Nous devons ici parler de *l'urèthre de l'homme*. Au *niveau de l'isthme*, c'est un canal indépendant des parties voisines; à son origine et à sa terminaison, il est formé simplement par une membrane muqueuse, qu'entourent la prostate et le corps spongieux de l'urèthre. La *muqueuse uréthrale* présente d'abord une couche longitudinale de tissu conjonctif, riche en fibres élastiques; au-dessous de cette couche on rencontre, non-seulement dans la portion prostatique, comme il a été mentionné, mais encore dans la portion membraneuse, des fibres musculaires lisses mêlées au tissu fibreux ordinaire. Ces fibres musculaires, moins développées, il est vrai, dans cette dernière, sont dirigées en long et en travers; elles recouvrent les fibres striées qui composent le *muscle uréthral*. Même dans la portion spongieuse, le tissu sous-muqueux présente encore çà et là des fibres musculaires, et toujours, à une certaine profondeur, on tombe sur des fibres longitudinales mélangées de tissu musculaire plus ou moins abondant; or, ces fibres ne peuvent être envisagées comme appartenant au corps caverneux, car il n'y a point entre elles d'espaces veineux; elles constituent une membrane continue qui forme la limite du tissu spongieux du côté de la muqueuse uréthrale. — L'*épithélium* de l'urèthre est composé de cellules cylindriques pâles, de $0^{mm},027$ de longueur; mais au-dessous d'elles, on trouve une ou peut-être deux couches de petites cellules arrondies ou oblongues. Dans la moitié antérieure de la fosse naviculaire, on observe déjà des papilles de $0^{mm},07$ de longueur et un épithélium pavimenteux de $0^{mm},09$ d'épaisseur. Dans l'isthme et dans la portion spongieuse de l'urèthre, on rencontre un assez grand nombre de glandes de Littre; ces glandes ont $0^{mm},65$ à 1 millimètre de diamètre, et ressemblent, en général, aux glandes en grappe, dont elles se distinguent néanmoins par la forme tubuleuse et le trajet, souvent très flexueux, de leurs vésicules glandulaires; celles-ci ont jusqu'à $0^{mm},09$ et même $0^{mm},18$ de largeur. On trouve aussi çà et là, au milieu des glandes de Littre, des glandules plus simples (fig. 265); dans la portion prostatique enfin, elles font place à de simples follicules muqueux, analogues à ceux que nous avons décrits dans le col vésical. Les canaux excréteurs des glandes de Littre ont 2 à 5 millimètres de longueur; ils se portent en avant et perforent obliquement la membrane muqueuse. Leur épithélium, de même que celui des vésicules, est cylindrique, mais se rapproche plus ou moins de l'épithélium pavimenteux (fig. 265). Les glandes de Littre

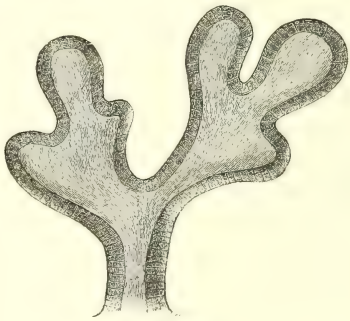

Fig. 265.

Fig. 265. — Glande de Littre de la fosse naviculaire chez l'homme. Grossissement de 350 diamètres.

sécrètent du *mucus* ordinaire, qu'on trouve souvent accumulé en quantité considérable dans les vésicules dilatées. — On a donné le nom de *lacunes de Morgagni* à des dépressions de la muqueuse dont l'existence est loin d'être constante et dans lesquelles je n'ai trouvé aucun élément glandulaire.

L'*aponévrose pénienne* est une membrane fibreuse, riche en fibres élastiques, qui entoure le pénis depuis sa racine jusqu'au gland ; au niveau de la racine elle se continue avec l'aponévrose du périnée et de la région inguinale; elle contribue également à la formation du *ligament suspenseur de la verge*, étendue de la symphyse pubienne à la face dorsale de cette dernière, et renfermant une grande quantité de véritable tissu élastique. En dehors elle se continue, sans ligne de démarcation, avec la *peau* de la verge. La peau conserve les caractères du tégament externe jusqu'au bord libre du *prépuce*, formé par une simple duplicature de cette membrane, qui se distingue néanmoins par sa finesse et par son tissu sous-cutané spécial ; ce dernier est très abondant, dépourvu de graisse, et renferme une couche de fibres musculaires lisses qui se continue avec le *dartos* (voy. § 38), et se prolonge en avant jusque dans le prépuce. A partir du bord libre du prépuce, la membrane d'enveloppe du pénis prend le caractère des muqueuses ; elle cesse de présenter des poils et des glandes sudoripares, mais elle offre des papilles très développées, et s'amincit encore davantage. Sur le gland elle est intimement unie au tissu spongieux, et l'épithélium qui la couvre est plus mou (§ 46, fig. 58, 4), mais a toujours $0^{mm},075$ à $0^{mm},1$ d'épaisseur. Quant aux glandes sébacées (*glandes de Tyson*), qu'on trouve en ce point, et pour ce qui est du *smegma* préputial, voy. le § 77, p. 187.

Les *artères du pénis* proviennent de la honteuse interne, et ne présentent une disposition spéciale que dans le corps caverneux. Abstraction faite de quelques ramuscules de l'artère dorsale, les corps caverneux ne reçoivent que les *artères profondes du pénis ;* ces artères, après avoir envoyé quelques branches dans le bulbe des corps caverneux, se dirigent d'arrière en avant, placées sur les côtés de la cloison et entourées d'une gaîne de tissu conjonctif qui se continue avec le réseau des trabécules. Dans ce trajet, elles fournissent au tissu spongieux de nombreux rameaux, anastomosés entre eux ; quelquefois ces rameaux, qui sont très flexueux, si ce n'est pendant l'érection, occupent l'axe des trabécules, s'y divisent un grand nombre de fois et s'ouvrent enfin, par des capillaires de $0^{mm},014$ à $0^{mm},02$ de diamètre, dans les espaces veineux, sans former de réseaux capillaires. Dans la partie postérieure du pénis on trouve, comme J. Müller l'a vu le premier, un grand nombre de branches artérielles de $0^{mm},09$ à $0^{mm},18$ de largeur, réunies ordinairement en groupes de 3 à 10, et recourbées en tire-bouchon (*artères hélicines*) Ces artères ne se terminent point en cul-de-sac, comme on l'a cru ; de leur extrémité en doigt de gant partent, d'après mes observations, des vaisseaux très fins de $0^{mm},014$ à $0^{mm},02$ de largeur, dont le trajet ultérieur n'offre rien de spécial, et qui s'ouvrent dans les sinus veineux. La même distribution artérielle s'observe dans le corps caverneux de l'urèthre, qui reçoit des

branches des artères bulbeuse, bulbo-uréthrale et dorsale ; dans le bulbe se rencontrent également des artères hélicines. — Les *veines* naissent, si l'on veut, des espaces veineux; ces espaces communiquent tous ensemble, et donnent naissance, en différents points, à de courts canaux de décharge ou *veines émissaires*, qui vont s'ouvrir dans les veines extérieures, pourvues de parois propres (*veine dorsale*, *veines profondes* et *veine bulbeuse*). — Les *vaisseaux lymphatiques* forment, dans la peau du gland, dans le prépuce et

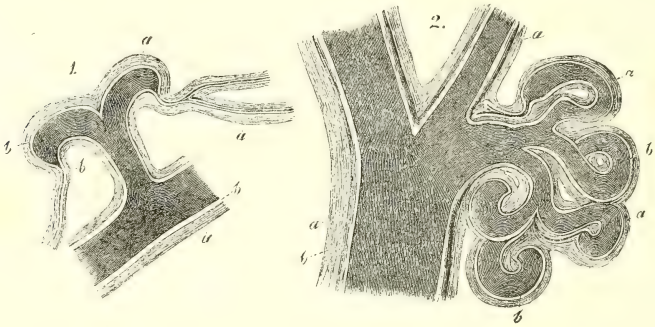

dans le fourreau de la verge, des réseaux très fins et très serrés, d'où partent plusieurs troncs lymphatiques qui marchent à côté des vaisseaux dorsaux pour aboutir aux ganglions inguinaux superficiels. D'après Mascagni, Fohmann et Panizza, il y aurait aussi de nombreux lymphatiques dans l'intérieur du gland, autour de l'urèthre, lesquels s'appliqueraient sur l'urèthre pour gagner les glandes pelviennes.

Les *nerfs du pénis* proviennent du nerf honteux interne et du plexus caverneux du grand sympathique. Le nerf honteux interne se ramifie principalement dans la peau et dans la muqueuse uréthrale ; il fournit très peu de branches aux corps caverneux, qui seuls reçoivent des branches du grand sympathique. Les rameaux du nerf honteux interne se terminent comme tous les nerfs cutanés ; on trouve spécialement dans le gland de nombreuses bifurcations de fibres primitives et des rudiments de corpuscules de Meissner. Le mode de terminaison des branches sympathiques est encore inconnu, bien qu'il soit facile de démontrer, dans les trabécules des corps caverneux, des filets nerveux composés de tubes minces et de fibres de Remak.

Fig. 266. — Artères des corps caverneux du pénis de l'homme, remplies de matière à injection. Grossissement de 30 diamètres.

1. Petite artère avec une branche latérale qui se divise en deux artères hélicines; des extrémités de ces dernières partent deux vaisseaux très fins, qui cheminent dans l'épaisseur d'une trabécule.

2. Cinq artères hélicines reposant sur une grosse branche artérielle par l'intermédiaire d'un court pédicule. Sur deux d'entre elles on voit des vaisseaux efférents très fins; les autres semblent se terminer en cul-de-sac *a*, tissu des trabécules, se montrant ici sous la forme de gaînes autour des anneaux artériels et des artères hélicines; *b*, paroi artérielle.

Les muscles lisses des corps caverneux sont très développés dans le pénis du cheval et de l'éléphant, mais on les retrouve aussi chez les autres mammifères. Depuis que Valentin et Henle ont déclaré que les artères hélicines sont des productions artificielles, résultant de ce que les trabécules coupées en travers se roulent en spirale, ou de ce que certains vaisseaux se retirent dans l'intérieur des trabécules tendues, la plupart des anatomistes rejettent, *à tort selon moi*, l'existence de ces artères. Les artères hélicines existent; j'ai constaté, en outre, un fait général que J. Müller n'a observé que dans quelques cas isolés, c'est-à-dire que des extrémités des artères hélicines part un vaisseau très fin, presque capillaire; ce n'est donc qu'en apparence qu'elles se terminent en cul de-sac. On ne peut guère prouver, néanmoins, que ces culs-de sac sont toujours une simple apparence, et il serait possible que Müller eût encore raison sur ce point. Il est certain, d'autre part, que les artères hélicines ne sont pas de simples anses vasculaires, comme le veut Arnold; dans un cas, cependant, j'ai vu une anse à la place des artères hélicines.

§ 206. **Considérations physiologiques.** — Le testicule commence à se développer dans le second mois de la vie embryonnaire, selon toute apparence aux dépens d'un blastème spécial, situé au côté interne du corps de Wolff. Au début, il ressemble complétement à l'ovaire; plus tard, quand le corps de Wolff commence à disparaître, une partie de ses canalicules, dont les corpuscules de Malpighi se résorbent, entrent en communication avec le testicule et constituent l'épididyme, tandis que le conduit excréteur de cette glande devient le canal déférent. Par suite d'un phénomène incomplétement expliqué jusqu'ici, et sous l'action du *gubernaculum testis*, composé, ainsi que Donders (*Ned. Lancet.*, 1849, p. 382) l'a vu le premier, de fibres musculaires striées et de fibres musculaires lisses, le testicule descend dans le scrotum, en entraînant avec lui le péritoine qui le recouvre; ce dernier, en s'unissant avec le cul-de-sac péritonéal qui préexiste dans le scrotum, produit la séreuse propre ou tunique vaginale du testicule. — La *vésicule prostatique*, qui est l'analogue de l'utérus et peut-être du vagin, est un reste des conduits de Müller; chez la femme, ces deux canaux, qui descendent au côté externe des corps de Wolff, deviennent les oviductes et s'unissent ensemble à leur extrémité inférieure pour former l'utérus et le vagin; chez l'homme, ils disparaissent, à l'exception de leur partie supérieure, qui devient l'hydatide de Morgagni, et de leur extrémité inférieure. Le *vas aberrans*, ainsi que les productions analogues qu'on rencontre à la tête de l'épididyme (voy. mon *Anat. microsc.*, II, 2, p. 392), et qui souvent se transforment en kystes spermatiques (hydatides de Morgagni non pédiculées, Luschka), est un reste des canalicules du corps de Wolff qui n'ont pas contracté d'adhérences avec le testicule. — Les *vésicules séminales* résultent d'une dépression en doigt de gant des canaux déférents, quant à la prostate, aux glandes de Cowper et aux autres glandes, elles se forment très probablement par le même mécanisme que celles des autres régions, et aux

dépens de l'épithélium de la muqueuse uréthrale. Le pénis naît des os du bassin, et ce n'est que plus tard que ses deux bords se rejoignent en dessous pour embrasser l'urèthre.

Le *développement histologique* de ces diverses parties nous est peu connu. Les testicules sont formés primitivement d'une masse celluleuse homogène, dans laquelle, cependant, on distingue bientôt des séries transversales, premiers rudiments des canalicules spermatiques. Ceux-ci constituent d'abord des cylindres rectilignes, étendus du bord externe du testicule vers son interne, et terminés en cul-de-sac; il est probable qu'ils sont pleins dans l'origine, et que ce n'est que plus tard qu'ils se creusent d'une cavité, circonscrite par une membrane propre. En se développant de plus en plus, surtout dans le sens de la longueur, et en poussant des bourgeons latéraux, ces canaux primitifs donnent naissance aux canalicules séminifères, si flexueux et si longs : chacun d'eux paraît produire tout un lobule de canalicules. L'albuginée du testicule et les prolongements qu'elle envoie dans l'intérieur de l'organe, naissent du blastème primitif du testicule et se montrent en même temps que les canalicules spermatiques.

Quant aux phénomènes physiologiques que présentent les organes génitaux mâles chez l'adulte, je ferai remarquer que chez les animaux la *sécrétion du sperme* n'est point un acte continu, comme celle de l'urine ; elle est intermittente, et n'a lieu qu'à l'époque du rut. Chez l'homme, l'aptitude, au moins, à sécréter du sperme existe toujours ; mais il ne s'ensuit nullement, à mon avis, que le sperme se développe d'une manière non interrompue, ni qu'il y ait résorption de celui qui n'est point évacué. On peut admettre avec non moins de raisons que les canalicules spermatiques ne sécrètent du sperme que lorsque, par suite d'union sexuelle et de perte séminale, une portion du produit a été évacuée au dehors et qu'une excitation particulière du système nerveux a déterminé un afflux sanguin plus considérable vers le testicule. Quant à l'idée d'une résorption du sperme formé, phénomène dont le siége ne pourrait être placé que dans le canal déférent et dans les vésicules séminales, elle ne repose sur aucun fait certain; les phénomènes qu'on observe chez les animaux à la suite du rut, n'appartiennent point à cette catégorie; bien plus, cette circonstance qu'on ne trouve ni dans le canal déférent, ni dans les vésicules aucune trace indiquant une décomposition du sperme, me semble en opposition directe avec l'hypothèse d'une résorption. Je ne voudrais pas nier, toutefois, que sans évacuation spermatique le développement du sperme est impossible, qu'une nourriture copieuse et excitante, une excitation sexuelle non satisfaite produisent dans les testicules une turgescence souvent accompagnée de sensations douloureuses, et très probablement aussi une formation de sperme. Si plus tard cette turgescence disparaît, cela ne prouve pas d'une manière irréfragable qu'il se soit fait une résorption, attendu qu'un changement dans la quantité de sang contenue dans le testicule, et le passage du sperme dans le canal déférent suffisent pour expliquer le retour à l'état normal. — Le liquide évacué pendant l'éjaculation n'est point du sperme pur ; il est formé, en grande

partie, des produits de sécrétion des vésicules séminales et de la prostate, et ne donne nullement la mesure du degré d'énergie de la sécrétion spermatique. Celle-ci, bien certainement, n'est ni brusque ni abondante; cette proposition n'a rien de surprenant pour qui envisage la petite quantité de sang que reçoit le testicule et la lenteur avec laquelle s'y fait la circulation; mais elle est démontrée aussi par l'observation directe, car on sait qu'après un coït plusieurs fois répété, toujours un certain temps est nécessaire, même chez les individus les plus robustes, pour qu'une nouvelle sécrétion de sperme puisse se faire. Les liquides sécrétés par les glandes accessoires ont simplement pour but de diluer le sperme.

Il est inutile, de nos jours, de démontrer que les *filaments spermatiques* ne sont point des *animalcules*, que ce sont des parties élémentaires de l'organisme mâle; il est vrai que nous ignorons encore, et que nous ignorerons sans doute encore longtemps la cause des singuliers mouvements des spermatozoïdes, lesquels ont évidemment pour but de transporter ces derniers de l'utérus, où ils sont jetés probablement dans tout coït fécondant, sur l'œuf et dans son intérieur. Il est hors de doute aussi que les spermatozoïdes sont la partie véritablement fécondante du sperme; les anciennes expériences de Prévost, Dumas, Schwann et Leuckart sur le sperme filtré, et surtout les faits récemment découverts par Newport (*Philos. Trans.*, 1853, II, p. 33), ont mis cette opinion au-dessus de toute contestation. Newport a vu, en effet, et Barry avait avancé le même fait depuis plusieurs années, que les spermatozoïdes pénètrent réellement dans l'intérieur de l'œuf, ce qui vient d'être confirmé par Bischoff pour l'œuf de la grenouille, par Bischoff et Meissner pour l'œuf du lapin (voy. Bischoff, *Confirmation du fait annoncé par Newport et Barry que les spermatozoïdes pénètrent dans l'œuf*, Giessen, 1854). Si les spermatozoïdes qui se meuvent sont seuls fécondants, cette circonstance ne peut plus être rattachée à une action dynamique comme on l'a fait à une époque où l'on ne savait point que les filaments spermatiques pénètrent dans l'œuf; il est, au contraire, infiniment vraisemblable que ces filaments se mêlent matériellement avec le vitellus, auquel ils donnent ainsi la faculté de se développer. Mais il faut avouer qu'il reste encore bien des points douteux dans l'histoire de la fécondation.

Pendant la copulation il se passe de nombreux phénomènes de motilité, parmi lesquels ceux qui déterminent l'éjaculation et l'érection doivent seuls nous occuper ici. Dans l'éjaculation il faut envisager avant tout l'action des canaux déférents, lequels sont pourvus de puissantes parois musculaires et qui, ainsi que Virchow et moi l'avons vu sur un supplicié, se raccourcissent et se rétrécissent avec une énergie extraordinaire sous l'influence du galvanisme; il faut tenir compte ensuite des contractions des vésicules séminales, de la prostate, si riche en éléments musculaires, et naturellement des muscles striés de l'urèthre et du pénis. J'ai montré (*Würzb. Verh.*, II), et je soutiens toujours, malgré les remarques de Funke (*Phys. de Günther*), que l'érection résulte d'un relâchement et des fibres musculaires contenues dans les trabécules du tissu spongieux, et de la tunique

moyenne des artères que ces trabécules renferment, état qui permet au tissu spongieux de se remplir de sang, comme fait une éponge qu'on cesse de comprimer. La rigidité n'implique nullement un obstacle au retour du sang veineux, ni un arrêt de la circulation, et il n'existe pas le moindre appareil en état de produire ces phénomènes; elle survient aussitôt que les muscles sont complétement relâchés et les sinus bien distendus. L'érection cesse quand les muscles, se contractant de nouveau, rétrécissent les espaces veineux et chassent le sang qui s'y était accumulé. Dernièrement, sur un supplicié, nous avons vu les corps caverneux du pénis mis à nu se contracter très énergiquement sous l'influence de l'électricité. Pendant l'éjaculation, les muscles ischio-caverneux et bulbo-caverneux, en comprimant la racine du pénis et les veines dorsales, augmentent la rigidité des parties antérieures; mais dans aucune circonstance ils ne peuvent contribuer en quoi que ce soit à produire l'érection. Je ne vois pas quelle peut être la fonction des artères hélicines; il est certain qu'elles ne sont pour rien dans le phénomène de l'érection, attendu qu'elles n'existent point dans toutes les parties du pénis humain, et qu'elles font défaut chez une foule d'animaux.

En général, l'*étude des organes génitaux* de l'homme ne présente point de grandes difficultés. Les *canalicules spermatiques* s'isolent avec une extrême facilité, et en les déplissant avec quelque soin, on trouve toujours quelques points où les canalicules se divisent. Pour les examiner dans tout leur trajet, il est nécessaire de les injecter, d'après les données de Lauth ou de Cooper, qu'on trouve rapportées dans tous les manuels. Lauth commence par mettre le testicule dans l'eau tiède pendant deux à trois heures; il exprime ensuite autant que possible le sperme de l'épididyme, et place l'organe trois ou quatre heures dans une solution de sous-carbonate d'ammoniaque, ou huit à douze heures dans une solution saturée de carbonate de potasse, ou une faible dissolution de potasse caustique, toutes substances qui dissolvent en partie les cellules séminifères et l'épithélium; puis il exprime de nouveau le testicule, le place dans de l'eau alcalinisée, et l'injecte au mercure, sous une faible pression d'abord, plus forte ensuite: l'injection dure environ une heure et demie à deux heures. Sitôt que le liquide a pénétré dans le canal efférent, il faut réduire la colonne de mercure à 15 centimètres, sans quoi on produirait des ruptures dans les canalicules spermatiques, dont la réplétion exige encore plusieurs heures. Cooper plaçait une canule fine dans les vaisseaux efférents, et c'est par là qu'il poussait l'injection. Gerlach recommande, pour les recherches microscopiques, une solution de gélatine colorée avec du carmin ou du chromate de plomb. Le canal déférent peut être étudié parfaitement sur des tranches durcies ou desséchées : il en est de même des glandules de la prostate; les muscles de cette dernière et des corps caverneux ne sont distincts que sur des pièces fraîches ou traitées par l'acide nitrique. Les artères hélicines se reconnaissent déjà sur des préparations fraîches, au voisinage des gros troncs artériels : mais des pièces finement injectées permettent de les voir beaucoup mieux.

Bibliographie — A. Cooper, *Obs. on the Structure and Diseases of the Testis*. London, 1830, avec 24 planches. — E. A. Lauth, *Mém. sur le testicule humain*, dans *Mém. de la Société d'histoire naturelle de Strasbourg*, I, 1833. — C. Krause, *Vermischte Beobachtungen*, dans *Müll. Arch.*, 1837. — E.-H. Weber, *De arteria spermatica deferente, de vesica prostatica et vesiculis seminalibus Progr.*, 1836, dans *Progr. collecta*, II, 1851, p. 178; *Zusätze zur Lehre vom Bau und den Verrichtungen der Geschlechtsorgane*. Leipzig, 1846. — C.-J. Lampferhoff, *De vesicularum seminalium natura et usu*. Berol., 1835. — Pittard, art. Vesiculæ seminales, dans *Todd's Cyclop.*, p. LXII. — R. Leuckart, *Vesicula prostatica*, *ibid.* — Luschka,

Die Appendicularge bilde der Hoden, dans *Virchow's Arch.*, II, p. 310. — Kölliker, *Ueber die glatten Muskeln der Harn-und Geschlechtsorgane*, dans *Beiträge zur Kenntniss der glatten Muskeln, Zeitschr. f. wiss. Zool.*, I. — Fr. Leydig, *Zur Anatomie der männlichen Geschlechtsorgane und Analdrüsen der Säugethiere*, dans *Zeitschrift f. wiss. Zool.*, II. — A. v. Leeuwenhök, *Arcana naturæ*, p. 59. — Prévost et Dumas, dans *Annal. des scienc. nat.*, III, 1824, et *Mém. de la Soc. d'hist. nat. de Genève*, I, p. 188, ainsi que dans *Meck. Arch.*, VII. 454. — R. Wagner, *Die Genesis der Samenthierchen*, dans *Müll. Arch.*, 1836, et *Fragmente zur Physiologie der Zeugung*. Munich, 1836. — A. Donné, *Nouv. expér. sur les animalcules spermatiques*, Paris, 1837, et *Cours de microscopie*. Paris, 1844. — A. Kölliker, *Beiträge zur Kenntniss der Geschlechtsverhältnisse und der Samenflüssigkeit wirbelloser Thiere*, Berlin, 1841, et *Die Bildung der Samen-fäden in Bläschen als allgemeines Entwickelungsgesetz*, dans *Denkschrift der schweiz. naturf. Gesellsch*, VIII, 1846.— Krämer, *Obs. microsc. et experimenta de motu spermatozoorum*. Gött., 1842. — Fr. Will, *Ueber die Secretion des thierischen Samens*. Erlangen, 1849.—R. Wagner et Leuckart, art. Semen, dans *Todd's Cyclop. of Anat.*, 1849, Leuckart, art. Zeugung, dans *Handw. d. Physiol.*, IV. — Quatrefages, *Rech. sur la vitalité des spermatozoïdes*, dans *Ann. d. sc. nat.*, 3e série, XIX. — Newport, *On the Impregnation of the Ovum of the Amphibia*, dans *Phil. Trans.*, 1851, I. — B. Panizza, *Osservazioni anthropo-zootomico-fisiologiche*. Pavie, 1836. — J. Müller, *Entdeckung der beider Erection wirksamen Arterien*, dans ses *Archives*, 1834, p. 202. — G. Valentin, *Ueber den Verlauf der Blutgefässe in dem Penis des Menschen*, dans *Müll. Arch.*, 1838. — Kobelt, *Die männlichen und weiblichen Wollustorgane*. Fribourg, 1844. — Herberg, *De erectione penis*. Lips, 1844. — Kölliker, *Ueber das anat. und phys. Verhalten der cavernösen Körper der männlichen Sexualorgane*, dans *Verhandl. d. Würzb. med. phys. Ges.*, 1851. — Kohlrausch, *Zur Anat. u. Phys. d. Beckenorgane*. Leipzig, 1854. — Ecker, *Icones phys.*, pl. XIX. — Duplay, *Rech. sur le sperme des vieillards*, dans *Arch. gén. de médec.* 1852. — Kölliker, *Physiol. Studien über die Samenflüssigkeit*, dans *Zeitschsr. f. wiss. Zool.*, VII, 1855.

SECTION II.

DES ORGANES GÉNITAUX DE LA FEMME.

§ 207. **Énumération.**—Les organes génitaux de la femme comprennent : 1° deux glandes folliculeuses, les *ovaires*, avec les organes de Rosenmüller, et les canaux excréteurs des ovaires, c'est-à-dire les *oviductes* ou *trompes de Fallope*, qui ne sont point unis directement à ces glandes; 2° l'*utérus*, destiné à protéger l'œuf et à lui fournir ses matériaux nutritifs; le *vagin* et *les parties génitales externes*, qui servent à conduire au dehors le germe développé, en même temps qu'ils sont les organes de la copulation.

§ 208. **Ovaire. — Organe de Rosenmüller.** — L'*ovaire* est formé d'un *parenchyme* spécial ou *stroma* qui contient les *œufs*, et de plusieurs *enveloppes*. Ces dernières sont : l'*enveloppe péritonéale*, qui revêt l'ovaire tout entier, à l'exception de son bord inférieur, et la *tunique albuginée*, ou membrane propre de l'ovaire, membrane blanche, dense, résistante, de 1/2 millimètre d'épaisseur, qui s'applique exactement sur le parenchyme, et se continue avec lui sans que l'on puisse fixer une limite précise entre les

deux parties ; l'albuginée de l'ovaire n'envoie pas dans l'intérieur de l'organe des prolongements analogues à ceux que fournit l'albuginée du testicule, dont elle partage du reste complétement la structure. Le *stroma* ou *parenchyme* de l'ovaire est une substance gris rougeâtre, assez dense, formée d'un tissu conjonctif compact, fibroïde, mais non distinctement fibrillaire, dans lequel cheminent les vaisseaux et sont déposés les œufs. Du bord inférieur de l'ovaire, par où pénètrent les vaisseaux, et où l'on ne rencontre jamais de follicules ovariques, le tissu conjonctif s'élève dans l'intérieur de l'organe sous la forme d'une lame compacte qui envoie des faisceaux divergents vers les deux faces et vers le bord libre ; il en résulte qu'une coupe antéro-postérieure de l'ovaire donne l'image d'un pinceau. Les *capsules ovariques* ou *ovisacs*, appelées ordinairement *vésicules de Graaf* (fig. 267, *ab*), sont plongées dans les portions périphériques du stroma ; aussi quand on examine une coupe transversale d'un ovaire normalement développé, le parenchyme paraît composé de deux substances, l'une corticale et l'autre médullaire, dont la première seule contient des follicules. Ce n'est aussi que sur de tels ovaires que l'on peut prendre une idée exacte de la *forme*, du *siége* et du *nombre* des vésicules de Graaf. Chaque ovaire renferme habituellement de 30 à 50 vésicules de Graaf; dans des cas exceptionnels, cependant, on en a trouvé jusqu'à 200, tandis que dans les ovaires atrophiés ou dégénérés, qu'on observe si fréquemment chez les vieilles femmes, il n'en existe souvent que 2 à 10 ; quelquefois même on n'en rencontre pas un seul.

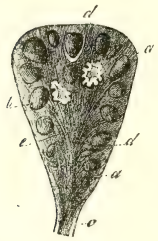

Fig. 267.

Un follicule complétement développé est composé d'une enveloppe et d'un contenu. L'enveloppe peut très bien être comparée à une membrane muqueuse; elle présente : 1° *une tunique fibreuse*, *theca folliculi* de Baer, très vasculaire, d'une épaisseur relative assez considérable, unie au stroma de l'ovaire par un tissu conjonctif très lâche, ce qui la rend très facile à isoler en totalité. De Baer distingue, dans cette membrane, une couche externe qui est serrée et d'un blanc rougeâtre (fig. 268, *a*), et une couche interne, plus épaisse, lâche et d'une couleur plus rouge (fig. 268, *b*). Mais il est à remarquer que la couche interne peut être subdivisée à son tour, et que les deux couches offrent exactement la même composition, c'est-à-dire qu'elles sont formées d'un tissu conjonctif peu développé, mêlé de noyaux et de nombreuses cellules formatrices, généralement fusiformes. Une *membrane propre* amorphe et très délicate forme la limite interne de cette tunique dans les follicules très jeunes, et peut également se démontrer quelquefois comme membrane distincte, sous l'influence d'un alcali, dans

Fig. 267.—Coupe antéro-postérieure de l'ovaire d'une femme morte dans le cinquième mois de la grossesse. *a*, follicule de Graaf de la partie inférieure ; *b*, follicule de la face supérieure de l'organe ; *c*, enveloppe péritonéale, continue avec les feuillets du ligament large et intimement confondue avec l'enveloppe fibreuse *b* ; vers le centre on voit deux corps jaunes ; *e*, stroma de l'ovaire.

les follicules âgés; 2° *un épithélium*, couche granuleuse des auteurs (fig. 268, *c*), qui tapisse toute la face interne du follicule; son épaisseur est de 0mm,018 à 0mm,027 ou plus, mais vers la surface de l'ovaire, où se trouve l'œuf, elle augmente considérablement, et l'épithélium forme là un épaississement verruqueux, de 0mm,6 de largeur, qui fait saillie dans l'intérieur du follicule et qui enferme l'œuf dans son intérieur; c'est ce qu'on appelle le *disque proligère*, *cumulus proligerus* (fig. 268, *e*). Les cellules dont se compose l'épithélium, ont 0mm,007 à 0mm,009 de diamètre; disposées en plusieurs couches, elles ont une forme polygonale et renferment un gros noyau, souvent avec quelques granulations graisseuses jaunâtres. Ces cellules sont extrêmement délicates et se détruisent très rapidement après la mort; on ne voit plus alors, à la place de l'épithélium, qu'une membrane finement granulée avec de nombreux noyaux. — La cavité du follicule renferme un liquide transparent, un peu jaunâtre (*liquor folliculi*), qui a la même composition que le sérum du sang, et dans lequel nagent presque toujours des granulations, des noyaux et des cellules; ces éléments sont évidemment des portions détachées de la membrane granuleuse.



Fig. 268.

Dans l'épaisseur du disque proligère, très près de la membrane fibreuse, conséquemment dans la portion la plus saillante de ce disque, se trouve l'*œuf*, entouré de toutes parts de cellules qui le maintiennent en place. Lorsque le follicule crève spontanément, ou quand il est rompu artificiellement, l'œuf s'échappe, entraînant avec lui les cellules qui composent le *cumulus*, et les portions de l'épithélium qui l'avoisinent; ces cellules l'entourent de toutes parts; vues de face elles forment autour de lui comme un anneau ou un disque (*disque proligère*, de Baer). L'*œuf* lui-même est une vésicule sphérique qui, à l'état parfait, a $\frac{1}{4}$ à $\frac{1}{3}$ de millimètre de diamètre. Bien qu'il constitue sous certains rapports un élément tout spécial, l'œuf représente une simple cellule. La membrane de cellule de l'œuf, ou *membrane vitelline*, est remarquable par sa grande épaisseur (0mm,009 à 0mm,01); vue au microscope, elle forme autour du vitellus un anneau transparent, ce qui lui a fait donner le nom de *zone transparente*, *zona pellucida*. Cette membrane est hyaline, solide et très élastique; elle se laisse

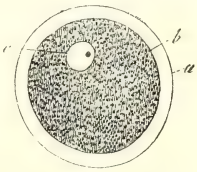

Fig. 269.

Fig. 268. — Vésicule de Graaf du cochon, à un grossissement d'environ 10 diamètres. *a*, couche externe de la membrane fibreuse du follicule; *b*, couche interne; *c*, couche granuleuse; *d*, liquide du follicule; *e*, disque proligère, épaississement de la membrane granuleuse; *f*, œuf, montrant sa zone transparente, son vitellus et sa vésicule embryonnaire.

Fig. 269. — OEuf humain provenant d'un follicule de moyenne grosseur. Grossissement de 250 diamètres. *a*, membrane vitelline, ou zone transparente; *b*, limite extérieure du vitellus et limite interne de la membrane vitelline; *c*, vésicule germinative avec la tache germinative.

distendre considérablement sans se déchirer ; ses propriétés chimiques permettent de la ranger à côté des membranes propres (§ 16). Le vitellus, sur les œufs frais, remplit toute la cavité de la membrane vitelline ; il présente une couleur jaunâtre et se compose d'un liquide visqueux et d'une infinité de granulations qui y sont disséminées ; dans les œufs complétement mûrs, il s'y joint aussi quelques granulations graisseuses. Vers la périphérie de ce contenu on trouve, dans les œufs arrivés à maturité, un beau noyau vésiculaire de $0^{mm},05$ de diamètre, qui porte le nom de *vésicule germinative* (vésicule de Purkinje). Ce noyau contient une substance transparente et un nucléole homogène, arrondi, périphérique, de $0^{mm},007$ de diamètre ; c'est ce qu'on a appelé la *tache germinative*, *macula germinativa*, *tache de Wagner*.

L'*organe de Rosenmüller* est un débris du corps de Wolff de l'embryon ; il est formé d'un certain nombre de canalicules de $0^{mm},3$ à $0^{mm},5$ de largeur, qui du hile de l'ovaire s'étendent en divergeant dans le ligament large ; dans l'espèce humaine ces canalicules ne communiquent point avec l'ovaire ni avec aucun autre organe, et ne contiennent qu'un peu de sérosité limpide. Ils se composent d'une membrane fibreuse de $0^{mm},05$ à $0^{mm},06$ d'épaisseur, et d'une couche simple de cellules pâles, cylindriques et peut-être vibratiles. Les corps de Rosenmüller n'offrent d'autre intérêt que comme débris d'un organe embryonnaire.

Les *artères de l'ovaire* proviennent de l'artère ovarique et de l'artère utérine ; elles sont très nombreuses et cheminent d'abord entre les deux feuillets du ligament large, pour gagner le bord intérieur de l'organe. Dans l'intérieur de l'ovaire, elles ont un trajet très flexueux ; elles se terminent en partie dans le stroma et dans l'albuginée, en partie et surtout sur les parois des follicules de Graaf, où elles forment deux réseaux, l'un extérieur, à larges mailles, l'autre interne, plus serré, qui touche la membrane granuleuse. Les *veines* proviennent de ces réseaux, et se jettent dans les *veines utérines et ovariques*. Elles sont très faciles à voir, chez l'homme, dans les parois des gros follicules. Quelques rameaux *lymphatiques* qui émergent de l'ovaire par le hile, accompagnent ensuite les vaisseaux sanguins et aboutissent aux ganglions lombaires et pelviens. Quant aux *nerfs* de l'ovaire, ils proviennent du plexus ovarique ; ce sont de petits rameaux composés de tubes minces et de fibres de Remak, et qui pénètrent dans l'ovaire avec les artères. Nous ignorons comment ils se comportent dans l'intérieur de l'organe.

§ 209. **Chute périodique et reproduction des œufs, corps jaunes.** — Depuis l'époque où la femme devient nubile jusqu'à l'âge de retour, il se fait dans les ovaires *une élimination incessante d'œufs par suite de la déhiscence des vésicules de Graaf*. Cette élimination, indépendante de la copulation, a lieu chez les filles vierges aussi bien que chez les femmes qui ont eu des rapports sexuels, et correspond généralement à l'époque des règles ; mais sous des influences encore mal déterminées, elle peut avoir lieu et a souvent

lieu en effet à d'autres périodes. Il est à remarquer que chez les animaux l'accouplement paraît être une condition indispensable à l'accomplissement de ce phénomène, qui se montre à l'époque du rut. Chez eux il est possible de suivre exactement les modifications anatomiques qui correspondent aux faits physiologiques, tandis que chez l'homme les occasions de faire de semblables observations se présentent beaucoup plus rarement.

Lorsque les follicules de Graaf approchent de l'époque de leur rupture, ils grossissent de plus en plus ; leur circonférence acquiert de 9 à 14 millimètres et même davantage ; ils se rapprochent graduellement de la surface de l'ovaire, au-dessus de laquelle ils finissent par former une saillie verruqueuse ou hémisphérique ; à ce moment leur paroi ne consiste plus qu'en une pellicule très mince, constituée par l'albuginée et une lamelle péritonéale. En même temps les vaisseaux qu'ils reçoivent, deviennent extrêmement nombreux, et sécrètent un liquide qui s'ajoute au contenu du follicule, tandis que la membrane fibreuse du follicule s'épaissit à sa face interne dans tous les points où l'œuf ne se trouve point, c'est-à-dire dans le fond et sur les côtés du follicule ; la membrane granuleuse elle-même gagne en épaisseur, ses cellules grossissent (jusqu'à prendre $0^{mm},02$ de diamètre). Quand ces phénomènes ont atteint un certain degré, les membranes délicates qui ferment le follicule en dehors, deviennent incapables de résister à cette pression interne, devenue de plus en plus considérable ; elles se rompent au point culminant, en même temps le plus aminci, où précisément se trouve l'œuf, et si, à ce moment, la trompe de Fallope est appliquée sur ce follicule, l'œuf, entouré des cellules du cumulus, s'engage dans l'oviducte. Mais là ne se terminent pas les phénomènes vitaux dont le follicule de Graaf est le siége ; une autre série d'actes commence alors, ayant pour but d'abord la production de ce qu'on a appelé le *corps jaune*, puis la disparition complète du follicule.

Les *corps jaunes*, *corpora lutea*, n'acquièrent leur développement complet que dans les cas où la chute de l'œuf a été suivie de conception et de grossesse. Au summum de leur accroissement ils représentent des corps sphériques ou oblongs, denses, généralement un peu plus gros que le follicule qui leur a donné naissance. En général on les distingue déjà à l'extérieur, car ils forment une saillie notable à la surface de l'ovaire ; à la partie culminante de cette saillie se voit une *cicatrice* étoilée, provenant de la déchirure du follicule. Les corps jaunes présentent à leur face externe une membrane fibreuse blanchâtre et très mince (fig. 270, 2 *f*), qui les sépare du stroma de l'ovaire ; plus en dedans on rencontre une lame très vasculaire, jaunâtre et plissée, ce qui la fait paraître beaucoup plus épaisse (fig. 270, *c*) ; à la partie centrale, enfin, est une cavité plus ou moins spacieuse (fig 270, *d*, *e*) remplie soit par du sang coagulé (caillot), soit par un liquide gélatineux, légèrement sanguinolent. *Quant au mode de production* des corps jaunes, on reconnaît facilement, d'une part, que leur partie centrale résulte du sang épanché pendant la rupture du follicule et mêlé quelquefois à un reste du

liquide folliculaire; d'autre part, que leur membrane fibreuse extérieure n'est autre chose que la couche externe de la membrane fibreuse du follicule. Pour ce qui est de la couche corticale jaunâtre et plissée, elle doit être rapportée en grande partie à la couche interne de la membrane fibreuse du follicule primitif; cette couche, même antérieurement à la chute de l'œuf, se gonfle, et l'œuf une fois tombé, elle s'épaissit très rapidement et acquiert jusqu'à $\frac{1}{2}$ — 1 millimètre. Les portions d'épithélium ou de la membrane granuleuse qui n'ont pas été éliminées avec l'œuf, semblent participer à cette sorte d'hypertrophie, mais à un degré beaucoup moindre. Par suite de ce travail, il se forme une infinité de cellules plus ou moins grosses, dont les unes se transforment en tissu conjonctif et en vaisseaux, tandis que les autres conservent leur forme primitive, mais augmentent de volume et se distinguent alors par leurs noyaux vésiculeux, de $0^{mm},02$ à $0^{mm},05$ de diamètre, renfermant dans leur intérieur un nucléole et une quantité plus ou moins grande de gouttelettes graisseuses. Arrivés à ce degré de développement, les corps jaunes restent en général stationnaires pendant quelque temps, jusque vers le deuxième ou le troisième mois de la grossesse; car si leur partie centrale (caillot sanguin ou substance gélatineuse avec petite cavité centrale) diminue graduellement et se décolore, la couche corticale jaune continue encore à gagner en épaisseur; en même temps le tissu du corps jaune s'organise davantage et devient plus compacte, puisque d'un côté la substance centrale se transforme en tissu fibrillaire, et que d'un autre côté l'écorce jaune se confond plus intimement avec elle, en donnant naissance, dans son épaisseur, à du tissu conjonctif embryonnaire de plus en plus abondant. Au quatrième ou cinquième mois le corps jaune commence à s'atrophier, et cette atrophie marche avec une certaine lenteur jusqu'au terme de la grossesse; chez la femme morte en couches, il mesure encore 9 millimètres en moyenne; plus tard la résorption se fait plus rapidement, jusqu'à ce qu'enfin, au bout de quelques mois, il ne reste plus aucune trace du follicule de Graaf métamorphosé, ou qu'il n'en reste qu'un corpuscule excessivement petit et diversement coloré, qui peut persister fort longtemps et ne disparaît peut-être qu'près plusieurs années. Ces corps jaunes rudimentaires (*corpora albicantia* ou *nigra* des auteurs) présentent encore, dans l'origine, une membrane d'enveloppe distincte, un noyau dentelé, de couleur grisâtre, rouge, brune ou même

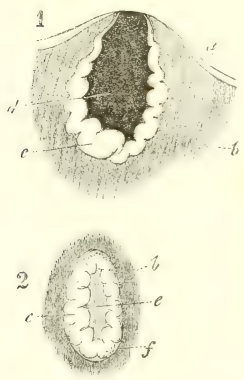

Fig. 270.

Fig. 270. — Section de deux corps jaunes de grandeur naturelle. 1, corps jaune huit jours après la conception; 2, corps jaune au cinquième mois de la grossesse *a*, albuginée; *b*, stroma de l'ovaire; *c*, membrane fibreuse du follicule épaissie et plissée (couche interne); *d*, caillot sanguin dans la cavité de cette membrane; *e*, caillot décoloré; *f*, enveloppe fibreuse qui limite le corps jaune.

noire (ces dernières colorations résultent de l'hématine altérée), mais rarement pourvu d'une cavité, et enfin une substance corticale, souvent très nettement plissée, et offrant une coloration plus ou moins jaunâtre ou blanche ; plus tard ils se réduisent à de simples taches informes, confondues avec le stroma de l'ovaire. Les éléments qui les composent sont des fibres voisines de l'état embryonnaire et analogues à celles qui constituent le stroma de l'ovaire, diverses espèces de molécules pigmentaires et des cristaux colorés (hématoïdine), la myéline de Virchow, ainsi que de la graisse blanche ou jaune. Cette dernière, au commencement, est encore renfermée dans de grosses cellules sphériques, oblongues ou fusiformes, qu'on trouve dans la substance corticale ; ces cellules détruites, elle est mise en liberté et se résorbe plus ou moins complétement.

Lorsque la rupture des follicules de Graaf n'est point suivie de conception, les phénomènes sont encore les mêmes ; mais ils se succèdent bien plus rapidement, de sorte qu'en général, dans ces cas, les corps jaunes disparaissent plus ou moins complétement dans l'espace d'un ou de deux mois ; aussi n'ont-ils jamais complétement la structure de ceux que nous venons de décrire, et qu'on a désignés, pour cela, sous le nom de *vrais corps jaunes*.

Pour remplacer les nombreux follicules ovariques qui se détruisent pendant toute la durée de la période de fécondité, il se produit constamment, même chez l'adulte, de nouvelles capsules ovariques qui, en s'accroissant, deviennent des follicules de Graaf. Chez les animaux, cette reproduction, étudiée d'abord par Barry, Bischoff et Steinlin, s'opère à l'époque du rut, et peut être observée très facilement. Chez la femme, au contraire, on n'a pas encore eu l'occasion de la constater directement ; mais on doit supposer qu'elle se fait également chez elle, car dans les ovaires normaux on trouve constamment des follicules de diverses grosseurs. Probablement c'est encore à l'époque de la conception et de la menstruation que se fait cette génération. Les phénomènes histologiques qui l'accompagnent chez les animaux sont exactement les mêmes qui ont été décrits plus haut, à l'occasion du développement des premiers follicules de l'embryon.

§ 210. **Oviducte et matrice.** — Des trois tuniques qui composent l'oviducte, la plus externe, appartenant au péritoine, ne présente rien de remarquable ; la moyenne, formée de *fibres musculaires* lisses, est assez épaisse, surtout dans la moitié interne de la longueur de l'oviducte, et présente une couche externe de fibres longitudinales et une couche interne de fibres circulaires. Les éléments de ces fibres, très difficiles à isoler, même pendant la grossesse, sont mélangés avec une quantité considérable de tissu conjonctif embryonnaire, analogue à celui du stroma de l'ovaire. La tunique la plus interne, ou *tunique muqueuse*, est une couche mince, molle, d'un blanc rosé, unie à la tunique musculeuse par un peu de tissu sous-muqueux ; elle n'offre ni glandes, ni villosités, mais de simples plis longitudinaux, et se compose de tissu conjonctif peu développé et de nombreuses

cellules formatrices fusiformes. Sa face interne, depuis l'utérus jusqu'au bord libre des franges, est garnie d'une couche simple de cellules coniques ou filiformes, à cils vibratiles, de $0^{mm},014$ à $0^{mm},02$ de largeur. Les cils de ces cellules, qui sont très distincts, produisent un courant qui de l'orifice abdominal se dirige vers l'orifice utérin de la trompe, et contribue probablement à faire cheminer l'œuf, mais non le sperme.

L'utérus a la même composition que l'oviducte, avec cette particularité que la tunique musculeuse et la membrane muqueuse y sont beaucoup plus épaisses et présentent une structure un peu différente. La *tunique musculeuse* est d'un rouge pâle; on peut y distinguer trois couches, qui cependant ne sont point nettement séparées comme dans d'autres organes, dans l'intestin, par exemple. *La couche la plus superficielle* se compose de fibres longitudinales et de fibres transversales; les premières forment une lame mince, unie intimement avec le péritoine, et étendue sur le fond, la face antérieure et la face postérieure de l'organe, jusqu'au col; les fibres transversales, en couche beaucoup plus épaisse, entourent l'utérus circulairement et se continuent en partie dans le ligament rond, le ligament de l'ovaire, le ligament large et l'oviducte. *La couche moyenne* est la plus puissante; elle présente des faisceaux aplatis, longitudinaux, transversaux et obliques, qui s'entrecroisent dans toutes les directions, et renferme des vaisseaux volumineux, notamment des veines, ce qui lui donne un aspect spongieux, surtout dans l'état de grossesse. La *couche la plus interne*, enfin, est très mince comme la couche externe, et se compose d'un lacis de fibres longitudinales minces, de fibres transversales et obliques plus épaisses qui, au niveau de l'ouverture des oviductes, forment quelquefois des anneaux parfaitement distincts. Au fond de l'utérus, où les parois de l'organe ont leur plus grande épaisseur, la couche moyenne offre son maximum de développement; elle s'y trouve souvent comme stratifiée, tandis que dans le col, dont les parois sont plus minces, on rencontre principalement des fibres transversales, entremêlées seulement de quelques fibres longitudinales. Vers l'orifice utérin externe et au niveau de ce dernier on voit, immédiatement au-dessous de la muqueuse, des fibres transversales très développées, qu'on peut considérer comme formant un véritable *sphincter uteri*. Les éléments des fibres musculaires de l'utérus sont tous des fibres-cellules fusiformes, courtes (de $0^{mm},05$ à $0^{mm},07$ de longueur), à noyau ovalaire; comme ils sont unis entre eux par une grande quantité de tissu conjonctif embryonnaire et à noyaux, comme celui qui forme le stroma de l'ovaire, il en résulte qu'ils sont très difficiles à isoler; même sous l'influence de l'acide nitrique au cinquième, ils ne deviennent point aussi évidents qu'ailleurs.

La *muqueuse utérine* est une membrane blanche ou rougeâtre, intimement unie à la tunique musculeuse, dont il est impossible de la séparer; sur des coupes, cependant, elle s'en distingue par sa couleur plus claire, sans qu'on puisse fixer une limite précise entre les deux tissus. La couche fondamentale de la muqueuse utérine est formée de ce même tissu con-

jonctif embryonnaire, mêlé de noyaux et de fibres cellules, qu'on rencontre dans toutes les parties des organes génitaux de la femme; l'*épithélium* se compose d'une simple couche de cellules vibratiles pâles, de $0^{mm},035$ de longueur, et dont les cils délicats se meuvent de dehors en dedans. La muqueuse utérine présente d'ailleurs des différences dans le corps et le fond et dans le col. Dans le corps, elle est friable, rougeâtre, mince (1 à 2 millimètres); sa face interne est lisse et dépourvue de papilles, mais présente çà et là quelques plis assez marqués; dans son épaisseur se trouvent une multitude de petites glandules, appelées *glandes utriculaires de l'utérus* ou *glandes utérines*, et qui ont la plus grande analogie avec les glandes de Lieberkühn de l'intestin; ce sont, en effet, des utricules simples ou bifurquées, dont la longueur est mesurée par l'épaisseur de la muqueuse, qui ont $0^{mm},05$ à $0^{mm},07$ de largeur, et qui, vers leur extrémité, sont souvent contournés en tire-bouchon. Les glandes utérines sont très serrées les unes contre les autres, et sont formées d'une membrane amorphe très mince, tapissée intérieurement d'un épithélium cylindrique; elles s'ouvrent à la surface de la muqueuse, soit isolément, soit deux à deux ou trois à trois, par un orifice de $\frac{1}{15}$ millimètre de largeur. Le contenu de ces glandules ne renferme aucun élément solide; mais il n'est pas rare de voir l'épithélium des parois s'éliminer et remplir la cavité glandulaire sous la forme d'un produit grisâtre. Dans les maladies, ces glandules se détruisent avec une grande facilité; cependant H. Müller les a observées encore sur des femmes de soixante-dix à quatre-vingts ans, et d'un autre côté il les a trouvées déjà chez un enfant de deux ans.

Dans *le col* de l'utérus, la muqueuse est plus blanche, plus dense et plus épaisse (2 à 3 millimètres), surtout sur les parois antérieure et postérieure, où se trouvent les *plis palmés*. Entre ces plis on voit des excavations anfractueuses, ayant jusqu'à 2 millimètres de profondeur ou même davantage, et tapissées d'un épithélium cylindrique. Ces excavations, qui diffèrent notablement des glandes muqueuses ordinaires, doivent être considérées néanmoins comme des *follicules muqueux*, sécrétant le mucus visqueux et transparent du col utérin. Dans cette région se rencontrent aussi très fréquemment des vésicules closes, dont le diamètre varie entre $0^{mm},7$, et 5 millimètres ou plus, et qui sont remplies de la même substance muqueuse; ces vésicules, connues sous le nom d'*œufs de Naboth*, sont formées d'une couche de tissu conjonctif et de petites cellules cylindriques, et pourraient être considérées comme des follicules clos qui crèvent de temps en temps, comme les follicules de Graaf; mais en réalité ce sont de simples follicules muqueux dilatés et oblitérés; elles doivent quelquefois leur existence à un travail pathologique, et se rencontrent aussi çà et là dans la muqueuse du corps de l'utérus.

Le tiers ou la moitié inférieure du canal cervical de l'utérus présente des papilles verruqueuses ou filiformes, de $0^{mm},2$ à $0^{mm},7$ de hauteur, revêtues de cylindres d'épithélium vibratile; chacune d'elles contient une ou plu-

sieurs anses vasculaires et une quantité énorme de petits noyaux, quelquefois aussi des gouttelettes pâles de graisse.

La *distribution vasculaire* ne présente que peu de particularités dans l'utérus non gravide. Les grosses branches artérielles cheminent dans la substance musculaire et se ramifient de là dans la couche musculeuse et dans la membrane muqueuse. Celle-ci, comme celle de tous les organes, offre des vaisseaux d'un certain calibre à sa face profonde, et des vaisseaux plus fins dans ses couches superficielles; ces derniers fournissent un riche réseau capillaire qui entoure les glandes et donne naissance à un réseau superficiel excessivement serré, dont les mailles sont formées de vaisseaux un peu plus larges ($0^{mm},014$ à $0^{mm},02$); de ces réseaux partent de larges veines dépourvues de valvules et à parois très minces, qui suivent le même trajet que les artères. Les *lymphatiques de l'utérus*, dont l'origine est probablement dans la muqueuse, sont excessivement nombreux; ils forment sous le péritoine des réseaux plus ou moins serrés, d'où naissent des troncs nombreux et considérables qui cheminent avec les vaisseaux sanguins, pour se jeter soit dans les ganglions pelviens, soit, avec les lymphatiques de l'ovaire, dans les ganglions lombaires. Les *nerfs de l'utérus* proviennent du plexus hypogastrique et du plexus ovarique; ils sont formés d'une foule de tubes minces joints à quelques tubes larges; contenus d'abord dans le ligament large, où ils sont unis entre eux en forme de plexus, ils suivent généralement, dans l'utérus, le trajet des vaisseaux sanguins, et se distribuent dans la substance musculeuse depuis le fond jusqu'au col de l'organe; c'est dans la portion cervicale qu'ils sont le plus nombreux. Ces nerfs sont blancs, et ne présentent point de renflements ganglionnaires dans l'épaisseur de l'utérus. Leurs connexions dans la muqueuse et leur mode de terminaison sont encore inconnus.

Quant *aux ligaments* qui fixent l'utérus dans le bassin, le ligament large, les ligaments antérieur et postérieur sont de simples duplicatures du péritoine, entre les feuillets desquels se trouvent non-seulement les vaisseaux afférents et efférents de la matrice, mais encore une proportion notable de fibres musculaires lisses dont le point de départ est dans cet organe. Des fibres analogues, provenant également de l'utérus, se rencontrent en petite quantité dans le ligament de l'ovaire, en quantité très considérable, au contraire, dans le ligament rond, où elles forment des faisceaux longitudinaux entourés de tissu conjonctif; au niveau de l'orifice inguinal interne il s'y joint, en outre, un assez grand nombre de fibres striées, *qui souvent remontent jusqu'au voisinage de l'utérus.*

§ 211. **Modifications que subit l'utérus à l'époque de la menstruation et pendant la grossesse.** — A l'époque menstruelle, l'utérus tout entier augmente de volume et son tissu devient plus lâche, double phénomène qui dépend surtout de la dilation que subissent les vaisseaux, et de l'augmentation dans la quantité de plasma sanguin qui imprègne tout l'organe; du moins n'ai-je pu constater, outre une séparation plus facile des éléments

musculaires, aucune modification de la tunique musculeuse. La muqueuse, au contraire, subit dans certains cas une véritable hypertrophie, et prend une épaisseur qui peut aller jusqu'à 2, 5 et 7 millimètres, voire même jusqu'à 10 et 14 millimètres au niveau des plis ; elle devient plus molle et présente de magnifiques glandes utriculaires, faciles à isoler, mesurant de 2 à 7 millimètres en longueur et $0^{mm},075$ à $0^{mm},09$ en largeur ; on voit, en outre, dans son tissu une foule de jeunes cellules sphériques ou fusiformes. Les vaisseaux sanguins de la muqueuse, qui fournissent spécialement le liquide menstruel, sont extraordinairement nombreux et dilatés dans toute l'étendue de l'utérus, mais particulièrement dans le corps et dans le fond ; cela s'applique surtout au réseau capillaire superficiel : d'où la couleur rouge vif de la muqueuse. En même temps que le sang est versé au dehors, par suite de la rupture des capillaires superficiels, l'épithélium est éliminé en grande partie, à l'exception de celui du col : aussi le rencontre-t-on constamment en grande abondance dans le sang, mêlé de mucus, qui remplit la cavité utérine. Mais on ne doit point considérer comme un phénomène normal l'élimination totale ou partielle de la muqueuse utérine qu'on observe quelquefois pendant ou après l'époque menstruelle. Cette époque passée, les parties reviennent promptement à leur premier état, et un nouvel épithélium se produit à la surface de la muqueuse.

Tout autres sont les modifications déterminées par la grossesse ; au point de vue microscopique, cependant, la seule qui présente de l'intérêt, c'est l'accroissement de volume de l'utérus ; une grande part en revient à l'énorme dilatation de la cavité interne ; l'épaississement des parois coïncide avec cette dilatation pendant les premiers mois ; mais, à partir du cinquième mois, ces parois s'amincissent. En somme, la masse de l'utérus devient vingt-quatre fois plus considérable (J. T. Meckel, *Anat.* IV, p. 691). Le mécanisme de ces modifications, au point de vue histologique, est resté pour ainsi dire complétement inconnu jusqu'à ces derniers temps ; aujourd'hui il peut être assez bien expliqué, quant aux points principaux. Les plus grands changements ont lieu dans la *tunique musculeuse :* c'est elle qui subit l'augmentation de volume d'où dépend principalement l'accroisse-

Fig. 271.

Fig. 271. — Éléments musculeux d'un utérus au cinquième mois de la grossesse. *a*, fibres-cellules formatrices des fibres musculaires; *b*, jeunes cellules; *c*, fibres-cellules développées. Grossissement de 350 diamètres.

ment de l'utérus. Deux phénomènes concourent à produire cette augmentation : l'*accroissement de volume des éléments musculeux déjà existants* et la *formation d'éléments musculeux nouveaux*. Le premier est si considérable que les fibres-cellules contractiles, au lieu de $0^{mm},05$ à $0^{mm},07$ de longueur et $0^{mm},005$ de largeur qu'elles présentent habituellement, mesurent au cinquième mois $0^{mm},14$ à $0^{mm},27$ dans le sens de la longueur, et $0^{mm},0055$ à $0^{mm},014$ et même $0^{mm},02$ dans le sens de la largeur; dans la seconde moitié du sixième mois, $0^{mm},2$ à $0^{mm},52$ en longueur, $0^{mm},009$ à $0^{mm},014$ en largeur, et $0^{mm},005$ à $0^{mm},006$ en épaisseur; de sorte qu'elles deviennent environ sept à onze fois plus longues et deux à sept fois plus larges. La *production de nouvelles fibres musculaires* s'observe surtout pendant la première moitié de la grossesse et dans les couches internes de la tunique musculeuse; on trouve là une multitude de jeunes cellules de $0^{mm},02$ à $0^{mm},04$ de diamètre, présentant toutes les formes transitoires aux fibres-cellules de $0^{mm},05$ à $0^{mm},07$ de longueur; rien de semblable ne se remarque dans les couches extérieures. Cette génération de fibres musculaires paraît s'arrêter au sixième mois; du moins n'ai-je trouvé dans l'utérus, pendant la vingt-sixième semaine de la grossesse, que des fibres-cellules énormes sans aucune trace des formes antécédentes. A cet accroissement des fibres musculaires correspond celui du *tissu conjonctif* qui les unit entre elles; vers la fin de la grossesse, ce dernier présente par places des fibrilles parfaitement distinctes. En même temps la *muqueuse* a subi des modifications très nombreuses, et c'est même elle qui ouvre la marche des changements opérés par la grossesse. Déjà huit jours après la conception, elle est devenue plus épaisse

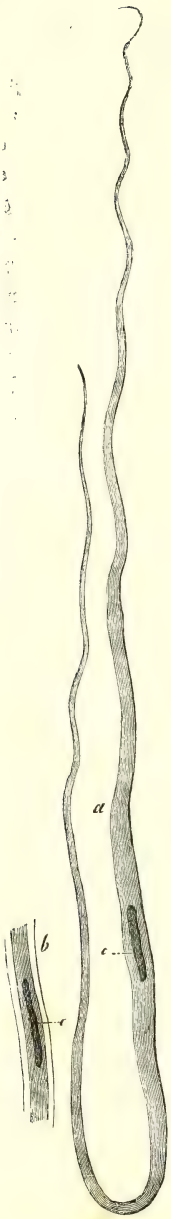

Fig. 272.

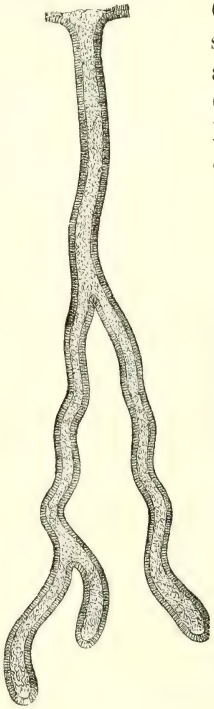

Fig. 273.

Fig. 272. — *a*, fibres-cellules musculaires d'un utérus gravide au sixième mois; *b*, portion moyenne d'une fibre traitée par l'acide acétique, et montrant une apparence d'enveloppe; *c*, noyau des fibres cellules. Grossissement de 350 diamètres.

Fig. 273. — Glande utérine d'une primipare, huit jours après la conception.

(5 à 7 millimètres), plus molle, plus lâche et plus rouge; ses plis sont plus saillants, et la limite qui la sépare du tissu musculaire est plus distincte. A mesure qu'on s'éloigne du début de la grossesse, ces particularités deviennent plus marquées. Quand on étudie la muqueuse avec le secours du microscope, on reconnaît non-seulement que les vaisseaux de cette membrane se sont considérablement dilatés, mais encore que dans son épaisseur il s'est formé une masse considérable de tissu conjonctif nouveau, et que ses glandes utriculaires ont pris des proportions beaucoup plus considérables; car elles mesurent alors 5 à 7 millimètres en longueur et $0^{mm},09$ à $0^{mm},25$ (moyenne $0^{mm},18$) en largeur. Plus tard, la plus grande partie de cette muqueuse hypertrophiée constitue ce que l'on a nommé la *vraie caduque* (*decidua vera*), tandis que le reste, qui répond à l'insertion de l'œuf, se transforme en *placenta utérin ;* des bords de cette portion placentaire de la muqueuse naissent des bourgeons qui s'étendent tout autour de l'œuf et constituent la caduque *réfléchie* (*decidua reflexa*). Nous ne nous étendrons pas sur tous ces phénomènes ; nous ferons remarquer seulement que les glandes en tube de la caduque vraie se transforment peu à peu en des espèces de poches dont les ouvertures donnent à cette membrane et au bord de la caduque réfléchie l'aspect d'un crible. A partir du deuxième mois, vu l'augmentation de surface de la face interne de l'utérus, les deux caduques perdent de leur épaisseur, sans cesser cependant d'augmenter en masse. Quelle que soit l'époque à laquelle on les examine, on trouve leur tissu formé de cellules sphériques plus ou moins volumineuses, avec un beau noyau, souvent multiple ; de fibres-cellules offrant parfois des dimensions colossales, et renfermant un gros noyau très distinct, et enfin, dans la caduque véritable surtout, de nombreux vaisseaux sanguins; l'épithélium, au contraire, abstraction faite des premiers mois de la grossesse, a complétement disparu de la surface des caduques. La *muqueuse* du col ne participe en rien à la formation des caduques, et conserve son épithélium (non vibratile) pendant toute la durée de la grossesse. Mais elle s'épaissit également; ses follicules muqueux surtout se développent, et ce sont eux qui sécrètent le bouchon muqueux qui remplit tout le canal cervical.

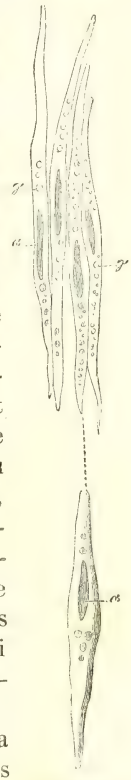

Fig. 274.

La *membrane séreuse*, bien que ne croissant pas dans la même proportion que les autres tuniques, n'en subit pas moins une certaine hypertrophie; l'augmentation de volume des ligaments utérins, des ligaments ronds, en particulier, est très évidente, elle dépend surtout d'une modification de leurs fibres musculaires lisses

Fig. 274. — Fibres cellules musculaires d'un utérus au troisième mois après l'accouchement; les quatre cellules pâles ont été traitées par l'acide acétique. *a*, noyau des cellules; *g*, granulations graisseuses dans leur intérieur. Grossissement de 350 diamètres.

analogue à celle que nous avons décrite à propos de l'utérus, peut-être aussi de la multiplication des faisceaux de muscles striés. L'accroissement des *vaisseaux sanguins et lymphatiques*, en longueur et en calibre, n'est pas moins manifeste. Ici encore c'est l'élément musculaire qui joue le principal rôle ; les nouveaux éléments musculaires sont très faciles à démontrer sur les veines, même dans la tunique adventice et dans la tunique interne. Quant aux nerfs, il est certain qu'ils grossissent également ; mais il n'est pas démontré qu'il s'y développe de nouveaux tubes nerveux. Il n'est nullement douteux, au contraire, que les tubes existants augmentent en largeur et en longueur, ni que leurs contours foncés s'étendent plus loin dans l'épaisseur de la substance de l'utérus.

Le retour de l'utérus, après l'accouchement, à un état voisin de celui qu'il avait avant la conception, ne s'opère pas de la même façon dans les diverses parties de l'organe. Dans la tunique musculeuse l'atrophie des éléments contractiles est évidemment le phénomène principal ; déjà trois semaines après la grossesse, ces éléments, dans lesquels sont déposées des granulations graisseuses, ont repris la longueur ($0^{mm},07$) qu'ils présentent dans l'utérus vierge (fig. 274) ; peut-être, cependant, certaines fibres cellules sont-elles complétement résorbées. Les phénomènes se passent différemment dans la muqueuse qui, sous forme de caduque et de placenta utérin, a été complétement éliminée pendant l'accouchement, et qui, par conséquent, doit être régénérée tout entière. Les divers actes qui composent cette régénération, unique dans son genre, n'ont pas encore été suivis exactement ; mais il est plus que probable que la réparation est complète deux ou trois mois après l'accouchement. Il est évident aussi que la membrane séreuse, les vaisseaux et les nerfs de l'utérus reviennent à leur premier état ; le mécanisme de ce retour est peu connu.

On admet généralement, depuis Tiedemann, que les nerfs de l'utérus sont plus gros dans l'état de grossesse qu'à l'état de vacuité ; mais cette opinion a été combattue d'une manière absolue par Snow-Beck ; d'un autre côté, Jobert, de Lamballe (*Compte rendu*, 1841, mai) veut que l'augmentation de volume porte seulement sur l'enveloppe fibreuse et non sur les nerfs eux-mêmes. Il est évident que le microscope seul pouvait fournir des renseignements certains à cet égard, mais on n'a encore fait que peu de recherches. Jusqu'ici on ne peut rien conclure des faits mis en avant par Remak (*l. c.*), qui prétend qu'à l'époque de la grossesse les nerfs deviennent plus gros et prennent *une couleur grise*, ce qui dépendrait d'une augmentation dans le nombre des fibres à noyaux ; attendu que nous manquons de raisons suffisantes pour décider d'une manière certaine si les fibres à noyaux sont des tubes nerveux embryonnaires ou bien une des formes du tissu conjonctif. Mais nous devons à Kilian des recherches sur les animaux faites avec soin et qui démontrent que sur l'utérus gravide les nerfs de cet organe conservent plus avant dans la substance musculaire leurs contours obscurs ; tandis que sur l'utérus vide ils perdaient ces contours plus tôt, tantôt à leur entrée dans l'utérus, tantôt avant de l'atteindre, et prenaient le caractère de tubes embryonnaires sans moelle. Cette circonstance a même permis à Kilian de poursuivre les nerfs beaucoup plus loin dans la substance de l'utérus. Quant à une production de nouvelles fibres nerveuses, Kilian n'a rien vu qui la rende admissible ; aussi la regarde-t-il comme peu probable, attendu qu'il faudrait admettre aussi, dit-il, une production nouvelle de substance ganglionnaire,

laquelle n'est pas vraisemblable. Quant à moi, un tel fait ne me semble nullement impossible, vu que cette multiplication des cellules ganglionnaires et des fibres nerveuses ne serait nécessaire que dans la première grossesse. On pourrait admettre aussi que les tubes nerveux de nouvelle formation ne sont que des branches d'autres tubes; mais il me semble plus prudent d'attendre dans quel sens seront décidées les recherches de Remak sur l'homme. Je ferai remarquer cependant qu'une augmentation de volume des cordons nerveux pourrait dépendre à la fois d'un élargissement des tubes nerveux existants et d'une hypertrophie du névrilemme, et que la *multiplication des extrémités terminales des nerfs* est suffisante pour rendre ces derniers aptes à se distribuer sur de plus grandes surfaces.

L'augmentation de volume des *vaisseaux*, artères et surtout veines, au temps de la grossesse, est très considérable, et c'est cette circonstance qui fait qu'à cette époque la tunique moyenne ou musculeuse, qui contient les vaisseaux les plus volumineux, se distingue plus nettement des deux autres. Ce n'est pas ici le lieu de décrire les modifications que subissent les vaisseaux de la muqueuse dans la région où se forme le placenta : je ferai remarquer seulement que je suis de ceux qui admettent que chez la femme il existe de gros troncs vasculaires au bord et à la face convexe du placenta utérin, tandis que dans l'intérieur de cet organe il n'y a que des lacunes sans parois, qui se trouvent entre les villosités du chorion (voyez Kiwisch, *Geburtskunde*, I, p. 151 et suiv. — C. Wild, *Zur Physiologie der Placenta*, Würzb., 1849. — Virchow, *Arch.*, III, p. 549. — Schroeder v. d. Kolk., dans *Verh. d. Niederl. Instituts*, 1851). Dans le reste de la caduque les capillaires s'élargissent quelquefois extraordinairement; d'après Virchow (*Arch. für pathol. Anat.*, III, p. 436), les capillaires superficiels de cette membrane, dans la sixième semaine de la grossesse, ont $0^{mm},55$ à $0^{mm},1$ de largeur, et des parois excessivement minces. Il est probable que tel est aussi leur état dans la région du placenta avant que leurs parois disparaissent et que leurs cavités anastomosées deviennent des lacunes. — Les *troncs veineux* de l'utérus gravide m'ont offert, outre la couche musculeuse normale, à fibres circulaires excessivement grosses, une couche musculeuse interne et externe, à direction longitudinale, et dont les éléments avaient les mêmes proportions colossales; ici donc l'épaisissement des parois est démontré directement. (*Zeitschr. f. w. Zool.*, I, 84.)

§ 212. **Vagin et parties génitales externes.** — Les parois du vagin ont 2 millimètres d'épaisseur et se composent d'une *membrane fibreuse* extérieure, d'une *couche moyenne de fibres musculaires*, et d'une *membrane muqueuse*. La *membrane fibreuse*, mince et de couleur blanchâtre, est formée d'un tissu conjonctif, lâche en dehors, plus serré en dedans, mélangé de nombreuses fibres élastiques et de réseaux veineux ; elle se confond insensiblement avec la *tunique moyenne*, qui est un peu rougeâtre, et qui, outre le tissu conjonctif et de nombreuses veines, présente une quantité assez notable de *fibres musculaires lisses*. Ces fibres, évidentes surtout pendant la grossesse, sont formées de fibres-cellules de $0^{mm},09$ à $0^{mm},18$ de longueur, et s'unissent en faisceaux longitudinaux et transversaux, dont l'ensemble constitue une véritable membrane musculeuse. La *muqueuse vaginale* est rouge pâle; elle porte un grand nombre de plis, de rugosités (colonnes rugueuses), et présente un tissu conjonctif très dense, extrêmement riche en fibres élastiques, auxquelles elle doit sa grande solidité et sa grande dilatabilité : on n'y trouve point de glandes. Sa face interne est garnie de nombreuses papilles coniques ou filiformes, de $0^{mm},14$ à $0^{mm},18$ de longueur et $0^{mm},05$ à $0^{mm},07$ de largeur. Ces papilles sont complétement ensevelies dans

un épithélium pavimenteux de $0^{mm},15$ à $0^{mm},2$ d'épaisseur, analogue à celui de l'œsophage, et dont les lamelles les plus superficielles mesurent $0^{mm},02$ à $0^{mm},03$ de largeur et contiennent un noyau de $0^{mm},007$ de diamètre. L'hymen est un repli de la muqueuse et présente la même structure que cette membrane.

Le mucus acide sécrété par le vagin ne contient normalement que des cellules d'épithélium pavimenteux. Fréquemment cependant on y rencontre : 1° des corpuscules de pus ; 2° le *Trichomonas vaginalis* de Donné, que j'ai retrouvé récemment avec Scanzoni ; 2° des cryptogames très voisins du *Leptothrix buccalis* de Robin.

Du vagin la muqueuse s'étend sur les parties génitales externes, recouvre le gland du clitoris et le vestibule, ainsi que le méat urinaire, et forme les replis qui portent les noms de prépuce du clitoris et petites lèvres. Sur les grandes lèvres elle se continue insensiblement avec la peau ; à la face interne de ces dernières et à la fourchette le tégument ressemble encore à une membrane muqueuse, tandis qu'au bord, à la face externe et au mont de Vénus, il prend tous les caractères de l'enveloppe cutanée. La partie fondamentale de la muqueuse des organes génitaux externes est formée d'un tissu conjonctif spongieux, vasculaire, dépourvu de graisse, mais assez riche en fibres élastiques fines ; ses couches superficielles, qui répondent au derme, ont $0^{mm},5$ à $0^{mm},4$ d'épaisseur ; elles supportent partout des papilles très développées, mesurant $0^{mm},2$ à $0^{mm},7$ sur les petites lèvres, $0^{mm},08$ à $0^{mm},07$ au clitoris, et sont couvertes d'un épithélium pavimenteux stratifié, de $0^{mm},09$ à $0^{mm},27$ d'épaisseur ; les cellules superficielles de cet épithélium ont $0^{mm},02$ à $0^{mm},05$ de largeur (fig. 58, 4). Les téguments des grandes lèvres ont en partie la structure des muqueuses, et en partie celle de la peau ; entre les deux feuillets qui composent ces replis, on trouve du tissu adipeux ordinaire.

Les parties génitales externes présentent diverses espèces de *glandes* plus ou moins volumineuses. Des *follicules* en forme de rosette et d'un volume considérable ($0^{mm},5$ — 2 millimètres) se rencontrent sur les deux faces des grandes lèvres, où elles sont en connexion avec des follicules pileux de différents calibres ; ils se retrouvent également sur les petites lèvres, où il n'existe point de poils et où ils sont plus petits ($0^{mm},2$ — 1 millième), et enfin çà et là autour du méat urinaire et à l'entrée du vagin. Des *glandes muqueuses en grappe*, de forme ordinaire et de $0^{mm},7$ à 3 millimètres de diamètre, se voient en nombre très variable au pourtour du méat urinaire, dans le vestibule et sur les parties latérales de l'entrée du vagin ; leurs conduits excréteurs, très courts ou mesurant jusqu'à 13 millimètres de longueur, s'ouvrent tantôt par un orifice microscopique et tantôt par une ouverture assez large. Enfin, à l'extrémité inférieure du bulbe vestibulaire, sur les côtés de l'entrée du vagin, se rencontrent les glandes de Bartholin. Ces organes, qui répondent aux glandes de Cowper de l'homme, sont de simples glandes muqueuses en grappe, de 14 millimètres de diamètre, dont les vésicules glandulaires piriformes, tapissées intérieurement d'un épithélium

pavimenteux, ont de $0^{mm},05$ à $0^{mm},1$ de diamètre, et sont entourées d'un tissu conjonctif compacte, parsemé de noyaux, mais dans lequel on ne trouve point de fibres musculaires. Les conduits excréteurs de ces glandes ont 15 à 18 millimètres de longueur et 1 millimètre de largeur ; ils sont formés d'une tunique muqueuse revêtue d'un épithélium cylindrique de $0^{mm},02$ d'épaisseur, et d'une couche mince de fibres musculaires lisses dont la direction est longitudinale ; dans leur intérieur on trouve toujours un mucus amorphe, visqueux, transparent et jaunâtre.

Le *clitoris*, avec ses deux corps caverneux, et le *gland*, en connexion avec les *bulbes du vestibule*, représentent le corps caverneux de l'urèthre fendu, et ont exactement la même structure que les parties correspondantes et les corps caverneux de l'homme ; les éléments musculeux s'y isolent encore plus facilement que chez ce dernier.

Les *vaisseaux sanguins* du vagin et des parties génitales externes ne présentent en somme que peu de particularités. Les papilles des diverses régions renferment généralement une anse vasculaire simple ; ce n'est que dans les cas où elles sont très volumineuses ou composées, comme cela a lieu fréquemment autour du méat urinaire, qu'elles contiennent des anses multiples. Les *corps caverneux* ne diffèrent en rien de ceux de l'homme ; suivant Valentin, on trouverait même des artères hélicines dans le clitoris. Dans les parois du vagin, au-dessus des bulbes du vestibule, se voient des plexus veineux extrêmement riches, mais qui, contrairement à l'opinion de Kobelt, ne représentent point de véritables corps caverneux. Les *vaisseaux lymphatiques* des parties génitales externes et du vagin sont fort nombreux ; ils aboutissent aux ganglions de l'aine ou à ceux du bassin. Les *nerfs*, enfin, proviennent soit du grand sympathique, soit du plexus ovarique ; ils sont nombreux surtout dans le clitoris ; mais on en trouve aussi très facilement dans la muqueuse du vagin, où ils présentent souvent des bifurcations de fibres primitives ; on a peu étudié jusqu'ici leur mode de terminaison. Jamais je n'ai rencontré de nerfs dans les papilles vasculaires ; j'ai vu, au contraire, sur le clitoris, de petites papilles non vasculaires qui présentaient des tubes nerveux, et aussi des corpuscules de Meissner rudimentaires. Je crois avoir observé dans ces papilles des tubes nerveux de différents calibres terminés en anse ; la même particularité se rencontre à la surface de la muqueuse, où l'on trouve parfois des corpuscules analogues à ceux de Meissner. Sur le clitoris de la truie, le docteur Nylander, d'Helsingfors, a rencontré des corpuscules de Pacini et, dans les papilles, des anses nerveuses. Mes observations confirment ces faits.

§ 213. **Considérations physiologiques.** — Le *développement* des organes génitaux internes de la femme, dont nous avons déjà dit un mot dans le § 206, ressemble parfaitement, dans ses premières phases, à celui des organes correspondants de l'homme ; ce n'est que plus tard qu'il survient des différences histologiques dans les glandes génitales des deux sexes ; en outre, les corps de Wolff, chez la femme, restent indépendants des parties

génitales et constituent les organes de Rosenmüller, tandis que les conduits de Müller deviennent les oviductes, l'utérus et le vagin. Sous le rapport histologique, l'ovaire seul présente de l'intérêt; il consiste d'abord en cellules formatrices ordinaires, de 0mm,01 à 0mm,02 de diamètre, dont les unes se transforment ensuite en fibres et en vaisseaux, tandis que les autres persistent dans leur état, se multiplient probablement par voie de scission, et servent à former les follicules de Graaf. Ceux-ci se présentent dans l'origine, d'après Barry, sous l'aspect d'un petit groupe de cellules qui a 0mm,02 de diamètre et qui contient dans son intérieur une vésicule transparente, la vésicule germinative; bientôt il se forme une membrane amorphe très délicate en dehors des cellules, qui dès lors représentent un épithélium, ce qui donne à l'ensemble le caractère d'un follicule. Ces follicules de Graaf très jeunes (*ovisacs* de Barry) se rencontrent par milliers dans les ovaires des fœtus arrivés presque à terme et des enfants nouveau-nés; leur développement ultérieur est facile à suivre. Tandis que le follicule augmente de volume par multiplication des cellules de l'épithélium (*membrane granuleuse*) et qu'il s'entoure d'une membrane fibreuse très riche en vaisseaux, il s'amasse dans son intérieur une substance transparente, peu granuleuse chez l'homme; par là la vésicule germinative, qui a 0mm,015 à 0mm,018 de diamètre, et qui porte une tache germinative de 0mm,002 à 0mm,003, s'éloigne de l'épithélium, contre lequel elle était d'abord appliquée, et gagne le centre du follicule. Quand ce dernier a atteint 0mm,05 de largeur, on distingue une membrane qui entoure à la fois la vésicule germinative et tout le contenu du follicule, en s'appliquant sur la face interne de la membrane granuleuse : c'est la *membrane vitelline*, que tous les auteurs considèrent comme une formation secondaire, bien qu'en réalité elle existe peut-être déjà dans les premiers rudiments du follicule, sous forme d'une lamelle très fine, embrassant étroitement la vésicule germinative. Extrêmement délicate d'abord et à peine perceptible, la membrane vitelline devient plus distincte lorsque le follicule a pris de nouveaux développements et que du liquide s'est amassé dans son intérieur; ses parois, en effet, s'écartent alors de l'enveloppe du follicule, et plus tard elles acquièrent aussi une épaisseur plus considérable. Dans les follicules de 0mm,09 à 0mm,1 de diamètre, on trouve déjà des œufs parfaitement distincts et d'un volume relativement considérable, avec une membrane vitelline délicate et presque accolée encore aux parois du follicule. Le développement ultérieur se conçoit aisément. Je ferai remarquer

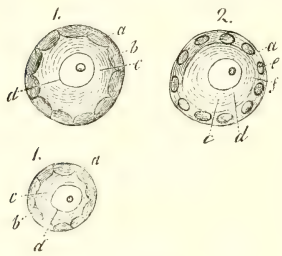

Fig. 273.

Fig. 273. — Trois follicules de Graaf d'une petite fille nouveau-née. Grossissement de 350 diamètres. 1, follicules naturels; 2, follicule traité par l'acide acétique. *a*, membrane amorphe de follicule; *b*, épithélium (membrane granuleuse); *c*, vitellus; *d*, vésicule germinative avec sa tache; *e*, noyau des cellules épithéliales; *f*, membrane vitelline très délicate.

seulement que rarement on trouve, au moment de la naissance, des follicules visibles à l'œil nu ; s'il est vrai que ces follicules se montrent en général longtemps avant la puberté, ce n'est cependant qu'à cette époque qu'ils prennent un certain développement.

D'après ce qui précède, le développement des follicules de Graaf ressemble à celui des glandes tubuleuses. Il se produit d'abord un amas de cellules, dépourvu peut-être, au commencement, de cavité et de contenu ; puis naît la membrane amorphe, non par fusion des cellules extérieures, mais probablement comme exsudation de ces cellules : dès lors on a sous les yeux un follicule complet, lequel répond par conséquent à une vésicule glandulaire close, ou à un segment de canal glandulaire en tube. L'origine de la vésicule germinative et de la membrane vitelline est encore douteuse ; ou bien la vésicule germinative est un noyau de nouvelle formation, développé dans la petite cavité du follicule, et autour duquel s'amasse d'abord un peu de vitellus, puis se forme la membrane vitelline aux dépens du contenu cellulaire ; ou bien l'œuf tout entier, avec la vésicule germinative, n'est autre chose que la cellule centrale du premier rudiment de follicule, dont il serait contemporain. Quoi qu'il en soit, l'œuf représente une cellule, dont le noyau est constitué par la vésicule germinative.

Déjà nous avons attiré l'attention sur plusieurs *particularités physiologiques* que présentent les organes génitaux de la femme ; quelques mots maintenant sur les mouvements et les sécrétions de ces organes. Le stroma de l'ovaire présente très souvent un aspect musculeux ; cependant, en me servant d'acide nitrique au 5e, j'y ai presque toujours cherché en vain des fibres musculaires ; sur l'organe frais, il est vrai, on obtient souvent, sous le microscope, des aspects que l'on est très tenté de rapporter aux muscles. En présence des résultats fournis par les vivisections sur les animaux, et par l'examen microscopique sur l'homme, il n'est guère possible de mettre en doute les mouvements très vifs dont les *oviductes* sont susceptibles ; aussi, contrairement à Kiwisch (*Geburtskunde*, p 96), ne vois-je rien qui empêche d'admettre que ces mouvements, joints à une certaine rigidité déterminée par la congestion des vaisseaux, peuvent appliquer les trompes contre les ovaires, ainsi que cela a été observé par Gendrin et Raciborski (*l. c.*, p. 412-417) sur deux femmes mortes pendant la période menstruelle, et par Laahr (*De mutat. gen. mul. brevi post concept.*, Halis, 1843) sur une femme tuée peu après le coït. Quant aux mouvements de l'utérus, il est certain au moins qu'ils sont très énergiques pendant l'accouchement ; mais ils ne font pas complétement défaut en dehors de cet acte. Les fibres musculaires de l'utérus sont disposées de telle sorte qu'en se contractant elles produisent, non-seulement un rétrécissement de la cavité utérine dans tous ses diamètres, mais encore des rétrécissements locaux plus ou moins étendus. Ainsi, dans l'acte de la parturition, le col et le museau de tanche sont relâchés, tandis que le fond et le corps se contractent, et ce n'est que dans le dernier temps de l'expulsion que le col et le vagin entrent eux-mêmes en contraction. Dans les cas de spasmes, l'utérus tout entier se resserre sur le produit de la conception ; dans ceux de rétention du placenta, le fond de l'organe seul est pris de convulsions. Il est très probable que certains mouvements ont lieu pendant la menstruation et dans le coït, mais le fait n'est point démontré. On admet généralement que pendant la copulation le museau de tanche s'entr'ouvre et le canal cervical se dilate. Si ces mouvements devaient s'expliquer uniquement par la disposition des fibres du col, on les nierait avec raison, ainsi que le fait Kiwisch (*l. c.*, p. 103), car les fibres radiées décrites par Kasper, et qui seules pourraient les pro-

duire, n'existent nullement ; ils sont, au contraire, très faciles à concevoir si l'on admet un relâchement des fibres du col et du museau de tanche, tandis que celles du fond et du corps, les fibres longitudinales surtout, se contractent. Si l'on voulait comparer la disposition des fibres musculaires de l'utérus et ses mouvements à ceux d'un autre organe, c'est la vessie qu'il conviendrait de choisir pour cette comparaison, car elle offre un arrangement musculaire analogue et une sorte d'antagonisme entre ses parties supérieures et inférieures.

La *sensibilité* de l'utérus et des parties génitales internes, en général, est peu développée ; le cathétérisme de la cavité utérine, pratiqué avec ménagement, ne provoque aucune sensation, et souvent le contact d'un corps étranger avec la portion vaginale du col est à peine perçu ; mais ces parties deviennent douloureuses sous l'influence de fortes pressions, de déchirures, d'inflammations. Le vagin acquiert une sensibilité de plus en plus vive à mesure qu'on descend vers les organes génitaux externes, et quant à ceux-ci, c'est le clitoris qui, en raison de sa richesse nerveuse, jouit de la sensibilité la plus exquise ; vient ensuite l'entrée du vagin, particulièrement le voisinage des orifices des glandes de Bartholin ou de Duverney.

Les produits sécrétés par les organes génitaux de la femme sont, outre l'œuf : 1° un *mucus blanchâtre* fourni par la muqueuse de l'utérus et du vagin ; celui de l'utérus paraît provenir principalement des glandes utérines, et présente peut-être quelques caractères spéciaux ; 2° un *mucus hyalin* versé par la muqueuse qui tapisse le col de l'utérus (voy. plus haut) ; 3° le produit transparent et visqueux des glandes de Bartholin, qui, pendant la copulation, est excrété en grande quantité, et qui, sous l'influence de certaines irritations, sort quelquefois en jet, ainsi que Huguier et Scanzoni l'ont observé : ce dernier fait est dû à l'action des fibres musculaires du conduit excréteur de la glande ; 4° le produit de sécrétion des petits follicules et des glandes muqueuses des organes génitaux externes.

Etude des organes génitaux de la femme. — Les follicules de Graaf doivent être étudiés, autant que possible, à l'état frais, si l'on veut trouver la membrane granuleuse et les œufs dans les rapports normaux. Dans les follicules un peu altérés la membrane granuleuse est réduite en flocons qui nagent dans le liquide du follicule, et le disque proligère est le plus souvent détruit. Chez certains animaux, tels que le chien, par exemple, l'œuf se reconnaît déjà sur le follicule intact ; pour l'obtenir sûrement, il faut ouvrir un follicule, disséqué avec soin, sous une mince couche d'eau et examiner à un faible grossissement les gros flocons qui s'en échappent. On réussit aussi très bien en portant avec précaution le contenu du follicule sur le porte-objet d'un microscope. Même en faisant des coupes ou en déchirant un ovaire on trouve toujours facilement des œufs ; mais ce n'est pas là une méthode qu'on doive recommander. Les muscles de l'oviducte, de l'utérus, du vagin, etc., seront étudiés à l'aide d'une dissection minutieuse, ou au moyen de sections faites sur les parties durcies. Kasper recommande de placer l'utérus pendant trois minutes dans l'eau bouillante, puis, pendant vingt-quatre heures, dans du carbonate de potasse aussi concentré que possible, ou bien de le traiter par l'acide pyroligneux et d'humecter les coupes avec de l'acide acétique étendu. Schwartz et Reichert font sécher l'utérus durci dans l'alcool, et rendent les fibres musculaires plus visibles en les traitant par l'acide nitrique au cinquième. Suivant Gerlach, on peut aussi mettre en usage la méthode conseillée par Wittich (page 547). Nulle part les fibres-cellules contractiles ne sont plus évidentes que dans l'utérus gravide ; les glandes utérines sont très faciles à voir sur des femmes dans la période menstruelle ou dans le premier mois après la conception. L'épithélium vibratile ne se trouve que sur des pièces très fraîches ; c'est dans la trompe qu'on le voit plus facilement ; les cellules sans cils vibratiles sont faciles à étudier. L'étude des parties génitales externes ne présente point de difficultés ; pour l'examen de leurs glandes, nerfs, papilles épithéliales, on appliquera les préceptes que nous avons donnés plus haut.

Bibliographie. — C. E. v. Baer, *De ovi mammalium et hominis genesi epist.* Lips., 1827, et *Commentarius*, en allem., dans Heusinger's Zeitschrift, II. — Coste, *Recherches*

Paris, 1834 ; *Embryogénie comparée*, Paris, 1837 ; *Études ovologiques*, dans *Ann. franç. et étrang. d'anat. et de phys*, II, 324, 1838 : *Histoire générale et part. du développement*, Paris, 1847. — A Bernhardt, *Symbolæ ad ovi mam. hist. ante prægnat.* Vrat., 1834. Diss. — R. Wagner, *Ueber die Keimbläschen*, dans *Müll. Arch.*, 1835, p. 373 ; *Prodromus hist. generationis* Lips., 1836 ; *Beiträge zur Zeugung und Entwickelung*, dans *Denkschr. der bayr. Akad.*, t. II, 1837, p. 511. — M. Barry, *Researches in Embryology*, séries I, II, III, dans *Philos. Transact.*, 1838-40. — Bischoff, *Beweis der von der Begattung unabhängigen Reifung und Loslösung der Eier der Säugethiere und des Menschen*, Giessen, 1844, et *Ann. des scienc. nat.*, 3e série, 1844, p. 304. — Pouchet, *Théorie positive de l'ovulation spontanée*. Paris, 1847. — Ecker, *Icon. phys.*, tab. XXII. — Zwicky, *De corpor. luteorum origine*. Turici, 1844. — Kobelt, *Der Nebeneierstock des Weibes*. Heidelberg, 1847. — W. Steinlin, *Ueber die Entwickelung der Graaf'schen Follikel und Eier der Säugethiere*, dans *Mittheil. der Zürcher naturf. Gesellsch.*, 1847, p. 156 — Fr. Tiedemann, *Tabulæ nervorum uteri*. Heidelb., 1822. — G. Casper, *De structura fibrosa uteri non gravidi*. Vrat., 1840. — E. H Weber. *Zusätze zur Lehre vom Bau der Geschlechtsorgane*. Leipzig, 1846. — Kölliker, *Ueber die glatten Muskeln der weiblichen Genitalien*, dans *Zeitchr. f. wiss. Zool.*, I. — Fr. Kilian, *Die Struktur des Uterus bei Thieren*, I, II, art. dans *Zeitschr. f. rat. Med.*, t. VIII et IX, 1849 et 1850 ; *Die Nerven des Uterus*, ibid., 1850, t. X, p 41. — R. Lee, *Memoirs on the Ganglia and Nerves of the Uterus*. London, 1849. — Th Snow-Beck, *On the Nerves of the Uterus*, dans *Philos. Transact.*, II, 1846. — Rainey, *On the Structure and Use of the Lig. Rotundum Uteri*, dans *Phil. Transact.*, II, 1850. — Val. Schwartz, *Observ. microsc. de decursu muscul. uteri et vaginæ hominis*. Dorp., 1850. Diss. — Robin, *Mém. pour servir à l'hist. anat. et path. de la membrane muqueuse utérine*, dans *Arch. gén. de méd.*, 1848, t. XVII, p. 258 et 405, t. XVIII, p. 257. — Kobelt, *Die männlichen und weiblichen Wollustorgane*. Freib., 1844. — Tiedemann, *Von den Duverney'schen Drüsen des Weibes*. Heidelberg, 1840. — C. Mandt, *Zur Anatomie der weiblichen Scheide*, dans *Zeitschr f. rat Med.*, VII, p. 1. — Huguier, *Sur les appareils sécréteurs des organes génit. ext. de la femme*, dans *Ann. des sc. nat.*, 1850, p. 239. — Leuckart, art. *Zeugung*, dans *Handw. d. Physiol.*, IV. — H. Müller, *Ueber ein Zust. der menschlichen Uterindrüsen*, dans *Würzb Verh.*, IV, p. 65. — W. Tyler-Smith, dans *Med. Chir. Trans.*, vol. XXXV, p. 378-398. — Kölliker et Scanzoni, *Das Secret der Schleimhaut der Vagina und der Cervix uteri*, dans *Scanzoni's Beiträgen zur Geburtskunde*, II, 1855.

SECTION III.

DES MAMELLES.

§ 214. **Structure des mamelles.** — Les *mamelles* (*glandulæ lactiferæ*) sont deux glandes en grappe composées, rudimentaires chez l'homme, très développées, au contraire, chez la femme, et qui, après l'accouchement, sécrètent le *lait*.

Les mamelles n'offrent, dans leur structure, aucune particularité notable qui les distingue des autres glandes en grappe composées, de la parotide ou du pancréas, par exemple. Chacune d'elles se compose de quinze à vingt-quatre *lobes* irréguliers, aplatis ou piriformes, arrondis à leur périphérie, mesurant 2 à 4 centimètres en diamètre. Les lobes, dont les cavités sont parfaitement distinctes, ne peuvent cependant être isolés exactement : ils sont formés chacun d'un certain nombre de lobules secondaires, et ceux-ci

de lobules primitifs, composés de *vésicules glandulaires.* Les vésicules de la mamelle sont arrondies ou piriformes ; elles ont $0^{mm},1$ à $0^{mm},15$ de largeur, et se distinguent plus nettement des origines des conduits excréteurs que celles des petites glandes muqueuses ; comme partout, elles sont constituées par une membrane amorphe, tapissée intérieurement d'un épithélium pavimenteux, qui, à l'époque de la lactation, subit des métamorphoses spéciales. Tous les éléments de la glande sont enveloppés et réunis en une grosse glande compacte par un tissu conjonctif dense, blanchâtre, abondant surtout entre les vésicules glandulaires et entre les petits lobules ; la mamelle, à son tour, est recouverte par du tissu adipeux abondant, et à sa face externe par la peau. La glande mammaire n'est pas, à proprement parler, une glande simple ; c'est plutôt une agrégation de glandes, de même que les glandes lacrymales. De chaque lobe de la glande naît, par fusion successive des canalicules excréteurs des lobules de divers ordres, un canal plus ou moins long, de 2 à 5 millimètres de diamètre : c'est le *canal lactifère* ou *galactophore ;* ce canal se dirige vers le mamelon, et dans tout son trajet reçoit encore des canalicules des lobules voisins. Au-dessous de l'aréole, il se dilate en une petite ampoule allongée, de 5 à 9 millimètres de largeur, qui porte le nom de *sac* ou *sinus lactifère ;* puis il se rétrécit au point de n'avoir plus que 2 ou 1 millimètre, se recourbe dans le mamelon, pour s'ouvrir enfin au sommet de ce dernier et entre les tubercules qu'il présente, par un orifice distinct, de $0^{mm},6$ à $0^{mm},4$ de diamètre. Tous ces conduits excréteurs présentent un épithélium composé de cellules cylindriques, de $0^{mm},014$ à $0^{mm},02$ de hauteur dans les canaux volumineux, de cellules polygonales dans les rameaux secondaires ; au-dessous de l'épithélium se voit une couche amorphe, entourée d'une tunique fibreuse blanche, dense, plissée dans le sens de la largeur sur les conduits principaux, et dans laquelle je n'ai pu trouver jusqu'ici, d'une manière certaine, de fibres musculaires, mais seulement un tissu conjonctif parsemé de noyaux longitudinaux et des fibres élastiques fines. Henle, cependant, croit avoir constaté récemment des fibres musculaires longitudinales dans les canaux galactophores, non pas dans l'épaisseur du mamelon, mais plus

Fig. 276.

Fig. 276. — Plusieurs lobules primitifs de la mamelle d'une femme en couches et leurs conduits excréteurs. Grossissement de 70 diamètres. D'après Langer.

profondément dans la glande (*Jahresber.* 1850, p. 41). H. Meckel dit avoir fait la même observation.

Le *mamelon* et l'*auréole* renferment de nombreuses fibres musculaires lisses, auxquelles ils doivent leur contractilité (§ 36) ; ils sont recouverts d'un épiderme très mince, dont la couche cornée ne dépasse pas $0^{mm},014$ d'épaisseur chez la femme, tandis que la couche de Malpighi mesure $0^{mm},09$ et renferme du pigment dans sa profondeur ; ils portent enfin des papilles composées, de $0^{mm},2$ à $0^{mm},06$ de hauteur. Sur la glande elle-même, les papilles sont petites ($0^{mm},033$ à $0^{mm},025$) et simples, l'épiderme encore plus mince ($0^{mm},07$ à $0^{mm},09$), mais à couche cornée plus forte ($0^{mm},05$ à $0^{mm},06$). Au niveau de l'auréole, surtout vers la périphérie, mais non dans le mamelon lui-même, on trouve de grosses glandes sudoripares dont le contenu présente quelquefois un aspect tout spécial, et des follicules sébacés en connexion avec des poils très fins. Ces glandes forment souvent des tubercules saillants, visibles à l'extérieur (voy. § 69 et 75). Chez l'homme, j'ai observé aussi de semblables follicules, mais sans poils, sur le mamelon.

Les *vaisseaux sanguins* de la mamelle sont fort nombreux, et fournissent un réseau capillaire assez étroit autour des vésicules glandulaires. Les veines forment sous l'auréole un cercle qui n'est pas toujours complet (*cercle veineux de Haller*). Les *vaisseaux lymphatiques* sont en nombre considérable dans la peau qui couvre la glande ; mais dans la mamelle elle-même, personne n'en a rencontré jusqu'ici. Les *nerfs cutanés* de la mamelle proviennent des nerfs sus-claviculaires, et des rameaux cutanés des deuxième et quatrième nerfs intercostaux. Il est impossible de poursuivre ces nerfs dans l'épaisseur de la glande, si ce n'est quelques ramuscules très ténus qui accompagnent les vaisseaux, et dont on ignore le mode de terminaison.

A l'époque de la lactation, la glande mammaire prend un accroissement très considérable. Son tissu perd son aspect homogène, blanchâtre et dense, il devient plus mou, granuleux et lobulé ; le parenchyme glandulaire, d'un jaune rougeâtre, se distingue alors nettement du tissu interstitiel, blanchâtre et lâche. Les vésicules et les canaux de la glande s'élargissent, se remplissent de lait, les vaisseaux deviennent beaucoup plus nombreux. A l'extérieur, on remarque surtout l'élargissement de l'auréole et du mamelon, phénomène qui semble dépendre non d'une simple extension de la coloration, mais d'une hypertrophie de tous les éléments qui entrent dans la composition de ces parties, même des fibres musculaires et des petites glandes. Chez l'homme, la mamelle est tout à fait rudimentaire ; elle est dense, non lobulée et mesure 1 à 5 centimètres de largeur, sur 2 à 7 millimètres d'épaisseur. Les canaux galactophores sont dépourvus de sacs à lait et ne présentent jamais le même développement que chez la femme ; tantôt ils répondent, quant à la forme, à ceux qu'on trouve chez le fœtus, et tantôt, dans les glandes plus volumineuses, ils présentent des ramifications multiples et un certain nombre de vésicules terminales, dont le volume, en général très considérable, ne permet point de les considérer comme des vésicules glandulaires ; car, d'après Langer, leur diamètre est trois fois plus

considérable que chez la femme ; Luschka, au contraire, ne leur donne que $0^{mm},05$ à $0^{mm},06$ de diamètre. Dans quelques cas rares, la glande mammaire de l'homme prend assez de développement pour devenir apte à sécréter du lait.

§ 215. **Considérations physiologiques.** — Le *développement* de la mamelle procède comme celui des autres glandes de la peau ; la glande n'est d'abord (du quatrième au cinquième mois), ainsi que je l'ai constaté (*Mitth. d. Zürcher. nat. Ges.*, 1850, n° 41) avec Langer (*loc. cit.*), qu'une excroissance verruqueuse de la couche muqueuse de l'épiderme, entourée d'une couche plus serrée de tissu dermique (fig. 277, 1). Du sixième au septième mois, un certain nombre de bourgeons se développent sur cette excroissance, et forment les premiers rudiments des lobes de la glande (fig. 277, 2). Dans l'origine, les lobes sont donc simplement de petits bourgeons piriformes ou en forme de bouteille, qui reposent sur le corps de la glande ; ce n'est que vers la fin de la période fœtale qu'ils s'isolent les uns des autres et s'ouvrent au dehors, tandis qu'à leur extrémité profonde, arrondie ou un peu allongée, commencent à pousser de nouveaux bourgeons solides. A l'époque de la naissance, la mamelle a 3 à 9 millimètres de largeur, et l'on y reconnaît déjà distinctement un certain nombre de lobes, douze à quinze, dont les plus internes, encore plus voisins du mamelon rudimentaire, se terminent simplement en bouteille ou par deux ou trois culs-de-sac, tandis que les autres sont garnis d'un nombre de culs-de-sac beaucoup plus considérable. Chacun de ces lobules rudimentaires est pourvu d'un conduit excréteur simple ou présentant deux ou trois ramifications, et composé d'un épithélium cylindrique et d'une tunique fibreuse ; celle-ci est constituée par du tissu conjonctif embryonnaire, muni de noyaux.

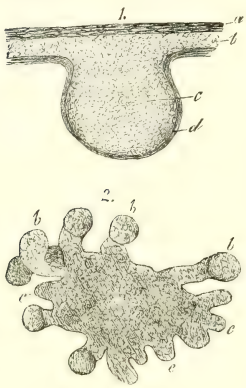

Fig. 277.

Le canal excréteur est creux, mais ses extrémités renflées en massue sont encore des corps pleins, et ne sauraient en conséquence être appelées des *vésicules glandulaires ;* l'espace circonscrit par la membrane fibreuse y est complétement rempli de petites cellules à noyau. Les transformations qui, de cette glande rudimentaire, formeront la glande mammaire de l'adulte, sont les suivantes : sur les extrémités en massue des canaux glandulaires poussent constamment de nouveaux bourgeons ; en même temps la cavité du canal s'étend de plus en plus, d'où naît enfin un canal extrême-

Fig. 277. — Développement de la mamelle. 1, rudiment de mamelle d'un fœtus mâle de cinq mois. *a*, couche cornée ; *b*, couche muqueuse de l'épiderme ; *c*, prolongement fourni par celle-ci, ou rudiment de la glande ; *d*, enveloppe fibreuse.

2, mamelle d'un fœtus femelle de sept mois, vu de face. *a*, masse centrale de la glande, avec des bourgeons solides gros (*b*) et petits (*c*), qui sont les rudiments des lobes principaux.

ment rameux, dont les branches sont garnies, à leur extrémité, de groupes de vésicules glandulaires creuses. Ces transformations se font plus lentement dans la mamelle que dans tous les autres organes de sécrétion. D'après Langer, auquel nous devons d'excellentes recherches sur ce sujet, on ne rencontre point, chez l'enfant, de véritables vésicules terminales avant l'éruption des règles, mais seulement des canaux incomplétement développés et terminés en massue. Vers la puberté naissent des vésicules glandulaires proprement dites ; elles se montrent d'abord sur la périphérie de la glande seulement, et ce n'est que pendant la première grossesse que la mamelle acquiert son développement complet. Après la première lactation, elle subit une légère diminution de volume, bien que tous ses éléments persistent ; dans la grossesse suivante, elle grossit de nouveau, mais cette fois sans que de nouvelles parties se développent en elle. Après la ménopause, peut-être aussi dans les cas où, après une grossesse, il se passe un long temps sans que la glande entre en activité, la mamelle s'atrophie ; chez les vieilles femmes toutes les vésicules ont disparu et l'on ne trouve plus, au milieu du tissu graisseux qui les a remplacées, que les canaux galactophores plus ou moins bien conservés, mais dont l'épithélium a subi la transformation graisseuse.

Le lait, sécrété par la mamelle, est formé d'une portion liquide, le *plasma du lait*, et d'une infinité de corpuscules arrondis, opaques, brillants comme des gouttelettes de graisse, qui sont en suspension dans ce liquide. Ces corpuscules ou *globules du lait*, qui donnent au lait sa couleur blanche, ont $0^{mm},002$ à $0^{mm},005$ de diamètre au plus ; il est très vraisemblable qu'ils ne sont pas formés uniquement de graisse, et qu'ils possèdent une enveloppe délicate de caséine. Il est à remarquer qu'en dehors de la lactation et de la grossesse la mamelle ne contient qu'une petite quantité d'un mucus jaunâtre, avec un certain nombre de cellules épithéliales, et qu'elle est tapissée intérieurement, jusqu'aux vésicules glandulaires, d'un épithélium pavimenteux qui, vers l'extérieur, se rapproche de l'épithélium cylindrique. La conception modifie cet état de choses : dans les cellules des vésicules glandulaires s'amasse de la graisse, dont la quantité augmente de plus en plus ; devenues par là beaucoup plus grosses, elles remplissent complétement la vésicule glandulaire. Quelque temps avant le terme de la grossesse se produisent, en outre, de nouvelles cellules graisseuses, lesquelles repoussent les anciennes dans les conduits galactophores. C'est ce qui explique pourquoi, dans la seconde moitié de la grossesse, on peut en général exprimer quelques gouttes de liquide de la glande, bien que la sécrétion lactée n'ait pas encore commencé. Ce liquide, comme le montre sa couleur jaunâtre, n'est

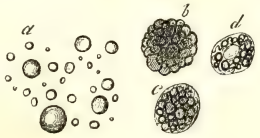

Fig. 278.

Fig. 278. — Éléments du lait ; grossissement de 350 diamètres. *a*, globule du lait ; *b*, corpuscules du colostrum ; *c*, *d*, cellules à corpuscules graisseux du colostrum ; l'une d'elles, *d*, présente un noyau.

point du lait; mais il contient un certain nombre de globules graisseux, provenant de cellules graisseuses plus ou moins altérées, et analogues aux petits *globules du lait;* on y trouve, en outre, ces cellules, pourvues ou non d'une enveloppe, qu'on a appelées *corpuscules du colostrum.* Lorsque, après l'accouchement, la lactation commence, la production de cellules dans les vésicules glandulaires prend une activité extraordinaire; les liquides accumulés jusque-là dans les canaux et vésicules glandulaires sont chassés au dehors, sous le nom de *colostrum* ou lait imparfait, dans l'espace de trois à quatre jours, pour être remplacés par du lait véritable.

Le lait, tel qu'on le trouve dans les vésicules glandulaires, se compose uniquement de sérosité, en petite quantité, et de cellules pleines de globules de graisse; ces cellules tantôt remplissent à elles seules la cavité des vésicules et tantôt laissent à leur périphérie un espace occupé par des cellules épithéliales, renfermant également plus ou moins de graisse; elles résultent ou bien d'une formation de toutes pièces de cellules nouvelles, ou bien d'une multiplication incessante des cellules épithéliales, analogue à celle qui s'observe dans la sécrétion des follicules cutanés (voy. § 75). Ces cellules, auxquelles je donnerai le nom de *cellules du lait*, se détruisent déjà dans les conduits galactophores, où l'on ne trouve plus que leurs éléments, les globules du lait, sans aucune trace de la membrane de cellule, ni, le plus souvent, du noyau; aussi le lait, tel qu'il est versé au dehors, ne présente-t-il rien qui mette sur la trace de son mode de formation. Tout au plus rencontre-t-on dans le lait quelques rares amas plus ou moins considérables de globules de lait qui, vu leur analogie avec les éléments du colostrum, pourraient être désignés également sous le nom de *corpuscules de colostrum.* La sécrétion laiteuse consiste donc en une formation de sérosité et de cellules adipeuses au sein des vésicules glandulaires, et doit, en conséquence, être rangée avec les sécrétions dans lesquelles les éléments organisés jouent un certain rôle; c'est ce qui a lieu surtout pour la sécrétion des produits graisseux, tels que celui des follicules cutanés, dans lequel on trouve des cellules complétement identiques avec celles des vésicules glandulaires de la mamelle et du colostrum.

Chez le nouveau-né la mamelle renferme très souvent une petite quantité d'un liquide qui, sous le rapport physique et microscopique, se comporte comme le lait, et dont la formation est probablement en connexion avec le développement des canaux glandulaires.

C'est Reinhardt qui, le premier, a démontré que les corpuscules et les globules graisseux du colostrum sont en connexion, ainsi que l'avaient présumé Nasse et Henle, avec une production de cellules graisseuses dans la glande mammaire, et que les corpuscules, dans leur forme ordinaire, ne sont autre chose que des cellules privées d'enveloppe, les globules que des gouttelettes graisseuses devenues libres. Ce physiologiste, néanmoins, est porté à établir une distinction entre la production du colostrum et la sécrétion laiteuse, et à considérer la première plutôt comme un phénomène pathologique, une transformation graisseuse par laquelle les anciennes cellules épithéliales sont évacuées au dehors, avant que le lait commence à être

sécrété : son opinion est fondée surtout sur cette considération, qu'il lui a été impossible de trouver des cellules adipeuses dans le lait proprement dit. Mais comme ces cellules ont été observées depuis par v. Bueren, et que par conséquent le lait et le colostrum présentent les mêmes caractères morphologiques, une telle distinction n'est plus possible, et l'on ne peut guère considérer la formation du colostrum chez les multipares que comme une introduction à la sécrétion laiteuse. Je suis d'avis, néanmoins, que la production du premier colostrum est liée avec l'énorme développement que prend la glande mammaire pendant la première grossesse, et qu'elle résulte en partie de la destruction des cellules internes qui remplissent complétement les extrémités renflées des rudiments de vésicule glandulaire. Je me représente de la même façon la production de lait chez le nouveau-né, où bien certainement on ne saurait admettre une véritable sécrétion.

Donné, qui le premier a vu les corpuscules du colostrum, avance que dans les inflammations et engorgements du sein qui surviennent chez les nourrices, le lait reprend les caractères du colostrum ; ce fait a été nié par d'Outrepont et Münz (*Neue Zeitschr. f. Geburtskunde*, t. X). D'un autre côté, d'après Lehmann (*Phys. Chemie*, II, p. 327), dans les maladies aiguës en général et pendant la période menstruelle (Donné, d'Outrepont), le lait renfermerait des corpuscules de colostrum, que Donné regarde, quand ils sont en nombre considérable, comme indiquant un lait de mauvaise nature. Pendant les épizooties, Herberger et Donné ont trouvé dans le lait les éléments du colostrum. Dans le *lait caillé*, on voit la caséine coagulée en grumeaux et les globules du lait plus ou moins confluents en gouttes volumineuses. Le lait *bleu* ou *jaune* contient, d'après Fuchs (voy. Scherer, art. *Milch*, dans *Handw. d. Phys.*, II, p. 470), des infusoires incolores qu'il appelle *vibrio cyanogenus* et *xanthogenus*, et qui, mêlés à du lait normal, lui donneraient les mêmes colorations ; ces faits ont été constatés par Lehmann pour le lait bleu. Suivant Bailleul (*Compt. rend.*, XVII, p. 1138) et Lehmann, on trouve en outre un cryptogame dans le lait bleu. Du *lait rouge* a été vu par C. Nægele, qui y a découvert des productions végétales analogues au *protococcus*.

Pour *étudier* la mamelle, on choisira de préférence celle d'une femme enceinte, d'une nourrice ou d'une femme qui a déjà eu des enfants ; car ce n'est que dans ces cas que les vésicules glandulaires ont acquis tout leur développement. En dilacérant les petits lobules, on arrive aisément à isoler les éléments de la glande ; mais si l'on veut étudier l'arrangement de ces éléments, on devra faire usage de tranches minces faites sur la glande traitée par l'acide acétique bouillant, puis desséchée ; on peut aussi se servir de pièces injectées ; l'injection se fait facilement par les sacs lactifères. Pour l'*étude du développement* de la mamelle, il est nécessaire d'avoir sous la main des pièces fraîches et des pièces traitées par l'acide acétique. Les fibres musculaires lisses de l'auréole se découvrent même par la simple dissection, mais non toujours facilement ; car, en dehors de la grossesse, elles sont souvent très peu développées.

Bibliographie. — Rudolphi, *Bemerkungen über den Bau der Brüste*, dans *Abhandl. der Berlin. Akad. im Jahr* 1831, p. 337. — A. Cooper, *The Anatomy of the Breast*. London, 1839, 4. — C. Langer, *Ueber den Bau und die Entwickelung der Milchdrüsen*, avec 3 pl., dans *Denkschr. d. Wiener Akad.*, t. III. Vienne, 1851. — A. Donné, *Du lait, et en particulier du lait, des nourrices*, Paris, 1836 ; *Ueber die mikroskopischen Körperchen im Colostrum*, dans *Müller's Archiv.*, 1839, p. 182 ; *Cours de microscopie*, Paris, 1844. — Fr. Simon, *Die Frauenmilch, nach ihrem chemisch und physiol. Verhalten dargestellt*, Berlin, 1838 ; *Ueber die* Corps granuleux *von Donné*, dans *Müll. Arch.*, 1839, p. 10 et 187. — J. Henle, *Ueber die mikr. Bestandtheile der Milch*, dans *Fr. Not.*, 1839, n° 223. — H. Nasse, *Ueber die mikr. Best. der Milch*, dans *Müll. Arch.*, 1840, p. 259. — Reinhardt, dans *Arch. f. pathol. Anat.*, t. I, p. 52-64. — Lammerts van Bueren, *Onderzœkingen over de Melkbolletjes*, dans *Nederl. Lancet*, 2e série, 4e année, p. 722, ou *Observ. microscop. de lacte*. Traject. adRhenum, 1849. Diss. — *De Ontwikkeling van de Vormbestanddelen der Melk*, dans

Ned. Lanc., 2e série, 5e année, p. 1. — Fr. Will, *Ueber die Milchabsonderung*. Erlangen, 1850. *Programme*. Ch. Robin, *De la corrél. exist. entre le dével. de l'utérus et celui de la mamelle*, dans *Gaz. méd.*, 1850, n° 13. — Moleschott, *Chem. u. mikr. Not. über die Milch*, dans *Arch. f. phys. Heik.*, XI, p. 696. — Luschka, *Zur Anat. d. männl. Brustdrüsen*, dans *Müll. Arch.*, 1852, p. 402. — H. Meckel von Hemsbach, *Pathol. Anat. d. Brustdrüse*, dans *Illustr. med. Zeit.*, III, p. 141. — Voyez en outre le *Traité d'anatomie générale* de Henle, le *Traité des glandes* de J. Müller, et les atlas de Berres, Donné et Mandl.

CHAPITRE IX.

DU SYSTÈME VASCULAIRE.

§ 216. **Parties dont se compose le système vasculaire.** — Le système vasculaire comprend le *cœur*, et les *vaisseaux sanguins et lymphatiques ;* il renferme dans ses cavités le *sang* et la *lymphe* (chyle), liquides dans lesquels on trouve une infinité de particules solides. Aux vaisseaux lymphatiques, enfin, sont annexés des organes particuliers qui portent le nom de *glandes lymphatiques*.

SECTION PREMIÈRE.

DU COEUR.

§ 217. **Structure du cœur.** — Le cœur est une poche musculeuse divisée en quatre compartiments, revêtue extérieurement d'une membrane séreuse qu'on nomme *péricarde*, et tapissée intérieurement d'une membrane appelée *endocarde*, laquelle n'est autre chose qu'un prolongement des parois des gros vaisseaux, en particulier de leur tunique interne.

Le *péricarde* présente la même structure que les autres membranes séreuses : le péritoine, par exemple. Son feuillet externe est très épais, fibreux en dehors, pourvu de réseaux élastiques fins en dedans, où il est couvert d'un épithélium pavimenteux, formant une couche simple ou double. Le réseau élastique est également très marqué dans le feuillet interne du péricarde, étroitement uni, dans sa plus grande étendue, à la couche musculeuse du cœur, distinct de cette dernière sur certains points seulement, notamment au niveau des sillons, où il en est séparé par du tissu adipeux ordinaire ; ce tissu, d'ailleurs, forme assez fréquemment une couche sous-séreuse qui recouvre toute la surface du cœur. Les *vaisseaux* du péricarde n'offrent rien de spécial, et pour ce qui est de ses *nerfs*, il est certain que la lame externe du péricarde reçoit des rameaux du nerf phrénique et du nerf récurrent droit (Luschka). Des prolongements villeux analogues à ceux de la plèvre (voy. § 179) ont été vus par Luschka aux bords des auricules du cœur.

Les *fibres musculaires* du cœur sont rouges et striées en travers ; elles diffèrent néanmoins, sous quelques rapports, des fibres des muscles volon-

taires; elles sont, en général, d'un tiers moins larges ($0^{mm},009$ à $0^{mm},02$); elles présentent très souvent des stries longitudinales plus marquées que les stries transversales, et se décomposent facilement en fibrilles et en petits fragments (*sarcous elements*, Bowman). Le sarcolemme des fibres du cœur est extrêmement mince, et ne peut être démontré sans le secours des réactifs; dans les fibres elles-mêmes on trouve presque toujours, avec les noyaux, de petites granulations graisseuses qui forment souvent des séries le long de l'axe de la fibre; dans certaines dégénérescences, ces granulations se multiplient énormément et prennent une coloration jaunâtre. Une autre particularité plus importante encore qui distingue le tissu musculaire du cœur, c'est l'union intime de ses éléments; abstraction faite de ceux de la face interne de l'organe, ces éléments ne forment point des faisceaux distincts; séparés seulement par un peu de tissu conjonctif, ils sont partout très serrés les uns contre les autres, et s'unissent directement entre eux, ainsi que Leeuwenhoek l'a découvert, et que je l'ai observé de nouveau (voy. page 30). Ces anastomoses entre les fibres musculaires, qui forment un caractère général du tissu du cœur, résultent principalement, chez l'homme et les animaux, de faisceaux courts, et la plupart étroits, qui se portent obliquement ou transversalement entre les faisceaux longitudinaux; elles sont si nombreuses que dans beaucoup de régions des ventricules et des oreillettes (je ne sais si c'est partout), elles se montrent en quantité sur la moindre parcelle du cœur. On trouve, en outre, dans le cœur, de véritables *bifurcations* de fibres, qui expliquent comment certaines parties musculeuses peuvent devenir plus épaisses qu'elles ne sont à leur origine.



Fig. 279.

Le *trajet des fibres musculaires du cœur* est extrêmement compliqué et ne saurait être décrit ici que dans ce qu'il a de plus général. Les fibres musculaires des ventricules et celles des oreillettes sont parfaitement distinctes l'unes des autres; presque toutes proviennent d'ailleurs des orifices artériels et auriculo-ventriculaires du cœur. Au niveau de chaque orifice on trouve une bande fibreuse appelée *anneau fibro-cartilagineux*, plus faible dans le ventricule droit que dans le ventricule gauche; on peut décrire d'une manière générale ces bandes fibreuses comme des anneaux situés à l'insertion des valvules. Envisagées de plus près, elles naissent en avant, à droite et à gauche, et en arrière de l'orifice aortique; elles sont plus épaisses à la moitié antérieure de la circonférence des orifices auriculo-ventriculaires, ainsi qu'au niveau de la cloison entre les orifices; aussi décrit-on souvent ces anneaux fibreux comme trois bandes arciformes, deux antérieures, et une postérieure, située dans la cloison, et qui se divise ensuite en deux branches. Les anneaux fibreux des orifices artériels sont notable-

Fig. 279. — Faisceaux primitifs anastomosés du cœur de l'homme.

ment plus minces que ceux des orifices auriculo-ventriculaires : on les trouve à l'origine des valvules semi-lunaires, sous la forme de trois rubans recourbés en arc. Sur les oreillettes on distingue : 1° des *fibres communes* aux deux oreillettes ; ce sont des faisceaux aplatis, transversaux, qui, à la partie antérieure surtout, mais aussi en haut et en arrière, s'étendent d'une oreillette à l'autre, et se continuent ensuite avec des fibres transversales ; 2° des *fibres propres ;* elles forment autour des orifices des grosses veines et sur la pointe des auricules de véritables anneaux ; en outre, au-dessous de l'endocarde, elles constituent une *couche longitudinale* assez épaisse qui naît des orifices auriculo-ventriculaires, et qui est surtout marquée dans l'oreillette droite (*muscles pectinés*). Enfin, entre ces derniers muscles et dans les auricules, on trouve une foule de petits faisceaux dont la disposition irrégulière n'est susceptible d'aucune description spéciale. La *cloison* est en partie commune aux deux oreillettes ; ses fibres musculaires naissent du fibro-cartilage postérieur, au niveau de la partie la plus antérieure du bord supérieur de la cloison interventriculaire, immédiatement derrière l'aorte. A droite, elles entourent en arc, en haut et en arrière, la fosse ovale, dans laquelle il n'y a que des fibres peu nombreuses, se terminant en partie sur la veine cave inférieure, et en partie formant un anneau complet ; à gauche, elles vont en sens opposé autour de la fosse ovale.

Les *fibres musculaires des ventricules* sont disposées de telle sorte que toujours il y a entrecroisement entre celles de la face externe et celles de la face interne du cœur, et qu'entre ces deux faces on observe plus ou moins distinctement toutes les transitions entre les deux directions entrecroisées. Elles naissent des orifices auriculo-ventriculaires et des orifices aortique et pulmonaire, soit directement, soit par l'intermédiaire de courts faisceaux tendineux, marchent plus ou moins obliquement, quelquefois, cependant, dans le sens de l'axe longitudinal ou transversal, et, après avoir circonscrit une portion des ventricules, se réfléchissent sur elles-mêmes et se terminent dans les muscles papillaires et les cordes tendineuses, ou reviennent s'insérer à leur point de départ ; de sorte qu'elles décrivent des anses ou des huit de chiffre plus ou moins contournés sur eux-mêmes et affectant toutes les directions possibles. Dans tout ce trajet les fibres musculaires ne sont jamais interrompues par des fibres tendineuses.

L'*endocarde* est une membrane blanchâtre qui recouvre toutes les inégalités, toutes les dépressions de la surface interne du cœur, les muscles papillaires, leurs tendons et les valvules ; c'est dans l'oreillette gauche qu'il présente l'épaisseur la plus grande ($0^{mm},5$) ; il est au contraire très mince dans les ventricules, où il laisse voir par transparence la couleur des fibres musculaires. L'endocarde se compose généralement de trois couches : un *épithélium*, une *couche élastique*, à laquelle il doit ses différences d'épaisseur dans les diverses régions, et une *couche mince de tissu conjonctif*. L'épithélium est constitué par une couche simple, double quelquefois, d'après Luschka, de cellules à noyau transparentes, polygonales, aplaties, généralement un peu allongées, et mesurant $0^{mm},015$ à $0^{mm},027$ de largeur ; il

repose immédiatement sur la couche superficielle de la membrane élastique, composée pour ainsi dire exclusivement de fibres longitudinales très fines. Le reste de cette membrane est formé par une couche fondamentale de tissu conjonctif ordinaire, mêlé de noyaux, que traversent des réseaux très serrés de fibres élastiques fines ou grosses; dans les oreillettes, ces réseaux sont si nombreux (quelquefois même ils sont entremêlés à de vraies membranes fenêtrées) (voy. § 27), que l'endocarde de ces cavités représente une véritable membrane élastique jaune à plusieurs couches. Tout à fait en dehors, enfin, se trouve une couche de tissu conjonctif, mince il est vrai, mais qu'il est possible néanmoins d'isoler en couche continue dans les ventricules aussi bien que dans les oreillettes ; cette couche, dans ses portions voisines de la couche élastique, renferme encore des éléments élastiques fins, et représente un tissu sous-séreux lâche, destiné à unir la couche musculeuse du cœur avec l'endocarde proprement dit. Sur les cordes tendineuses l'endocarde consiste simplement en une couche d'épithélium et une couche de tissu élastique ; la couche de tissu conjonctif y fait complétement défaut ; elle est très mince, d'un autre côté, sur les trabécules du ventricule droit et sur les muscles pectinés.

Les valvules auriculo-ventriculaires sont des lames qui naissent des anneaux fibreux des orifices correspondants ; dans les points où elles ont le plus d'épaisseur, on y distingue trois couches, deux couches superficielles, fournies par l'endocarde, et une couche intermédiaire, plus épaisse à gauche, composée de tissu conjonctif avec des réseaux élastiques, et à la formation de laquelle participe bien évidemment l'épancuissement des cordes tendineuses ; vers le bord libre ces trois couches se confondent en une seule, composée de tissu conjonctif et de réseaux élastiques fins, et recouverte par l'épithélium. Les valvules semi-lunaires se comportent comme les autres, mais elles sont plus minces. Sur les deux espèces de valvules l'endocarde est plus développé du côté où, pendant la vie, la tension est la plus grande. Du bord externe de la couche moyenne des valvules auriculo-ventriculaires naissent çà et là quelques fibres musculaires de l'oreillette; mais dans les valvules elles-mêmes il n'y a aucun élément musculeux.

Les *vaisseaux du cœur* sont fort nombreux, mais ne diffèrent en rien de ceux des autres muscles striés (voy. § 85), si ce n'est que les capillaires, en raison du peu de volume des fibres musculaires, entourent souvent plusieurs de ces dernières à la fois. La couche de tissu conjonctif de l'endocarde est assez riche en vaisseaux ; mais on en trouve fort peu dans l'endocarde proprement dit. Dans les valvules auriculo-ventriculaires, il est facile de voir, chez les animaux et chez l'homme (voy. Luschka, *loc. cit.*, p. 182 et fig. 5), quelques vaisseaux, dont les uns proviennent des muscles papillaires, les autres, plus nombreux, de la base des valvules, et qui se distribuent en partie dans le revêtement endocardique lui-même. Les valvules semi-lunaires sont dépourvues de vaisseaux. — On trouve quelques rares *vaisseaux lymphatiques* sur le feuillet externe du péricarde; ces vaisseaux sont, au contraire, très nombreux au-dessous du feuillet interne, sur la couche

musculeuse. On peut les voir déjà, comme Cruikshank l'indique avec raison, sur un cœur qu'on a laissé quelques jours dans l'eau ; les troncs de ces lymphatiques se rendent tous aux sillons du cœur, cheminent avec les vaisseaux sanguins, et se jettent dans les ganglions situés derrière la crosse de l'aorte, au niveau de la bifurcation de la trachée, où viennent se rendre également les lymphatiques du poumon. La substance musculeuse du cœur et l'endocarde sont-ils pourvus de lymphatiques, ainsi que l'admettent quelques auteurs? la chose n'est pas encore certaine. — Les *nerfs* du cœur sont fort nombreux ; ils proviennent du plexus cardiaque, formé principalement par le nerf vague et le grand sympathique, et situé au-dessous et en arrière de la crosse aortique. Réunis en deux plexus secondaires, appelés *plexus coronaires*, l'un droit, plus faible, l'autre gauche, plus considérable, ils gagnent les ventricules et les oreillettes droites et gauches, cheminent avec les vaisseaux ou les croisent à angle aigu, en se dirigeant vers la pointe du cœur, et, après s'être anastomosés entre eux un grand nombre de fois, s'enfoncent dans l'épaisseur du cœur sur différents points, quelques-uns déjà dans le sillon coronaire, pour se distribuer soit dans le tissu musculaire lui-même, soit dans la couche de tissu conjonctif de l'endocarde. Les nerfs cardiaques de l'homme sont jaunâtres, et, sauf les gros troncs, ne contiennent que des tubes fins et pâles ; mais ces tubes s'y montrent en grandes quantités et ne sont mélangés qu'avec un nombre assez peu considérable de fibres à noyaux. Bien que les tubes nerveux conservent leurs contours foncés même dans l'endocarde, où ils sont assez nombreux, il a été néanmoins impossible jusqu'ici de déterminer quel est leur mode de terminaison dans cette membrane, ainsi que dans le tissu musculaire du cœur; Martin seulement a vu dans le cœur du brochet des tubes nerveux divisés dichotomiquement et terminés par des extrémités libres (*Gott.*, *Nachr.*, 1853, n° 6). On trouve des *ganglions* non-seulement sur divers points du plexus cardiaque, mais encore, comme Remak l'a trouvé chez le veau, dans la substance musculeuse des ventricules et des oreillettes ; le même fait se présente chez l'homme et chez les autres animaux. Chez la grenouille, où ces ganglions ont été surtout bien étudiés, ils sont situés en général dans la cloison et sur la limite entre les ventricules et les oreillettes ; ils contiennent des cellules apolaires et unipolaires (Ludwig, Bidder, R. Wagner, Kölliker). Les petits renflements fusiformes signalés en particulier par Lee sur le trajet des branches nerveuses externes sont de simples épaississements du névrilème, et non des ganglions.

Relativement au trajet des fibres musculaires des ventricules, nous ferons remarquer ce qui suit : sur la face extérieure des ventricules se trouve une couche de 1-2 millimètres d'épaisseur, dont les fibres, sur le ventricule gauche, se dirigent, obliquement en bas et en arrière, de l'artère pulmonaire, du sillon longitudinal antérieur et du sillon transverse gauche vers la pointe du cœur et le sillon longitudinal postérieur, et qui, à la partie moyenne de la paroi ventriculaire, descendent presque verticalement. Sur le ventricule droit, ces fibres ne sont obliques que sur l'infundibulum ; latéralement et en arrière elles sont plus ou moins transversales Ces fibres

superficielles franchissent les sillons, et passent d'un ventricule sur l'autre; de sorte qu'une petite partie de celles du ventricule gauche proviennent de la partie antérieure de l'orifice auriculo-ventriculaire droit, celles du ventricule droit, en grande partie de la moitié postérieure de l'orifice auriculo-ventriculaire gauche. En suivant les fibres du ventricule gauche, on voit (fig. 280, *a*, *a'*, *a''*) qu'abstraction faite de celles qui, au niveau du sillon longitudinal postérieur, passent sur le ventricule droit, ces fibres vont gagner la pointe du cœur, pour y former une sorte de tourbillon, puis se recourbent en anse, pénètrent dans la cavité ventriculaire, où, devenues internes, et en général longitudinales, elles remontent jusqu'aux orifices auriculo-ventriculaires, ou se terminent dans le muscle papillaire postérieur. Après avoir enlevé ces faisceaux, on trouve, enchâssée entre leur portion externe et leur portion interne, une couche épaisse dont les faisceaux semblent, au premier abord, former des cercles horizontaux ou obliques autour de la cavité des ventricules, mais qui, sans exception, partent des orifices auriculo-ventriculaires, et paraissent y revenir, en décrivant des huit de chiffre encore plus évidents que ceux de la couche superficielle; c'est ce qui a été démontré parfaitement par Ludwig. J'ai remarqué que les faisceaux de cette couche (fig. 280, *c*, *c'*, *c''*, *c'''*), après leur origine du bord gauche de l'aorte et de la moitié antérieure de l'orifice auriculo-ventriculaire gauche, se portent obliquement en bas et à gauche (*c*), puis, avant d'atteindre la pointe du cœur, se recourbent vers la paroi postérieure du ventricule (*c'*), d'où elles vont en remontant sur la cloison (*c''*), et la paroi antérieure, pour s'insérer dans toute l'étendue de l'orifice auriculo-ventriculaire et au bord supérieur de la cloison (*c''''*). Ce sont ces fibres qui, sur la paroi libre de ce ventricule, forment dans la profondeur les couches qui s'entrecroisent avec les couches superficielles, et qui produisent du côté gauche les fibres dirigées obliquement de bas en haut et d'arrière en avant.

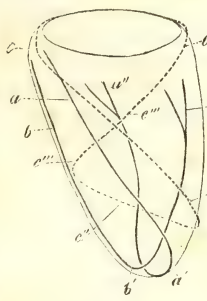

Fig. 280.

Le *ventricule droit* possède beaucoup moins de fibres propres que celui du côté gauche. Les faisceaux superficiels passent presque tous dans le ventricule gauche, aussi bien les antérieurs, qui franchissent le sillon longitudinal antérieur pour se perdre dans le tourbillon de la pointe, que la plupart des postérieurs qui, au niveau du sillon longitudinal postérieur, s'étaient portés du ventricule gauche sur le ventricule droit. Ces derniers faisceaux, par conséquent, forment autour du ventricule droit un cercle complet, et vont dans le tourbillon, ou se réunissent, dans le sillon longitudinal antérieur, avec la couche musculeuse moyenne du ventricule gauche. Les fibres propres du ventricule droit ne se voient que : 1° sur l'*infundibulum* : elles naissent de l'orifice auriculo-ventriculaire droit, entre l'auricule droite et l'aorte, circonscrivent l'infundibulum, et reviennent de gauche à droite à leur point de départ; 2° à la pointe du ventricule droit, où il n'est pas rare de rencontrer un second tourbillon; dans ces cas, une partie des fibres superficielles provenant de l'orifice auriculo-ventriculaire gauche se recourbent également de dehors en dedans, comme au tour-

Fig. 280. — Figure schématique représentant le trajet des fibres musculaires du ventricule gauche et de la cloison. *a*, *a'*, *a''*, fibres superficielles; *a*, fibres de la paroi antérieure; *a'*, réflexion de ces fibres à la pointe du cœur; *a''*, leur passage dans le muscle papillaire postérieur; *b*, *b'*, *b''*, fibres de la cloison du côté droit; *b*, trajet oblique de ces fibres en bas et en avant; *b'*, leur entrée dans le tourbillon et dans la couche musculeuse interne du ventricule gauche, ainsi que leur terminaison dans le muscle papillaire antérieur *b''*; *c*, *c'*, *c''*, *couche musculeuse moyenne*; *c*, origine des fibres de cette couche au côté droit de l'orifice auriculo-ventriculaire, et leur trajet sur la paroi antérieure, oblique en bas, à gauche et en arrière; *c'*, leur réflexion sur la cloison et leur trajet dans cette dernière; *c'*, *c'''*, leur réflexion sur la paroi antérieure et leur trajet dans l'épaisseur de cette paroi, jusqu'à leur terminaison à l'orifice auriculo-ventriculaire *c''''*.

billon du ventricule gauche, pour se continuer avec les fibres superficielles de la cavité ventriculaire droite ; leur extrême intrication ne permet point de les suivre plus loin. — Outre ces fibres, il existe dans le ventricule droit des *fibres profondes*, qui affectent la disposition suivante : 1° du bord supérieur de la cloison et de la partie postérieure gauche de l'orifice pulmonaire partent des faisceaux aplatis qui cheminent le long de la cloison, de haut en bas et d'arrière en avant, vers la pointe du cœur et le sillon longitudinal antérieur ; dans ce sillon ils se réunissent aux fibres superficielles et gagnent avec elles le tourbillon du cœur, d'où il est possible de les suivre jusque dans le muscle papillaire antérieur du ventricule gauche (fig. 280, *b*, *b'*, *b''*); 2° à ces faisceaux il s'en ajoute d'autres qui, du côté droit de l'orifice pulmonaire et de la moitié droite de l'orifice auriculo-ventriculaire, droit, marchent obliquement dans l'épaisseur de la paroi libre du ventricule au-dessous de la couche superficielle, se dirigent en bas et en arrière et gagnent le sillon longitudinal postérieur, où, se recourbant fortement sur eux-mêmes, ils se portent sur la cloison pour y suivre le même trajet que les fibres décrites sous la rubrique 1°, mais plutôt sur la moitié inférieure de la cloison, vers la pointe du cœur, et se terminer comme elles ; 3° à ces fibres il faut joindre également une partie des éléments du gros muscle papillaire du ventricule droit, tandis que ceux des deux petits muscles papillaires se continuent avec les fibres de la cloison décrites dans la catégorie 1°. Les muscles papillaires reçoivent, du reste, des fibres musculaires directes, dont les unes descendent de l'orifice auriculo-ventriculaire et se recourbent dans leur épaisseur, et dont les autres procèdent du réseau des trabécules du cœur, sans qu'il soit possible de reconnaître leur véritable origine.

En somme, il résulte de ce qui vient d'être dit que les fibres musculaires des deux oreillettes sont presque complétement distinctes, tandis que sur les ventricules toute la couche superficielle, qui est assez épaisse, entoure les deux cavités à la fois et se comporte comme si le cœur ne formait qu'une poche simple. On ne trouve une certaine indépendance que dans le ventricule gauche, lequel non-seulement présente au-dessous de la couche superficielle une masse musculeuse épaisse qui naît et se termine dans son épaisseur, et à laquelle appartient aussi presque toute la cloison, mais encore reçoit presque toutes les fibres profondes nées à droite et situées dans la paroi ventriculaire libre et dans la portion droite de la cloison. On pourrait donc décrire le cœur comme formé de deux poches musculeuses, dont l'une, à parois plus minces, serait commune aux deux ventricules, tandis que l'autre, à parois épaisses, appartiendrait spécialement au cœur gauche et serait enchâssée en partie entre les couches de la première. A cette seconde poche se rapporteraient toute la cloison et la couche musculeuse moyenne, en partie interne, du ventricule gauche ; de la première feraient partie les couches superficielles et leurs prolongements dans les couches internes, ainsi que la portion libre, du ventricule droit.

SECTION II.

DES VAISSEAUX SANGUINS.

§ 218. **Structure générale des vaisseaux.** — Sous le rapport de leur structure, les vaisseaux sanguins sont distingués en *artères*, *capillaires* et *veines ;* mais les limites entre ces trois grandes divisions du système vasculaire sont loin d'être précises, attendu que les capillaires se continuent insensiblement d'un côté avec les veines, et de l'autre avec les artères. Néanmoins les artères et les veines d'un certain calibre, bien que faites sur

un même plan général, se distinguent d'une manière certaine et tranchée par une foule de particularités.

Quant aux tissus qui entrent dans la composition des vaisseaux et à la manière dont ces tissus sont groupés, voici ce qu'on peut dire d'une manière générale. Tandis que les *capillaires proprement dits* n'ont qu'une seule tunique, complétement amorphe, les *vaisseaux d'un certain calibre* possèdent, à peu d'exceptions près, trois tuniques distinctes, qu'on peut appeler *tunique interne*, *tunique moyenne* ou *annulaire*, et *tunique externe* ou *adventice*. Parmi les tissus composés de fibrilles, le tissu élastique et le tissu musculaire lisse tiennent le premier rang dans ces membranes ; viennent ensuite le tissu conjonctif et même le tissu musculaire strié ; mais on rencontre aussi dans les vaisseaux des cellules épithéliales, des membranes homogènes spéciales, des vaisseaux et même des nerfs. De cette multiplicité d'éléments, jointe aux nombreuses variétés que présentent les tissus les plus répandus, résulte une complication de structure qui rend une description générale presque impossible et qu'on ne peut démêler qu'en la considérant successivement dans les divers départements vasculaires. Si l'on étudie le mode d'arrangement et de disposition de ces tissus, on remarque tout d'abord qu'ils ont une tendance très marquée à se superposer par couches, et à prendre dans chaque couche une direction constante. Il est rare cependant qu'on trouve des couches bien distinctes ; très exceptionnellement aussi on rencontre diverses directions dans une même couche. La *tunique interne* est la moins épaisse de toutes ; elle consiste toujours en une couche de cellules, ou *épithélium vasculaire*, reposant le plus souvent sur une membrane élastique dont les fibres sont dirigées principalement dans le sens de la longueur ; à cette couche élastique peuvent se joindre d'autres couches de natures diverses, mais conservant presque toujours la direction longitudinale. La *tunique moyenne* est généralement épaisse ; c'est elle qui est le siége principal des éléments *transversaux* et des *fibres musculaires ;* mais dans les veines elle renferme aussi de nombreuses fibres longitudinales, et sur tous les vaisseaux un peu volumineux on y rencontre une plus ou moins grande quantité d'éléments élastiques ou de tissu conjonctif. Dans la *tunique externe*, enfin, la direction longitudinale des fibres redevient prédominante ; cette tunique est moins épaisse, le plus souvent, que la tunique moyenne, et ne se compose, en général, que de tissu conjonctif et de réseaux élastiques.

Si nous poursuivons un peu plus loin l'étude des divers tissus qui composent les parois des vaisseaux, nous trouverons que le *tissu conjonctif* s'y montre presque partout à l'état de développement complet, avec des faisceaux plus ou moins gros et des fibrilles distinctes. Ce n'est que dans les artères et les veines les plus petites qu'on rencontre à sa place un tissu vaguement fibrillaire, parsemé de noyaux, qui se transforme enfin en une membrane mince, tout à fait homogène, présentant encore çà et là des noyaux. Nulle part le *tissu élastique* ne se montre sous des aspects si divers que dans les vaisseaux ; depuis les réseaux lâches et à larges mailles for-

mées de fibres de diverses grosseurs (fig. 24), jusqu'aux plexus les plus étroits, les plus serrés et même membraneux, on trouve toutes les transitions possibles ; on observe, en outre, tous les degrés de transformation des réseaux élastiques ou *membranes réticulées* en véritables *membranes élastiques ;* tantôt ces membranes révèlent encore leur origine par un réseau de fibres élastiques plus ou moins marquées qui les traverse, et par de

Fig. 281.

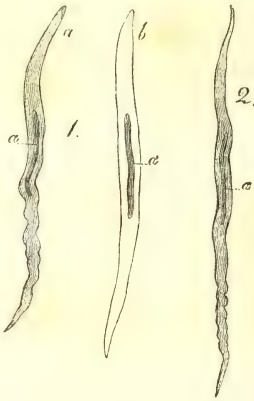

Fig. 282.

rares vacuoles ; tantôt elles sont transformées par places ou dans toute leur étendue en lames parfaitement homogènes, avec plus ou moins de vacuoles (fig. 27). Sur les vaisseaux très petits on trouve, dans la tunique externe surtout, au lieu d'éléments élastiques, des cellules fusiformes qu'on doit considérer comme des cellules formatrices du tissu élastique arrêtées dans leur développement. — Le *tissu musculaire strié* ne s'observe qu'à l'embouchure des grosses veines dans le cœur ; le *tissu musculaire lisse*, au contraire, est très répandu, surtout dans les vaisseaux de moyen calibre, parfois aussi dans les gros vaisseaux. Les éléments dont il se compose, ou les fibres-cellules contractiles, n'offrent rien de particulier ; ils dépassent rarement $0^{mm},09$ de longueur, et se réunissent en faisceaux aplatis ou en membranes, plus rarement en réseaux musculaires, soit directement, soit par l'intermédiaire d'un peu de tissu conjonctif et de fibrilles élastiques. Les fibres-cellules contractiles sont remplacées, dans les grosses artères, par de courtes lamelles analogues aux cellules épithéliales, et munies constamment de noyaux allongés ; dans les artères et veines très petites, par des cellules

Fig. 281. — Membrane élastique de la tunique moyenne de l'artère poplitée de l'homme ; on y voit des traces de réseaux élastiques. Grossissement de 350 diamètres.

Fig. 282. — Fibres-cellules musculaires d'une artère de l'homme. Grossissement de 350 diamètres.

1. Fibres-cellules de l'artère poplitée. *a*, à l'état naturel ; *b*, traitée par l'acide acétique.

2. Fibre-cellule prise sur un ramuscule de l'artère tibiale antérieure de 1 millimètre de diamètre. *a*, noyau de cellule.

allongées, ou même arrondies; l'une et l'autre forme doivent être considérées comme appartenant à des degrés inférieurs de développement.

On trouve dans la tunique interne des vaisseaux un peu volumineux un tissu fibroïde spécial, que l'on considère depuis Henle comme un épithélium transformé. Ce tissu se compose de lamelles pâles, en général striées, quelquefois aussi homogènes, avec des noyaux allongés, ovalaires, parallèles à l'axe du vaisseau; très souvent ces lamelles peuvent se décomposer en fibres fusiformes étroites, munies chacune d'un noyau et analogues à certaines cellules épithéliales, ou du moins en fibres distinctes; d'autres fois elles paraissent amorphes et sans noyaux, ou semblent se transformer en membranes fibreuses très fines, semblables aux réseaux élastiques les plus serrés et les plus fins. Je donnerai à ces lamelles le nom de *lames striées* de la tunique interne; leur analogie, ou plutôt celle des fibres-cellules qui en forment la partie principale, avec les cellules de l'épithélium vasculaire n'est pas un motif suffisant pour autoriser à les faire dériver de ces dernières, attendu que rien ne démontre entre les cellules épithéliales et les lames striées cette communauté d'origine, en ce sens que ces dernières auraient constitué à une certaine époque la couche interne ou épithéliale du vaisseau, laquelle aurait été poussée successivement de dedans en dehors, tandis que ses éléments se confondaient; mais il me paraît probable que les cellules épithéliales et les cellules formatrices des lames striées sont identiques au début, bien que subissant plus tard, dans le cours du développement, des transformations diverses qui en font, en définitive, des tissus de nature plus ou moins distincte.

L'*épithélium des vaisseaux* (fig. 11, p. 51) se montre sous deux formes: tantôt, dans les grosses veines surtout, c'est un *épithélium pavimenteux*, composé de cellules polygonales, en général un peu allongées, et tantôt, comme dans la plupart des artères, il est composé de cellules *coniques*, étroites, terminées en pointe, et mesurant $0^{mm},02$ à $0^{mm},05$ en longueur. A l'état normal, l'épithélium existe dans tous les vaisseaux; les éléments qui le composent sont assez faciles à dissocier, et, de même que tous les épithéliums en couche simple, ne sont point soumis à une élimination et reproduction incessantes. On pourrait, avec Remak, désigner l'épithélium sous le nom de *tunique celluleuse* des vaisseaux, attendu que, dans les gros vaisseaux, contrairement à ce qui se voit pour les autres épithéliums, il se continue souvent sans limite distincte avec les feuillets striés, de sorte qu'il est souvent impossible de dire où finit l'un et où commencent les autres; mais quant à moi, je préfère encore le nom ancien, puisque la couche de cellules qui tapisse l'intérieur des vaisseaux, a tous les caractères d'un épithélium simple, et qu'en beaucoup de points (cœur, petits vaisseaux) elle se distingue très nettement des tissus placés au-dessous d'elle. Le motif mis en avant par Remak, à savoir que l'épithélium des vaisseaux ne procède pas de la membrane épitheliale de l'embryon, ne saurait me déterminer a le séparer des autres, attendu que ce fait se retrouve également pour le revêtement interne des bourses séreuses et des capsules synoviales, que personne

n'a songé à séparer des épithéliums, bien qu'il se développe d'une manière tout indépendante.

Tous les vaisseaux d'un certain volume, jusqu'à 1 millimètre et même au dessous, sont pourvus de *vaisseaux nourriciers* ou *vasa vasorum*; fournis par de petits troncs artériels voisins, les vasa vasorum se distribuent principalement dans la tunique externe et y forment un riche réseau capillaire à mailles plus ou moins arrondies; de ce réseau naissent des ramuscules veineux qui cheminent à côté des artérioles, pour se jeter dans les veines mêmes qu'ils servent à nourrir. La tunique moyenne reçoit également des vaisseaux, beaucoup moins cependant que la tunique externe, et seulement dans ses couches superficielles; tous les auteurs sont d'accord sur ce point. La tunique interne, au contraire, m'a paru complétement privée de vaisseaux, bien qu'un observateur prétende y en avoir rencontré (chez le bœuf, les parois de la veine cave inférieure sont pourvues de nombreux vaisseaux sanguins, jusqu'à la membrane interne) Des *filets nerveux* émanés du grand sympathique et des paires spinales se rencontrent en une foule de points sur les vaisseaux; mais ils paraissent le plus souvent les accompagner tout simplement. Quand ils pénètrent dans leurs parois, ils cheminent en dedans de la tunique externe; dans certains cas ils présentent, chez les animaux, des divisions de tubes nerveux et des extrémités libres (voy. mon *Anat. microsc.*, p. 532 et 533). Un grand nombre d'artères sont dépourvues de nerfs: telles sont la plupart des artères du cerveau et de la moelle, celles de la choroïde, du placenta, beaucoup d'artères des muscles, des glandes et des membranes; cela prouve que les nerfs ne sont pas aussi indispensables aux artères qu'on est porté à le croire communément. La même chose peut se dire, et avec plus de raison encore, des veines, dont les plus volumineuses présentent seules quelques rares filets nerveux. Ainsi, on a trouvé des nerfs sur les sinus de la dure-mère, sur les veines du canal rachidien, les veines caves, jugulaires internes, iliaques, crurales, sur les veines sus-hépatiques : ces filets proviennent également du grand sympathique et des nerfs spinaux; leur mode de terminaison n'a pas encore été étudié. D'après Luschka, ils s'étendraient jusque dans la tunique interne, fait que je n'ai pu constater jusqu'à ce jour.

§ 219. **Artères.** — Afin de faciliter les descriptions, on peut diviser les artères en *petites*, *moyennes* et *grosses*, suivant que leur tunique moyenne est formée de fibres musculaires exclusivement, de fibres musculaires et de fibres élastiques, ou de tissu élastique principalement. Cette division est d'autant plus fondée qu'avec les modifications de structure de la tunique moyenne marchent parallèlement, pour ainsi dire, celles des autres tuniques.

Un caractère général des artères est tiré de la grande épaisseur de leur tunique moyenne, composée de plusieurs couches dont les éléments offrent une direction transversale. Dans les artères d'un fort calibre, la tunique moyenne est jaune, très élastique et très épaisse; vers la périphérie de l'arbre artériel, elle s'amincit de plus en plus, devient plus rougeâtre et plus contractile, jusqu'à ce qu'enfin elle disparaisse au voisinage des capillaires. La

tunique interne, de couleur blanchâtre, est toujours beaucoup plus mince que la tunique moyenne; son épaisseur, variable avec le volume des vaisseaux, oscille cependant entre des limites beaucoup plus restreintes. La *tunique externe*, au contraire, est notablement plus mince, même d'une manière absolue, dans les gros troncs que dans les artères de moyen calibre, où son épaisseur égale ou même surpasse celle de la tunique moyenne. — Dans la description spéciale, on commence de préférence par les petites artères, dont la structure est le plus simple, et auxquelles on rattache ensuite facilement les autres.

Au-dessous de $1^{mm},5$ ou 2 millimètres de diamètre jusqu'aux capillaires, les artères présentent, à peu d'exception près, la structure suivante (fig. 283): la tunique interne n'est formée que de deux couches, d'un *épithelium* et d'une membrane spéciale, brillante, peu transparente, que je désignerai sous le nom de *membrane élastique interne*. L'épithélium est composé de

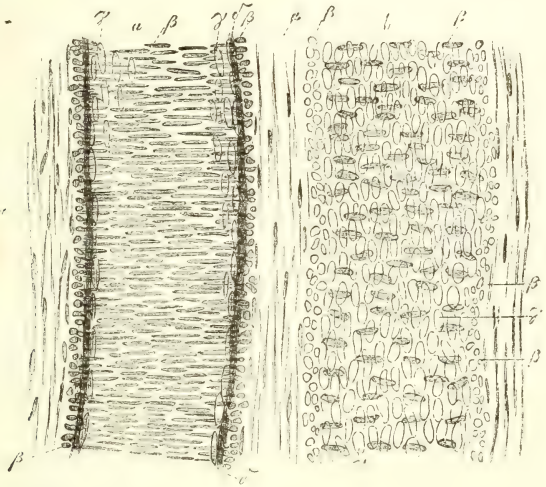

Fig. 283.

cellules pâles, parfaitement coniques, à noyau ovalaire, et se détache facilement par larges lambeaux, voire même sous la forme de tubes complets. Mais les cellules peuvent aussi être isolées; elles ont une grande analogie, d'une part avec les cellules fusiformes des anatomo-pathologistes (ou avec les cellules formatrices des fibres élastiques et du tissu conjonctif), d'autre part, avec les fibres-cellules contractiles. Elles se distinguent néanmoins

Fig. 283. — Artère *a*, de $0^{mm},13$, et veine *b*, de $0^{mm},14$ de diamètre, tirées du mésentère d'un enfant, et traitées par l'acide acétique. Grossissement de 350 diamètres. α, tunique externe, à noyaux un peu allongés; β, noyaux des fibres-cellules contractiles de la tunique moyenne, vus en partie de face, en partie comme sur une coupe transversale γ, noyaux des cellules épithéliales; δ, membrane à fibres élastiques longitudinales.

des premières par leurs extrémités moins pointues et leur couleur pâle, des secondes, par leur rigidité, par leurs noyaux, qui ne sont jamais en bâtonnet, et par leurs réactions chimiques. La membrane élastique a en moyenne $0^{mm},002$ d'épaisseur; pendant la vie, elle est tendue et présente une surface lisse au-dessous de l'épithélium; mais dans les artères vides, elle forme presque toujours un nombre plus ou moins considérable de plis longitudinaux, en général très marqués, quelquefois même des plis transversaux, qui donnent à la membrane, complétement amorphe, un aspect spécial et strié. Du reste, cette membrane se montre presque toujours sous la forme de *membrane fenêtrée*, avec des fibres en réseau plus ou moins marquées, et des trous ou fentes de diverses grandeurs; plus rarement elle prend l'aspect d'un réseau très serré, composé de fibres élastiques, en général longitudinales, laissant entre elles des fentes allongées; dans tous les cas, ses caractères physiques, sa grande élasticité et ses propriétés chimiques sont les mêmes que ceux des lames élastiques qu'on trouve dans la tunique moyenne des grosses artères. — La *tunique moyenne* des petites artères est composée *exclusivement de fibres musculaires*, sans le moindre mélange de tissu conjonctif ni d'éléments élastiques; elle est plus ou moins épaisse, suivant le volume des artères, et peut atteindre jusqu'à $0^{mm},07$. Les fibres-cellules qui la constituent, réunies en feuillets, peuvent être isolées jusque sur des artères de $0^{mm},2$ de diamètre par la simple dissection, et sur des artères plus petites au moyen de la coction et de la macération dans l'acide nitrique au cinquième; elles ont $0^{mm},05$ à $0^{mm},07$ de longueur, et $0^{mm},05$ à $0^{mm},06$ de largeur. — La *tunique externe ou adventice* est formée de tissu conjonctif et de fibres élastiques fines; elle est généralement aussi épaisse ou même plus épaisse que la tunique moyenne.

La description qui précède, est applicable encore à des artères de $0^{mm},25$; mais en se rapprochant davantage des capillaires, on trouve une structure de plus en plus différente (fig. 284). Déjà sur les artères de $0^{mm},20$, la tunique externe ne renferme plus de tissu élastique; elle se compose uniquement de tissu conjonctif à noyaux allongés; ce tissu est d'abord distinctement fibrillaire, plus loin il devient plus homogène, mais présente toujours des noyaux; il se réduit enfin, à une mince membrane complétement amorphe, qui, à son tour, disparaît entièrement sur des vaisseaux de $0^{mm},015$. La tunique moyenne ou à fibres circulaires, vue sur des artères dont le diamètre est compris entre $0^{mm},20$ et $0^{mm},08$, présente encore trois ou deux couches de

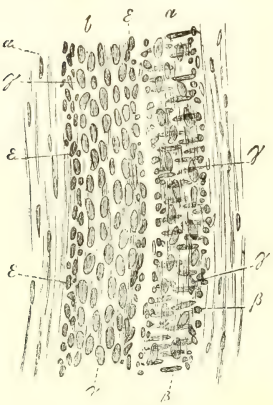

Fig. 284.

Fig. 284. — Artère *a* de $0^{mm},02$, et veine *b* de $0^{mm},03$ de diamètre du mésentère d'un enfant, grossies 350 fois, et traitées par l'acide acétique. Les lettres comme dans la fig. 283. ε, tunique moyenne de la veine, composée de tissu conjonctif à noyaux.

fibres musculaires, et une épaisseur qui varie entre $0^{mm},01$ et $0^{mm},018$; sur des artères plus petites, elle n'a plus qu'une simple couche dont les éléments deviennent de plus en plus petits et ne représentent plus, sur des vaisseaux de $0^{mm},07$ à $0^{mm},015$, que de courtes cellules oblongues, de $0^{mm},032$ à $0^{mm},014$, avec des noyaux très courts. Au-dessus de $0^{mm},025$ de diamètre du vaisseau, ces fibres-cellules embryonnaires forment encore une couche continue; en se rapprochant davantage des capillaires, on les voit s'écarter de plus en plus les unes des autres (fig. 285) et disparaître enfin complétement. La tunique interne, examinée sur des vaisseaux qui ont plus de $0^{mm},058$ à $0^{mm},06$ de diamètre, présente une membrane élastique interne; d'abord très mince, cette membrane n'acquiert son développement complet que sur des artères de $0^{mm},14$ à $0^{mm},18$. L'épithélium, au contraire, peut être suivi jusque dans des artères de $0^{mm},05$ et même de $0^{mm},02$. Il est à remarquer, cependant, que les cellules épithéliales finissent par n'être plus isolables; on ne les reconnaît plus alors qu'à leurs noyaux ovalaires, très serrés les uns contre les autres.

Les *artères d'un calibre moyen*, depuis 2 jusqu'à 5 ou 7 millimètres, ne montrent d'abord que très peu de changements dans leur tunique interne ou externe; leur tunique moyenne, au contraire, en même temps qu'elle acquiert une épaisseur plus grande ($0^{mm},1$ à $0^{mm},27$) à mesure que le vaisseau devient plus large, présente dans sa structure des différences très notables. Outre les nombreuses couches de fibres musculaires, dont les caractères n'ont point varié, on y rencontre des *fibres élastiques* fines, qui constituent par leurs anastomoses des réseaux à larges mailles. Ces réseaux, distribués irrégulièrement au milieu des éléments musculeux dans les plus petites artères de cette catégorie, présentent, dans les vaisseaux plus gros, une certaine tendance à former des couches distinctes, alternant avec les couches musculeuses, sans toutefois perdre le caractère de réseaux étendus à travers toute la tunique moyenne; il s'y joint aussi un peu de tissu conjonctif. Il résulte de là que la tunique moyenne perd graduellement sa texture éminemment contractile, bien que les éléments musculeux l'emportent encore de beaucoup sur les autres. — La *tunique interne* des artères moyennes présente souvent, entre la membrane élastique interne et l'épithélium, plusieurs couches parmi lesquelles les lames striées décrites plus haut sont les plus remarquables. Ces lames, jointes à des réseaux élastiques qu'on trouve plus en dehors, au milieu d'une substance conjonctive

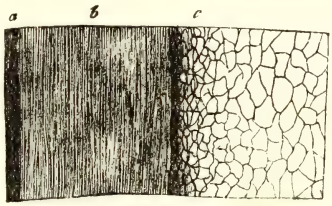

Fig. 285.

Fig. 285. — Section transversale de l'artère fémorale profonde de l'homme. Grossissement de 30 diamètres. *a*, tunique interne avec sa couche élastique (l'épithélium n'est point visible); *b*, tunique moyenne sans feuillets élastiques, mais avec des fibres élastiques fines; *c*, tunique externe, pourvue de réseaux élastiques et de tissu conjonctif.

homogène, granulée ou fibrillaire, forment une couche d'environ 0mm,014 à 0mm,1 d'épaisseur, et dont tous les éléments affectent la direction longitudinale, circonstance qui permet de la distinguer facilement des couches musculaires de la tunique moyenne, avec lesquelles on pourrait la confondre. La *tunique externe*, enfin, est plus épaisse, dans toutes ces artères, que la tunique moyenne, et mesure de 0mm,1 à 0mm,35 ; ses fibres élastiques deviennent plus grosses, et déjà sur des artères de 2 millimètres de diamètre, on les voit s'accumuler en quantité considérable vers la limite de la tunique moyenne, limite toujours parfaitement tranchée. Mais cette *couche élastique de la tunique externe* ne se montre dans tout son développement que sur les plus grosses artères de ce groupe, telles que les carotides externe et interne, la crurale, l'humérale, la fémorale profonde, la mésentérique, la cœliaque; elle y mesure 0mm,28 à 0mm,09 d'épaisseur, et se divise parfois en couches très distinctes, dont la structure se rapproche beaucoup de celle des véritables membranes élastiques. Du reste, ces couches externes de la tunique adventice contiennent également des réseaux élastiques, dont les éléments, un peu plus fins, il est vrai, sont distribués plus ou moins irrégulièrement et réunis en lames. — Parmi les artères d'un calibre moyen, les *plus grosses* montrent déjà une certaine analogie avec les gros troncs artériels; les réseaux élastiques de la tunique moyenne forment, sur quelques points, des lames élastiques d'une certaine épaisseur, mais qui sont encore continues entre elles à travers toute cette tunique; quelquefois aussi ils constituent de véritables membranes élastiques. Par là ils se distinguent nettement des lames élastiques qu'on rencontre dans la tunique à fibres annulaires des grosses artères, et qu'il nous reste à décrire. Les premières traces de ces lames se rencontrent dans les couches internes de la tunique moyenne sur la crurale, la mésentérique supérieure, la cœliaque, l'iliaque externe, l'humérale, les carotides externe et interne; chose remarquable, ces mêmes lames existent dans toute l'épaisseur de la tunique moyenne sur les premières portions de la tibiale antérieure et de la tibiale postérieure, et sur la poplitée; c'est sur cette dernière artère, dont les parois sont en général un peu plus épaisses que celles de la crurale, qu'elles sont surtout bien développées.

D'après ce que nous venons de dire de la tunique moyenne, on voit que la transition entre les artères moyennes et les grosses artères est tout à fait insensible. Quant à la *tunique interne*, les cellules épithéliales, dans ces dernières, ne sont plus régulièrement allongées, comme dans les petites artères; elles sont néanmoins fusiformes et ont 0mm,014 à 0mm,02 de longueur. Les autres parties de cette tunique ne croissent pas toujours en épaisseur proportionnellement au calibre de l'artère; mais elles ont une grande tendance à s'épaissir, dans l'aorte par exemple, de sorte qu'il est souvent difficile de déterminer quelle est leur épaisseur normale. Elles se composent principalement de lames d'une substance hyaline, tantôt homogène, tantôt striée ou même nettement fibrillaire, qui se comporte, en général, comme le tissu conjonctif (Eulenberg a extrait un peu de gélatine

de la tunique interne), et que traversent des réseaux élastiques plus ou moins serrés et à mailles longitudinales. Ordinairement ces réseaux deviennent de plus en plus denses, et leurs éléments plus gros, à mesure que l'on approche de la surface du vaisseau ; vers la tunique moyenne, on trouve soit une membrane élastique réticulée très serrée, soit une véritable membrane fenêtrée, plus ou moins fibreuse, qui correspond évidemment à la membrane élastique interne des petites artères. Immédiatement



Fig. 286.

au-dessous de l'épithélium, ces réseaux élastiques sont tantôt très fins, et tantôt remplacés par une ou plusieurs couches hyalines, ou *lames striées ;* quand elles contiennent des noyaux, ces lames semblent formées de cellules épithéliales confondues ; elles ressemblent, au contraire, à des membranes élastiques pâles, lorsqu'elles sont homogènes et dépourvues de noyaux. — Dans la *tunique à fibres annulaires* des grosses artères apparaît un élément nouveau : ce sont des lames ou membranes élastiques, qui, sauf la direction transversale de leurs fibres, ressemblent parfaitement à la membrane élastique interne des petites artères, et qui se montrent tantôt sous la forme de réseaux serrés de grosses fibres élastiques, tantôt sous celle de membranes fenêtrées à fibres peu marquées. Ces membranes ont de $0^{mm},002$ à $0^{mm},0027$ d'épaisseur, et leur nombre peut s'élever à 50 et 60 ; distantes de $0^{mm},007$ à $0^{mm},012$ les unes des autres, elles alternent régulièrement avec des couches transversales de fibres musculaires lisses, traversées par du tissu conjonctif et par des réseaux de fibres élastiques de moyenne grosseur. Mais il ne serait pas exact de les représenter comme des tubes régulièrement emboîtés les uns des autres, et séparés par des fibres musculaires ; car elles se continuent plus ou moins les unes avec les autres et avec les réseaux qui traversent les couches musculaires ; d'un autre côté, il n'est pas rare de les voir interrompues par places, ou remplacées par des réseaux élastiques ordinaires. C'est dans l'aorte abdomi-

Fig. 286. — Section transversale de l'aorte, au-dessous de la mésentérique supérieure. 1, tunique interne ; 2, tunique moyenne ; 3, tunique externe. *a*, épithélium ; *b*, lames striées ; *c*, membranes élastiques de la tunique interne ; *d*, lames élastiques de la tunique moyenne ; *e*, fibres musculaires et tissu conjonctif de cette dernière ; *f*, réseaux élastiques de la tunique externe. — Chez l'homme, grossissement de 30 diamètres ; traitée par l'acide acétique.

nale, le tronc innominé, la carotide primitive, et dans les plus petites artères de ce groupe, que ces lames élastiques présentent le plus de netteté et de régularité; mais il y a, sous ce rapport, de grandes différences individuelles: ce n'est donc qu'en se fondant sur des observations très nombreuses qu'il sera permis d'établir des propositions générales (fig. 287). Un autre caractère distinctif de la tunique moyenne, c'est le peu de développement de ses éléments musculaires. On trouve, à la vérité, des fibres-cellules contractiles dans toutes les couches de la tunique moyenne, même sur les artères les plus volumineuses; mais comparées aux autres éléments de cette tunique, aux lames élastiques, au tissu conjonctif et aux réseaux de fibres élastiques fines, ces fibres-cellules ne forment qu'une portion insignifiante de la membrane ($\frac{1}{3}$ — $\frac{1}{4}$); et d'ailleurs, elles sont si peu développées qu'il paraît douteux qu'elles possèdent un certain degré de contractilité. En effet, sur l'aorte et sur le tronc de l'artère pulmonaire on rencontre, dans les couches internes de la tunique moyenne, des fibres-cellules aplaties, assez analogues à certaines cellules épithéliales, dont la longueur ne dépasse pas $0^{mm},02$, et qui ont chacune de $0^{mm},009$ à $0^{mm}014$ en largeur; elles sont, en outre, irrégulières de forme, rectangulaires, fusiformes ou en massue, mais renferment toujours le noyau habituel en bâtonnet. Les fibres-cellules des couches extérieures sont plus étroites et atteignent jusqu'à $0^{mm},05$ de longueur; elles ressemblent davantage aux véritables éléments musculaires lisses des autres organes, mais conservent néanmoins une certaine rigidité et un aspect spécial. Les artères carotides, sous-clavière, axillaire, iliaques renferment des éléments contractiles plus développés : aussi leur tunique moyenne présente-t-elle une coloration rougeâtre et non cette teinte jaune qu'on observe dans celle des artères les plus grosses. — La *tunique externe* des grosses artères est plus mince, relativement et d'une manière absolue, que celle des petites artères; elle n'a que $0^{mm},09$ à $0^{mm},05$ d'épaisseur. Sa structure générale est la même que dans les artères que nous venons de décrire; sa couche élastique interne, cependant, est beaucoup moins développée et se distingue difficilement de la tunique moyenne, en raison des gros éléments élastiques que renferme cette dernière.

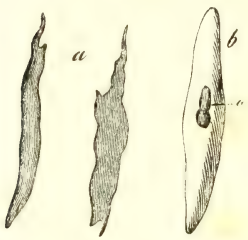

Fig. 287.

La tunique interne de certaines artères renferme des *éléments musculaires*, ainsi que je l'ai constaté sur les artères axillaire et poplitée de l'homme, et comme Remak vient de le démontrer pour les artères mésentériques des mammifères. Très souvent, chez l'homme, cette tunique est très épaisse sur les grosses artères; on observe alors particulièrement une augmentation considérable dans le nombre des lames striées.

Fig. 287. — Fibres-cellules musculaires des couches internes de l'artère axillaire de l'homme. Grossissement de 350 diamètres. *a*, état naturel; *b*, après l'action de l'acide acétique; *α*, noyau des fibres.

Les fibres musculaires de la tunique moyenne ne font complétement défaut sur aucune artère; cependant elles cessent de se montrer dans les artères de la rétine sur des rameaux qui ont moins de $0^{mm},05$ de diamètre. La tunique externe des grosses artères contient des fibres musculaires chez les animaux, mais non chez l'homme.

§ 220. **Veines.** — Les veines, de même que les artères, peuvent être divisées en *petites*, *moyennes* et *grosses;* mais ces trois groupes sont ici beaucoup moins nettement délimités. Constamment les parois des veines sont plus minces que celles des artères, ce qui dépend du moindre développement des éléments contractiles et des parties élastiques; elles sont aussi plus flasques et moins contractiles. La *tunique interne*, qui souvent, sur les grosses veines, n'est pas plus forte que sur les veines moyennes, est moins épaisse que celle des artères, et présente du reste une structure analogue. La *tunique moyenne*, en général d'un gris rougeâtre, jamais jaune, contient beaucoup plus de tissu conjonctif, moins de fibres élastiques et musculaires que dans les artères. Une autre différence capitale entre les deux ordres de vaisseaux, c'est que dans les veines cette tunique, outre les couches de fibres transversales, contient toujours des couches à *direction longitudinale*. Elle est, en général, mince, plus forte cependant, d'une manière absolue, dans les veines moyennes que dans les grosses; c'est aussi dans les premières que les fibres annulaires prennent le plus de développement. La *tunique adventice*, enfin, est ordinairement la plus considérable; son épaisseur relative et absolue augmente le plus souvent avec le volume des veines Sa structure ne diffère guère de celle de la tunique externe des artères, si ce n'est qu'en beaucoup de points. spécialement dans l'abdomen, elle présente des fibres musculaires longitudinales, souvent fort distinctes; ce qui donne à la paroi veineuse tout entière un cachet tout spécial.

Les *veines les plus petites* (fig. 284, *b*) sont formées uniquement, pour ainsi dire, de tissu conjonctif vaguement fibrillaire ou homogène et d'un épithélium. Les éléments de ce dernier sont oblongs ou sphériques, et présentent un noyau ovalaire ou arrondi Le tissu conjonctif constitue une tunique externe relativement épaisse, et de plus une couche plus mince qui remplace la tunique moyenne (fig. 284, ε); dans l'une et l'autre, la direction des fibres est longitudinale. Au-dessous de $0^{mm},02$ de diamètre, les veines perdent progressivement leur tissu conjonctif extérieur et leur épithélium, tandis que leur couche moyenne semble se continuer avec la membrane amorphe des capillaires. La *couche musculeuse*, et, en général, la couche à fibres circulaires, n'apparaissent que sur des veines de $0^{mm},05$ de diamètre: on trouve d'abord des cellules oblongues à grand diamètre transversal, avec un noyau transversal ovalaire, très court, souvent même presque sphérique. Ces cellules, placées d'abord à d'assez grands intervalles, deviennent peu à peu plus nombreuses et plus longues; elles forment enfin, sur des vaisseaux de $0^{mm},14$ à $0^{mm},18$, une couche continue (fig. 283, β) qui, à la vérité, est toujours moins développée que celle des artères corres-

pondantes. Telle est la structure des veines jusqu'à celles d'un diamètre de $0^{mm},2$; puis on voit apparaître graduellement des réseaux élastiques, fins d'abord, dans la couche musculeuse et dans la tunique adventice, en même temps que les stratifications de fibres musculaires augmentent en nombre et reçoivent du tissu conjonctif et des fibres élastiques fines entre leurs éléments.

Les *veines d'un diamètre moyen*, depuis 2, 6 et 9 millimètres, comme les veines cutanées et les veines profondes des membres, jusqu'aux veines brachiale et poplitée, les veines de l'intestin et de la tête, à l'exception des troncs principaux, se font remarquer par le développement assez considérable de leur tunique à fibres circulaires; cette tunique, marquée surtout sur les veines du membre inférieur, est d'un jaune rougeâtre et striée en travers, comme dans les artères; mais là même où elle atteint sa plus grande épaisseur, elle est loin d'égaler celle des artères correspondantes, et ne dépasse pas $0^{mm},14$ à $0^{mm},16$. Contrairement à ce qui se voit sur les artères, elle se compose de *couches transversales* et de *couches longitudinales*. Les premières sont formées de *tissu conjonctif* ordinaire, onduleux, traversé par des fibres élastiques fines et ondulées (fibres de noyaux des auteurs), et de *fibres musculaires lisses* en grande quantité; les éléments musculaires sont fusiformes, longs de $0^{mm},05$ à $0^{mm},09$, larges de $0^{mm},009$ à $0^{mm},016$, et présentent tous les caractères des fibres-cellules ordinaires. Les couches longitudinales sont constituées par de véritables *fibres élastiques* moyennes ou fortes, et réunies en forme de réseau. Voici quelle est la disposition relative de ces tissus. Dans certaines veines (poplitée, fémorale profonde, saphène interne et externe), on trouve, à la face externe de la tunique interne, une couche de $0^{mm},02$ à $0^{mm},09$ d'épaisseur, formée uniquement de tissu conjonctif et de réseaux élastiques fins, à fibres longitudinales : c'est la *couche longitudinale* de la tunique moyenne. Dans les autres veines, les éléments musculaires s'étendent même dans les couches internes; on voit alors, immédiatement en dehors de la tunique interne, une *couche transversale*, composée de fibres musculaires, de tissu conjonctif et de fibres élastiques, trois éléments qui, dans ces veines, marchent toujours ensemble; puis se succèdent régulièrement et alternativement des membranes réticulées longitudinales, toujours en couche simple, et des fibres musculaires transversales, mêlées de tissu conjonctif : c'est ce qui fait que la tunique moyenne de ces veines présente un aspect stratifié, qui rappelle en quelque sorte celle des gros troncs artériels. Il est à remarquer, cependant, que les

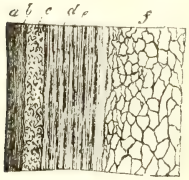

Fig. 288.

Fig. 288. — Section transversale de la veine saphène interne, au niveau de la malléole. Grossissement de 50 diamètres. *a*, lames striées et épithélium de la tunique interne; *b*, membrane élastique de cette tunique; *c*, couche interne de tissu conjonctif de la tunique moyenne, avec fibres élastiques; *d*, fibres musculaires transversales; *e*, réseaux élastiques longitudinaux, disposés par couches alternatives; *f*, tunique externe.

membranes réticulées, bien que très serrées dans beaucoup de cas, ne se transforment cependant jamais en membranes élastiques homogènes ; que, de plus, elles sont interrompues çà et là, et se continuent toujours les unes avec les autres à travers toute l'épaisseur de la tunique moyenne, comme le montrent des coupes transversales. Le nombre de ces lames élastiques varie entre trois et dix ; les intervalles qui les séparent, sont de $0^{mm},009$ à $0^{mm},02$. — La *tunique interne* des veines d'un calibre moyen a $0^{mm},02$ à $0^{mm},09$; dans les points où elle est le plus mince, elle n'est composée que d'une couche épithéliale à cellules allongées, d'une *lame striée à noyaux*, et d'une *membrane élastique longitudinale ;* cette dernière correspond à la membrane élastique interne des artères, mais ne forme presque jamais une vraie membrane fenêtrée ; le plus souvent, c'est un réseau élastique extrêmement serré, à fibres fines ou grosses. Quand la tunique interne devient plus épaisse, les lames striées se multiplient, et surtout il s'y joint un ou plusieurs réseaux élastiques de fibres fines, qui la séparent de la membrane élastique mentionnée précédemment. J'ai rencontré aussi des fibres musculaires lisses dans la tunique interne des veines de l'utérus gravide, de la saphène interne et de la poplitée ; Remak a fait la même observation sur les veines intestinales de quelques mammifères. — La *tunique externe* de ces veines est presque toujours plus développée que la tunique moyenne ; souvent elle est deux fois plus épaisse, rarement d'égale épaisseur. En général, elle ne contient que du tissu conjonctif ordinaire et des membranes réticulées élastiques, à direction longitudinale, souvent unies entre elles et présentant des fibres très fortes. Mais les veines viscérales dont les troncs renferment des fibres musculaires longitudinales dans leur tunique externe, en présentent également dans leurs branches sur une certaine étendue (voy. plus bas).

Fig. 289.

Les *veines les plus volumineuses* se distinguent des veines moyennes principalement par le faible développement de leur tunique moyenne, des fibres musculaires de cette tunique en particulier ; comme compensation, il y a fréquemment des éléments contractiles dans la tunique externe. La tunique interne comporte généralement $0^{mm},02$ d'épaisseur ; elle a dans ces cas la même structure que dans les veines moyennes. Plus rarement son

Fig. 289. — Fibres-cellules musculaires de la veine rénale de l'homme. *a*, état naturel ; *b*, après l'action de l'acide acétique ; *α*, noyau des fibres-cellules. Grossissement de 350 diamètres.

épaisseur s'élève jusqu'à 0mm,05 et 0mm,07, comme sur certains points de la veine cave inférieure, sur les troncs des veines sus-hépatiques, les troncs brachio-céphaliques; cette augmentation est due à l'addition de lames striées à noyaux et de fins réseaux élastiques longitudinaux, et non à une addition de fibres musculaires. La *tunique moyenne* a communément 0mm,05 à 0mm,09 d'épaisseur; exceptionnellement, cependant, elle peut acquérir une épaisseur de 0mm,14 à 0mm,27; ce dernier fait s'observe à l'origine de la veine porte, sur la portion supérieure de la veine cave abdominale, aux embouchures des veines sus-hépatiques; d'autres fois, comme dans cette portion de la veine cave qui chemine dans le sillon du foie, et sur le trajet ultérieur des grosses veines hépatiques, cette *tunique fait complétement défaut*. Sa structure est à peu près la même que dans les veines précédentes; les réseaux élastiques longitudinaux, cependant, y sont très souvent anastomosés entre eux et moins distinctement disposés en lames; les fibres musculaires transversales y sont moins abondantes et moins nettes, même dans les points où la tunique moyenne présente sa plus grande épaisseur; elles sont aussi mélangées avec une plus forte proportion de tissu conjonctif à faisceaux transversaux. Les fibres musculaires sont le plus développées dans la veine splénique et dans la veine porte; elles m'ont paru manquer complétement dans certaines régions de la portion abdominale de la veine cave, au-dessous du foie, dans la veine sous-clavière et dans les dernières portions de la veine cave supérieure et de la veine cave inférieure. La *tunique externe* des gros troncs veineux est toujours plus épaisse que leur tunique moyenne; souvent son épaisseur est deux fois, trois fois ou même cinq fois plus considérable que celle de cette dernière. Sous le rapport de la structure, elle présente cette différence im-

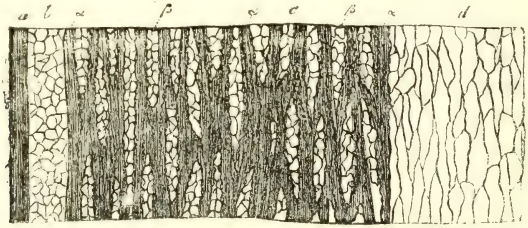

Fig. 290.

portante que dans certaines veines elle renferme une quantité considérable de fibres *musculaires lisses à direction longitudinale*, ainsi que Remak l'a fait remarquer avec raison. Ces fibres sont très développées sur la partie hépatique de la veine cave inférieure, particularité sur laquelle Bernard

Fig. 290. — Section longitudinale de la veine-cave inférieure au niveau du foie, à un grossissement de 30 diamètres. *a*, tunique interne; *b*, tunique moyenne, dépourvue de fibres musculaires, et ne contenant que du tissu conjonctif et des fibres élastiques; *c*, couche interne de la tunique externe; *α*, fibres musculaires longitudinales de cette couche; β, tissu conjonctif à direction transversale; *d*, portion superficielle de la tunique externe, privée de fibres musculaires.

avait déjà attiré l'attention (*Gaz. méd. de Paris*, 1849, p. 17, 331); leurs faisceaux y mesurent $0^{mm},2$ à $0^{mm},09$ de largeur, et forment un lacis qui occupe la moitié ou les deux tiers internes de la tunique externe; dans les points où la tunique moyenne fait défaut, cette couche musculeuse touche directement à la tunique interne, et peut atteindre jusqu'à $0^{mm},5$ d'épaisseur. Ces faisceaux musculaires longitudinaux ne contiennent jamais de tissu conjonctif, mais on y rencontre une certaine quantité de fibres élastiques; ainsi que Remak, je les ai trouvés très développés sur les troncs des veines sus-hépatiques, sur la veine porte, sur toute la veine cave inférieure, et j'ai pu les suivre sur les veines liénale, mésentérique supérieure, iliaque externe et rénale. J'ai même rencontré quelques faisceaux sur la veine azygos; il n'en existait point, au contraire, sur les veines de la partie supérieure du corps. Ce n'est que sur la veine rénale et sur la veine porte que ces faisceaux occupaient toute l'épaisseur de la tunique externe; sur toutes les autres, la portion externe de cette tunique en était dépourvue et se montrait formée, comme d'habitude, de tissu conjonctif longitudinal et de réseaux élastiques à grosses fibres. Cette circonstance a fait considérer cette couche musculeuse comme une tunique spéciale, qu'on a confondue quelquefois avec la tunique moyenne, peu développée ou absente; erreur qu'on évitera facilement, si l'on prend pour point de départ la structure des petites veines. Les éléments de ces fibres musculaires sont des fibres-cellules ordinaires, de $0^{mm},05$ à $0^{mm},09$ de longueur; à côté d'eux, on trouve toujours des réseaux élastiques nombreux et une certaine quantité de tissu conjonctif, dont la direction paraît être constamment *transversale;* de sorte que même sur les grosses veines on trouve des éléments transversaux, qui, il est vrai, ne sont pas des fibres musculaires. Toutes les veines volumineuses qui s'ouvrent dans le cœur, sont revêtues à leur face externe, dans une petite étendue, d'une couche de *fibres musculaires striées*, disposées en anneaux; ces fibres, analogues à celles du cœur, s'anastomosent entre elles comme dans cet organe. Suivant Räuschel, elles s'étendraient sur le tronc de la veine cave supérieure jusqu'à la sous-clavière, et se rencontreraient également sur les branches principales des veines pulmonaires. Schrant prétend que sur la sous-clavière elles occupent la portion interne de la paroi du vaisseau, en affectant une direction longitudinale.

Nous devons une mention spéciale aux veines dont la portion musculeuse présente un développement exagéré, et à celles où cette portion manque complétement. Aux premières appartiennent les veines de l'utérus gravide, sur lesquelles les fibres musculaires se montrent non-seulement dans la tunique moyenne, mais encore dans les tuniques interne et externe: dans cette dernière, elles ont une direction longitudinale. C'est aussi sur ces veines que les fibres-cellules acquièrent, au cinquième et au sixième mois, les mêmes dimensions colossales que dans l'utérus lui-même. Sont privées de fibres musculaires : 1° les *veines de la portion maternelle du placenta*, dont les parois présentent, en dehors de l'épithélium, de grosses cellules allongées et des fibres que je considère comme du tissu conjonctif embryonnaire;

2° la *plupart des veines de la substance cérébrale et de la pie-mère.* Ces dernières sont formées d'une simple couche de cellules épithéliales arrondies, d'une couche mince de tissu conjonctif longitudinal à noyaux, laquelle remplace la tunique moyenne, et d'une tunique externe, homogène sur les petites veines, fibrillaire et à noyaux sur les veines d'un certain calibre : très rarement on trouve dans la tunique moyenne des plus considérables de ces veines un faible indice de fibres musculaires, comme le montre la figure 283; 3° les *sinus de la dure-mère* et les *veines des os* décrites par Bréchet, lesquels présentent, de dedans en dehors, un épithélium pavimenteux, puis une couche de tissu conjonctif, traversée parfois par des fibres élastiques, et qui se continue sans limite distincte avec le tissu de la dure-mère et du périoste interne; 4° les *espaces veineux des corps caverneux* (voyez § 205) et de la *rate* de certains mammifères (voy. § 173); 5° les *veines de la rétine.* — Les *valvules des veines* sont formées principalement de tissu conjonctif dont les faisceaux, très distincts, sont parallèles au bord libre de la valvule, et renferment une foule de noyaux allongés, ainsi que des fibres élastiques onduleuses, en général isolées, souvent d'un certain volume. A leur surface, on trouve ou bien seulement un épithélium à courtes cellules, ou bien ce même épithélium reposant sur un réseau élastique très fin, dont les mailles sont en général longitudinales. On peut donc considérer les valvules comme formées par un prolongement de la tunique interne et de la tunique moyenne des veines, bien que, d'après mes observations, elles soient dépourvues de fibres musculaires. Je dois dire, cependant, que Wahlgren prétend avoir vu des fibres musculaires dans les grosses valvules.

§ 221. **Vaisseaux capillaires.** — Si l'on excepte les corps caverneux des organes génitaux et le placenta utérin, on peut établir comme règle que partout, chez l'homme, les artères et les veines communiquent ensemble par l'intermédiaire de réseaux formés de vaisseaux excessivement fins qui, en raison de leur étroitesse, ont été désignés sous le nom de *vaisseaux capillaires.* Ces vaisseaux consistent en une simple membrane amorphe parsemée de noyaux de cellules, et ce caractère peut servir parfaitement à les distinguer des vaisseaux plus volumineux; mais du côté des artères, comme du côté des veines, la transition entre les deux ordres de canaux se fait insensiblement, de sorte que, sur certains points déterminés du trajet d'un vaisseau, il serait impossible de retrouver les caractères précis de l'une ou de l'autre division qu'on a l'habitude d'admettre en histologie. Suivant qu'ils sont situés du côté des artères ou du côté des veines, ces vaisseaux, qu'on range dans la classe des capillaires, doivent être considérés comme des *vaisseaux de transition artériels ou veineux.*

Les *vrais capillaires* présentent les caractères suivants : ils sont formés par une membrane amorphe et hyaline, qui tantôt est très mince et marquée par un simple contour, et tantôt prend plus d'épaisseur, acquiert jusqu'à $0^{mm},0018$ et $0^{mm},002$, et se trouve limitée par un double contour

distinct. Cette membrane a exactement les mêmes caractères microscopiques que les vieilles membranes de cellule et le sarcolemme des fibres musculaires striées (voy. § 87); elle est lisse sur ses deux faces, et, malgré sa ténuité, elle présente un certain degré de solidité et d'élasticité; mais très probablement elle n'est point contractile. Toujours, et sans aucune exception, la membrane des capillaires montre un certain nombre de noyaux de cellule longitudinaux, de $0^{mm},007$ à $0^{mm},009$ de longueur, tantôt écartés les uns des autres et disposés alternativement sur les côtés du vaisseau, tantôt très rapprochés, rarement opposés néanmoins. Lorsque la paroi du capillaire est très mince, les noyaux sont placés à sa face interne; lorsqu'elle est épaisse, ils siégent dans son intérieur; mais il n'est pas rare alors de les voir proéminer à la face externe du vaisseau. Le diamètre des capillaires varie chez l'homme entre $0^{mm},005$ et $0^{mm},014$; on peut les diviser en *capillaires fins*, qui ont de $0^{mm},005$ à $0^{mm},007$ de largeur, des noyaux peu nombreux et des parois minces, et en *gros capillaires*, dont le diamètre est de $0^{mm},009$ à $0^{mm},014$, la paroi épaisse et les noyaux nombreux; il est bien entendu qu'il n'existe point de limite tranchée entre les deux espèces.

Fig. 291.

Les capillaires, en s'anastomosant entre eux, forment des *réseaux capillaires* (*retia capillaria*); nous avons indiqué, à propos des divers organes, ce que chaque réseau capillaire présente de spécial; nous ne voulons donner ici qu'une description succincte de ces réseaux, envisagés d'une manière générale. La forme des réseaux capillaires, sauf quelques variations insignifiantes, est constamment la même pour un organe déterminé, elle est en quelque sorte caractéristique; cette forme est subordonnée à la disposition des parties élémentaires de l'organe et à l'énergie de ses fonctions. Quant à la première condition, il y a dans une foule d'organes des tissus dans lesquels ne pénètrent jamais de vaisseaux : tels sont les fibres mus-

Fig. 291. — Vaisseaux les plus fins du côté des artères. 1, artériole; 2, vaisseau de transition; 3, gros capillaires; 4, capillaires plus fins. *a*, membrane amorphe avec quelques noyaux, représentant la tunique externe; *b*, noyaux des fibres cellules musculaires; *c*, noyaux de la face interne de l'artériole, appartenant peut-être déjà à un épithélium; *d*, noyaux des capillaires des vaisseaux de transition. — Pris sur le cerveau de l'homme. Grossissement de 300 diamètres.

culaires striées, les faisceaux de tissu conjonctif, les tubes nerveux, les cellules de toute espèce, les vésicules glandulaires; suivant leur forme, ces éléments tracent aux capillaires des voies parfaitement déterminées, et nécessitent tantôt des mailles allongées, tantôt des réseaux arrondis plus ou moins lâches La fonction physiologique est une condition encore plus importante, et c'est une loi générale que plus est grande l'activité d'un organe, soit qu'elle se rapporte à des contractions ou à des sensations, soit qu'elle ait trait à des sécrétions ou à des absorptions, plus est serré le réseau capillaire qui alimente cet organe et plus est abondante la quantité de sang qui l'abreuve. Les réseaux les plus étroits sont ceux qui se rencontrent dans les organes sécréteurs ou absorbants, tels que les glandes, avant tout le poumon, le foie et les reins, puis les membranes et les muqueuses. Dans les organes qui ne reçoivent de sang que pour leur nutrition, les réseaux capillaires sont beaucoup plus lâches : tels sont les muscles, les nerfs, les organes des sens, les membranes séreuses et les tendons. Il y a cependant, sous ce rapport, de grandes différences : c'est ainsi que les muscles et la substance nerveuse grise, par exemple, reçoivent de nombreux vaisseaux sanguins, comparativement aux autres organes de cette catégorie. Quant au diamètre des capillaires, il est presque en rapport inverse avec leur nombre; les vaisseaux les plus fins ($0^{mm},005$ à $0^{mm},007$ de diamètre) et dont les parois sont les plus minces, se rencontrent dans les nerfs, les muscles, la rétine, les follicules de Peyer; dans la peau et dans les muqueuses, ils ont $0^{mm},007$ à $0^{mm},01$, dans les glandes et les os $0^{mm},009$ à $0^{mm},014$; ils atteignent même $0^{mm},018$ à $0^{mm},02$ dans la substance compacte des os, où, il est vrai, leur structure s'éloigne un peu de celle des véritables capillaires. Jusqu'ici la physiologie n'est point parvenue à expliquer toutes ces particularités, puisque nous ignorons encore les lois de diffusion à travers les diverses membranes capillaires, ainsi que les légères nuances qui différencient la circulation sanguine des organes en particulier.

La manière dont les capillaires se continuent avec les artères et les veines, n'est pas facile à suivre. Vers les artères, les capillaires, en devenant plus larges, présentent des noyaux plus serrés, tandis qu'à leur face externe s'appliquent une tunique adventice amorphe et quelques cellules musculeuses; il en résulte que les vaisseaux de $0^{mm},015$ présentent déjà le caractère artériel (fig. 291, I). Les noyaux paraissent ensuite faire place à des cellules épithéliales, tandis que la membrane des capillaires, ou bien se perd, ou bien se continue avec la membrane élastique interne. Les vaisseaux de transition veineux sont moins bien caractérisés dans une certaine étendue; ce qui là vient s'ajouter en premier lieu à la membrane des capillaires, c'est une couche externe homogène, parsemée de noyaux, qu'on peut considérer comme une sorte de tissu conjonctif, et qui, en même temps que les noyaux des vaisseaux capillaires deviennent plus serrés, se confond progressivement avec la membrane de ces derniers. Sur des vaisseaux de $0^{mm},02$ de diamètre, les noyaux internes sont déjà fort nombreux, et comme à la couche externe s'est ajoutée une autre couche à noyaux, la

tunique adventice, le nom de veine s'applique parfaitement à ces vaisseaux, évidemment formés de plusieurs couches (fig. 284). — En résumé, les capillaires semblent se transformer en vaisseaux plus gros par l'apposition de couches nouvelles sur leur face interne et sur leur face externe, tandis que leur membrane propre se continue avec la couche élastique de la tunique interne.

Outre les vaisseaux capillaires les plus fins, qui laissent néanmoins passer les globules sanguins, très élastiques, comme on sait, les auteurs ont parlé d'un ordre spécial de vaisseaux, les *vaisseaux séreux*, lesquels n'admettraient plus que la portion séreuse du sang ; cette hypothèse est aujourd'hui généralement abandonnée. Hyrtl, cependant, croit encore à la nécessité de semblables vaisseaux dans la cornée, attendu, dit-il, que les vaisseaux de cette membrane, arrivés à sa circonférence, se dérobent à la vue sans se continuer avec les veines, et sont trop étroits d'ailleurs pour livrer passage à des globules sanguins, car chez l'homme ils ont $0^{mm},002$, quand ils sont injectés. Hyrtl est d'avis que ces vaisseaux se transforment plus loin en vaisseaux séreux, et qu'ils se continuent peut-être avec des lymphatiques non encore décrits. Brücke et Gerlach font remarquer, au contraire, que les vaisseaux de la cornée se terminent par de véritables anses ; d'où il suit que l'opinion de Hyrtl repose sur des injections incomplètes. Je puis affirmer, cependant, qu'il existe réellement dans la cornée quelque chose qui répond aux vaisseaux séreux des auteurs, car chez le chien j'ai vu partir, des anses vasculaires de la périphérie de la cornée, des filaments très fins qui se dirigeaient vers le centre de la membrane, en s'anastomosant fréquemment entre eux et en s'élargissant un peu aux points d'union, pour constituer un véritable réseau. Ces filaments étaient-ils creux et communiquaient-ils directement avec la cavité des vrais capillaires ? c'est ce qu'il m'a été impossible de décider ; aussi n'oserais-je point affirmer que ce sont là des parties creuses du système vasculaire. Mais je n'hésite nullement à les ranger dans ce système, car dans le cas où ils seraient dépourvus de lumière, il ne serait guère possible de les considérer autrement que comme un reste du réseau capillaire qui, chez le nouveau-né, couvre presque toute la cornée : en d'autres termes, comme des capillaires oblitérés. — S'il était démontré que ces éléments de la cornée ne sont pas des vaisseaux séreux, il ne resterait, à ma connaissance, aucune région, chez l'adulte, où existent de tels vaisseaux. Pendant le développement des capillaires, au contraire, les vaisseaux séreux représentent une forme transitoire qui s'observe partout (voy. plus bas) ; on pourrait donc admettre que plus tard on en rencontre encore çà et là, comme dans le cerveau du veau, d'après Henle, de même qu'on voit dans les nerfs les dernières terminaisons conserver souvent le caractère embryonnaire.

SECTION III.

DES VAISSEAUX LYMPHATIQUES.

§ 222. **Vaisseaux lymphatiques.** — Abstraction faite de leur contenu, les vaisseaux lymphatiques ressemblent si bien aux veines, qu'il suffira de peu de mots pour les décrire.

Les *radicules des vaisseaux lymphatiques* ne sont bien connues que sur un seul point, c'est-à-dire la queue des larves de batraciens, où je les ai trouvées en 1846 (*Annales des sciences natur.*, 1846), et où leur structure est exactement celle des capillaires sanguins. En effet, ces *capillaires lymphatiques* qui, à partir du tronc caudal supérieur et du tronc caudal inférieur, forment d'élégantes arborisations dans les bords transparents de

la queue des têtards, ne présentent, ainsi que leurs troncs, qu'une seule membrane amorphe, très mince, avec des noyaux appliqués sur sa face interne ; ils se distinguent des capillaires sanguins des mêmes êtres uniquement par des espèces de dentelures plus ou moins longues qui partent de leur membrane, et qui leur donnent un aspect tout spécial. Ces vaisseaux, qui ont $0^{mm},005$ à $0^{mm},01$ de diamètre, présentent aussi quelque chose de particulier à leur origine ; ils forment, en effet, très peu d'anastomoses, et, même sur des queues complétement développées, ils commencent presque tous par des prolongements très fins, terminés en pointe (fig. 292 *c*). Quant aux deux autres observations sur l'origine des lymphatiques, que dans la première édition de ce manuel je donnais encore comme certaines, des recherches ultérieures me les font regarder aujourd'hui comme douteuses Les vaisseaux que j'avais décrits comme des lymphatiques dans la trachée de l'homme (*Anatomie microsc.*, p. 279), ne sont peut-être que des vaisseaux sanguins qui avaient subi une transformation spéciale; du moins dans ces derniers temps Virchow a-t-il trouvé plusieurs fois des vaisseaux sanguins de la muqueuse trachéale et intestinale métamorphosés en canaux blanchâtres, dilatés, remplis d'une substance granuleuse foncée, et paraissant présenter des extrémités en cul-de-sac; ces observations, si elles ne sont pas directement en opposition avec les miennes, leur enlèvent cependant toute certitude. Pour ce qui est des chylifères des villosités intestinales, je crois devoir persister dans mes opinions; cependant, depuis qu'un observateur tel que Brücke a complétement nié l'existence de ces chylifères, on ne saurait plus les ranger dans la catégorie des objets parfaitement constatés. En dehors de ces régions, on ne connaît les origines des vaisseaux lymphatiques sur aucun point du corps ; et si les résultats des injections sont en faveur de

Fig. 292.

Fig. 292. — Capillaires lymphatiques de la queue d'un têtard. Grossissement de 350 diamètres. *a*, membrane du capillaire; *b*, prolongement qu'elle fournit ; *c*, reste du contenu des cellules qui forment ces vaisseaux, dans lequel sont cachés des noyaux; *e*, extrémités en cul-de-sac de ces vaisseaux; *f*, vaisseau dans lequel on reconnaît encore distinctement une cellule formatrice ; *g*, cellules formatrices isolées, en train de se transformer en véritables vaisseaux.

réseaux, comme point de départ des vaisseaux (*Anat. microsc.*, I, p. 22, 23), ces réseaux n'ont jamais été examinés avec un grossissement suffisant, et d'ailleurs les injections n'ont encore fourni aucun résultat pour ce qui est des organes parenchymateux en général.

On a très peu étudié jusqu'ici la manière dont les capillaires lymphatiques se transforment en gros vaisseaux lymphatiques. D'après Brücke, sur des chylifères des parois intestinales qui ont $0^{mm},05$ de diamètre, et qui sont déjà pourvus de valvules, on trouve une couche épithéliale reconnaissable à ses noyaux, couche qui fait défaut sur des vaisseaux plus petits, privés de valvules et communiquant directement avec les espaces alvéolaires que nous avons mentionnés. Ni sur les uns, ni sur les autres il n'a été possible de constater une paroi vasculaire distincte du tissu conjonctif de la membrane adventice qui entoure les lymphatiques, ceux-ci étant formés de couches de tissu conjonctif dans toute leur épaisseur, jusqu'à l'épithélium. Dans les vaisseaux pourvus de valvules qui cheminent dans le tissu sous-muqueux, il y aurait cependant des fibres musculaires lisses (*Sitzungsber. der Wien. Akad.*, mars 1853).

Les vaisseaux les plus fins que j'ai pu examiner avaient $0^{mm},2$, $0^{mm},3$, $0^{mm},4$ de largeur; abstraction faite de l'épaisseur de leurs diverses couches, leur structure ne différait en rien de celle des vaisseaux de 2 à 3 millimètres de diamètre. Ces derniers, qui sont des *lymphatiques de moyenne grosseur*, présentent trois tuniques : la *tunique interne* est constituée par une couche de cellules épithéliales allongées, mais courtes, et par une *membrane réticulée* simple, rarement double, dont les fibres affectent une direction longitudinale, et qui, sous le rapport du volume de ces fibres, ainsi que sous celui de la longueur des mailles, offre de nombreuses variétés, bien qu'elle ne se compose jamais de fibres très grosses, et ne constitue jamais une véritable membrane élastique (cette membrane ferait défaut, d'après Weyrich, dans les lymphatiques du mésentère; je l'ai toujours rencontrée sur ceux du plexus lombaire et des membres). En dehors de la tunique interne, on trouve une *tunique moyenne*, plus forte, composée de *fibres musculaires lisses transversales*, et de *fibres élastiques fines*, affectant la même direction; puis vient la *tunique externe*, formée de *faisceaux longitudinaux de tissu conjonctif*, de quelques *réseaux de fibres élastiques fines*, et d'un nombre plus ou moins considérable de *faisceaux musculeux lisses*, dont le trajet est *oblique* ou *longitudinal*. Ces derniers existent encore aux membres sur des vaisseaux de $0^{mm},2$, et me paraissent constituer un excellent caractère distinctif des vaisseaux lymphatiques et des petites veines (voy. *Anatomie microsc.*, I, p. 236).

Le *canal thoracique* présente quelques particularités. En dehors de l'épithélium, qui est le même que dans les autres lymphatiques, on y rencontre plusieurs *lames striées*, puis une *membrane élastique réticulée* à fibres longitudinales; la tunique interne tout entière mesure à peine $0^{mm},014$ à $0^{mm},02$. La *tunique moyenne*, qui a $0^{mm},052$ d'épaisseur, présente d'abord une couche longitudinale très mince de tissu conjonctif et de fibrilles élastiques, à la-

quelle succède une couche de fibres musculaires transversales, traversée par des fibres élastiques fines. La *tunique externe*, enfin, est formée de tissu conjonctif longitudinal avec fibrilles élastiques, et de quelques faisceaux longitudinaux de fibres musculaires anastomosées en réseau. — Les *valvules* du canal thoracique présentent la même structure que celles des veines.

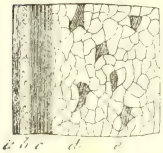

Fig. 293.

Les *vaisseaux sanguins* que reçoit le canal thoracique s'y distribuent comme sur les veines. On n'y a point encore observé de *nerfs*.

Dernièrement Brücke a essayé de démontrer physiologiquement que les radicules de tous les chylifères sont dépourvues de parois propres (*Denkschr. der W. Akad.*, VI, p. 22 et suiv.). Si, dans l'état encore peu avancé de cette partie de la physiologie, une telle entreprise doit sembler très hasardée, elle le devient encore beaucoup plus quand elle se trouve en contradiction formelle avec des faits non douteux. J'engage Brücke à examiner au point de vue des lymphatiques les têtards, qu'il est bien facile de se procurer ; il se convaincra que les radicules de certains lymphatiques sont de vrais canaux, à parois propres.

§ 223. **Glandes lymphatiques.** — De même que les capsules surrénales, toute glande lymphatique d'un certain volume se compose, à l'état normal, d'une *enveloppe*, d'une *substance corticale* et d'une *substance médullaire*. La *membrane d'enveloppe* recouvre toute la glande, à l'exception d'une ou de plusieurs régions par où pénètrent les gros vaisseaux sanguins, et par où émer-

Fig. 294.

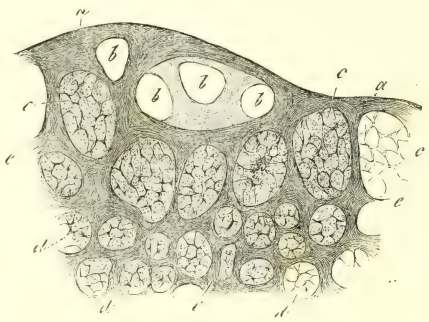

Fig. 295.

Fig. 293. — Section transversale du canal thoracique de l'homme, à un grossissement de 30 diamètres. *a*, épithélium, lames striées et membrane élastique interne ; *b*, tissu conjonctif longitudinal de la tunique moyenne ; *c*, fibres musculaires transversales de cette tunique ; *d*, tunique externe avec des fibres musculaires longitudinales.

Fig. 294. — Glande lymphatique de la région inguinale de l'homme, à un grossissement de 2 diamètres *a*, vaisseaux afférents ; *b*, vaisseau efférent, émergeant du hile ; *c*, alvéoles de la portion superficielle de la substance corticale, vus par transparence à travers la membrane d'enveloppe.

Fig. 295. — Segment de substance corticale d'une glande inguinale de l'homme. Grossissement de 80 diamètres. *a*, enveloppe de la glande ; *b*, quatre vaisseaux afférents superficiels ; *c*, gros alvéoles de la surface de l'écorce, renfermant des réseaux très fins, quelques-uns avec leur contenu ; *d*, alvéoles plus petits de la partie centrale de l'écorce ; *e*, cloison des alvéoles.

gent les vaisseaux lymphatiques efférents; j'appellerai cette dernière région le *hile de la glande*. Cette membrane, plus mince sur les glandes qui se trouvent dans les grandes cavités du corps que sur celles des parties extérieures, est composée exclusivement, chez l'homme, de tissu conjonctif dans lequel sont disséminées une foule de fibres élastiques fines (fibres de noyaux), et d'éléments formateurs de ces dernières ou cellules plasmatiques; chez les animaux, tels que la souris, par exemple, on y rencontrerait aussi, d'après O. Heyfelder, des fibres-cellules contractiles. La *substance corticale* se voit sur toute la surface de la glande, excepté au niveau du hile; elle constitue une couche molle, imbibée de liquides, de couleur jaunâtre, rougeâtre ou grisâtre, et dont l'épaisseur va jusqu'à 4, 5 et même 7 millimètres, sur les grosses glandes; sa surface extérieure, et quelquefois aussi ses coupes, présentent un aspect granuleux, vésiculaire, bien connu des anciens anatomistes. Cet aspect rappelle celui d'une plaque de Peyer disséquée par sa face externe; on y remarque, en effet, une multitude de corpuscules arrondis, de couleur grisâtre, entourés d'un liséré blanchâtre, et analogues à des follicules. Si l'on approfondit davantage la structure de la substance corticale, on reconnaît facilement que les prétendus follicules ne sont nullement des organes indépendants, comme les éléments d'une plaque de Peyer ou d'une tonsille, et qu'ils ne peuvent, dans aucune circonstance, être considérés comme isolés les uns des autres; qu'ils sont simplement des portions spéciales de la substance corticale, contenues dans les cavités d'un système d'alvéoles assez régulier. Ces alvéoles sont constitués de la manière suivante : De la face interne de la membrane d'enveloppe partent une foule de lames plus ou moins épaisses ($0^{mm},009$ à $0^{mm},05$ d'épaisseur et plus), qui s'unissent entre elles d'une manière si régulière, qu'il en résulte un réseau délicat qui occupe toute l'épaisseur de la substance corticale. Les cavités de ce réseau, que j'appellerai *alvéoles* des glandes lymphatiques, sont irrégulièrement polygonales, et ont $0^{mm},25$ à $0^{mm},35$ de diamètre. Chez l'homme, les alvéoles les plus réguliers se trouvent dans les couches externes de la substance corticale; ils y sont aussi séparés les uns des autres, en grande partie, si ce n'est d'une manière complète, car la chose est difficile à déterminer. Plus en dedans, les cloisons de séparation deviennent plus incomplètes, plus minces; les alvéoles sont de plus en plus petits, et moins distincts les uns des autres; d'où il résulte que la substance corticale prend un aspect plus homogène.

Les *cloisons de la substance corticale* se composent en grande partie de tissu conjonctif fibrillaire, avec quelques éléments élastiques fins; mais on y rencontre aussi une foule d'éléments que je ne puis considérer que comme du tissu conjonctif embryonnaire, bien qu'ils ressemblent beaucoup aux corpuscules de tissu conjonctif de Virchow. Ce sont : 1° des fibres fusiformes délicates, de $0^{mm},05$ de longueur moyenne, avec des cellules étroites, des prolongements fins et de petits noyaux allongés; 2° des éléments analogues, avec trois prolongements : les uns et les autres se comportent, à l'égard des alcalis et de l'acide acétique, comme du tissu conjonctif, et n'ont

rien de l'inaltérabilité des cellules plasmatiques. Ces éléments ne sont pas disséminés dans les cloisons; ils sont réunis en amas considérables, et il n'est pas rare de les voir former à eux seuls des trabécules délicates. Souvent aussi ils sont anastomosés entre eux par leurs prolongements, comme le montre parfois très distinctement la dilacération d'un fragment de la substance corticale d'un adulte : on peut donc les considérer comme une forme particulière du *tissu conjonctif réticulé*.

Le *contenu des alvéoles* de la substance corticale est une pulpe grisâtre, à réaction alcaline, qui paraît être la même que celle qu'on rencontre dans les follicules des amygdales. En effet, un examen attentif, de l'aveu de tous les micrographes, n'y montre, au premier abord, qu'une certaine quantité de liquide et une foule d'éléments organisés. Mais en y regardant de plus près, on trouve, comme je l'ai indiqué le premier dans la 1re édition de cet ouvrage, que cette pulpe est traversée par un réseau capillaire très riche, de sorte qu'il semble qu'on trouve là une structure analogue à celle que Ernst, Frei et moi avons fait connaître pour les follicules de Peyer et les vésicules de la rate. Néanmoins une étude prolongée des glandes lymphatiques m'a donné la conviction que la composition de la substance des alvéoles est toute spéciale, ainsi que l'a dit Donders. Ce que jusqu'à présent on avait considéré comme de simples cavités remplies d'une substance continue, formée de cellules et de noyaux, n'est rien moins que cela; chaque alvéole est traversé par un grand nombre de trabécules, de fibrilles et de lamelles extrêmement fines, qui, en s'anastomosant fréquemment entre elles, figurent un vrai tissu spongieux, fort analogue à celui de la rate, mais beaucoup plus petit. La texture microscopique de ce tissu spongieux est des plus élégantes; je ne l'ai rencontrée sur aucun autre point du corps, chez l'adulte. En effet, outre les vaisseaux du contenu, qui sont supportés par les grosses trabécules, on ne trouve absolument que les fibres-cellules fusiformes et étoilées dont nous avons parlé; là où le tissu est très délicat, ces éléments sont simplement anastomosés entre eux; là où il est plus solide, ils se juxtaposent pour donner naissance à des trabécules d'un certain volume.

Dans les mailles de ce tissu spongieux, qui toutes communiquent ensemble, est contenu un suc qu'on peut exprimer facilement de la substance corticale d'une glande lymphatique; ce suc renferme, comme on sait, des noyaux libres, de $0^{mm},005$ à $0^{mm},007$ de diamètre, et des cellules arrondies, de $0^{mm},007$ à $0^{mm},009$, plus rarement de $0^{mm},01$ à $0^{mm},15$, noyaux et cellules identiques avec ceux de la lymphe et du chyle; aussi, depuis mes nouvelles recherches, ne puis-je plus considérer ce suc comme un élément spécial et stationnaire des glandes lymphatiques, ainsi que je l'avais fait dans la 1re édition de cet ouvrage; j'y vois simplement du chyle ou de la lymphe qui est constamment évacuée par les vaisseaux efférents. Cette opinion sera développée plus loin.

La *substance médullaire* des glandes lymphatiques est blanche dans les glandes extérieures, gris rougeâtre dans celles des cavités splanchniques;

elle occupe la partie centrale de l'organe, et ne se montre à l'extérieur qu'au niveau du hile. Contrairement à la substance corticale, dont la sépare une limite plus ou moins nette, elle ne présente aucune trace de structure alvéolaire, et se compose exclusivement de gros rameaux vasculaires sanguins et d'un *plexus lymphatique* serré, en communication directe avec les vaisseaux efférents de la glande. Les deux ordres de vaisseaux sont soutenus par un stroma assez riche, formé d'un tissu conjonctif serré, sans éléments élastiques, et dans lequel sont disséminés, sur la plupart des grosses glandes externes, des amas plus ou moins considérables de cellules adipeuses.

La partie la plus difficile de l'anatomie des glandes lymphatiques est celle qui a trait à la *disposition des vaisseaux lymphatiques* dans leur intérieur. Sous ce rapport, deux opinions opposées existent toujours dans la science, celle de Malpighi, dans laquelle ces glandes seraient formées de larges cavités anastomosées (cellules des auteurs), et celle de Hewson, qui en fait de véritables plexus lymphatiques. Quant à moi, je trouve une grande différence, sous le rapport de la disposition des vaisseaux lymphatiques, entre la substance corticale et la substance médullaire, particularité que personne n'avait encore signalée. Dans la première, on voit facilement les vaisseaux afférents, arrivés au voisinage de la glande, se diviser un grand nombre fois, perforer l'enveloppe de l'organe, et fournir autour des alvéoles extérieurs des ramuscules très fins qui, en général, se détachent du tronc à angle droit ou en étoile, et pénètrent dans les cloisons de tissu conjonctif; mais leur trajet ultérieur me paraît très difficile à déterminer. Après une étude répétée et soutenue de ces organes, je ne puis affirmer autre chose que ce que j'avais déjà dit précédemment (1re édition de cet ouvrage, p. 563), c'est-à-dire que les branches les plus déliées des vaisseaux afférents, ainsi que l'ont avancé récemment Ludwig et Noll, s'ouvrent dans les alvéoles de la substance corticale; en effet, dans une bonne injection par les vaisseaux afférents, on voit d'abord se remplir les alvéoles, puis seulement les vaisseaux efférents. Mais, basé sur une étude plus approfondie du contenu des alvéoles, je puis aujourd'hui compléter cette opinion en disant que l'intérieur des alvéoles ne doit point être envisagé comme une simple cavité traversée par la lymphe, mais bien comme un *corps caverneux lymphatique*, si l'on peut s'exprimer ainsi. Quant au mode de communication entre les ramuscules les plus fins des vaisseaux afférents et le tissu spongieux des alvéoles, je n'ai pu jusqu'à ce jour m'en faire une idée d'après l'observation microscopique; mais je ne crois pas que ce soit là un motif plausible qui doive engager à rejeter cette hypothèse, basée sur une foule d'autres faits, que les vaisseaux afférents s'ouvrent dans le tissu spongieux des alvéoles. Dans les corps caverneux des organes génitaux, personne n'a encore pu voir directement la communication entre les artères et les espaces veineux, et cependant les tissus y sont loin d'être aussi délicats, et toutes les dispositions y sont plus largement formulées que dans les glandes lymphatiques. Tout ce que je puis affirmer, c'est que les ramuscules les plus déliés des vaisseaux afférents, qui, à l'inspection microscopique de la substance corticale, se présentent

assez souvent aux yeux de l'observateur, et qu'il est facile de distinguer des vaisseaux sanguins, à cause des cellules incolores qui les remplissent, que ces ramuscules constituent des vaisseaux de $0^{mm},018$ à $0^{mm},02$ de largeur, et ont la même structure que les gros capillaires; que bien certainement les alvéoles ne contiennent point de vaisseaux lymphatiques, et enfin que les nombreux noyaux et cellules qu'on y rencontre existent indubitablement à l'état de liberté dans leur tissu alvéolaire. Si l'on envisage, en outre, les résultats des injections, il me sera permis, je crois, d'admettre que chez l'homme les vaisseaux afférents, après s'être subdivisés jusqu'à ce qu'ils aient le calibre mentionné, s'ouvrent librement dans le tissu spongieux des alvéoles. Ce tissu, dont les vacuoles ne sont nullement tapissées d'un épithélium, doit donc être considéré comme un véritable *système de lacunes*.

Au sujet des connexions entre le tissu alvéolaire de la substance corticale et les vaisseaux lymphatiques afférents, je ferai remarquer encore que, somme toute, les alvéoles externes, ceux qui sont le plus nettement délimités, ont des rapports moins fréquents et moins directs avec les vaisseaux afférents que ceux qui se trouvent plus en dedans, vers la substance médullaire; du moins voit-on sur les glandes mésentériques, au moment de l'absorption, les alvéoles extérieurs conserver leur couleur grisâtre, chez l'homme et chez les animaux, tandis que les vaisseaux afférents, qui charrient un suc laiteux, et les portions internes, sont souvent blancs dans toute leur épaisseur. Il y a cependant des exceptions à cette règle, comme l'ont prouvé des observations récentes. J'ai vu sur l'homme deux cas où beaucoup de glandes mésentériques présentaient, dans leurs portions superficielles, des régions plus ou moins étendues qui étaient d'*une couleur blanche uniforme*. Si l'on considère de plus que, dans l'injection des vaisseaux afférents, les alvéoles extérieurs se remplissent également, on ne pourra s'empêcher d'admettre qu'ils communiquent, comme les autres, avec les vaisseaux.

Le trajet des lymphatiques dans la *substance médullaire* est beaucoup plus facile à suivre. Déjà à l'œil nu on reconnaît, sur des coupes de cette substance, outre les vaisseaux sanguins, un tissu spongieux dont on fait sourdre, par une légère pression, de fines gouttelettes d'un liquide laiteux ou séreux, suivant que la glande renferme du chyle ou de la lymphe; mais les injections, par les vaisseaux efférents surtout, et l'examen microscopique de tranches fines de la substance médullaire, montrent de la manière la plus certaine qu'en dehors cette substance est formée, en grande partie, d'un plexus serré de lymphatiques de différents calibres, plexus qui, par le nombre des anastomoses, rappelle les corps caverneux de la verge. Une particularité, cependant, établit une différence entre ce tissu spongieux et celui des organes génitaux, c'est que, dans le premier, tous les vaisseaux sont pourvus de parois qui leur appartiennent en propre et qu'on peut même isoler partiellement du stroma qui les enveloppe. Voici donc quelle est la véritable disposition des plexus lymphatiques de la substance médullaire : De nombreux vaisseaux lymphatiques d'un faible calibre émergent de

toutes parts des parties internes de la substance corticale et entrent dans la substance médullaire; ils communiquent aussitôt les uns avec les autres par de nombreuses anastomoses. A mesure qu'ils approchent du centre de la glande, et en même temps du hile, ils s'élargissent graduellement; puis ils convergent peu à peu vers un ou plusieurs troncs volumineux, qui constituent les *vaisseaux efférents*. Le vaisseau efférent, conséquemment, a une tout autre disposition que le vaisseau afférent, contrairement à ce qu'on avait admis jusqu'à ce jour; il n'a aucun rapport avec la substance corticale, et, dans toutes les glandes un peu considérables et pourvues d'un hile distinct, il émerge directement par ce dernier, sans toucher à la substance corticale. Ainsi, les vaisseaux afférents viennent en général de points multiples de la périphérie de la glande, gagnent la face convexe de l'organe et se jettent dans les alvéoles de la substance corticale, qu'on peut considérer comme leur continuation; de là ils passent dans la substance médullaire, où ils sont de nouveau pourvus de parois propres, et y forment un plexus très riche, d'où naissent un ou plusieurs vaisseaux efférents qui sortent directement de la glande par le hile. Quant à la *structure* et au *calibre* des vaisseaux de la substance médullaire, il est à remarquer que ces vaisseaux sont tous pourvus d'un *épithélium* à cellules allongées, et qu'ils présentent, en outre, une *tunique interne* très distincte, formée de *tissu conjonctif* avec des noyaux (ou des cellules plasmatiques?), et une *tunique moyenne* composée de fibres musculaires lisses très évidentes qui paraissent toutes se diriger transversalement. Sur des coupes microscopiques, ces vaisseaux, dont la tunique externe est remplacée par le stroma de la substance médullaire, se distinguent facilement des artères de la même substance par l'absence de tunique élastique interne et par le moindre développement des fibres musculaires; ils se distinguent non moins aisément des veines, dont les ramifications les plus fines se font encore remarquer par leur richesse en fibres élastiques fines. Ces dernières font complètement défaut, même dans les lymphatiques les plus volumineux de la substance médullaire. Le diamètre des vaisseaux lymphatiques de la substance médullaire est très variable; de $0^{mm},07$ à 1 millimètre qu'il mesure près de l'origine des vaisseaux efférents, il descend à $0^{mm},2$, $0^{mm},1$, et même $0^{mm},04$ au voisinage de la substance corticale.

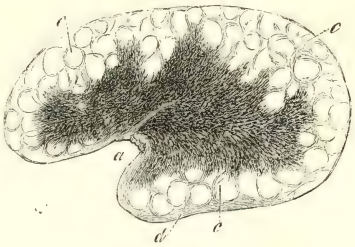

Fig. 296.

Les *artères* des glandes lymphatiques sont en général multiples. La plus grosse pénètre toujours dans la glande par le hile; d'autres, plus petites,

Fig. 296. — Coupe transversale d'une glande mésentérique du bœuf. Grossissement de 8 diamètres. *a*, hile de la glande; *b*, substance médullaire avec des réseaux lymphatiques très fins; *c*, substance corticale avec des alvéoles plus distincts; *d*, enveloppe de l'organe.

se rendent souvent dans la substance médullaire par divers points de la périphérie, soit isolément, soit accompagnées de petits vaisseaux efférents. Il n'est pas rare de voir à ce niveau de petites dépressions en forme de hile. Les branches principales qui partent de ces artères vont se distribuer dans les diverses régions de la substance corticale, tandis que des rameaux accessoires forment un réseau très lâche autour des vaisseaux lymphatiques. C'est aussi dans la substance corticale que se font véritablement les ramifications ultimes des artères : les petits vaisseaux qui émanent de la substance médullaire cheminent d'abord dans les cloisons celluleuses des alvéoles, pour produire ensuite dans la substance corticale un réseau à mailles assez larges, contenu dans les trabécules déliées des alvéoles mêmes. A la formation de ce réseau viennent concourir également, dans les grosses glandes du moins, de nombreuses petites artérioles venues directement de l'extérieur vers la substance corticale. Les *veines* offrent la même distribution générale que les artères; mais elles sont d'ordinaire moins nombreuses. Souvent elles sont réduites à un vaisseau unique qui sort de la glande par le hile. Ces veines sont remarquables par leur volume, souvent double de celui des artères correspondantes.

D'après mes observations, toutes les glandes lymphatiques d'un certain volume reçoivent plusieurs petits *filets nerveux*, composés de fibres primitives fines. Ces nerfs pénètrent dans l'organe avec les artères; arrivés dans la substance médullaire, ils cessent d'être visibles. Il m'a été impossible de voir les petits ganglions nerveux que Schaffner (*Zeitschr. f. rat. Med.*, VII, 177) prétend avoir trouvés dans les glandes lymphatiques. D'ailleurs, la description qu'en a donnée cet auteur n'est point de nature à inspirer une grande confiance dans ses recherches.

Si nous rapprochons maintenant les uns des autres les caractères anatomiques des glandes lymphatiques, nous trouvons que ces glandes ne peuvent nullement être envisagées comme de simples plexus lymphatiques. En considérant seulement les contours précis de ces organes, leur enveloppe spéciale, l'abondant stroma de tissu conjonctif qui les traverse et leurs nombreux vaisseaux, on sera porté à leur assigner une place spéciale parmi les organes, même dans le cas où les vaisseaux lymphatiques constitueraient dans leur intérieur un véritable réseau admirable bipolaire. Mais comme ces vaisseaux, bien que disposés en véritables plexus dans la substance médullaire, affectent cependant un arrangement tout spécial, qu'on ne retrouve nullement dans les pelotons vasculaires indépendants, même les plus compliqués, il en résulte certainement que l'on est autorisé à considérer les glandes lymphatiques comme des organes *suî generis*, et non comme de simples plexus lymphatiques. Un caractère propre à la substance corticale, c'est, d'une part, que les vaisseaux lymphatiques y perdent leurs parois propres, et qu'ils y sont remplacés par un système de lacunes toutes en communication entre elles; et, d'autre part, que le tissu de fibres et de trabécules qui forme ces lacunes est traversé par de nombreux capillaires sanguins; en d'autres termes, le chyle et la lymphe fluent librement dans

les alvéoles de la substance corticale, à travers un lacis formé par des vaisseaux et par du tissu conjonctif qui les soutient; de là résulte un contact plus intime entre ces liquides et le sang, ce qui permet entre eux un échange de substances des plus faciles. De plus, comme la marche du chyle est nécessairement très lente dans ce labyrinthe d'alvéoles de la substance corticale, et que les diverses substances sécrétées par les vaisseaux sanguins peuvent déjà subir une certaine élaboration dans l'intérieur de l'écorce, il me semble que l'épithète de glandulaire s'applique parfaitement à cette structure, et que le nom de glandes lymphatiques convient aux organes en question.

On trouvera dans mon *Anatomie microscopique* (II, 2e partie, p. 530 et 544) un résumé critique des nouvelles recherches de Ludwig, Noll, Gerlach, Brücke et Donders, relatives aux glandes lymphatiques.

Quant *aux fonctions* des glandes lymphatiques, voici ce que j'en pense. De même que les glandes vasculaires sanguines, les glandes lymphatiques appartiennent à ce groupe d'organes dont les fonctions ont reçu des interprétations si nombreuses, sans qu'on puisse en dire encore quelque chose de certain, qu'on doit hésiter à ajouter une nouvelle opinion à celles de nos prédécesseurs. Il est à remarquer, cependant, qu'avant ces derniers temps la structure de ces glandes était complétement inconnue: d'un autre côté, le petit nombre de données physiologiques que l'on possédait ne permettait point d'établir, relativement aux fonctions de ces glandes, des hypothèses basées sur des faits d'observation. Aujourd'hui que les recherches de Ludwig et Noll, de moi, de Brücke et Donders, ont jeté un jour satisfaisant, on peut le dire, sur l'anatomie des organes en question, il sera sans doute permis de tenter aussi une solution physiologique; j'exposerai donc en peu de mots les principaux points du problème. La fonction principale des glandes lymphatiques, à mon avis, consiste à *former la grande majorité des corpuscules du chyle et de la lymphe*. C'est un fait connu depuis longtemps que le chyle qui a traversé les glandes lymphatiques est plus riche en éléments celluleux que celui qui est recueilli en avant de ces glandes: aussi divers auteurs ont-ils supposé que les glandes exercent une certaine influence dans la production de ces cellules; personne cependant n'avait osé exprimer une opinion plus précise, puisqu'il était impossible d'expliquer le mécanisme de cette production. Dans ces dernières années, cependant, Virchow, dans ses remarquables travaux sur la leucémie, s'appuyant sur les cas où avec une simple hypertrophie des glandes lymphatiques coïncidait une augmentation de nombre extraordinaire des globules blancs du sang, posa en principe (*Arch.*, I, p. 571) que les glandes lymphatiques jouent un certain rôle dans l'hématose. Les hypothèses mentionnées plus haut gagnèrent alors plus de partisans; elles furent en même temps développées et fortifiées par divers auteurs (Bennett et autres). Mais la preuve physiologique faisait toujours défaut, si bien que l'hypothèse de Virchow, quelque ingénieuse qu'elle pût être, manquait encore de preuves expérimentales. Aujourd'hui ces preuves ont été fournies, et basées sur elles; Brücke et Donders, et moi, nous nous sommes prononcés à l'unanimité dans ce sens que les éléments des glandes lymphatiques passent dans le chyle et dans la lymphe. En m'appuyant sur les faits anatomiques développés dans ce paragraphe, je crois que le tissu de la substance corticale doit être considéré comme le principal foyer où se forment les corpuscules lymphatiques, sans prétendre néanmoins que des éléments semblables ne puissent se produire également dans la substance médullaire. La structure des alvéoles de la substance corticale est telle qu'elle produit un contact intime entre la lymphe et les nombreux vaisseaux sanguins de cette substance. Comme la pression sous laquelle circule le sang est plus considérable que celle qui pèse sur la lymphe, beaucoup d'éléments constituants du sang doivent s'épancher dans les espaces lymphatiques et se mêler

à la lymphe; comme d'ailleurs cette dernière se meut très lentement dans ce système de lacunes, on trouve là réunies toutes les conditions favorables à une production de cellules. Dans ce phénomène, la transsudation qui se fait à travers les vaisseaux sanguins joue évidemment un rôle bien plus important que la lenteur de la circulation lymphatique; je suis d'avis que si cette transsudation était supprimée, la multiplication des corpuscules lymphatiques dans la glande serait très restreinte. Si l'on considère, en effet, que prise dans des vaisseaux qui n'ont point encore traversé de glandes, la lymphe se montre toujours très pauvre en corpuscules, qu'elle ait ou non franchi déjà un espace assez considérable; qu'en second lieu la lymphe présente très peu de cellules chez les animaux vertébrés qui n'ont point ou qui n'ont qu'un petit nombre de glandes lymphatiques, on acquerra la conviction que la lymphe est très peu susceptible d'organisation par elle-même, quelle que soit l'étendue du trajet qu'elle a parcouru, et que la formation des cellules incolores dans les glandes lymphatiques dépend principalement de l'exsudation des éléments constituants du sang. On peut donc dire avec raison qu'il se fait constamment dans les lacunes lymphatiques une exhalation de matériaux sanguins, d'où naissent une foule de cellules qui remplissent lesdits espaces. A ces cellules vient se joindre la lymphe des vaisseaux afférents, très pauvre en cellules, et qui, en traversant la substance corticale, entraîne avec elle une portion de ces éléments nouveaux dans la substance médullaire et puis dans les vaisseaux efférents. Cette manière de concevoir les phénomènes est encore confirmée par cette circonstance qu'il est impossible de supposer que toute la substance celluleuse des alvéoles se meut avec la même vitesse que le chyle des vaisseaux afférents, car dans ce cas les vaisseaux efférents devraient contenir beaucoup plus de cellules. Je conclus de là que le contenu des alvéoles est en grande partie indépendant, quant à son mode de formation, de la lymphe afférente, et s'il n'est pas complétement fixe, il est du moins beaucoup moins rapidement variable dans ses caractères que cette dernière; d'où il suit qu'au point de vue physiologique comme au point de vue anotomique, il serait peu rationnel de considérer les glandes lymphatiques comme de simples plexus lymphatiques.

Indépendamment de la formation des corpuscules lymphatiques, on peut considérer comme fonction importante des lymphatiques *l'influence qu'elles exercent sur la composition chimique du sang et de la lymphe*. La production non interrompue de cellules qui a lieu dans les espaces lymphatiques, ne peut être sans action sur la lymphe qui traverse ces espaces; cet échange de principes entre la lymphe et le sang ne doit pas moins intéresser que le passage d'éléments constituants du sang dans la lymphe. Si nous possédions des analyses exactes de la lymphe ou du chyle avant et après leur passage à travers les glandes, chez un même animal, il serait possible d'apprécier plus exactement ce second mode d'action des glandes lymphatiques; mais en l'absence de ces analyses, et comme nous n'avons que quelques données sur la lymphe et le chyle des radicules des vaisseaux lymphatiques et du canal thoracique, il faut s'en tenir à quelques généralités, et dire simplement que dans les glandes lymphatiques la lymphe devient plus riche en fibrine et plus pauvre en eau; ce dernier liquide est absorbé par les vaisseaux, dont le contenu est plus concentré, et qui laissent passer la fibrine à travers leurs parois.

Telles seraient, d'après les faits constatés jusqu'à ce jour, les fonctions des glandes lymphatiques; elles se résumeraient, comme on voit, en une participation à la formation des globules blancs du sang, et en une action sur la composition chimique du chyle. Si, comme il est vraisemblable, les glandes lymphatiques sont les principaux centres de production des cellules lymphatiques, elles devront évidemment être rangées parmi les organes les plus importants pour l'hématose et la vie végétative en général; car il est certain qu'une partie au moins des corpuscules lymphatiques se transforment en corpuscules sanguins, et même dans le cas où ils persisteraient dans le sang à l'état de corpuscules incolores, ils ne seraient pas sans influence sur ce liquide. Ces considérations viennent à l'appui de cette opinion exprimée par Virchow dans une des séances de la Société médicale de Würzbourg (*Verhandl.*, III,

p. 102), que les glandes lymphatiques et leur mode de fonctionnement ont sur les maladies du sang une influence bien plus grande qu'on ne l'avait admis jusqu'à présent, et que probablement la raison de certaines maladies héréditaires doit être cherchée dans ces organes.

Pour compléter ce qui a rapport aux fonctions des glandes lymphatiques, je dois faire observer que ces glandes, de même que la rate, présentent bien évidemment un gonflement et un retrait alternatifs; ces changements de volume peuvent être déterminés soit par les vaisseaux sanguins, soit par les vaisseaux lymphatiques, car les uns et les autres sont pourvus d'éléments contractiles abondants. On comprend quelle serait, par exemple, l'influence d'un rétrécissement ou d'une dilatation des vaisseaux lymphatiques de la substance médullaire sur la fonction de la glande; il serait cependant imprudent d'entrer plus avant dans la détermination de ces phénomènes, avant de s'être préalablement assuré de leur existence et de leur modalité.

Les glandes lymphatiques sont sujettes à diverses *dégénérescences*. Les plus fréquentes, parmi ces dernières, sont dues à des *épanchements sanguins* dans les alvéoles de la substance corticale, d'où résultent des colorations telles que les glandes deviennent brunes ou même noires (glandes bronchiques); d'autres altérations sont constituées par l'*épaississement* de la membrane d'enveloppe et des cloisons fibreuses, par un *dépôt de graisse* dans les parois des vaisseaux sanguins, par une hypertrophie générale de tous les éléments constitutifs de la glande, par leur dégénérescence tuberculeuse, cancéreuse ou amyloïde (Virchow).

SECTION IV.

DU SANG ET DE LA LYMPHE.

§ 224. **Division et distribution.** — Toutes les parties du système vasculaire contiennent dans leurs cavités un fluide spécial, composé d'une portion liquide et d'une foule de particules solides, et qui, suivant qu'il existe dans tel ou tel département du système vasculaire et suivant ses propriétés particulières, est distingué en *sang blanc ou rouge* et en *lymphe*, ou bien en *chyle*, d'une part, et *sang proprement dit*, d'autre part. L'histologie n'a à décrire que les divers éléments morphologiques qu'on rencontre dans ces liquides. Parmi ces éléments, les corpuscules sanguins et lymphatiques sont bien certainement les plus importants; les autres caractères du sang sont du domaine de la physiologie.

§ 225. **Structure des éléments morphologiques de la lymphe.** — La *lymphe* et le *chyle*, de même que le *sang*, sont formés d'un *plasma*, qui se coagule lorsqu'il est extrait des vaisseaux, et de *particules solides*, qui se distinguent en *granulations élémentaires*, *noyaux*, *cellules incolores* et *corpuscules sanguins rouges*. Ces divers éléments ne se rencontrent pas toujours dans les mêmes proportions, ni dans tous les vaisseaux. Les *granulations élémentaires* sont des molécules d'une finesse incommensurable, composées, ainsi que l'a démontré H. Müller, de graisse et d'une enveloppe protéique. Le chyle blanc, *qui leur doit sa couleur*, en contient des quantités prodigieuses; dans la lymphe incolore, au contraire, ces gra-

nulations font complétement défaut, ou ne se montrent qu'isolément et en très petit nombre. Jusqu'ici je n'ai observé de *noyaux libres* que dans les radicules des chylifères, dans le mésentère et dans les vaisseaux efférents des glandes mésentériques; ils avaient $0^{mm},002$ à $0^{mm},005$ de diamètre, et présentaient un aspect homogène : l'eau leur donnait l'apparence de vésicules granuleuses ; je ne les ai jamais rencontrés dans le canal thoracique. Les *cellules incolores*, appelées par les auteurs *corpuscules du chyle ou de la lymphe*, attendu qu'elles présentent exactement les mêmes caractères dans ces deux liquides, existent en quantités considérables dans presque toutes les parties du système lymphatique ; ce sont des cellules pâles, sphériques, de $0^{mm},005$ à $0^{mm},01$ de diamètre. Examinées dans la sérosité qui les baigne naturellement, elles paraissent homogènes ou finement granulées, et présentent un noyau arrondi, vu indistinctement par transparence, homogène, légèrement brillant. Si l'on y ajoute de l'eau, il se forme dans le noyau et dans le reste du contenu cellulaire un précipité granuleux qui trouble la cellule; sous l'influence de l'acide acétique, au contraire, les cellules acquièrent une transparence parfaite, deviennent très pâles et laissent apercevoir avec une grande facilité leur noyau, fortement granuleux et un peu revenu sur lui-même ; il n'est pas rare non plus de les voir crever dans ces circonstances et expulser leur contenu. Le même effet est produit quelquefois par l'eau sur les petites cellules, qui laissent échapper d'abord des gouttelettes transparentes d'albumine. Les cellules lymphatiques étant sphériques, les solutions étendues ne modifient pas notablement leur forme ; tandis que l'évaporation et les solutions concentrées déterminent en elles une notable diminution de volume et souvent aussi une forme dentelée (fig. 297 *a*), phénomènes sur lesquels Wharton Jones a le premier attiré l'attention, et qui, dans ces derniers temps, ont donné lieu à des interprétations différentes (voy. § 17).

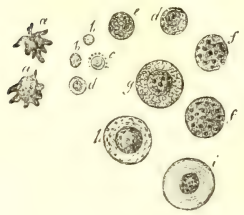

Fig. 297.

Le *volume*, le *nombre* et la *forme* des corpuscules de la lymphe présentent quelques différences suivant le lieu où on les examine. Dans les radicules des vaisseaux lymphatiques, lesquelles sont très favorables à ces sortes de recherches, dans le mésentère, en avant des glandes lymphatiques, le chyle ne présente qu'un très petit nombre de corpuscules lymphatiques. Dans les plus petits vaisseaux mésentériques qu'on puisse examiner, souvent même ces corpuscules font complétement défaut. Là où ils existent, et les vaisseaux d'un certain calibre sont toujours dans ce cas, ils sont en général

Fig. 297. — Éléments du chyle. *a*, corpuscules lymphatiques qui ont pris une forme étoilée, parce que leur contenu s'est échappé ; *b*, noyaux libres; *c*, noyau entouré de quelques granulations; *d*, *e*, petites cellules lymphatiques, dont l'une présente un noyau distinct; *f*, *g*, cellules plus grosses : dans l'une on voit également un noyau; *h*, cellule traitée par l'eau; *i*, autre traitée par l'acide acétique.

petits, de $0^{mm},005$ à $0^{mm},007$ de diamètre, et entourent étroitement un petit noyau ; souvent ils semblent en voie de se produire par la réunion de petites granulations. Lorsque le chyle a traversé les glandes mésentériques, il présente des cellules plus nombreuses et plus grosses : ainsi, dans les chylifères de la racine du mésentère (il en est de même des gros troncs lymphatiques), on trouve, outre les petites cellules dont nous venons de parler, une foule de cellules plus grosses, qui ont jusqu'à $0^{mm},012$ de diamètre. En même temps se manifeste plus ou moins nettement, du moins chez le chien, le chat et le lapin, une multiplication des corpuscules lymphatiques par voie de scission, c'est-à-dire que les grosses cellules s'allongent et atteignent jusqu'à $0^{mm},14$ et $0^{mm},18$ de longueur, que leur noyau se divise en deux, et qu'enfin un étranglement, de plus en plus marqué à la partie moyenne, amène la séparation de la cellule en deux moitiés. Ce phénomène ne se montre plus guère dans le canal thoracique ; aussi les grosses cellules de $0^{mm},009$ à $0^{mm},011$ de diamètre s'y montrent-elles en général très rares. Néanmoins, chez les animaux, les cellules y sont presque toujours un peu plus grosses que les globules sanguins, car elles mesurent $0^{mm},0052$ à $0^{mm},0075$; tandis que chez l'homme, elles ont toujours été trouvées plus petites ($0^{mm},005$ en moyenne); c'est du moins ce que Virchow et moi avons observé sur un supplicié. Les noyaux de ces corpuscules, visibles seulement après addition d'acide acétique, étaient généralement simples et arrondis ; quelquefois cependant ils étaient crénelés, ou en forme de fer à cheval ou de biscuit ; rarement ils étaient multiples. Chez les *mammifères*, il y a peu de cellules dont les noyaux soient attaqués par l'acide acétique, ou présentent des étranglements dès l'origine, ou bien soient multiples (3 à 5), abstraction faite de celles qui sont sur le point de se diviser ; parfois, cependant, on trouve de ces cellules, et même en assez grande quantité.

Le chyle de l'homme, recueilli avec précaution, ne m'a jamais présenté de *corpuscules rouges* dans les circonstances normales ; chez les animaux, au contraire, on trouve toujours dans le canal thoracique une certaine quantité de globules rouges ; quelquefois on en rencontre également dans la lymphe de certains organes, tels que la rate. Comme ces corpuscules ne paraissent nullement se développer dans l'intérieur des vaisseaux lymphatiques, je les considère comme des éléments issus des vaisseaux sanguins, et tant qu'on n'aura pas établi qu'il existe dans la périphérie des deux systèmes vasculaires des communications directes entre eux, je suis d'avis que ce passage résulte de la déchirure accidentelle de petits vaisseaux sanguins, déchirure facile à concevoir quand on songe à la structure spéciale de la rate et des glandes lymphatiques. J'ai pu, d'ailleurs, observer directement cette déchirure sur des têtards. Je ferai remarquer encore que souvent j'ai trouvé dans le chyle des gros vaisseaux des *cellules granuleuses brunes et sphériques*, de $0^{mm},009$ à $0^{mm},01$ de diamètre, analogues à celles que nous aurons à décrire dans le sang, et qui proviennent probablement des glandes lymphatiques.

D'après ce que nous venons de dire, il paraît certain que les corpuscules

lymphatiques se développent comme des cellules, par suite de la formation d'une membrane autour de noyaux libres ; ce phénomène se produit dans les radicules des lymphatiques, mais surtout dans les glandes lymphatiques, peut-être aussi dans les follicules solitaires et les groupes de Peyer, ainsi que dans les vésicules de Malpighi de la rate. A cette production s'ajoute, mais non toujours, la multiplication des cellules par voie de scission. Les corpuscules lymphatiques sont infiniment moins nombreux que les corpuscules sanguins, non-seulement dans les lymphatiques d'un calibre très petit ou moyen, mais encore dans le canal thoracique ; aussi la lymphe peut-elle être examinée facilement au microscope, sans qu'il soit besoin de la diluer en y ajoutant un autre liquide. Des estimations exactes, sous ce rapport, restent encore à faire ; on peut dire cependant qu'il existe des différences considérables, et qu'un chyle laiteux n'est pas toujours riche en corpuscules.

Brücke pense que les corpuscules de la lymphe et du chyle ne se forment que dans les glandes lymphatiques et dans les follicules intestinaux. Supposé que ces derniers versent leur produit dans les chylifères, l'opinion de Brücke est encore en opposition avec ce fait que dans les vaisseaux lymphatiques périphériques on rencontre également des cellules incolores, et qu'il en existe aussi chez les animaux dépourvus de glandes lymphatiques et de follicules intestinaux. A ceux qui soutiennent que les corpuscules du chyle peuvent naître librement dans les chylifères, Brücke objecte que ces corpuscules ne peuvent se développer aux dépens des gouttelettes graisseuses du chyle ; mais nous lui ferons remarquer qu'aucun anatomiste sérieux n'a soutenu une semblable opinion, et qu'il n'est nullement nécessaire de supposer une telle transformation. Les cellules peuvent se former dans le chyle tout aussi bien que dans les glandes lymphatiques ; rien du moins n'empêche *à priori* de l'admettre.

§ 226. **Du sang.** — Le sang, tant qu'il circule dans les vaisseaux, est un liquide légèrement visqueux, composé de deux élements seulement, les *corpuscules sanguins*, appelés aussi *globules sanguins* ou *cellules sanguines*, et la *liqueur sanguine*, ou le *plasma sanguin*. Les globules sont presque tous colorés en rouge ; un très petit nombre d'entre eux sont incolores. Soustrait à la circulation, le sang se coagule en général d'une manière complète, par suite de la solidification de la fibrine dissoute dans le plasma ; plus tard, lorsque le principe coagulé s'est rétracté, le sang est divisé en *caillot sanguin* ou *placenta*, et en *sérum*. Le caillot est d'un rouge intense, et contient, outre la fibrine, presque tous les globules rouges et la plupart des globules blancs, ainsi qu'une portion des éléments dissous du plasma ; le sérum, au contraire, se compose du reste du plasma et d'un petit nombre de globules blancs du sang. Dans quelques cas, chez l'homme, sous l'influence de certaines maladies, le sang, avant de se coaguler, laisse déposer plus ou moins ses globules rouges au-dessous du niveau de la partie liquide ; on voit alors à la surface du caillot une couche incolore ou blanchâtre (*couenne inflammatoire*, *crusta phlogistica*), composée simplement de fibrine coagulée, de globules sanguins incolores, et d'une certaine quantité de sérum qui imbibe ces éléments solides

Les *globules colorés* ou *rouges du sang*, aussi appelés improprement *globules du sang*, sont de petites cellules sans noyau, de la forme d'une lentille aplatie ; ces cellules, qui sont le siége exclusif du principe colorant du sang, y existent en quantité si prodigieuse, qu'il est difficile de les étudier avec soin sans diluer le sang, et qu'ils semblent composer à eux seuls toute la masse sanguine. Il serait sans doute de la plus haute importance de connaître exactement le rapport entre le plasma et les globules, le volume et le nombre de ces derniers; mais jusqu'à ces derniers temps, tous les efforts des investigateurs ont échoué devant les difficultés du problème, et même les données de Schmidt, d'après lesquelles il y aurait dans le sang d'un homme 47 à 54 pour 100 de globules frais, ne peuvent être considérées que comme approximatives. Une seule méthode pourrait conduire à des résultats certains, c'est celle qui consisterait à compter directement les globules sanguins d'une quantité parfaitement déterminée de sang, et à déterminer rigoureusement le volume des corpuscules (Vierordt); mais elle n'a été appliquée jusqu'ici qu'à la solution de la première partie de la question Vierordt, qui a eu le mérite d'imaginer cette méthode, a trouvé dans un millimètre cube de sang 5,055,000 globules; Welker, par une méthode un peu différente, en a compté 4,600,000; différences qui s'expliquent d'autant mieux que Vierordt a montré récemment (*Arch. f. phys. Heilk.*, XIII, p. 260) que chez les animaux le nombre de globules sanguins varie dans la proportion de 1 à 3.

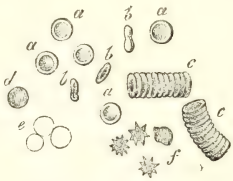

Fig. 298.

Si l'on examine les globules sanguins en eux-mêmes, voici ce qu'on trouve. La *forme* des globules est en général celle d'un disque circulaire biconcave ou aplati, à bords arrondis; aussi les globules se montrent-ils, aux yeux de l'observateur, sous un aspect différent, suivant qu'ils se présentent de face ou de profil. Dans le premier cas, ce sont des corpuscules jaunâtres, circulaires, dont la partie centrale, ordinairement déprimée, représente une tache claire ou foncée, suivant qu'elle est ou non au foyer du microscope; c'est ce dernier aspect qui a porté certains auteurs à admettre un noyau dans les corpuscules sanguins. Vus de profil, les corpuscules figurent de courts batonnets, de la forme d'une ellipse très allongée ou d'un biscuit. Quant à leur *composition*, les globules sanguins consistent chacun en une membrane de cellule incolore, très mince, mais néanmoins assez solide et élastique, et formée d'une substance protéique voisine de la fibrine, et en un contenu coloré, jaune sur les globules isolés, visqueux, composé essentiellement de globuline et d'hématine; dans ce contenu, on ne trouve, chez l'adulte, aucune trace de particules organisées,

Fig. 298. — Globules sanguins de l'homme. *a*, vus de face ; *b*, vus de profil ; *c*, globules empilés comme des pièces de monnaie ; *d*, globule devenu sphérique sous l'influence de l'eau ; *f*, globules ratatinés par suite de l'évaporation.

de granulations ou de noyau. Les globules sanguins sont donc des vésicules ; aussi le nom de *cellules sanguines* est-il celui qui leur convient le mieux. L'élasticité, la mollesse et la souplesse de leur enveloppe sont telles, qu'elles permettent aux globules d'adapter leur forme à celle des canaux plus étroits que leur propre diamètre, et de revenir à leur forme primitive après avoir été comprimés, aplatis, allongés ou modifiés d'une manière quelconque sous le microscope. Les corpuscules sanguins sont d'autant plus aptes à traverser des canaux étroits que leur surface est parfaitement lisse et polie, de sorte qu'ils glissent avec facilité sur les parois, très lisses également, des capillaires les plus étroits.

Le *volume* des corpuscules sanguins présente, chez des individus différents, des variations qui, en raison de la petitesse de ces corpuscules, ne manquent point d'importance. Voici les dimensions moyennes des corpuscules, d'après les observateurs les plus exacts : Harting (*Rech. microm.*), qui a mesuré des corpuscules frais, leur assigne $0^{mm},0068$ de largeur et $0^{mm},00145$ d'épaisseur ; Schmidt, dont les mesures ont été prises sur des corpuscules desséchés, a indiqué $0^{mm},007$ pour la largeur. Suivant Harting, le diamètre moyen des globules, chez des individus différents, varie entre $0^{mm},0058$ et $0^{mm},0074$; d'après Schmidt, entre $0^{mm},0065$ et $0^{mm},0072$. Ces chiffres diffèrent peu de ceux que nous ont fournis les autres observateurs. Les différences trouvées par Harting entre les deux dimensions extrêmes, chez les différents individus, sont de $0^{mm},0022$ à $0^{mm},0035$ pour la largeur, de $0^{mm},0002$ à $0^{mm},0011$ pour l'épaisseur ; ces dimensions extrêmes sont $0^{mm},0042$-$0^{mm},0084$ et $0^{mm},0012$-$0^{mm},001$. Schmidt assure que sur 100 globules 95 à 90 sont d'égal volume. Quant au *volume* des globules sanguins *chez le même individu*, on peut dire d'une manière générale qu'il doit varier nécessairement aux diverses époques, qu'il doit augmenter ou diminuer, par exemple, suivant le degré de concentration du plasma ; mais des mesures directes, à ce point de vue, nous font encore presque complétement défaut. Harting avance que les corpuscules sanguins d'un homme adulte, mesurés deux fois à un intervalle de trois ans, ont présenté les mêmes dimensions moyennes, tandis que chez le même individu, après un repas copieux, ces globules ont donné une moyenne plus petite (de $0^{mm},00078$) et des extrêmes plus considérables. Sous le rapport du *nombre* des globules sanguins, il est à remarquer que les observations faites jusqu'ici relativement à la quantité des principes solides qu'ils contiennent, permettent de conclure, d'une manière générale, que les globules sont plus nombreux chez l'homme que chez la femme ; qu'ils diminuent de quantité après des saignées répétées, pendant la grossesse, après une longue abstinence ; qu'il en est de même dans certaines maladies, telles que la chlorose et l'anémie. Mais ce ne sont point là les seules variations qu'éprouvent les globules, et l'on ne saurait s'empêcher d'admettre que chez tout individu, suivant le rapport qui existe entre les substances ingérées et les substances excrétées, la masse des globules sanguins est soumise à des oscillations nombreuses et même journalières, dont la détermination n'a point été faite jusqu'ici. Le *volume* des cellules san-

guines est évalué par Harting, qui les considère comme des cylindres très courts, à $0^{mm},0763$ millimètres cubes, et leur *poids* à $\frac{1}{1312000}$ de milligramme, leur poids spécifique étant supposé celui de l'eau, et abstraction faite de la dépression centrale. Si l'on admet avec Schmidt que le sang contient 50 pour 100 de globules, et que la masse totale du sang est de 10 kilogrammes, on arrive à cette conclusion que le nombre total des globules sanguins est de 65 billions, 570 millions. D'après Schmidt, le poids spécifique des globules est de 1,0886-1,0889 chez l'homme, de 1,0880-1,0886 chez la femme. Ces chiffres concordent avec les données du même auteur sur la masse des globules. Comparés aux autres éléments du sang, les corpuscules sont plus lourds que le sérum et le plasma. Dans le sérum ou dans le sang défibriné, ils forment, par le repos, un sédiment rouge; dans le plasma, au contraire, la coagulation rapide de la fibrine ne leur permet pas, en général, de descendre au-dessous du niveau du liquide. Cette précipitation des globules, qui est plus ou moins rapide suivant leur propre densité et celle du liquide dans lequel ils sont en suspension, peut être déterminée aussi par leur *accolement* entre eux, manifeste surtout dans le sang inflammatoire; là, en effet, les globules se précipitent si rapidement, qu'une portion du caillot est incolore. Le même phénomène s'observe sur du sang parfaitement normal; on le voit constamment, par exemple, dans les gouttes qu'on obtient en faisant une très petite ouverture à la veine, très souvent aussi dans le sang des saignées. Dans ces cas, les globules s'appliquent face à face les uns sur les autres, et forment de petites *colonnettes* ou des *piles*, sur les côtés desquelles peuvent s'appliquer d'autres piles, d'où résultent souvent des arborisations très compliquées, et même des réseaux qui couvrent tout le champ du microscope (fig. 298, *c*).

Outre les globules rouges, on trouve dans le sang un certain nombre d'éléments incolores; ceux-ci sont de deux espèces : des *granulations élémentaires*, de nature graisseuse, et de véritables *cellules*. Les premières ne diffèrent en rien de celles du chyle (v. § 225); elles se rencontrent en nombre fort variable dans le sang : tantôt elles sont très rares, ou même font complétement défaut; tantôt elles existent en nombre considérable ou même prodigieux, donnant au sérum une couleur blanchâtre ou laiteuse. Il est probable qu'elles se montrent dans le sang chaque fois que de la graisse a été versée dans ce liquide par le chyle, par conséquent, avec une alimentation ordinaire, trois, six heures ou plus après le repas; mais dans beaucoup de cas elles semblent disparaître pendant que le sang traverse les vaisseaux pulmonaires, attendu que Nasse (voy. Nasse, *Wagner's Handw.* I, p. 126) et d'autres ne les ont jamais trouvées dans le sang de la peau chez les personnes bien portantes. J'ai fait la même observation sur mon propre sang. Chez les herbivores, au contraire, chez les oies, chez les animaux qui allaitent, l'existence de ces molécules dans le sang paraît un fait constant; chez les femmes enceintes, après l'ingestion d'une quantité notable de lait ou d'eau-de-vie, chez les personnes soumises à la diete (par suite de la résorption des parties grasses du corps), les granulations graisseuses se ren-

contrent très fréquemment. — Les cellules incolores, ou *corpuscules blancs du sang*, proviennent du chyle, et peuvent être appelées pour ce motif *corpuscules lymphatiques* ou *chyleux* du sang. Les unes ne renferment qu'un seul noyau, et ressemblent parfaitement aux petits éléments celluleux du chyle (voy. le paragraphe précédent); les autres contiennent *plusieurs noyaux*, et ont en moyenne 0mm,01 de diamètre. Ces dernières sont tellement semblables aux corpuscules du pus, qu'il est impossible d'établir une distinction entre les deux espèces de globules. Les gros corpuscules blancs sont rarement granulés comme les petits; ordinairement ils sont homogènes, et leur contenu transparent. Il en résulte que leurs noyaux, arrondis et au nombre de deux ou trois, sont visibles sans préparation. Dans tous les cas, il suffit d'ajouter un peu d'acide acétique ou d'eau pour rendre les noyaux apparents. Ces réactifs ont pour effet de donner de la transparence au contenu, qu'il n'est pas rare de voir s'échapper au dehors, sous forme de gouttelettes, à travers les déchirures de la membrane. Souvent l'action de l'acide acétique est plus énergique, et ce réactif transforme les globules blancs en corpuscules échancrés et comme étranglés à leur partie moyenne, ou même les divise en un certain nombre (quatre, cinq, six ou plus) de petites granulations colorées en jaune, tandis que la membrane de cellule se dissout graduellement. Les autres réactions de ces corpuscules incolores du sang sont les mêmes que celles de toutes les cellules. D'après les recherches de Donders et de Moleschott, la proportion de ces cellules aurait été évaluée jusqu'ici beaucoup trop haut; en moyenne, on trouverait un globule blanc pour 357 globules rouges, ou 2,8 sur 1000. La proportion des globules blancs est plus faible chez les personnes à jeun, les petites filles non menstruées et les vieillards. La moyenne se trouve dans le sang des hommes jeunes, soumis à un régime pauvre en albumine; elle est dépassée chez les hommes et les adolescents nourris avec des aliments albumineux (3,5 sur 1000), chez les femmes enceintes (3,6), les femmes menstruées (4,0) et chez les garçons (4,5). Chez les animaux soumis à l'abstinence, les globules blancs diminuent, ainsi que Heumann l'a constaté sur des pigeons, et finissent par disparaître complétement, du moins chez les grenouilles. Un fait très remarquable, c'est l'augmentation, non-seulement relative, mais même absolue, du nombre des globules blancs à la suite des saignées; cette augmentation a été telle chez le cheval, il est vrai après une perte sanguine énorme (de 50 livres), que les globules blancs sont devenus aussi nombreux que les globules rouges. — Les globules sanguins incolores sont plus légers que les autres;

Fig. 299.

Fig. 299. — Globules blancs ou lymphatiques du sang. *a*, *b*, petites cellules, telles qu'on les rencontre dans le canal thoracique, *a*, cellule vue de face; *b*, cellule vue de profil; *c*, *e*, cellules avec un noyau apparent; *d*, *d*, grosses cellules, possédant plusieurs noyaux; *e*, *e*, *e*, les mêmes traitées par l'acide acétique, et dont le noyau est en voie de destruction ou détruit.

aussi sont-ils plus nombreux dans les couches supérieures du sang battu ou du caillot sanguin. Lorsque ce caillot est couvert d'une couenne, on rencontre toujours dans ce dernier une grande quantité de globules blancs, surtout si le nombre de ces globules a été accru par des saignées antécédentes; il arrive quelquefois, dans ces cas, que les globules en question forment la moitié de la masse de la couenne (Donders, Remak). Ils ont d'autant moins de tendance à gagner le fond du vase, qu'en général ils ne se réunissent point en amas un peu considérables ou en piles, bien que leurs surfaces soient moins lisses et qu'ils s'accolent facilement les uns aux autres.

Caractères des globules sanguins dans les diverses espèces de sang. — Quelle que soit la sensibilité aux divers réactifs que présentent les globules sanguins en dehors de l'organisme, leur forme n'en est pas moins constante dans l'intérieur de notre corps ; ainsi, non-seulement il est impossible de constater à l'état physiologique aucune différence notable et constante, soit entre les globules du sang artériel et ceux du sang veineux, soit entre les globules des différents organes; mais même dans les maladies les plus diverses, ces globules ne présentent pas la moindre altération appréciable. Il est hors de doute, cependant, que, de même que la couleur et la composition chimique des globules sanguins, leur forme est soumise à certaines variations, certaines modifications dépendant du degré de concentration ou de dilution du sang, de la richesse plus ou moins grande de ce liquide en sels de diverses espèces ; mais ces changements sont si minimes, qu'il n'est nullement étonnant qu'on ait échoué jusqu'ici à les constater. Pour ma part, du moins, je dois déclarer hautement, avec Henle, que certaines formes exceptionnelles qu'on a signalées, telles que les corpuscules dentelés, les corpuscules sphériques plus petits, colorés ou non, ne se rencontrent jamais dans le sang en circulation. Peut-être parviendra-t-on un jour à reconnaître des degrés moindres d'aplatissement ou de gonflement. Mais dans ce genre de recherches, il faut ne jamais oublier avec quelle rapidité les globules sanguins changent de forme, et éviter de prendre pour l'état naturel une modification survenue en dehors de l'organisme. Les *rapports de quantité* des cellules sanguines paraissent bien plus variables que leurs rapports de forme. Les *globules rouges* sont un peu plus nombreux dans le sang veineux que dans le sang artériel ; au premier rang, à ce titre, se trouve le sang des veines sus-hépatiques, qui, d'après Lehmann, contient beaucoup plus de globules rouges que celui de la veine porte, et qui l'emporte même sur le sang des veines jugulaires, plus riche en globules que celui de la veine porte. Les *globules blancs*, d'après mes recherches et celles de Funke, existent en grande quantité dans le sang des veines spléniques, où ils renferment tantôt un seul noyau et tantôt plusieurs. Lehmann assure qu'il en est de même du sang des veines sus-hépatiques, dont les globules blancs se distinguent, en outre, par les grandes différences de volume qu'ils présentent (voy. § 227). Ces particularités, que j'ai observées également dans quelques cas, mais non dans tous, ne me semblent point constituer un caractère

distinctif du sang des veines sus-hépatiques, car, sur des animaux parfaitement bien portants, j'ai trouvé une quantité non moins grande de globules blancs dans le sang de la veine porte, et Lehmann lui-même rapporte un fait analogue; il en est de même du sang des veines pulmonaires. Les globules blancs sont plus abondants, du reste, dans le sang veineux que dans le sang artériel (Remak). Zimmermann a remarqué que ces globules n'avaient qu'un seul noyau dans la veine cave supérieure et la veine iliaque du chien, tandis qu'ils en contenaient plusieurs dans la veine cave inférieure.

On a fait une foule d'expériences relativement à l'influence qu'exercent les divers *agents chimiques* sur les globules sanguins ; mais les résultats auxquels on est arrivé n'ont pas tous une grande importance; aussi ne rapporterai je ici, d'après mes propres essais, que les réactions qui pourront éclairer l'anatomie ou la physiologie du sang. Traités *par l'eau*, les globules sanguins commencent par prendre une forme sphérique : ils deviennent plus petits, leur diamètre transversal diminuant d'étendue, tandis que leur épaisseur augmente ($0^{mm},005$ à $0^{mm},0052$) : c'est ce qu'on constate très bien sur des corpuscules empilés en colonne. Puis la matière colorante des globules est entraînée par l'eau, tantôt lentement et sans autre modification de volume, tantôt subitement et avec un gonflement progressif des corpuscules ; la liqueur sanguine se colore ainsi en rouge, tandis que les globules pâlissent et se transforment en vésicules ou cercles incolores, qu'il est souvent extrêmement difficile d'apercevoir Mais il est possible de les rendre plus évidents en y ajoutant de la teinture d'iode, qui les colore en jaune, ou certains sels (sel de cuisine, nitre, etc.), de l'acide gallique ou chromique, qui les font revenir sur eux-mêmes et dessinent plus nettement leurs contours; on peut se convaincre de la sorte que l'eau ne dissout ni n'altère les globules sanguins. Toujours quelques corpuscules isolés résistent plus longtemps à l'action de l'eau, et restent rouges alors que déjà tous les autres ont perdu leur principe colorant ; mais il n'est point démontré que ce soient là des corpuscules plus jeunes ou plus vieux, comme on l'admet ordinairement. On pourrait dire, en faveur de la dernière hypothèse, que les vieilles cellules ont en général une membrane plus dense que les jeunes, et que les globules sanguins qui sont sortis du torrent circulatoire, ceux d'un épanchement, par exemple, deviennent avec le temps de plus en plus inaltérables ; mais il faut convenir que ni l'une ni l'autre opinion ne s'appuie sur des faits certains. Une foule de substances agissent sur les globules comme l'eau, mais plus énergiquement, en général, et même en les détruisant : telle est l'action des *acides* et des *alcalis*, qui cependant n'ont pas tous la même énergie. L'*acide gallique*, *l'acide pyroligneux*, *l'eau chlorée*, *les solutions aqueuses d'iode*, *l'éther sulfurique*, *le chloroforme*, exercent à peu près la même influence que l'eau Les trois premières substances transforment les globules en cercles pâles, mais distincts; tandis que l'éther sulfurique les convertit instantanément en cercles à peine visibles au milieu du coagulum finement granulé qui se produit en même temps; le diamètre des globules ainsi altérés n'est plus que $\frac{1}{3}$ ou $\frac{1}{4}$ de leur diamètre primitif; mais on peut les rendre de nouveau un peu plus distincts en y ajoutant certains sels, tels que le nitre, par exemple. Je n'ai jamais vu, dans ces conditions, les globules se dissoudre d'une manière complète. Le *chloroforme* agit de la même manière, mais plus lentement ; il commence par rendre les corpuscules notablement plus petits et brillants. — L'*acide acétique* au dixième fait pâlir instantanément les globules sanguins, au point qu'ils sont à peine visibles ; mais dans cet état ils ne sont nullement dissous, et au bout de plusieurs heures on les retrouve encore sous la forme de cercles très pâles. Une solution au cinquième agit déjà plus énergiquement : dans l'acide acétique glacial, enfin, les globules disparaissent complétement, dans l'espace de deux heures, au milieu d'un sang brun et visqueux. L'*acide sulfurique concentré*

donne au sang une coloration noir brun; les corpuscules sont devenus pâles et difficiles à reconnaître, bien qu'ils conservent un peu de couleur; leurs contours sont confondus En y ajoutant du nitre ou de l'eau, qui donne naissance à un précipité particulier, les corpuscules redeviennent évidents, sous la forme de grains sphériques d'un jaune pâle. Au bout de quelques heures, la dissolution est complète. — L'*acide chlorhydrique concentré*, qui colore le sang en brun et y détermine un précipité blanc, amène, quand il afflue lentement, un retrait dans la plupart des globules, dont beaucoup deviennent granuleux; il produit aussi, dans quelques-uns, des déchirures à travers lesquelles le contenu s'échappe au dehors sous l'aspect d'un bâtonnet, formant au corpuscule comme un pédicule; puis tous les corpuscules pâlissent, au point qu'ils cessent presque d'être visibles, si l'on n'y ajoute un sel. Au bout de plusieurs heures, la plupart des corpuscules sont dissous; quelques-uns cependant résistent plus longtemps. — L'*acide nitrique* colore le sang en brun-olive, et les corpuscules en vert; ces derniers se ratatinent, mais ne diminuent point de volume; les uns sont pris dans le caillot qui se forme alors, les autres restent libres et couvrent le caillot. Après plusieurs heures, la dissolution n'est point encore opérée; pour être complète, elle demande plusieurs jours. Parmi les *alcalis*, la *potasse* agit le plus énergiquement sur le sang; une dissolution au dixième de ce réactif donne au sang une couleur noire et dissout instantanément tous les corpuscules, devenus d'abord sphériques et plus petits. Il en est de même d'une dissolution au cinquième, laquelle ne laisse des corpuscules que des cercles pâles; au contraire, une solution concentrée, formée de deux parties de potasse et d'une partie d'eau, n'altère point les corpuscules, si ce n'est qu'elle les rapetisse énormément; ces éléments conservent leur forme sphérique, ou bien ils deviennent dentelés ou plissés. Cette solution coagule le sang, qui prend au commencement une couleur rouge-brique, puis une couleur brune claire. En ajoutant alors de l'eau, on voit les corpuscules grossir plus que dans n'importe quel réactif, acquérir jusqu'à $0^{mm},014$ de diamètre, pour se dissoudre ensuite comme dans les solutions de potasse étendues. — La *soude caustique* et l'*ammoniaque caustique* au dixième se comportent comme les solutions correspondantes de potasse; leur action est cependant un peu plus faible; une solution de soude concentrée (1 $\frac{1}{2}$ partie pour 1 d'eau) agit exactement comme la potasse concentrée. Le phénomène de la *diminution de volume* des corpuscules sanguins, que nous ont montré plusieurs des substances mentionnées précédemment, se manifeste dans beaucoup d'autres circonstances; il dépend d'une soustraction d'eau opérée par toutes les solutions concentrées. Presque toujours, dans ces cas, la couleur du sang devient plus claire, en général rouge brique, parce qu'alors les corpuscules réfléchissent partiellement la lumière; ce changement de couleur, cependant, n'est pas en rapport avec le degré de retrait des corpuscules (Moleschott). Déjà la simple évaporation de l'eau du sérum suffit pour ratatiner plus ou moins les cellules, qui en même temps se transforment en globules arrondis, foncés, brillants de $0^{mm},002$ à $0^{mm},005$ de diamètre, ou bien en corpuscules dentelés ou étoilés, ou enfin en lamelles diversement recourbées ou plissées. Telle est aussi l'action des sels métalliques ou autres, en solution concentrée, quand ils ne détruisent pas les globules, comme fait la pierre infernale, par exemple. Donders et Moleschott ont étudié avec beaucoup de soin les réactions des sels solubles qu'on rencontre dans le sang; ils ont observé qu'ajoutées à un égal volume de sang, les solutions concentrées de ces sels (1 partie de sel sur 7 d'eau) rapetissent les globules et donnent au sang une couleur plus vive; l'effet le moins considérable est produit par les chlorures de sodium et de potassium; le phosphate et le carbonate de soude, le nitrate de potasse agissent déjà plus énergiquement, moins cependant que le sulfate de soude ou de potasse. En solution étendue (1 partie de sel sur 14 parties d'eau), tous ces sels colorent le sang en rouge vineux foncé et déterminent le gonflement des cellules, qui pâlissent et se dissolvent complétement en 4 ou 5 heures; les combinaisons sodiques, abstraction faite du sel de cuisine, qui ne détruit pas les cellules du sang, agissent plus rapidement que les composés potassiques. — L'*alcool*, la *teinture d'iode*,

l'*acide chromique* et la *créosote*, produisent les mêmes modifications que les sels concentrés : les deux premières substances rapetissent et ratatinent les globules, les deux autres les rendent en outre granuleux. La créosote est très remarquable sous ce rapport ; elle transforme les corpuscules du sang en partie en molécules et en sphères homogènes ou granulées, très foncées et même brillantes comme les granulations graisseuses, en partie en très belles vésicules transparentes, qui souvent deviennent polygonales par pression réciproque. — Il est très important, enfin, de rappeler l'action de l'oxygène et de l'acide carbonique sur les corpuscules du sang ; suivant que l'un ou l'autre de ces gaz est absorbé, soit dans l'intérieur du corps (dans le poumon ou dans les capillaires des organes), soit à l'extérieur, les corpuscules prennent une couleur vive ou foncée. Pendant que ces modifications de couleur se produisent, la forme des corpuscules ne varie point (J. Müller et Todd-Bowman, contrairement à Nasse et Harless). On peut répéter plusieurs fois l'expérience en se servant du même sang, sans altérer en rien les globules (Magnus, Bischoff, de l'Espinasse, Reneman et Moleschott, contrairement à Harless). Les gaz en question agissent sur l'hématine isolée comme sur les corpuscules (Magnus, Marchand) ; il est probable que le changement de couleur ne dépend point d'une modification chimique de l'hématine, mais d'une action physique spéciale, qui trouve son analogue dans d'autres changements de couleur déterminés dans quelques liquides par certains gaz absorbés.

Corpuscules sanguins des animaux. — Les corpuscules sanguins des *mammifères* sont tous dépourvus de noyau et ont la même forme que ceux de l'homme ; seuls ceux du chameau et du lama sont elliptiques et mesurent $0^{mm},008$ de longueur. Ils sont, en général, plus petits que chez l'homme ; ceux du chien ont $0^{mm},065$, ceux du lapin, du rat $0^{mm},006$, ceux du cochon $0^{mm},0056$, du cheval et du bœuf $0^{mm},0052$, du chat $0^{mm},005$, du mouton $0^{mm},045$; les plus petits sont ceux du cochon d'Inde ($0^{mm},002$). Rarement les corpuscules sont plus gros que chez l'homme ; ceux de l'éléphant, cependant, ont $0^{mm},01$. Tous les vertébrés d'un ordre inférieur, à très peu d'exceptions près, ont des corpuscules sanguins *elliptiques, munis d'un noyau* de la forme d'une graine de courge. Les corpuscules des *oiseaux* ont de $0^{mm},009$ à $0^{mm},018$ de longueur, et un noyau sphérique ; ceux des reptiles mesurent de $0^{mm},018$ à $0^{mm},052$ en longueur, et renferment des noyaux sphériques ou elliptiques ; les plus volumineux sont ceux des amphibies nus (grenouille, $0^{mm},025$ à $0^{mm},028$ de longueur sur $0^{mm},015$ à $0^{mm},18$ de largeur ; protée, $0^{mm},054$ de longueur sur $0^{mm},035$ de largeur ; salamandre, $0^{mm},05$ de longueur). Les corpuscules des *poissons*, enfin, ont en général $0^{mm},012$ à $0^{mm},015$ de longueur ; ceux des plagiostomes seuls mesurent $0^{mm},02$ à $0^{mm},032$; ceux des lépidosiren, $0^{mm},042$ en longueur et $0^{mm},025$ en largeur. Les globules de la myxine et du pétromyzon ont $0^{mm},01$ de diamètre ; ils sont arrondis et légèrement concaves sur leurs deux faces. L'*amphioxus* n'a point de corpuscules, et le leptocéphale n'a que des globules blancs. — Les corpuscules sanguins des animaux *invertébrés* ressemblent aux globules blancs des animaux supérieurs, et sont presque toujours incolores.

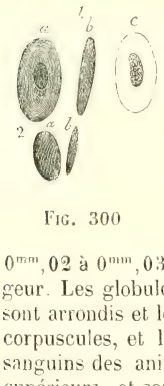

Fig. 300

On rencontre souvent dans le sang des éléments particuliers, qui n'y existent point normalement ; ce sont : 1° des *cellules remplies de globules sanguins*, observées par Ecker et par moi dans les vaisseaux de la rate et du foie, quelquefois aussi dans les autres vaisseaux (voy. mon *Anat. microsc.*, II, 2, p. 269 et suiv.) ; 2° des *cellules granuleuses colorées ou incolores*, constatées par moi, Ecker, Meckel, Virchow et Funke, surtout dans les cas de fièvre intermittente et dans les affections de la

Fig. 300. — 1. Cellules sanguines de la grenouille. *a*, vue de face ; *b*, vue de côté ; *c*, cellule décolorée par l'eau.
2. Cellules sanguines du pigeon. *a*, de face ; *b*, de profil.

rate (*loc. cit.*) ; 3° des *amas arrondis de granulations fines et pâles*, trouvés dans le sang de la veine splénique par Funke ; 4° des *corpuscules spéciaux, formés de couches concentriques*, dont le volume est 3 ou 4 fois celui des globules blancs, et qui ressemblent à ceux du thymus (voy. Henle, *Zeitschr. f. rat. Med.*, t. VII, p. 44) ; ces éléments ont été rencontrés par Hassall dans des caillots fibrineux du cœur ; 5° des *cellules analogues à celles du pus ;* dans les cas d'hypertrophie de la rate et de sang blanc (Virchow), ces cellules sont en nombre énorme ; il est impossible de les distinguer des globules blancs ; souvent, d'après Virchow, elles ne contiennent qu'un seul noyau ; 6° des *cellules fusiformes pâles ou colorées* (Virchow, *Arch.*, II). Il nous reste à dire un mot des éléments morphologiques qui se produisent dans le sang extrait du corps ou arrêté dans son cours, c'est-à-dire des *caillots fibrineux et des cristaux*. Les premiers se rencontrent, en général, dans le sang coagulé sous la forme de fibrilles minces irrégulières, fortement enchevêtrées les unes dans les autres ; parfois ces fibrilles ont plus de largeur ($0^{mm},002$ à $0^{mm},007$), elles constituent alors des fibres rectilignes bien calibrées ; suivant Nasse, on y trouverait aussi quelquefois des lamelles analogues aux lamelles épidermiques. J'ai rencontré en 1849 (*Zeitschr. für wiss. Zool.*, I, p. 266, *Todd's Cyclop. of Anat.*, art. Spleen, p. 792, et *Mikr. Anat.*, II, p. 280) des *cristaux rouges* dans le sang normal du chien, de quelques poissons et d'un python ; ces cristaux étaient soit dans l'intérieur des cellules sanguines, soit dans le sérum, notamment dans la rate et dans le foie. Leur présence dans le premier de ces organes m'avait paru démontrer qu'ils existent déjà dans le sang pendant la vie, et qu'ils sont formés par une substance voisine de l'hématine et de l'hématoïdine (Virchow) ; mais j'ai montré qu'ils se dissolvent dans l'acide acétique, l'acide nitrique et les alcalis caustiques, conséquemment qu'ils ne sont point identiques avec l'hématoïdine. Plus récemment Funke, qui ne connaissait point mes observations, a retrouvé ces cristaux à l'état de liberté dans le sang du cheval, du chien, de l'homme et des poissons ; il a fait à ce sujet des recherches très importantes (*De sanguine venæ lienalis*, Lips., 1851 ; *Henle's Zeitschr. N. Folge*, t. I, p. 172, et *Neue Beobacht. üb. d. Krystalle d. Milzvenen u. Fischblutes*, ibid., II, p. 199), qui prouvent que ces cristaux se forment *en dehors* du corps. Funke supposa qu'ils sont constitués par la globuline des corpuscules unie à de l'hématine. Lehmann, à qui nous devons de beaux travaux sur ces cristaux, a confirmé ces idées par des analyses exactes (*Phys. Chem.*, 1853, I, p. 365, et II, p. 151). Il a montré aussi que les curieux tétraèdres rouges formés d'albumine et décrits par Reichert en l'année 1849 (*Müll. Arch.*) dans les enveloppes des œufs du cochon d'Inde, n'étaient autre chose que de semblables cristaux. (Voyez pour plus de détails les ouvrages mentionnés plus haut, et mon *Anat. microsc.*, II, 2, fig. 585 et suivantes.) J'ajouterai cependant l'observation suivante : les cristaux d'hémato-cristalline (Lehmann) ou *cristaux de globuline*, comme je les appelle, se forment très facilement lorsqu'après avoir couvert d'une lame de verre une goutte de sang un peu desséchée, ou bien le sédiment rouge qui s'est déposé dans le sang battu et qu'on a préalablement étendu d'un peu d'eau, on laisse le liquide s'évaporer lentement. Ce sont des aiguilles, rouges ou incolores, des colonnettes, des tablettes, appartenant probablement au système rhomboïdal, parfois aussi des tétraèdres, des octaèdres (cobaye, rat, souris), ou des tablettes hexagonales (écureuil) ; ces cristaux

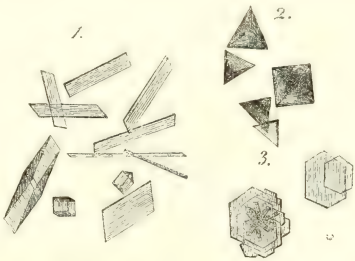

Fig. 301.

Fig. 301. — Cristaux extraits du sang frais. 1, cristal prismatique de l'homme ; 2, tétraèdre du cochon d'Inde ; 3, plaques hexaédriques de l'écureuil. D'après Funke.

sont remarquables par leur peu de stabilité ; ils se détruisent à l'air, et se dissolvent dans l'eau, dans l'acide acétique, les alcalis et l'acide nitrique. L'alcool les rend insolubles ; mais l'acide acétique leur donne ensuite un volume triple ou quadruple, tandis que le lavage les rend à leur volume primitif (cristaux de Reichert). Chez l'homme, les cristaux se forment facilement dans le sang des cadavres. —Teichmann prétend avoir obtenu également des cristaux rouge brun et noirs, en traitant du sang par l'acide acétique ; ces cristaux ressemblent fort à l'hématoïdine de Virchow, et, d'après Feichman, seraient formés d'hématine..

§ 227. — **Considérations physiologiques.** — Les artères et les veines *se développent* suivant deux types différents. Dans le premier type, qui se trouve réalisé probablement lors de la formation des premiers vaisseaux de l'embryon et de quelques-uns de ceux qui naissent plus tard, ainsi que dans le développement du cœur, les premiers rudiments des vaisseaux sont des *traînées de cellules* plus ou moins larges et sans cavité centrale ; celle-ci se développe par liquéfaction des cellules internes, dont une partie se transforme en corpuscules sanguins ; les diverses cavités , d'abord séparées les unes des autres, deviennent bientôt confluentes et forment alors un canal complet. Lorsque les vaisseaux sanguins et le cœur sont restés quelque temps dans cet état de canal celluleux, dans lequel le dernier organe se contracte déjà, les cellules qui composent leurs parois, à l'exceptiou des plus internes, commencent à s'allonger pour produire, en se métamorphosant, les divers tissus de fibres et les membranes des vaisseaux. En même temps les vaisseaux prennent plus d'ampleur, ce qui, dans l'origine, dépend moins peut-être d'une multiplication de leurs cellules que d'une apparition à leur face externe de cellules nouvelles, formées aux dépens du blastème environnant; plus tard, au contraire, cet accroissement est dû principalement, et même exclusivement, à une augmentation dans la longueur et l'épaisseur des éléments constituants. Dans le second type, qui a peu attiré l'attention jusqu'ici, les vaisseaux d'un certain volume résultent d'une *métamorphose des capillaires*, à la surface externe desquels s'appliquent de nouvelles cellules, qui peu à peu donnent naissance aux divers tissus de fibres des artères et des veines. D'après mes observations, ce mode de développement serait beaucoup plus répandu que le précédent ; dans tous les cas, c'est d'après lui que se forment tous les gros vaisseaux qui naissent alors que les premiers rudiments des organes existaient déjà. Au cinquième mois de la vie fœtale, tous les vaisseaux d'un calibre considérable ou moyen présentent déjà, dans leurs parois, des membranes et des tissus évidents ; et l'on n'y retrouve plus aucune trace des cellules formatrices. Mais ces tissus sont encore bien éloignés de leur état parfait : les fibres musculaires sont courtes et délicates ; à la place des forts réseaux de fibres élastiques, on ne voit que des fibrilles très ténues, et au lieu des futures membranes élastiques, on ne rencontre que des couches de cellules fusiformes plus ou moins confondues ensemble. Seule, la membrane interne à fibres longitudinales se montre déjà, dans beaucoup de vaisseaux, comme une tunique élastique homogène, sous-jacente à l'épithélium ; elle n'existe point, cependant.

dans les petits vaisseaux, où elle est remplacée par une couche de cellules allongées, qui paraissent destinées à la produire. Chez l'adulte, on croit souvent rencontrer çà et là des cellules analogues dans les vaisseaux où la membrane élastique commence à disparaître. Les fibres musculaires du cœur, comme celles des autres organes, proviennent de cellules qui se réunissent entre elles ; je n'ai pu voir comment se forment les anastomoses de ces fibres, si elles sont dues à ce que certaines cellules formatrices se ramifient, ou bien à ce que de petites séries de cellules s'appliquent latéralement à d'autres séries ; il est probable que les deux modes de formation se rencontrent.

Les *capillaires se développent* d'une tout autre manière que les artères et les veines ; ils résultent, ainsi que Schwann et moi l'avons démontré, de la fusion de simples cellules. Dans une première période, il se forme des tubes d'un certain calibre de la manière suivante : Des cellules polygonales se placent en ligne droite les unes à la suite des autres ; puis elles se confondent ensemble, les parois par lesquelles elles se touchent et le contenu sont résorbés ; leurs noyaux, au contraire, persistent et restent appliqués contre la membrane de cellule, devenue maintenant la membrane du capillaire. Sur les parois de ces petits vaisseaux on voit naître ensuite des prolongements délicats, terminés en pointe, qui s'étendent rapidement pour s'unir et se confondre avec des prolongements analogues, appartenant à des cellules étoilées, disséminées dans les tissus voisins. En même temps d'autres prolongements de ces mêmes cellules s'unissent entre eux, de sorte que bientôt un réseau de cellules étoilées se trouve en continuité avec le capillaire ou les capillaires déjà existants. Ce réseau n'a jamais une grande étendue, car les prolongements et les

Fig. 302.

Fig. 302. — Capillaires de la queue d'un têtard. *a*, capillaires développés ; *b*, noyau et restes du contenu des cellules formatrices primitives ; *c*, prolongements d'un vaisseau terminés en cul-de-sac ; *d*, cellule formatrice étoilée, reliée par trois prolongements avec autant de prolongements de capillaires déjà creux ; *e*, corpuscules sanguins renfermant encore quelques granulations Grossissement de 350 diamètres.

cellules les plus rapprochées des capillaires déjà développés se transforment très rapidement en capillaires nouveaux, par suite de l'augmentation de volume de ces prolongements à partir de leur racine et de la formation d'une cavité dans leur intérieur. C'est ainsi que naissent des vaisseaux d'abord excessivement étroits, ne laissant passer que le plasma du sang, de véritables *vaisseaux séreux*, qui bientôt s'élargissent progressivement, admettent les globules dans leur intérieur et constituent de vrais capillaires. Comme, dans cette évolution des prolongements des cellules étoilées, le corps des cellules ne se développe point d'une manière proportionnelle et reste simplement le point où se réunissent plusieurs vaisseaux, il s'ensuit que peu à peu s'évanouit toute trace du réseau de cellules primitif; si bien que plus tard les noyaux qui persistent indiquent seuls les points où existaient les corps de cellules. Une fois que des premiers capillaires, comme point de départ, se sont développés des tubes plus fins, ceux-ci, à leur tour, servent à l'élargissement ultérieur du cercle circulatoire, attendu que sans cesse les cellules étoilées les plus voisines se transforment en vaisseaux; en même temps de nouvelles cellules étoilées s'unissent aux vaisseaux fermés et fournissent des matériaux nouveaux à cette génération. Il arrive aussi très fréquemment qu'entre des capillaires déjà perméables s'établissent de nouvelles connexions, par suite de la rencontre mutuelle de prolongements qui en naissent, ou bien parce que des cellules formatrices situées dans leurs mailles contractent des liaisons avec eux; de là résulte naturellement que le réseau primitif se rétrécit. Ce mode de production des capillaires est le même, d'après mes observations, chez tous les animaux, sans exception, pourvus de vaisseaux de cet ordre. Les différentes objections qu'on a soulevées contre cette théorie, créée par Schwann et moi, proviennent principalement de ce qu'on a cru que tout réseau intermédiaire, chez les animaux, entre les artères et les veines, est un réseau capillaire. Cette opinion est certainement erronée, et si les vaisseaux de l'auréole vasculaire, confondus à tort avec les capillaires, se développent d'après le type des gros vaisseaux, ce fait n'est nullement en opposition avec notre manière de voir.

Les capillaires du système lymphatique, qu'il est facile d'étudier dans la queue des têtards (fig. 295), suivent, dans leur développement, la même marche que ceux du système sanguin (fig. 302), sauf que les anastomoses y sont peu nombreuses, et que les cellules fusiformes ou à trois prolongements principaux se rangent simplement en séries d'où résultent les vaisseaux. Nous manquons encore d'observations touchant les gros troncs lymphatiques; mais il n'est pas douteux qu'ils se comportent exactement comme les vaisseaux sanguins. Tout récemment Engel (*loc. cit.*) s'est occupé des *glandes lymphatiques :* il avance que ces glandes proviennent de vaisseaux lymphatiques qui décrivent de nombreuses circonvolutions et d'où naissent des prolongements latéraux.

Le *développement des corpuscules sanguins*, chez l'embryon, est assez bien connu quant à ses périodes principales. Chez les mammifères et chez les vertébrés en général, les premiers corpuscules du sang sont des cellules à

noyau incolores, à contenu granuleux, et ne différant en rien des cellules formatrices des autres parties de l'embryon. Les premiers rudiments du cœur et des gros vaisseaux sont des cordons pleins; mais bientôt, au bout d'un temps plus ou moins court, suivant la région, il s'amasse du liquide (le premier plasma) entre les cellules centrales de ces cordons ; ces cellules sont ainsi mises en liberté et constituent les premiers corpuscules sanguins. Peu à peu elles perdent leurs granulations et se remplissent d'hématine, à l'exception du noyau. Ces premières cellules sanguines colorées, encore munies d'un noyau, sont sphériques, d'une couleur plus intense que les corpuscules sanguins de l'adulte, et d'un volume plus considérable (chez un embryon de brebis de 7 millimètres de longueur, ils avaient, pour la plupart, $0^{mm},01$ à $0^{mm},015$ de diamètre; un petit nombre n'avaient que $0^{mm},0054$ à $0^{mm},0075$; chez un embryon humain de 9 millimètres de longueur, leur diamètre était de $0^{mm},09$-$0^{mm},15$ d'après Paget). Elles ont, du reste, tous les caractères des globules de l'adulte, et constituent à cette époque, avec les cellules incolores qui les produisent, les seuls éléments morphologiques du sang. Bientôt un grand nombre de ces cellules commencent à se multiplier *par voie de scission*. On les voit d'abord grossir, revêtir une forme elliptique, et même s'aplatir en partie, de manière à représenter des cellules qui ont jusqu'à $0^{mm},02$ de longueur sur $0^{mm},009$ à $0^{mm},014$ de largeur. Ces cellules, qui ont la plus grande analogie avec les corpuscules sanguins des reptiles, renferment trois ou quatre noyaux arrondis ; enfin, il se produit à leur surface un ou plusieurs étranglements circulaires, qui, devenant de plus en plus profonds, finissent par diviser les cellules en deux, trois ou quatre cellules nouvelles. Dès l'époque où le foie commence à se développer, ce mode de multiplication des cellules sanguines cesse dans toute la masse sanguine; bientôt aussi (chez les embryons de mouton de 25 millimètres de longueur), les corpuscules sanguins cessent de se produire aux dépens de cellules formatrices incolores; mais *dans le foie*, ainsi que l'a supposé Reichert, et que je l'ai démontré directement, commence une production très active de globules sanguins, dont la cause peut-être rattachée à ce fait, que depuis lors tout le sang de la veine ombilicale, qui apporte à l'embryon de nouveaux matériaux nutritifs, au lieu d'être versé immédiatement dans le torrent circulatoire général, se répand d'abord dans le foie. Pendant cette production de cellules dans les vaisseaux du foie, la multiplication par scission devient de moins en moins importante, et se trouve remplacée graduellement par une formation

Fig. 303.

Fig. 303. — Corpuscules sanguins d'un embryon de mouton, de 7 millimètres de longueur. *a*, gros globules sanguins colorés, à 2 ou 3 noyaux, en voie de scission et à différentes périodes; *b*, grosse cellule rouge et sphérique, dont le noyau commence à se diviser; *c*, cellule plus petite. Grossissement de 300 diamètres.

de cellules de toutes pièces. Au milieu du liquide sanguin, on voit naître des noyaux, qu'on trouve souvent à l'état de liberté ; ces noyaux s'entourent de cellules incolores, de $0^{mm},007$ à $0^{mm},009$ de diamètre moyen (extrêmes : $0^{mm},0034$ et $0^{mm},014$), qui ensuite se transforment en cellules à noyau colorées ; cette transformation a lieu en grande partie dans le foie, soit immédiatement, soit lorsque ces cellules se sont multipliées de la même manière que les premiers corpuscules colorés. Cette fonction du foie, qui explique le développement considérable de cet organe chez l'embryon et la quantité notable de sang qu'il reçoit, paraît durer pendant toute la vie fœtale ; du moins l'ai-je trouvée encore en exercice chez des fœtus de mammifères très avancés en âge, et même chez des nouveau-nés. Cependant elle diminue progressivement, peut-être à mesure que se développe et s'élargit le canal veineux, qui, d'après Rathke, est une formation secondaire, attendu que par ce canal une portion considérable du sang de la veine ombilicale est soustraite au foie et passe directement dans la circulation générale.

Quelle que soit la manière dont ont pris naissance les cellules sanguines sphériques et à noyau qu'on trouve chez l'embryon, les modifications qu'il leur reste à subir pour atteindre leur développement complet sont les suivantes. On voit leur surface s'aplatir de plus en plus, et même se creuser légèrement, tandis que leur noyau se rapetisse évidemment, et, sous l'influence de l'acide acétique, présente une grande tendance à se détruire. En définitive, les noyaux disparaissent complétement; les globules sanguins ressemblent alors à ceux de l'adulte par le défaut de noyau, bientôt aussi par la forme qui, au commencement, était quelque peu irrégulière. Quant à l'époque où se montrent ces cellules colorées privées de noyau, il est à remarquer que je ne les ai point trouvées sur un embryon de mouton de 7 millimètres de longueur, non plus que Paget sur un embryon humain âgé d'environ quatre semaines et long de 9 millimètres. Chez des embryons de mouton de 2 centimètres de longueur, ces cellules étaient extrêmement rares, tandis que chez ceux de 28 millimètres, elles formaient la grande majorité des cellules sanguines, et que, chez un embryon humain de trois mois, elles constituaient, dans le sang du foie, $\frac{1}{4}$ des corpuscules colorés, dans celui des autres parties du corps, $\frac{1}{6}$ à $\frac{1}{8}$ environ. Plus tard ces cellules l'emportent de beaucoup sur les autres : c'est ainsi que chez un embryon de mouton de 10 à 25 centimètres de longueur, les globules rouges à noyau ne forment que $\frac{1}{4}$ ou $\frac{2}{3}$ de la masse des globules rouges dans le sang du foie, et que, dans le sang des autres organes, elles ne sont pas plus abondantes chez les embryons avancés que les globules lymphatiques chez l'adulte. A quelle époque, chez l'homme, les cellules rouges à noyau commencent-elles à diminuer et à disparaître ? Cette question n'est pas encore résolue ; mais, sur un fœtus de cinq mois, Paget en a encore trouvé une assez grande quantité. Sur les embryons des mammifères, à une époque avancée, on trouve non-seulement dans le foie, mais encore dans tout le sang, des corpuscules colorés, ainsi que des cellules incolores, qui souvent sont aussi nombreuses

que les premiers, et qui proviennent évidemment en grande partie du foie : car dans cet organe, chez les embryons de mouton de 32 centimètres, les cellules incolores et les cellules à noyau à peine colorées forment certainement $\frac{1}{3}$ de la masse totale des corpuscules sanguins ; peut-être aussi, dans les derniers temps de la vie fœtale, proviennent-elles en partie de la lymphe. Il est impossible de dire si ces cellules se transformeront plus tard en corpuscules rouges; il est certain, cependant, que les nombreuses formes intermédiaires aux deux espèces de globules qu'on rencontre dans le sang des veines sus-hépatiques, font complétement défaut dans le sang du reste du corps.

La *formation des globules sanguins après la naissance et chez l'adulte*, malgré les nombreux efforts qu'on a faits dans le but d'élucider ce point de la science, est toujours une des parties les plus obscures de l'histoire des globules sanguins. Je suis convaincu cependant que la doctrine qui mérite le plus de confiance est celle qui admet que les globules rouges du sang proviennent des petits corpuscules du chyle, lesquels perdraient leurs noyaux, s'aplatiraient et se chargeraient d'hématine. Ces corpuscules ont à peu près le même volume que les globules sanguins; quelquefois même ils ont un volume moindre ; ils sont pourvus d'une membrane analogue, un peu aplatis, assez souvent légèrement colorés en jaune ; des modifications qui ne sont guère plus considérables que celles que nous observons dans les cellules incolores du fœtus suffiraient donc pour les transformer en globules rouges. Où et comment se font ces modifications? c'est ce que personne n'a pu voir jusqu'à présent. Malgré tous mes efforts je ne suis jamais parvenu à trouver chez l'adulte un corpuscule rouge renfermant un noyau ; mais un fait qui attira mon attention, c'est que dans les veines pulmonaires, parfois aussi dans le sang des autres vaisseaux, les petits corpuscules lymphatiques présentent souvent une coloration rouge assez marquée, beaucoup plus évidente que dans le canal thoracique ; si bien que, abstraction faite de leur aspect granulé, ils eussent été souvent difficiles à distinguer de véritables globules sanguins, couchés sur une de leurs faces ; ils avaient aussi des noyaux plus petits que les autres : cette circonstance toutefois est loin d'être suffisante pour trancher la question. Mais on peut invoquer encore les analogies suivantes : 1° Chez tous les vertébrés d'un ordre inférieur, et la chose est très évidente chez les reptiles, par exemple, on peut observer, même sur les adultes, la transformation des corpuscules lymphatiques en cellules sanguines renfermant un noyau ; 2° j'ai démontré de la manière la plus irréfragable que, même chez les embryons humains, les globules sanguins rouges proviennent de cellules incolores, très semblables aux corpuscules lymphatiques. Si l'on ajoute que nous ne voyons aucune trace quelconque d'une formation indépendante ou autre de cellules sanguines, on m'accordera peut-être que mon opinion, d'après laquelle les corpuscules lymphatiques se changeraient en cellules sanguines, se trouve suffisamment justifiée. Si la transition entre les deux espèces n'a pu être observée

jusqu'ici, c'est probablement parce que cette transformation est tellement rapide qu'elle échappe à tous nos moyens d'investigation.

Si, dans ce qui précède, je me suis prononcé dans le sens d'une formation des globules rouges du sang aux dépens des éléments de la lymphe et du chyle, je n'ai nullement entendu prétendre que *tous* les éléments de ces deux derniers liquides se transforment en globules sanguins *à toutes les époques* de la vie extra-utérine. Le microscope nous apprend, en effet, que toujours on rencontre dans le sang un certain nombre de gros globules blancs, à noyau multiple, ou à noyau simple se décomposant en deux ou trois par l'acide acétique; ces globules, qui bien certainement proviennent du chyle ou résultent d'une modification des éléments de ce liquide, ne sauraient néanmoins être considérés comme devant plus tard se transformer en globules sanguins. Cela posé, il s'élève une question, c'est de savoir si peut-être les mutations des globules sanguins, leur formation et leur destruction ne sont point des phénomènes dont *la durée est beaucoup plus longue* qu'on n'a coutume de l'admettre, et si, par conséquent, les globules sanguins ne sont pas des éléments bien plus stables qu'on ne le croit généralement. Il m'est impossible de répondre catégoriquement à cette question ; je ferai remarquer cependant qu'aussi longtemps que notre corps croît et que la masse sanguine augmente, on ne saurait s'empêcher d'admettre une production de globules très active ; mais il n'est nullement décidé si, dans cette période de la vie, les globules se détruisent, et c'est ce qui fait qu'il est impossible de déterminer la proportion des éléments du chyle qui subissent la transformation en corpuscules sanguins. Chez l'adulte, il paraît certain qu'après une perte sanguine ou un appauvrissement quelconque du sang, ce liquide, avec ses globules, se régénère dans un certain laps de temps ; mais il est loin d'être démontré que dans les circonstances ordinaires les globules sanguins se détruisent et se reproduisent d'une façon quelconque. Comme les preuves d'une formation de globules nous font défaut, il ne nous reste, pour décider la question, que le fait bien connu de la destruction de ces globules ; mais ce fait ne permet point de conclure à une modification incessante, s'opérant à de courts intervalles dans les éléments du sang; car, bien que l'on trouve dans la rate de beaucoup d'animaux une foule de corpuscules sanguins en voie de décomposition, il n'est nullement démontré que cette décomposition soit fréquente et régulière. Tout bien considéré, je crois qu'il est impossible, d'après les faits connus, de donner une réponse précise à cette question : Quand et dans quelle mesure les corpuscules sanguins se détruisent-ils chez l'adulte? Cependant j'incline à admettre que les éléments du sang sont loin d'être aussi transitoires qu'on le croit généralement.

Je dois ajouter que, dans ces derniers temps, plusieurs auteurs se sont prononcés dans le sens d'une formation de globules sanguins aux dépens des cellules incolores. A l'appui de cette opinion, Lehmann invoque la grande quantité de globules blancs que l'on trouve dans les veines sus-hépatiques : Funke, ceux des veines spléniques ; à tous deux il paraît vrai-

semblable qu'il se forme de nouveaux globules sanguins dans les vaisseaux du foie et de la rate. A mon avis, il faut être très circonspect dans cette question, tant que l'on n'aura pas observé directement la transformation des globules blancs en globules rouges. Nous connaissons trop peu le rôle que jouent les globules blancs dans le sang, pour qu'il soit permis de conclure, de leur présence, à une formation de globules rouges. Je dois dire cependant que j'ai observé dans ces derniers temps que chez les jeunes mammifères il se produit des globules rouges dans la pulpe splénique, et que cette production a lieu aussi dans le sang du foie. Il me paraît vraisemblable, d'après cela, que chez les animaux adultes également la rate est le siége d'une génération abondante de globules blancs, qui se transforment en globules rouges dans cet organe lui-même, peut-être aussi dans le foie.

Gerlach et plusieurs autres anatomistes ont pensé que les cellules remplies de corpuscules sanguins que l'on rencontre fréquemment dans la rate, parfois aussi dans le sang artériel, jouent un rôle dans la formation des globules rouges. Cette opinion doit être rejetée, car les corpuscules de toutes ces cellules sont en voie de destruction.

La question de savoir si des globules blancs peuvent prendre naissance dans le sang lui-même, et où se forment les globules rouges, a été examinée dans mon *Anatomie microsc.*, II, 2, p. 598 et suivantes.

L'*étude du cœur* est facile pour ce qui est des fibres musculaires ; on trouvera aisément des anastomoses de ces fibres sur chaque préparation faite avec un peu de soin. Le trajet des fibres du cœur présente, au contraire, de grandes difficultés. Le mieux c'est de se servir, pour les suivre, de cœurs conservés dans l'esprit-de-vin ; de tout temps on a conseillé de faire bouillir dans l'eau des cœurs frais ou conservés depuis plusieurs semaines dans le sel, méthode que Purkyné et Palicki proposent de remplacer par la coction dans une solution de sel marin ou mieux de sulfure de calcium. Ludwig, après avoir enlevé le péricarde, place le cœur dans l'eau, et après chaque ablation d'une couche de substance musculaire sous l'influence d'une légère pression, il renouvelle cette macération. Pour étudier les *vaisseaux sanguins*, il ne suffit pas d'une simple dissection des diverses tuniques au moyen du scalpel et de la pince ; il faut nécessairement y ajouter l'examen de sections longitudinales et transversales, comprenant toute l'épaisseur de la paroi vasculaire. Dans ce but il convient d'étendre sur du papier et de faire sécher des fragments de vaisseaux ; on peut de cette manière faire des coupes, même sur des vaisseaux d'un très faible calibre. Après avoir ramolli ces coupes dans l'eau, on les traite par l'acide acétique ou l'acide nitrique au cinquième, quand on veut étudier la distribution musculaire, par la soude caustique dans tous les autres cas ; ces réactifs ont aussi l'avantage de mettre en évidence le tissu élastique. Pour préparer rapidement l'épithélium, la membrane élastique interne, la tunique musculeuse, j'ai trouvé les gros vaisseaux de la base de l'encéphale le plus convenables ; les membranes élastiques de la tunique moyenne sont faciles à isoler sur des pièces qui ont séjourné dans l'acide acétique concentré. Les fibres musculaires de cette tunique se voient par simple dilacération ; l'acide nitrique les rend très évidentes. Pour étudier *les capillaires*, on choisira de préférence le cerveau, la rétine, les têtards et les embryons ; pour suivre leur développement on se servira des têtards, de l'allantoïde des embryons, de la capsule vasculaire du cristallin. Le *sang* sera examiné, autant que possible, dans le sérum même, ensuite avec les divers réactifs que nous avons mentionnés ; on n'oubliera pas surtout avec quelle rapidité s'altèrent les éléments du sang. J'injecte les glandes

lymphatiques avec de la gélatine colorée par du carmin, ou avec de la cire à cacheter et de la térébenthine dissoutes dans l'alcool ; on peut aussi faire des coupes sur des pièces durcies dans l'alcool.

Bibliographie — J.-C Fr. Wolff, dans *Memoiren der Petersburger Akademie*, 1780-92. — J. Reid, art. Heart, et B. Searle, *Fibres of the Heart*, dans *Cyclop. of Anat.*, II.—Parchappe, *Du cœur, de sa structure et de ses mouvements*, Paris, 1844. — C. Ludwig, *Bau der Herzventrikel*, dans *Zeitschr. f. rat. Med.*, t. VII, p. 189, et *Ueber die Herznerven der Frösche*, dans *Müll. Arch.*, 1848, p. 139. — Luschka, *Das Endocardium und die Endocarditis*, dans *Virch. Arch.*, IV, p. 171. — Remak, *Ueber die Ganglien des Herzens*, dans *Müll. Arch.*, 1844, p. 463, et *Ueber den Bau des Herzens*, ibid., 1850, p. 76.—R. Lee, *Mem. on the Ganglia and Nerves of the Heart*, London, 1851. — Bidder, *Ueber die Nervencentra im Froschenherzen*, dans *Müll. Arch.*, 1852, p. 163. — R. Wagner, *Symp. Ganglien des Herzens*, dans *Handw. der Phys.*, livr. xiii, p. 360. — Donders, *Onderz. betr. d. bouw v. h. menschel. hart*, dans *Nederl. Lanc.*, 1852, 3e série, I, p. 556. — F. Räuschel, *De arteriar. et venar. struct.*, Vratisl., 1836, *Diss.* — Kölliker, *Ueber die Muskulatur der Gefässe*, dans *Mitth. d. Zürch. naturf. Ges.*, 1847 et *Zeitschr. f. wiss. Zool.*, I; *Sur le développement des vaisseaux capillaires sanguins et lymphatiques*, dans *Annal. des sc. nat.*, 1846. — C. Donders et H. Jansen, *Unters. über d. krankh. Veränder. d. Arterienwände*, dans *Arch. f. phys. Heilk.*, VII, p. 361, et dans *Nederl. Lancet*, I, p. 473. — Jaesche, *De telis epithelialibus in gener. et de iis vasorum in specie*, Dorp., 1847. — J. Engel, *Beiträge zur Anatomie der Gefässe*, dans *Zeitschr. der Wiener Aerzte*, 1847, p. 152. 315, 428; 1849, p. 121. — R. Remak, *Histiologische Bemerkungen über die Blutgefässwände*, dans *Müll. Arch.*, 1850. — J.-M. Schrant, *Ontleedkundige Studien over de aderlijke bloedvaten*, dans *Tijdschr. d. Maatsch tot bevord d. geneesk*, 1850, p. 2.—M Schultze, *De arteriarum structura*, Gryph., 1850. — H Weyrich, *De textura et structura vas. lymphat.*, Dorp. 1851. — Fr. Wahlgren, *Vensystemets allmänna Anatomi*. Lund., 1851. — Salter, art. Veins, dans *Cyclop. of Anat.*, IV, p. 1386. — Q. Aubert, *De prima syst. vas. genesi*, Vratisl., 1853, *Diss.* — J. Meyer, *Ueber die Neubild. von Blutgefässen in plast. Exsudaten*, etc., dans *Ann. d. Charité*, IV. p. 41. — F. Noll (et Ludwig), *Ueber den Lymphstrom und die Anatomie der Lymphdrüsen*, dans *Henle's Zeitschr.*, IX, p. 52. — Remak, *Ueber blutleere Gefässe im Schwanze d. Froschlarven*, dans *Müll. Arch.*, 1850, p. 79, 183. — J. Engel, *Bau und Entwickelung der Lymphdrüsen*, dans *Prag. Vierteljahrsschrift*, 1850, p. 121. — O. Heyfelder, *Ueber den Bau der Lymphdrüsen*, Breslau, 1851. — E. Brücke, *Ueber Lymphgefässe und Lymphdrüsen*, dans *Sitzungsber d. Wien. Akad.*, 1852, décemb. 1853, janv. et mars, et dans *Denkschr.*, 1853, VI. — Donders, *Over den bouw der weivatsklieren*, dans *Ned Lanc.*, 1852, p. 355.—A. Kölliker, *Ueber den fein. Bau und die Funkt. d. Lymphdrüsen*, dans *Würzb. Verh.*, IV. — H. Nasse, art. Chylus, Lymphe et Blut, dans *Wagn. Hdw. d. Phys.*, t. I — H. Müller, *Beiträge z. Morphologie des Chylus u. Eiters*, dans *Zeitschr. f. rat. Med.*, 1845. — R. Wagner, *Beiträge zur vergl Physiol d Blutes*, Leipzig, 1833, et *Nachträge zur vergl. Phys.*, I, ibid., 1838. — J.-C. Fahrner, *De globulor. sanguinis origine*. Turici, 1845. — A. Kölliker, *Ueber die Blutkörperchen eines menschl. Embryo u. die Entwickel d. Blutk. b. Säugethieren*, dans *Zeitschr. f. rat. Med.*, IV, 1846, p. 42. — C. Donders et J. Moleschott, *Untersuchungen über d. Blutkörperchen*, dans *Holländ. Beiträge*, III, p. 360. — Donders, dans *Ned Lancet*, 1846. — W. Jones, *The Blood Corpuscle Consid in its Diff. Phases of Development*, dans *Philos. Trans.*, 1846, II, p 82.— Moleschott, *Ueber d. Entw. d. Blutzellen*, dans *Müll. Arch.*, 1853, et dans *Wien. med. Wochenschr.*, 1853, avril, et 1854, février. — Vierordt, *Ueber Zählungen d. Blutzellen*, dans *Arch. f. phys Heilk.*, XI. — Voyez en outre les traités de H. Weber, Henle, les récents travaux de Vogt, Remak, Prévost, Lebert et Courty sur l'embryologie, et l'Atlas de Bonamy et Beau.

CHAPITRE X.

DES ORGANES DES SENS.

—

SECTION PREMIÈRE.

ORGANE DE LA VUE.

§ 228. **Parties qui le constituent.** — Sous le nom d'*organe de la vue* il faut comprendre, non-seulement le *globe oculaire* ou l'appareil de la vision proprement dit, mais encore les *parties accessoires de l'œil*, servant à protéger l'œil ou à le mouvoir, c'est-à-dire les *paupières*, les *muscles de l'œil* et les *organes lacrymaux*. Le globe oculaire est un organe des plus compliqués de notre corps, et dans lequel on rencontre presque tous les tissus ; il se compose : 1° de trois membranes, qui sont : une *membrane fibreuse* (*sclérotique* et *cornée*), une *membrane vasculaire* (*choroïde* et *iris*) et une *membrane nerveuse* (*rétine*) ; et 2° de deux masses réfringentes, qui portent les noms de *corps vitré* et *cristallin*.

ARTICLE 1er. — DU GLOBE OCULAIRE.

§ 229. **Membrane fibreuse de l'œil.** — L'enveloppe extérieure du globe oculaire est une membrane fibreuse, composée surtout de tissu conjonctif, et qui se divise en deux parties distinctes par leurs caractères physiques : l'une, antérieure, plus petite et transparente, porte le nom de *cornée ;* l'autre, postérieure, plus considérable et opaque, est appelée *sclérotique*. Mais ces deux parties doivent être considérées comme ne formant qu'une seule et même membrane, ainsi que le démontrent l'histologie et l'histoire du développement.

La *sclérotique* ou *cornée opaque*, appelée aussi *albuginée*, est une membrane fibreuse blanche et très dense, qui diminue d'épaisseur d'arrière en avant, depuis le pourtour du nerf optique, où elle se continue directement avec la gaîne de ce nerf, jusqu'aux insertions des muscles droits de l'œil, où elle est renforcée par les expansions tendineuses de ces muscles ; elle se continue ensuite avec la cornée. La sclérotique fournit par l'ébullition de la gélatine ordinaire, et se compose de véritable tissu conjonctif, dont les fibrilles peuvent être parfaitement mises en évidence par la dilacération ou sur des sections transversales traitées par l'acide acétique. Les fibrilles de la sclérotique sont à peu près rectilignes ; comme dans les tendons, elles sont unies intimement entre elles en faisceaux aplatis, plus ou moins épais, alternativement longitudinaux et transversaux dans toute l'épaisseur de la mem-

brane, dont les coupes présentent, pour cette raison, un aspect stratifié. La sclérotique, néanmoins, ne se compose pas de lames réellement distinctes, car les diverses couches longitudinales s'unissent fréquemment entre elles, et il en est de même des couches transversales. Ce n'est qu'à la face externe, et surtout à la face interne, que les fibres longitudinales se réunissent en une lame d'une certaine épaisseur et en quelque sorte indépendante.

Le tissu conjonctif de la sclérotique est traversé par une multitude d'élé-

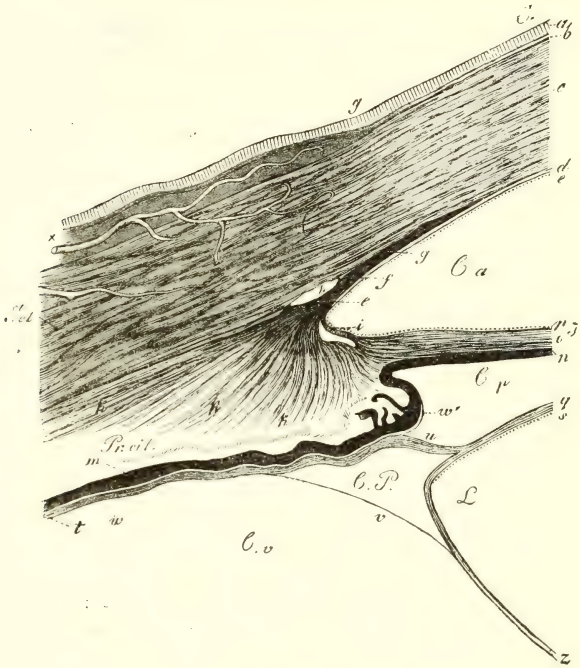

Fig. 304.

ments élastiques fins, analogues, pour la forme, à ceux des tendons et des

Fig. 304. — Section des *membranes de l'œil* au niveau des procès ciliaires. Grossissement de 12 diamètres. *Sel*, sclérotique ; *C*, cornée; *Pr. cil.*, procès ciliaire; *C a*, chambre antérieure; *C p*, chambre postérieure; *C*, *v*, corps vitré; *C*, *P*, canal de Petit; *L*, cristallin; *I*, iris; *a*, conjonctive cornéenne, épithélium; *b*, lame homogène sur laquelle il repose, et qui se continue dans la conjonctive scléroticale *x*; *c*, couche fibreuse de la cornée; *d*, membrane de Demours; *e*, épithélium de celle-ci, indiqué seulement; *f*, terminaison de la membrane de Demours, se continuant avec des fibres spéciales *g*, qui, en *i*, se réfléchissent sur l'iris pour former le ligament pectiné; *h*, canal de Schlemm; *k*, muscle ciliaire ou tenseur de la choroïde, qui naît de la paroi interne *l* de ce canal; *m*, couche pigmentaire des procès ciliaires; *n*, couche pigmentaire de l'iris; *o*, couche fibreuse de l'iris; *p*, épithélium de l'iris; *q*, capsule cristalline, paroi antérieure; *z*, paroi postérieure; *s*, épithélium de la capsule cristalline; *t*, zone de Zinn, ou portion antérieure et épaissie de l'hyaloïde ; *u*, lame antérieure et libre de la zone (zone proprement dite) s'insérant au bord du cristallin ; *v*, lame postérieure de la zone, qui se confond avec la paroi postérieure de la capsule cristalline; *w*, portion ciliaire de la rétine ; *w'* extrémité antérieure de la rétine. — En partie d'après Bowman.

ligaments (voy. § 92), c'est-à-dire réunis en un réseau de fibres de diverses grosseurs qui, à leurs points de jonction, présentent des épaississements et des rudiments de noyaux, marquant le siége des cellules formatrices primitives; il en résulte que leur ensemble a beaucoup d'analogie avec une réunion de cellules fusiformes et étoilées anastomosées. Pendant la vie, les éléments de ce réseau semblent être creux en partie et renfermer un liquide; du moins, après la dessiccation, voit-on de l'air dans toutes les cellules des segments de sclérotique (ce sont là les corpuscules blancs de Huschke), ce qui semblerait confirmer l'opinion de Virchow, qui considère ces canaux comme servant à la nutrition ; opinion d'autant plus vraisemblable que les vaisseaux de la sclérotique sont fort peu nombreux. Ces vaisseaux proviennent principalement des artères ciliaires et des artères musculaires; ils forment, comme l'a montré Brücke, un réseau assez lâche de capillaires du dernier ordre. — Dans ces derniers temps, Bochdalek et Rahm (sur le lapin) ont décrit des *nerfs* dans la sclérotique ; je n'ai pu me convaincre jusqu'ici, non plus que Arnold et Luschka, que ces nerfs sont autre chose que des filets qui cheminent à la face interne de la membrane pour gagner le ligament ciliaire.

La *cornée* (fig. 304, *c*) est une membrane parfaitement transparente, encore plus serrée et plus difficile à dilacérer que la sclérotique ; elle se compose de trois couches distinctes, qui sont : 1° la *conjonctive* (*conjonctive cornéenne*) ; 2° la *cornée proprement dite*, et 3° la *membrane de Descemet*. La première et la troisième couche sont formées d'un épithélium et d'une membrane amorphe sous-jacente ; la couche moyenne est constituée par un tissu fibreux d'une nature spéciale.

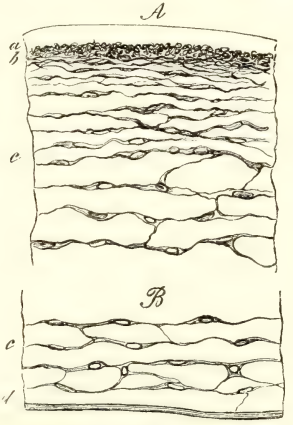

Fig. 305.

La *cornée proprement dite*, c'est-à-dire la couche fibreuse de cette membrane (fig. 304, *c*), de beaucoup la plus épaisse, est formée d'une substance très voisine du tissu conjonctif, mais qui, d'après Müller, se transforme en chondrine, et non en gélatine, par l'ébullition. Les éléments dont se compose la cornée sont des faisceaux pâles, de $0^{mm},005$ à $0^{mm},009$ de diamètre, dans lesquels on distingue plus ou moins nettement des fibrilles quand on les déchire; ils sont réunis en cordons aplatis, dont les faces sont constam-

Fig. 305. — Section verticale de la cornée du nouveau-né, à un grossissement de 350 diamètre, et traitée par l'acide acétique. L'épithélium a été négligé. A. Portion antérieure de la cornée ; *a*, lame amorphe extérieure ; *b*, couche serrée de granulations arrondies (probablement de petites cellules), située au-dessous de la lame amorphe et dans laquelle il y a peu de tissu fibreux ; *c*, tissu fibreux développé, avec des cellules plasmatiques anastomosées.

B. Portion postérieure de la cornée; *c*, comme précédemment ; *d*, lame amorphe de la membrane de Descemet.

ment parallèles à celles de la cornée, et qui sont anastomosés les uns avec les autres, aussi bien ceux d'une même couche que ceux des couches voisines, si bien qu'ils représentent un vaste réseau étendu à travers toute la cornée. Du reste, dans ce réseau on ne voit pas de vacuoles, attendu que d'un côté les mailles d'un réseau fibreux sont toujours comblées par les éléments d'un autre, et que, d'autre part, tous les faisceaux fibreux sont fortement serrés les uns contre les autres, comme le seraient, par exemple, les parois des vacuoles dans une éponge comprimée. Pour se faire une idée exacte de la structure de la cornée, il faut prendre pour point de départ la sclérotique, dont la cornée n'est qu'une modification. Les deux membranes sont constituées par des réseaux longitudinaux et transversaux; mais la disposition est moins régulière dans la cornée, attendu que les faisceaux y présentent les directions les plus variées. — Vue dans son ensemble, la cornée offre, sinon des lames distinctes, du moins une structure lamelleuse, car tous ses faisceaux sont aplatis et ont leurs faces parallèles à la surface de la membrane. Aussi est-il très difficile de déchirer la cornée ou de la traverser dans le sens de son épaisseur. L'identité des éléments de la cornée avec ceux du tissu conjonctif est démontrée encore par les faits suivants : 1° les éléments de la cornée, arrivés au bord de cette membrane, où ils sont presque tous radiés, *se continuent directement et sans interruption* avec les fibres de la sclérotique, de sorte qu'il est impossible d'admettre une séparation naturelle des deux organes ; 2° ainsi que Virchow l'a démontré le premier, on trouve entre les faisceaux de la cornée un nombre infini de cellules à noyau fusiformes ou étoilées, anastomosées entre elles, semblables à celles qui appartiennent en propre au tissu conjonctif (*corpuscules de tissu conjonctif de Virchow*) ; ces mêmes cellules se rencontrent également dans la sclérotique, où elles sont, il est vrai, plus rameuses. Il paraît certain que le fluide nourricier dont la cornée est constamment et si abondamment abreuvée, et que sur les grands yeux d'animaux on peut démontrer directement par la pression, est distribué dans la cornée en grande partie par ces cellules plasmatiques; un fait qui vient à l'appui de cette opinion, c'est que très souvent, dans les cas de maladie de cette membrane, on trouve dans ces cellules des gouttelettes de graisse, et quelquefois même, suivant Donders, des granulations pigmentaires. — Les canaux (*corneal tubes*) injectés par Bowman sur l'œil du bœuf et sur celui de l'homme ne doivent pas être confondus avec ce réseau de cellules; on peut les considérer comme n'étant probablement que des élargissements artificiels des petits espaces qui existent normalement entre les éléments histologiques de la cornée, et qu'on croit parfois reconnaître également à l'inspection microscopique.

La *conjonctive cornéenne* (fig. 304, *ab*) est formée principalement d'un *épithélium stratifié* et mou, de $0^{mm},05$ à $0^{mm},1$ d'épaisseur; les couches profondes de cet épithélium sont composées de cellules allongées, placées perpendiculairement à la surface de la cornée; les cellules des couches moyennes ont une forme plus arrondie; celles de la superficie, enfin, sont de véritables lamelles aplaties, molles, munies d'un noyau, et mesurant

de $0^{mm},02$ à $0^{mm},03$ de largeur; leur ensemble constitue une couche de $0^{mm},018$ à $0^{mm},02$ d'épaisseur, analogue à la couche cornée de l'épiderme. Cet épithélium se trouble rapidement après la mort, et sous l'influence de l'eau ou de l'acide acétique; il repose sur une *lame amorphe* que Reichert, le premier, a signalée (*lame élastique antérieure* de Bowman) et qui a $0^{mm},007$ à $0^{mm},009$ d'épaisseur. Cette lame se voit très bien sur des coupes verticales ou sur un pli d'une section horizontale, après addition d'un alcali; mais elle est beaucoup moins nettement limitée du côté de la cornée proprement dite que la membrane de Descemet; elle paraît aussi avoir une autre signification que cette dernière, et n'être qu'un reste de la couche vasculaire qui existait sur la conjonctive cornéenne dans les premiers temps. — De cette couche on voit souvent partir des fibres recourbées qui ressemblent à de petits faisceaux de tissu conjonctif ou à des fibres élastiques, et qui pénètrent à une petite profondeur dans l'épaisseur de la cornée, pour se perdre ensuite.

La *membrane de Descemet* ou *de Demours*, appelée aussi *membrane de l'humeur aqueuse* (fig. 304, *d*), se compose de deux parties, d'*une membrane élastique*, assez lâchement unie au tissu cornéal, c'est la *membrane de Descemet proprement dite*, et d'*un épithélium* appliqué sur la face interne de cette dernière. La membrane élastique est transparente comme du verre, brillante, complétement amorphe, facile à déchirer et cependant assez solide, et tellement élastique, qu'elle s'enroule fortement sur elle-même, et toujours d'arrière en avant, lorsqu'elle a été séparée de la cornée par la coction ou la macération dans les alcalis; ces opérations, non plus que les réactifs en général, ne troublent en rien sa transparence. La membrane de Descemet a $0^{mm},014$ à $0^{mm},015$ d'épaisseur; ses caractères chimiques la rapprochent de la capsule cristalline (voy. plus bas). Vers le bord de la cornée elle se continue avec un système spécial de fibres, sur lequel Reichert a le premier attiré l'attention, et dont Bowman a donné une description plus précise. Ces fibres commencent à une petite distance de la circonférence de la cornée, près de la face antérieure de la membrane de Descemet (fig. 304, *g*), sous la forme d'un réseau allongé, composé de fibrilles très fines, analogues à des fibrilles élastiques. Peu à peu ce réseau s'élargit; au bord de la cornée il occupe toute l'épaisseur de la membrane de Descemet, transformée en un lacis de grosses fibres et de trabécules. Une partie de ces fibres, sur toute la périphérie de la chambre antérieure, traversent l'humeur aqueuse, se réfléchissent sur la face antérieure de l'iris, en formant le ligament pectiné de Hueck, et se perdent dans les portions antérieures de ce diaphragme; d'autres se rendent *au ligament ciliaire* ou mieux *au muscle ciliaire;* d'autres, enfin, se perdent sur la paroi interne du canal de Schlemm (voy. plus loin ce qui est dit à propos de la choroïde). Ainsi, la membrane de Descemet ne se termine point par un bord tranchant, comme on le dit communément; elle semble se continuer tout entière, comme Reichert l'a indiqué le premier, avec un tissu fibreux spécial. Les avis sont partagés relativement à la nature de ce tissu. Reichert le range avec le tissu conjonctif; Brücke le regarde

comme un tissu spécial ; Luschka le croit composé de ce qu'il a appelé *fibres séreuses* (c'est-à-dire fibres élastiques); Bowman (*Lectures*, p. 21) et Henle (*Jahresb.*, 1852, p. 20) admettent qu'il est formé en partie de tissu élastique et en partie de tissu conjonctif. Quant à moi, je le tiens pour une forme intermédiaire entre ces deux tissus. — La vérité, c'est que ces fibres, au moment où elles naissent de la membrane de Descemet et dans leurs prolongements qui vont de la paroi interne du canal de Schlemm au muscle ciliaire, ressemblent plutôt à des fibres élastiques par leurs contours foncés, leur grosseur moyenne et leur aspect homogène ; tandis que celles qui se portent sur l'iris rappellent si bien le tissu conjonctif par leur forme, leur largeur (de $0^{mm},009$ à $0^{mm},027$), leur pâleur, et leur aspect souvent nettement strié, qu'autrefois (*Zeitschr. f. wiss. Zool.*, I, p. 54) je les classais avec le tissu conjonctif réticulé. Néanmoins, contrairement à Henle, qui veut que le ligament pectiné de l'iris soit formé de véritable tissu conjonctif, je dois soutenir ici, comme dans la première édition de ce livre, que chez l'homme ces fibres s'éloignent du tissu conjonctif par leur rigidité, leurs réactions avec les alcalis et les acides, leur insolubilité dans l'eau bouillante, et qu'elles sont les analogues des éléments de la zone de Zinn, que Henle lui-même ne considère point comme du tissu conjonctif. — Je dois faire remarquer, du reste, que chez les animaux ces fibres présentent parfois d'autres caractères que chez l'homme : c'est ainsi que, chez le *lapin*, je trouve à leur place de *forts faisceaux de tissu conjonctif* avec des cellules plasmatiques ou éléments du tissu élastique embryonnaire ; ces faisceaux naissent en pointe de la membrane de Descemet, et vont, en s'élargissant, se perdre sur la portion périphérique de l'iris ; chez les *oiseaux*, au contraire, on trouve là du *tissu élastique* très évident.

L'*épithélium* de la membrane de Demours (fig. 304, *e*), souvent altéré chez l'homme, consiste en une simple couche de très belles cellules polygonales, de $0^{mm},014$ à $0^{mm},02$ de largeur, renfermant une substance pâle et très finement granulée, avec un noyau arrondi, de $0^{mm},007$ à 0,01 de diamètre. Cet épithélium, dont l'épaisseur est de $0^{mm},005$ à $0^{mm},007$, présente des cellules plus petites vers la circonférence de la cornée, et se termine ensuite par une couche continue. Mais des séries de cellules épithéliales, en général allongées ou même fusiformes, se prolongent sur le réseau fibreux du ligament pectiné, dont elles enveloppent les éléments, puis sur le bord de l'iris, où la couche épithéliale redevient complète.

Chez l'adulte, la cornée est presque entièrement *dépourvue de vaisseaux;* chez l'embryon, au contraire, J. Müller et Henle (*De Membr. pupill.*, p. 44) ont observé les premiers, dans la conjonctive cornéenne de l'homme et du mouton, un riche réseau vasculaire qui paraît cependant ne pas s'étendre jusqu'au centre de la membrane. Vers la fin de la vie fœtale et après la naissance, ce réseau s'atrophie, plus complétement chez l'homme que chez les animaux ; de sorte que chez les premiers on ne trouve plus sur le bord de la cornée qu'une zone de 1 ou 2 millimètres de largeur dans laquelle existent des vaisseaux sanguins. Ce sont, en général, des capillaires très

fins, de $0^{mm},005$ à $0^{mm},009$ de largeur, qui se terminent en formant une ou plusieurs séries d'anses; ils ont leur siége dans la conjonctive, qui, à ce niveau, forme encore une membrane distincte de la cornée, et qui plus loin se continue avec la lame amorphe antérieure. Chez les animaux, ces *vaisseaux superficiels* ou *de la conjonctive* existent également; mais ils sont beaucoup plus développés et s'étendent plus en dedans, jusque vers le milieu du rayon de la cornée ou même plus loin. Mais on rencontre de plus, dans la cornée elle-même, des capillaires plus profonds, provenant de la sclérotique, et accompagnant généralement les troncs nerveux, dans lesquels ils forment une ou plusieurs anses très allongées; quelquefois même ils s'étendent un peu au delà des nerfs; mais ils se terminent constamment par des anses, et leurs vaisseaux les plus fins, de même que les capillaires superficiels, mesurent à peine plus de $0^{mm},005$ de largeur. J'ai vu également, chez l'homme, *ces vaisseaux de la cornée* qui accompagnent les branches nerveuses; mais ils y sont moins constants et bien moins développés.

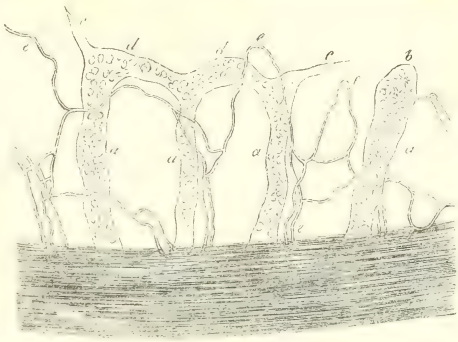

Fig. 306.

On ne sait encore rien de certain touchant les *lymphatiques* de la cornée (voy. Arnold, *Anat.*, II, p. 988). J'ai vu cependant, il y a peu de temps, dans la cornée d'un jeune chat, des vaisseaux (fig. 306) que je ne puis guère considérer que comme des lymphatiques A la circonférence de la cornée, j'ai trouvé là, outre les anses capillaires très évidentes et contenant des corpuscules sanguins, des vaisseaux beaucoup plus larges (de $0^{mm},02$ à $0^{mm},05$ et même à $0^{mm},07$), qui tantôt marchaient isolément et pénétraient dans la cornée aussi loin que les vaisseaux sanguins, pour s'y terminer en pointe, et tantôt se réunissaient au nombre de deux, trois au plus, pour constituer des anses simples, d'où partaient souvent des prolongements terminés en cul-de-sac. Bien que très larges, ces vaisseaux présentaient une membrane amorphe très mince, avec quelques noyaux, et dans leur intérieur se trouvait un liquide transparent, dans lequel on rencontrait souvent des cellules arrondies et claires, isolées ou réunies en groupes nombreux, et tout à fait semblables aux corpuscules de la lymphe. Si j'avais retrouvé ces vaisseaux sur d'autres animaux, je n'hésiterais pas à les regarder comme les radicules des lymphatiques de la conjonctive; mais, en attendant, la prudence me

Fig. 306. — Capillaires et lymphatiques (?) de la circonférence de la cornée chez un jeune chat. *a*, *a*, troncs des vaisseaux blancs; *b*, extrémité en cul-de-sac d'un de ces vaisseaux; *c*, prolongement en pointe; *d*, anses que forment ces vaisseaux; *e*, capillaires sanguins. Grossissement de 250 diamètres.

commande de n'émettre cette opinion que comme très vraisemblable, et non comme certaine. Bien que, sur un des chats que j'examinai, les vaisseaux en question fussent tellement distincts dans les deux yeux, que je pus les montrer à plusieurs de mes collègues, notamment à Virchow et H. Müller, je n'ai pu depuis lors les revoir avec quelque netteté sur des chats, jeunes ou vieux, ni sur des chiens, des bœufs, des moutons, des cochons, des lapins. Nous savons, il est vrai, que sur un cas où les radicules des lymphatiques sont très apparentes (dans les villosités intestinales, par exemple), on en rencontre peut-être vingt ou trente dans lesquels elles se dérobent à l'observation ; mais la circonspection n'en est pas moins de règle. Si les vaisseaux dont nous parlons n'étaient pas des lymphatiques, on pourrait admettre que ce sont des cavités pathologiques ou des vaisseaux embryonnaires de la cornée métamorphosés. La première opinion ne peut se soutenir en présence de la paroi distincte qui limitait ces canaux ; contre la dernière, on peut objecter que dans le même plan que ces vaisseaux se trouvaient de véritables capillaires sanguins, avec lesquels les premiers ne s'anastomosaient pas le moins du monde.

Les *nerfs de la cornée*, découverts par Schlemm, proviennent des nerfs ciliaires ; ils pénètrent dans la sclérotique à sa partie antérieure (chez le lapin, d'après Rahm, à sa partie postérieure), et passent ensuite dans la couche fibreuse de la cornée. Ces nerfs sont très faciles à voir, chez l'homme, à la périphérie de la cornée, où ils consistent en vingt-quatre à trente-six filets de diverses grosseurs, mais dépassant rarement $0^{mm},05$ en largeur. Ce qui les distingue, c'est non-seulement leur mode de distribution, qui consiste en une foule de ramifications et d'anastomoses, d'où résulte un réseau nerveux à larges mailles, étendu dans toute la cornée ; c'est encore et surtout cette circonstance que ces nerfs ne sont formés de tubes primitifs à contours foncés que sur la périphérie de la cornée, dans une zone dont la largeur moyenne est de 1 à 2 millimètres ; encore ces tubes sont-ils très fins et n'ont-ils que $0^{mm},002$ à $0^{mm},005$ de largeur. Dans leur trajet ultérieur, les nerfs de la cornée ne présentent plus que des fibres sans moelle, complétement *hyalines et transparentes*, de $0^{mm},001$ à $0^{mm},002$ de diamètre ; de sorte que ces fibres, non plus que les autres éléments de la cornée, ne troublent la marche des rayons lumi-

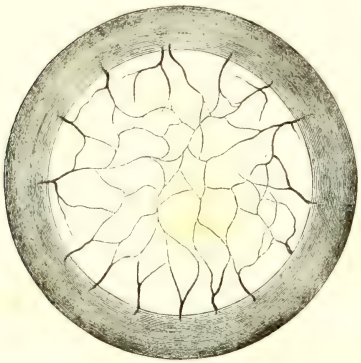

Fig. 307.

Fig. 307. — Nerfs de la cornée du lapin, avec leurs ramifications les plus grosses. La partie foncée des troncs représente l'étendue dans laquelle ils conservent des tubes à contours foncés.

neux, ce que démontre aussi, du reste, la difficulté que l'on éprouve à les suivre sous le microscope. Dans les troncs de ces nerfs on trouve, mais rarement, des tubes nerveux bifurqués ; jamais on n'observe rien de semblable dans le réseau en question, dont la disposition, d'ailleurs, est difficile à déterminer rigoureusement, à cause de l'extrême transparence des parties. Ce réseau a son siége dans la cornée proprement dite, mais il est plus rapproché de la face antérieure et paraît consister uniquement en ramuscules anastomosés ; du moins ne voit-on nulle part la moindre trace d'extrémités libres. On peut donc admettre que les différents tubes nerveux se continuent entre eux, bien qu'ils ne forment point d'anses.

Les vaisseaux sanguins de la conjonctive cornéenne sont très rares à l'état normal ; les figures de Römer (*Ammon's Zeitschrift*, vol. XXI, pl. I, fig. 9, 11), et d'Arnold (*Icon. org. sens.*, II, fig. 6) me paraissent représenter des cas exceptionnels. Dans les inflammations, au contraire, chacun sait que les vaisseaux se développent souvent au point de recouvrir la cornée en totalité ou en partie ; dans ces cas, les vaisseaux de la cornée proprement dite paraissent aussi se rapprocher davantage du centre de la membrane. Quant aux *vaisseaux séreux* de la cornée, voyez le § 221 et mon *Anat. microsc.*, II, p. 624 et suivantes. Ce qu'on a écrit sur les vaisseaux sanguins de la membrane de Descemet dans les cas d'inflammation (voy. Henle, *De membr. pup.*, p. 33) me paraît demander de nouvelles observations confirmatives pour être admis définitivement : d'un autre côté, les vaisseaux séreux décrits par Arnold dans la membrane de Descemet normale (*Anat.*, I, pl. II, fig. 5 ; II, p. 1015) ne sont autre chose que les fibres anastomosées du ligament pectiné de l'iris. Bien que la cornée ne renferme de vaisseaux que vers sa circonférence, elle se trouve, sous le rapport de ses moyens de nutrition, dans des conditions assez favorables : les plaies de la cornée se cicatrisent facilement ; des pertes de substance intéressant l'épithélium ou la couche fibreuse se réparent ; les abcès se comblent par un dépôt de substance nouvelle sur leur paroi profonde. Quand des granulations graisseuses se déposent dans le tissu de la cornée, notamment dans les cellules qu'elle renferme, elles produisent au bord de la membrane, principalement en haut et en bas, quelquefois tout autour, un cercle jaunâtre, connu sous le nom de *cercle sénile* (*gérontoxon*).

§ 230. — **Membrane vasculaire.** — La seconde membrane de l'œil, appelée *membrane vasculaire* ou *uvée*, est riche en vaisseaux et en pigment, et se divise en deux portions : l'une, postérieure, plus considérable, qu'on nomme *choroïde ;* l'autre, antérieure, moins étendue, qui porte le nom d'*iris*.

La *choroïde* s'étend depuis l'insertion du nerf optique jusqu'au voisinage du bord antérieur de la sclérotique ; en arrière elle présente une ouverture circulaire, mais intimement adhérente au névrilemme du nerf optique, et forme une sorte de lame criblée que traverse perpendiculairement ce nerf ; en avant, elle présente une portion renflée, le *corps ciliaire*, et se continue directement avec l'iris ; à sa partie moyenne, elle a $0^{mm},15$ à $0^{mm},07$ d'épaisseur. Sa face externe adhère à la sclérotique, non-seulement par l'intermédiaire des vaisseaux et des nerfs, mais encore par son tissu propre, si bien

qu'en séparant les deux membranes on laisse toujours une portion de la choroïde sur la sclérotique. Cette portion est plus ou moins épaisse, et consiste en un tissu brunâtre ; c'est ce qu'on a nommé *lamina fusca*. Rien n'autorise à séparer la lamina fusca de la choroïde pour en faire une couche à part ; des cellules pigmentaires, analogues à celles qu'on voit dans son épaisseur, se rencontrent aussi quelquefois dans la sclérotique, entre les faisceaux de tissu conjonctif dont elle se compose. La face interne de la choroïde est lisse et très lâchement unie à la rétine ; le long de l'*ora serrata*, les adhérences entre ces deux membranes sont très solides, et en avant de ce bord, surtout au niveau des procès ciliaires, la choroïde est unie très intimement avec la portion ciliaire de la rétine et la membrane hyaloïde (zone de Zinn), si bien qu'il est impossible de l'en séparer sans déchirures.

La choroïde est formée de deux parties, d'une couche externe, vasculaire, épaisse, c'est la *choroïde proprement dite*, et d'une couche interne, de couleur noire, qui est le *pigment noir de l'œil*. La première peut se subdiviser en trois couches secondaires, qui ne sont point nettement séparées les unes des autres : 1° La couche la plus extérieure est une lamelle brune et molle dans laquelle cheminent les nerfs ciliaires et les artères ciliaires longues, et qui contient en avant le muscle ciliaire : c'est la *couche pigmentaire externe* (*lamina fusca et supra-chorioïdea* des auteurs). 2° La couche moyenne, moins colorée, renferme les grosses artères et veines : c'est la *couche vasculaire* proprement dite. 3° La couche interne, incolore et délicate, contient un réseau capillaire d'une richesse extrême : c'est la *membrane chorio-capillaire*, qui ne s'étend pas au delà de l'ora serrata. Abstraction faite des vaisseaux et des nerfs, qui forment une part considérable de la choroïde, et en négligeant le muscle ciliaire, je trouve la choroïde proprement dite constituée par un tissu de nature spéciale, que je rangerai à côté du tissu élastique. Dans les parties externes de la membrane, la couche fondamentale (*stroma*) est formée de cellules à noyau fusiformes ou étoilées, très irrégulières, incolores ou d'un brun plus ou moins foncé, et mesurant $0^{mm},018$ à $0^{mm},05$ en longueur. Ces cellules s'anastomosent entre elles par des prolongements pâles, en général très fins (de $0^{mm},001$ de largeur), plus ou moins longs, et un peu rigides ; elles sont si nombreuses, qu'elles constituent un tissu membraneux lâche, qui ne manque pas d'analogie avec les membranes élastiques à fibres fines. Ces réseaux de cellules, qui me paraissent comparables aux réseaux de cellules plasmatiques, se continuent insensiblement dans les couches internes de la choroïde, et surtout dans la membrane chorio-capillaire, avec un tissu homogène dont les premières

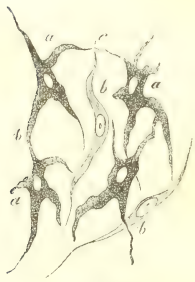

Fig. 308.

Fig. 308. — Cellules du stroma de la choroïde. *a*, cellules pigmentaires ; *b*, cellules fusiformes non pigmentaires ; *c*, anastomoses entre les premières. Grossissement de 350 diamètres. Chez l'homme.

portions contiennent encore un peu de pigment, mais dans lequel la matière colorante disparaît bientôt d'une manière complète. Ce tissu est parsemé de noyaux, et se distingue du tissu conjonctif par son insolubilité dans les acides et dans les alcalis; du côté du pigment noir, il se termine par une lamelle hyaline ou finement striée, facile à isoler, et de $0^{mm},0014$ d'épaisseur, que j'appellerai la *lame élastique de la choroïde.*

Le *ligament ciliaire* des anatomistes, dans lequel Brücke et Bowman ont reconnu presque en même temps un véritable muscle, appelé *muscle ciliaire* ou *tenseur de la choroïde* (fig. 304, *k*), consiste en une couche assez épaisse de faisceaux musculaires lisses à direction radiée, qui, du bord antérieur de la sclérotique, se portent sur le corps ciliaire, pour se perdre dans la moitié antérieure de ce dernier, au niveau des procès ciliaires. Plus exactement, le muscle ciliaire naît au niveau du sillon que présente la sclérotique pour la formation du sinus veineux de Schlemm, et cela d'un ruban serré et lisse (fig. 304, *l*) formant la paroi interne dudit canal; ce ruban se confond en arrière avec la sclérotique, et reçoit en avant une portion des réseaux de fibres qui terminent la membrane de Descemet: les fibres de ces réseaux ont exactement la même structure que celles du ruban, disposées circulairement, mais elles sont plus fines et forment des mailles plus étroites. Le muscle ciliaire se termine au niveau de la portion adhérente des procès ciliaires, mais non dans ces procès eux-mêmes. L'année dernière (1855), mon collègue H. Müller a découvert une partie circulaire du muscle ciliaire, située au bord de l'iris, et que je nommerai en son honneur, *muscle de Müller*. Le même muscle a été vu depuis par M. Rouget.

Le *pigment noir* (fig. 304, *m*) est formé d'une couche de cellules qui revêt toute la surface interne de la choroïde, jusqu'à l'ora serrata; il consiste en un plan unique de belles cellules régulièrement hexaédriques, de $0^{mm},014$ à $0^{mm},018$ de hauteur et $0^{mm},009$ d'épaisseur; dans ces cellules, disposées les unes à côté des autres comme les pièces d'une mosaïque, sont accumulées de grandes quantités d'un pigment noirâtre qui recouvre en grande partie le noyau, visible seulement, en général, sous la forme d'une tache blanche dans l'intérieur de la cellule. Mais en regardant les cellules de profil, on voit que le noyau a son siége dans la moitié externe de la cellule, plus pauvre en granulations pigmentaires. A partir de l'ora serrata, les cellules sont disposées en plusieurs couches, au moins en deux; elles deviennent sphériques, plus petites, et sont complétement remplies de pigment, de sorte que le noyau est à peine visible. Toutes les cellules pigmentaires ont des parois fort délicates, et se déchirent avec une très grande facilité; leur pigment se compose de molécules excessivement petites, aplaties, ovalaires,

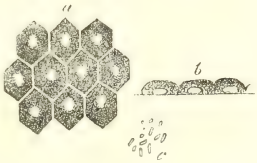

Fig. 309.

Fig. 309. — Cellules du pigment noir de l'homme. *a*, vues de face; *b*, vues de profil; *c*, granulations pigmentaires.

de $0^{mm},0015$ de longueur maxima, et qui présentent d'une manière très remarquable le phénomène du mouvement moléculaire, même quand elles sont encore contenues dans leur cellule, mais surtout après leur mise en liberté. — Le pigment de la choroïde fait défaut dans les yeux d'albinos, et dans la région du tapis, chez les animaux : chez les uns et les autres, les cellules existent, mais elles sont tout à fait incolores.

L'*iris* diffère de la choroïde en ce qu'il contient, en outre, du véritable *tissu conjonctif*, formant la masse principale du stroma de cette membrane. Les faisceaux de ce tissu, délicats et frisés, sont les uns radiés, les autres circulaires; ces derniers s'observent particulièrement au bord ciliaire. Ils sont tous anastomosés entre eux, et vers la surface ils forment une couche presque homogène. On trouve dans leur épaisseur un grand nombre de cellules (cellules plasmatiques), en général fusiformes ou étoilées, rarement sphériques, souvent pleines de pigment, et anastomosées quelquefois entre elles en forme de réseau ; à côté de ces cellules, on rencontre quelques fibres pâles, rigides , analogues aux fibres élastiques ; elles constituent la terminaison du ligament pectiné de l'iris ou de la membrane de Demours , et s'étendent sur une partie de la face antérieure de l'iris , jusqu'au petit cercle artériel. Il existe, enfin, dans l'iris, des *fibres musculaires lisses*, qui ont exactement la même structure que celles de la choroïde. Ces fibres forment, chez l'homme, un *sphincter* très distinct, anneau musculaire de $0^{mm},5$ de largeur, entourant immédiatement le bord pupillaire et un peu plus rapproché de la face postérieure de l'iris que de sa face antérieure : quand, sur un iris bleu , on a enlevé le pigment de la face postérieure, ce muscle peut se voir aisément sans qu'il soit nécessaire d'employer l'acide acétique ; il est très facile également d'isoler les éléments qui le composent, et qui ont $0^{mm},05$ à $0^{mm},07$ de longueur. Outre cet anneau principal, je trouve dans le voisinage du petit cercle de l'iris un autre anneau musculaire, plus rapproché de la face antérieure de l'organe et ne mesurant pas plus de $0^{mm},05$ en largeur. Je n'ai pu suivre, comme Brücke , le muscle dilatateur de la pupille jusqu'au ligament pectiné et au bord de la membrane de Demours; je crois même que ce muscle naît au bord ciliaire de l'iris. Il se compose

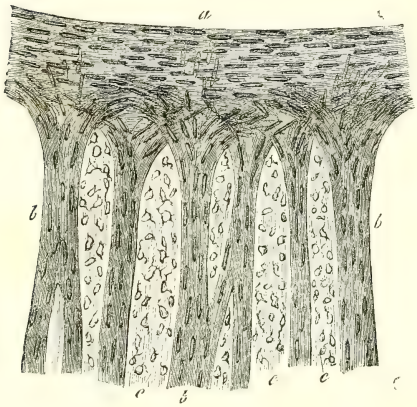

Fig. 310.

Fig. 310. — Portion du sphincter et du dilatateur de la pupille d'un lapin blanc, traitée par l'acide acétique. Grossissement de 350 diamètres. *a*, sphincter; *b*, faisceaux du dilatateur ; *c*, tissu conjonctif devenu transparent et cellules plasmatiques.

d'un grand nombre de faisceaux étroits, qui, loin de former une membrane continue, cheminent isolément entre les vaisseaux, et plus près de la face postérieure de l'iris, pour gagner le bord du sphincter et s'y insérer.

L'iris présente une couche de cellules sur ses deux faces; celle qui recouvre sa face postérieure, l'*uvée* des auteurs ou le *pigment noir* de l'iris (fig. 304, *n*), est composée d'éléments de $0^{mm},018$ à $0^{mm},02$ d'épaisseur, remplis de pigment et analogues à ceux du corps ciliaire, avec lesquels ils se continuent sans interruption; elle s'étend sur toute la face postérieure de l'iris, jusqu'au bord pupillaire. Sur des plis de l'iris, le pigment paraît limité superficiellement par une ligne très fine, mais nettement dessinée, que plusieurs auteurs ont décrite comme représentant une membrane particulière (*membrane du pigment*, Krause; *membrane limitante*, Pacini, Brücke; *membrane de Jacob*, Arnold); et en effet, sur les yeux des individus âgés et sous l'action des alcalis, cette membrane se détache partiellement du pigment. Mais comme, dans ces cas, la couche pigmentaire a perdu son contour précis, et que les grains de pigment sont mis à nu et se répandent librement, il me paraît probable que cette membrane n'est autre chose que la réunion des parois externes des cellules pigmentaires, parois qui là, comme en d'autres régions (villosités intestinales, par exemple), s'enlèvent toutes ensemble, formant en apparence une membrane distincte. — La couche de cellules de la face antérieure de l'iris est un simple *épithélium*, formé de cellules arrondies et notablement aplaties, qui, sur des plis, ne se montrent point comme un bord continu, partout d'égale largeur, mais bien comme une série d'éminences séparées les unes des autres. On voit encore mieux cette couche en regardant l'iris de face, après avoir enlevé le pigment, ou en raclant la face antérieure de l'iris. — La *couleur de l'iris*, dans les yeux bleus, dépend simplement du pigment de la face postérieure, qui est vu par transparence; dans les yeux brun jaunâtre, bruns ou noirs, au contraire, elle est due à du pigment particulier, très irrégulièrement réparti dans l'iris, sur la face antérieure duquel il produit ainsi les dessins particuliers qu'on y observe. Ce pigment a son siége principal dans le stroma lui-même, surtout dans les cellules plasmatiques de ce stroma; mais il m'a semblé qu'il en existe aussi entre les fibres et les vaisseaux, et dans les fibres-cellules du sphincter de la pupille, enfin dans la couche épithéliale antérieure. Il se compose de cellules plus ou moins grosses, de granulations irrégulières, jaunes ou brunâtres, formant de petites masses et des traînées; jamais on n'y retrouve les granulations régulières du véritable pigment de l'œil.

Les *vaisseaux de la tunique vasculaire* sont extrêmement nombreux, et se comportent différemment dans les diverses parties de cette membrane. La choroïde reçoit son sang des artères ciliaires courtes postérieures, au nombre de vingt environ, qui traversent la sclérotique de l'hémisphère postérieur de l'œil, plus ou moins près du nerf optique, cheminent d'arrière en avant dans l'épaisseur de la couche moyenne ou vasculeuse de la membrane, en se bifurquant plusieurs fois, et se divisent en trois sortes de

rameaux : 1° en *rameaux postérieurs*, qui, après s'être bifurqués encore un certain nombre de fois, acquièrent une grande ténuité et se continuent directement avec les *venæ vorticosæ ;* 2° en *rameaux internes*, qui forment un réseau capillaire situé immédiatement au-dessous du pigment, dans la membrane appelée *chorio-capillaire* ou *Ruyschienne ;* 3° enfin en *rameaux antérieurs*, qui se jettent dans le corps ciliaire et dans l'iris. Le *réseau capillaire* qui forme la couche interne de la choroïde est un des plus élégants et des plus serrés qui existent ; ses mailles n'ont que $0^{mm},005$ à $0^{mm},01$ de largeur, tandis que les capillaires qui les circonscrivent ont un diamètre de $0^{mm},009$, et naissent des vaisseaux plus volumineux en forme d'étoile. Chez les animaux pourvus d'un tapis, ce réseau est situé en dedans de ce dernier, et peut être isolé comme couche distincte; chez l'homme cette séparation réussit aussi partiellement sur des pièces fraîches et injectées. Ainsi que nous l'avons déjà dit, ce réseau ne s'étend en avant que jusqu'à l'ora serrata, où il fait place à des circonvolutions vasculaires un peu plus grosses (de $0^{mm},009$ de largeur) qui naissent des rameaux antérieurs des ciliaires courtes postérieures, et forment les procès ciliaires; dans ceux-ci, les vaisseaux sont si serrés, que sauf une substance amorphe qui sert à les soutenir, on n'y rencontre aucun autre tissu. De ces diverses régions et du muscle ciliaire, qui reçoit aussi quelques branches des artères mentionnées ci-dessus, le sang est ramené par les *vasa vorticosa*, situés plus superficiellement que les artères, et qui constituent quatre étoiles vasculaires ou tourbillons (quelquefois cinq ou six), deux supérieurs et deux inférieurs, et par quelques petites veines ciliaires courtes postérieures, qui perforent la sclérotique en arrière comme les artères.

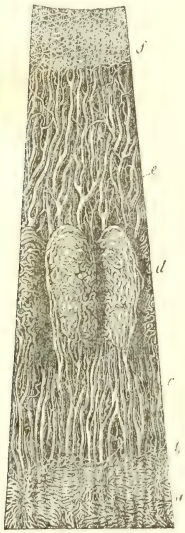

Fig. 311.

L'iris reçoit son sang par les artères de la choroïde, par les artères ciliaires longues, et enfin par les ciliaires courtes antérieures. Les premières fournissent des branches antérieures qui, passant entre les procès ciliaires, pénètrent directement dans l'iris, et d'autres qui, après avoir donné des branches aux procès, du bord et de l'extrémité antérieure de ces derniers se jettent également dans l'iris. Les *ciliaires longues*, au nombre de deux, perforent la sclérotique à droite et à gauche, un peu en avant des ciliaires courtes, cheminent dans la couche pigmentaire externe, jusqu'au tenseur de la choroïde, où elles se divisent en

Fig. 311. — Vaisseaux de la choroïde et de l'iris d'un enfant, d'après Arnold ; la préparation est vue par sa face interne, et à un grossissement de 10 diamètres. *a*, réseau capillaire de la partie postérieure de la choroïde, en arrière de l'ora serrata *b*; *c*, artères de la couronne ciliaire, destinées aux procès ciliaires *d*, et se jetant en partie dans l'iris *e*; *f*, réseau capillaire de la face interne du bord pupillaire de l'iris.

s'anastomosant avec les ciliaires antérieures, qui ont traversé la sclérotique au nombre de cinq ou six. Ces anastomoses, qui ont lieu dans la partie superficielle du muscle ciliaire, donnent naissance à un cercle artériel irrégulier, appelé *grand cercle artériel* de l'iris. De ce dernier, ou des branches qui servent à le former, partent une foule de ramuscules destinés au muscle ciliaire. En avant, le grand cercle artériel de l'iris fournit un nombre considérable de branches radiées et onduleuses qui se distribuent dans l'iris, et qui, de même que les artères de la choroïde dont nous avons parlé, ne forment qu'un petit nombre de vrais capillaires : ainsi on en voit une couche spéciale à la face postérieure du bord pupillaire, au-dessous du pigment (Arnold). Mais les troncs principaux se ramifient successivement jusqu'au bord de la pupille, où se recourbant en anse, ils se continuent avec les veines, sans former de capillaires et après avoir produit au voisinage de la petite circonférence de l'iris un second cercle artériel, plus irrégulier encore que l'autre, et qui porte le nom de *petit cercle artériel* de l'iris. Les *veines* de l'iris naissent des artères et capillaires mentionnés ci-dessus; elles affectent également une direction radiée, sauf de nombreuses anastomoses transversales, et s'ouvrent : 1° celles de la face postérieure de l'iris, dans les *vasa vorticosa;* 2° dans les veines ciliaires longues, et 3° d'après Arnold et Retzius, dans le canal de Schlemm, espace étroit et circulaire, situé entre les bords antérieurs de la choroïde et de la sclérotique, et qui verserait son sang à l'extérieur par les veines ciliaires antérieures. Thiersch prétend que le canal de Schlemm est un produit artificiel.

Les *nerfs* de la *membrane vasculaire* de l'œil sont également fort nombreux : ils sont destinés uniquement au muscle ciliaire et à l'iris. Ce sont les *nerfs ciliaires*, dont les troncs, au nombre de 15 à 18, perforent la sclérotique à sa partie postérieure, se dirigent d'arrière en avant, contenus dans les couches extérieures de la choroïde, ou même dans des sillons dont est creusée la sclérotique, et se divisent avant d'avoir atteint le muscle ciliaire. Dans l'épaisseur de ce muscle, ils forment un plexus serré d'où partent, d'un côté, une foule de filets pour le muscle ciliaire et la cornée, de l'autre, les nerfs de l'iris proprement dits. Ceux-ci cheminent avec les vaisseaux sanguins ; ils se divisent un grand nombre de fois, et s'anastomosent

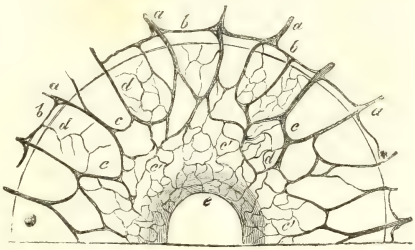

Fig. 312.

Fig. 312.—Nerfs d'une moitié d'iris d'un lapin, traitée par la soude. Grossissement de 50 diamètres. *a*, nerfs ciliaires ; *b*, anastomoses entre ces nerfs au bord ciliaire ; *c*, anastomoses en anse dans l'iris; *c*, réseaux qu'ils produisent dans la partie interne; *d*, terminaisons de quelques filets nerveux dans les portions externes de l'iris ; *e*, sphincter de la pupille.

fréquemment entre eux, notamment vers le bord pupillaire, où après des bifurcations et des formations d'anses répétées, ils se terminent probablement par des extrémités libres. Les éléments de tous ces nerfs sont, dans les troncs, des tubes moyens ou fins, de $0^{mm},005$ à $0^{mm},009$ de diamètre, dans l'iris, des tubes de $0^{mm},002$ à $0^{mm},005$ seulement.

§ 231. **Rétine.** — La *rétine*, ou *membrane nerveuse*, est la plus interne des membranes du globe ordinaire, et s'applique exactement contre la membrane vasculaire; ses éléments véritablement nerveux se terminent à l'*ora serrata* par un bord onduleux (*margo undulato-dentatus, s. ora serrata retinæ*), uni intimement à la choroïde d'une part, à la membrane hyaloïde de l'autre : mais la rétine se continue sur la portion ciliaire de l'hyaloïde par une couche celluleuse spéciale, dont nous donnerons plus loin la description.

La rétine est une membrane très délicate, presque transparente et hyaline à l'état frais, blanchâtre et opaque après la mort; elle commence à l'entrée du nerf optique, avec lequel elle se continue en partie : à ce niveau, elle a $0^{mm},2$ d'épaisseur. Plus en avant elle s'amincit, et ne mesure plus que $0^{mm},14$; près de son bord antérieur, enfin, elle se réduit à $0^{mm},09$, pour se terminer par un bord tranchant. Malgré ces différences d'épaisseur, la rétine présente partout les couches suivantes, qui se distinguent nettement de dehors en dedans : 1° la *couche des bâtonnets et des cônes;* 2° la *couche granuleuse;* 3° la *couche de substance nerveuse grise;* 4° l'*épanouissement du nerf optique*, et 5° la *membrane limitante.* Toutes ces couches, à l'exception de la dernière, qui conserve la même épaisseur dans toute son étendue, s'amincissent à leur partie antérieure comme la rétine considérée dans sa totalité.

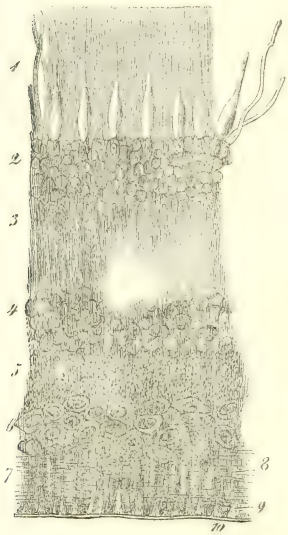

Fig. 313.

1. La *couche des bâtonnets et des cônes* (*stratum bacillorum, s. membrana Jacobi* (fig 313, 1) est une couche extrêmement remarquable, composée d'une infinité de corpuscules en forme de bâtonnets ou de cônes, qui réfractent fortement la lumière, et qui sont disposés avec une régularité merveilleuse. Avant les travaux de H. Müller (voy. plus loin), cette couche était fort mal interprétée chez les animaux, et n'avait été étudiée qu'incomplète-

Fig. 313. — Coupe verticale de la rétine humaine, pratiquée à $1^{centim.},5$ en avant de l'entrée du nerf optique. Grossissement de 300 diamètres. 1, couche des bâtonnets; 2, couche granuleuse externe; 3, couche intermédiaire; 4, couche granuleuse interne; 5, couche grise finement granulée; 6, couche de cellules nerveuses; 7, fibres du nerf optique; 8, fibres de Müller; 9, extrémités de ces fibres; 10, membrane limitante.

ment chez l'homme. Elle se compose de deux espèces d'éléments, les *bâtonnets* (*bacilli*), et les *cônes* (*coni*), qui, par leur réunion, forment une couche unique d'une épaisseur de 0mm,075 dans le fond de l'œil, de 0mm,065 plus en avant, et de 0mm,06 à la partie antérieure. La disposition générale de ces éléments est telle que les bâtonnets, qui sont les plus nombreux, ont tous leur grosse extrémité tournée en dehors, tandis que c'est précisément l'inverse pour les cônes. C'est ce qui explique pourquoi ces derniers, examinés superficiellement, semblent former une couche interne spéciale, très mince, et située entre les extrémités internes des bâtonnets. En dedans, la couche des bâtonnets se termine par une ligne assez nette, formée par la rencontre de saillies latérales que présentent ses éléments : c'est la *ligne de délimitation de la couche des bâtonnets*.

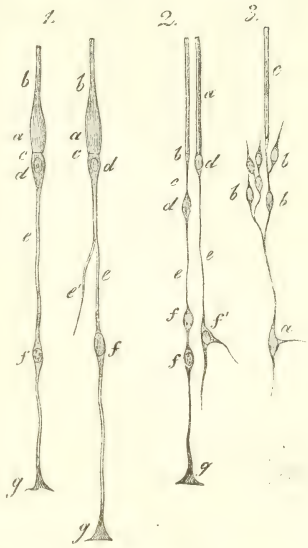

Fig. 314.

Les *bâtonnets* (fig. 315, 2) sont, chez l'homme, des corpuscules cylindriques, étroits, allongés, qui conservent la même largeur dans toute l'épaisseur de la couche, et qui, à leur extrémité interne, donnent naissance à un prolongement filiforme, que je nommerai la *fibre de Müller*, et par lequel ils se continuent avec les couches internes de la rétine. Chaque bâtonnet est un cylindre de 0mm,058 à 0mm,074 de longueur, et 0mm,0018 de largeur; son extrémité externe semble coupée transversalement, tandis que son bout interne se continue, au niveau de la ligne de délimitation de la couche des bâtonnets, en une pointe de 0mm,005 à 0mm,007 de longueur, séparée souvent par une ligne transversale très délicate du reste du bâtonnet, et qu'on doit regarder comme faisant déjà partie du prolongement du bâtonnet. Cette pointe se continue directement avec un filament extrêmement ténu, régulier

Fig. 314. — Éléments de la couche des bâtonnets et leurs connexions avec les fibres de Müller, chez l'homme. Grossissement de 350 diamètres.

1. *Cônes et fibres de Müller*. *a*, partie renflée du cône ou cône, proprement dit; *b*, bâtonnets qui les surmontent, et dont l'un est plus long; *c*, crête circulaire à l'extrémité interne du cône; *d*, renflement muni d'un noyau (corps de cellule) situé déjà dans la couche granuleuse externe; *e*, fibre de Müller avec laquelle ce renflement se continue; *e'*, prolongement latéral de cette fibre, se portant en dedans; *f*, grain (cellule) de la couche granuleuse interne; *g*, extrémité interne des fibres de Müller.

2. *Bâtonnets et fibres de Müller*. *a*, bâtonnets; *b*, crête transversale à leur extrémité interne; *c*, origine des fibres de Müller; *d*, éléments de la couche granuleuse externe, dont l'un est appliqué contre le bâtonnet; *e*, fibres de Müller dans la couche intermédiaire; *f*, grain qui présente un prolongement latéral; *g*, extrémité interne des fibres de Müller.

3. Élément de la couche granuleuse interne avec trois prolongements; le plus externe parmi ces prolongements se ramifie et porte plusieurs corpuscules de la couche externe *b*, et plusieurs bâtonnets, dont un seul a été dessiné.

et de $0^{mm},0005$ à $0^{mm},0007$ de largeur seulement; nous décrirons plus bas les connexions de ce filament avec les autres éléments de la rétine. — La matière qui forme les bâtonnets est transparente, homogène, et présente un léger éclat de graisse; elle est molle et flexible, et en même temps cassante, de sorte que la véritable longueur des bâtonnets ne peut être déterminée que sur des yeux très frais. Les bâtonnets sont des éléments d'une délicatesse extrême; l'eau suffit déjà pour leur faire subir les modifications les plus variées, au point de les rendre souvent méconnaissables : c'est ainsi qu'on les voit se recourber, se couder de diverses manières, s'enrouler sur eux-mêmes, se crisper, se rompre en deux ou plusieurs fragments, et donner issue à des gouttelettes d'un liquide transparent qu'on trouve souvent en quantités innombrables à la surface externe de la rétine, soit qu'elles proviennent des bâtonnets, soit qu'elles dérivent des cellules pigmentaires de la choroïde, dont la membrane s'est rompue. Une altération qu'on rencontre aussi très fréquemment est la suivante : la pointe, quand elle ne tombe pas, se gonfle, devient variqueuse, prend une forme lancéolée ou même celle d'une sphère sur laquelle est appliqué souvent un filament de diverses longueurs; en outre, on voit souvent l'extrémité mousse du bâtonnet recourbée en crochet ou légèrement renflée. Presque tous les réactifs altèrent considérablement les bâtonnets, et surtout leur partie renflée, qui, malgré sa plus grande largeur, est plus délicate que le filament. L'éther et l'alcool les contractent, les ratatinent et les rendent quelquefois méconnaissables; mais ils ne les dissolvent point, non plus que l'eau bouillante. L'acide acétique au 10e les raccourcit d'une manière subite, les gonfle irrégulièrement et les divise en gouttelettes transparentes, qui résistent d'abord à l'action de l'acide, mais disparaissent au bout d'un certain temps (les bâtonnets de la grenouille, sous l'influence de l'acide acétique, acquièrent un volume double ou même triple, et s'enroulent en général sur eux-mêmes). L'acide acétique concentré dissout les bâtonnets très rapidement; il en est de même des alcalis et des acides minéraux. L'acide chromique étendu, au contraire, les conserve assez bien, mais les ratatine un peu. Traités par une solution concentrée de sucre et l'acide sulfurique, les bâtonnets deviennent rouges; traités par la potasse ou la soude, ils prennent une couleur jaunâtre. — Ces caractères permettent de considérer les bâtonnets

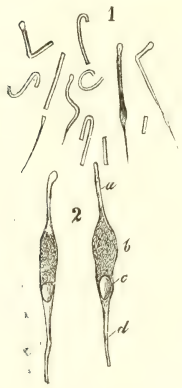

Fig. 315.

Fig. 315. — Altération des éléments de la couche des bâtonnets de l'homme.

1. Bâtonnets arrachés de leurs filaments, et présentant différents degrés de flexion, de courbure, de varicosités; quelques-uns sont rompus.

2. Deux cônes gonflés par l'acide chromique et renfermant une substance granuleuse et noyau brillant; l'un d'eux porte un bâtonnet tronqué, l'autre un bâtonnet renflé à une de ses extrémités. *a*, bâtonnet; *b*, cône; *c*, noyau; *d*, fibre de Müller arrachée. Grossissement de 350 diamètres.

comme formés d'une combinaison protéique, et constitués par un tube très délicat, renfermant une substance visqueuse et albumineuse.

Les *cônes* (fig. 314, 1 ; 315, 2) sont des bâtonnets un peu plus courts, qui, à leur extrémité interne, sont munis d'un corpuscule conique ou piriforme, et dont la longueur est égale à la moitié de l'épaisseur de la couche des bâtonnets ($0^{mm},015$ à $0^{mm},032$) et la largeur de $0^{mm},0042$ à $0^{mm},0065$. A l'état frais, les cônes sont composés d'une substance légèrement brillante, presque parfaitement homogène ou très finement granulée, et qui, sauf sa transparence plus grande, ressemble à celle des bâtonnets; elle s'altère aussi comme cette dernière, et en particulier se gonfle comme elle. Les bâtonnets qui surmontent les cônes, ou les *bâtonnets des cônes*, sont parfois aussi longs que les autres; d'autres fois ils sont un peu plus courts. Du côté opposé au bâtonnet, les cônes se continuent avec un renflement piriforme muni d'un noyau, et qu'on appelle *corpuscule du cône*. Ce dernier a $0^{mm},007$ de longueur, et se trouve déjà dans la couche granuleuse externe; un filament très ténu, analogue à celui des bâtonnets, le relie aux parties internes de la rétine.

Les bâtonnets et les cônes sont *disposés* les uns à côté des autres comme des pieux perpendiculaires à la rétine, de sorte qu'une de leurs extrémités est tournée en dehors, vers la choroïde, l'autre vers la couche granuleuse. Au voisinage de la tache jaune, les cônes forment une couche presque continue (fig. 316, 2); les bâtonnets ne leur sont interposés que sur un seul rang. Plus en dehors, les cônes s'écartent les uns des autres; la distance qui les sépare est d'abord de $0^{mm},005$ à $0^{mm},007$; à la partie antérieure de la rétine elle devient de $0^{mm},009$ à $0^{mm},01$ (fig. 316, 3), d'où il suit que plusieurs bâtonnets leur sont interposés. Vue par sa face externe, la couche des bâtonnets présente, quand la surface est au foyer du microscope, des vacuoles arrondies, plus ou moins rapprochées, remplies d'une substance transparente qui existe également entre les éléments de cette couche; dans ces vacuoles, qui correspondent aux cônes, on voit un petit cercle foncé, qui n'est que la face terminale ou la section apparente du bâtonnet du cône, et tout autour, les surfaces terminales des bâtonnets proprement dits, disposées comme les pièces d'une mosaïque, en séries simples ou multiples, et anastomosées en réseaux (fig. 316).

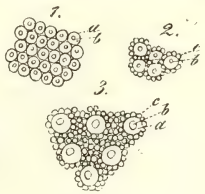

Fig. 316.

2. La *couche granuleuse* (*stratum granulosum*) (fig. 313, 3) est formée de corpuscules transparents, réfractant assez fortement la lumière, granuleux, et rendus opaques par l'eau. Ces corpuscules sont de forme sphérique ou ovalaire, et mesurent $0^{mm},05$ à $0^{mm},007$ en diamètre; ils figurent tantôt des

Fig. 316. — Couche des bâtonnets vue par sa face externe. 1. Sur la tache jaune (il n'y a que des cônes).

2. Sur la limite de la tache jaune.

3. A la partie antérieure de la rétine. *a*, cônes ou vacuoles qui leur correspondent; *b*, bâtonnets des cônes, dont la surface terminale est placée quelquefois sur un plan inférieur à celui des véritables bâtonnets. Grossissement de 350 diamètres.

noyaux libres, et tantôt des cellules presque entièrement remplies par un gros noyau ; mais, à mon avis, ils appartiennent tous à cette dernière catégorie. Sur des pièces conservées dans l'acide chromique, j'ai observé, en effet, que de deux côtés de chaque corpuscule part régulièrement un filament très fin, de $0^{mm},005$ à $0^{mm},0007$ de largeur; dans beaucoup de cas, on voit ce filament naître d'une ligne plus pâle qui entoure le corpuscule, si bien que ce dernier représente parfaitement une cellule ganglionnaire bipolaire. Chez l'homme, ces corpuscules forment toujours deux couches distinctes, l'une externe, plus forte, de $0^{mm},04$ à $0^{mm},054$ d'épaisseur (2), l'autre interne, plus mince (4), de $0^{mm},025$ à $0^{mm},054$, séparées l'une de l'autre par une *couche intermédiaire* (3) de couleur claire, finement granulée, et striée dans le sens de son épaisseur, qui est de $0^{mm},022$ à $0^{mm},08$. La couche granuleuse externe est constituée par les corpuscules externes ou *corpuscules des bâtonnets* (fig. 314, 2, *d*), en continuité avec les prolongements filiformes des bâtonnets, et par les *corpuscules des cônes* (fig. 314, 1, *d*) décrits plus haut ; les corpuscules de la couche interne, notablement plus gros que les premiers, sont en connexion avec les prolongements des bâtonnets ainsi qu'avec ceux des cônes.

3. La *couche de substance cérébrale grise* (fig 313, 5) est assez nettement délimitée du côté de la couche granuleuse, beaucoup moins vers la couche fibreuse, entre les éléments de laquelle elle s'insinue plus ou moins. Elle se compose partout : 1° d'une couche externe finement granulée et striée (la couche de fibres nerveuses grises de Pacini), et 2° d'une *couche interne de cellules nerveuses multipolaires*. Ces dernières ressemblent parfaitement à celles du cerveau, si ce n'est qu'elles sont plus claires ; elles varient entre $0^{mm},009$ et $0^{mm},034$ de diamètre, et sont le plus souvent piriformes ou arrondies, quelquefois aussi anguleuses ; toutes sont pourvues de 1 à 6 ou plus de 6 prolongements pâles et ramifiés, analogues à ceux des cellules du système nerveux central, prolongements que Bowman a observés le premier (*Lectures on the Eye*, p. 125) et qui ont été décrits ensuite par Hassall, Corti et moi Dans tous les cas où ces cellules nerveuses sont évidentes sur des coupes verticales, on voit un ou deux de leurs prolongements se diriger en dehors, et se perdre dans la couche granuleuse externe (voy. plus bas), tandis que les autres marchent horizontalement et tantôt se continuent avec de véritables fibres du nerf optique (Corti, Remak, moi, H. Müller), et tantôt

Fig. 317.

Fig. 317. — Deux cellules nerveuses de l'homme. Grossissement de 350 diamètres La plus petite présente deux prolongements dirigés vers l'extérieur et l'origine d'une seule fibre nerveuse variqueuse ; l'autre est munie d'un prolongement ramifié, qui se continue avec trois fibres nerveuses, et de deux prolongements qui ont été arrachés.

vont rejoindre d'autres cellules nerveuses (Corti). Les noyaux de ces cellules nerveuses se comportent comme ceux des cellules cérébrales : ils ont $0^{mm},007$ à $0^{mm},01$ de diamètre, et présentent habituellement un nucléole très distinct. La *couche de substance grise*, outre une substance fondamentale finement granulée, renferme : 1° les prolongements externes des cellules nerveuses, et 2° les prolongements qu'envoient les filaments des bâtonnets et des cônes vers les parties internes de la rétine. Elle a $0^{mm},032$ à $0^{mm},054$ d'épaisseur, tandis que, sur la tache jaune, les cellules nerveuses forment une couche de $0^{mm},092$ à $0^{mm},11$ d'épaisseur, qui va en diminuant d'arrière en avant, et se réduit enfin à quelques cellules isolées.

4. En dedans de la couche précédente on trouve les fibres qui résultent de l'*épanouissement du nerf optique* (fig. 313, 7). A partir du chiasma, dont nous avons dit un mot page 342, jusqu'à l'œil, ce nerf se comporte comme un nerf ordinaire ; ses fibres à contours foncés, qui ont beaucoup de tendance à devenir variqueuses, ont une largeur de $0^{mm},001$ à $0^{mm},005$, et sont réunies en faisceaux polygonaux, de $0^{mm},098$ à $0^{mm},13$ de largeur par un névrilemme ordinaire. Au moment où le nerf optique entre dans l'œil, sa gaîne se continue avec la sclérotique, qui présente une ouverture infundibuliforme à base extérieure, pour le passage du nerf : quant au névrilemme interne, il se perd dans le plan fibreux de la face interne de la sclérotique et de la choroïde, où il adhère avec la lame criblée dont nous avons parlé ; les tubes du nerf optique pénètrent donc dans l'intérieur de l'œil seuls et sans enveloppe de tissu conjonctif. Depuis le canal de la sclérotique jusqu'à la petite saillie ou *papille* que forme le nerf optique à la face interne de la rétine, ce nerf est encore blanc et formé de fibres à contour foncé ; dans leur trajet ultérieur, chez l'homme et chez beaucoup d'animaux, ces fibres sont transparentes, jaunâtres ou grisâtres, et analogues aux fibres les plus fines du système nerveux central ; elles ne mesurent plus alors, en moyenne, que $0^{mm},0014$ — $0^{mm},0018$; beaucoup d'entre elles ne comportent que $0^{mm},0005$ à $0^{mm},0009$ d'épaisseur, tandis que quelques-unes atteignent jusqu'à $0^{mm},002$, $0^{mm},0032$ et même $0^{mm},005$. Ce qui les distingue des autres terminaisons nerveuses pâles, c'est le manque de noyaux sur leur trajet, leur pouvoir réfringent un peu plus considérable et leur état constamment variqueux sur le cadavre : ces deux dernières circonstances permettent de conclure que ces fibres sont pourvues, sinon précisément d'une moelle analogue à celle des nerfs ordinaires, du moins d'un contenu en partie fluide et peut-être de nature graisseuse ; elles autorisent aussi à ranger les fibres nerveuses de la rétine à côté des éléments

Fig. 318.

Fig. 318 — Éléments qui forment l'épanouissement terminal du nerf optique chez l'homme. Grossissement de 350 diamètres. *a*, grosse fibre nerveuse évidente, présentant des varicosités ; *b*, fibre nerveuse fine ; *c*, fibres pâles, onduleuses et sans varicosités, appartenant probablement aux fibres de Müller.

les plus délicats de l'encéphale. Je n'ai jamais trouvé de cylindre de l'axe dans les fibres de la rétine; mais je crois avoir reconnu distinctement une gaîne sur les varicosités qu'on trouve si fréquemment rompues. Dans tous les cas, les fibres de la rétine ne se composent pas exclusivement, ni même principalement, de moëlle nerveuse ordinaire; car soumises à l'action de l'éther, n'importe par quel procédé, elles s'amincissent, il est vrai, mais deviennent plus nettes et plus foncées qu'auparavant. A cet état elles se gonflent de nouveau dans l'acide acétique froid, et se dissolvent dans les alcalis. On peut donc affirmer que les fibres de la rétine sont constituées principalement par une substance azotée.

Quant au *trajet* de ces fibres dans la rétine, il est certain que de la papille du nerf optique elles s'irradient dans toutes les directions, en formant une espèce de membrane continue qui s'étend jusqu'à l'*ora serrata retinæ*, et qui ne présente d'interruption que dans la région de la tache jaune. Les fibres qui composent cette membrane nerveuse sont réunies en faisceaux un peu aplatis, plus ou moins volumineux, en général de $0^{mm},02$ à $0^{mm},25$ de largeur; ces faisceaux ou bien s'anastomosent ensemble à angle aigu, ou bien marchent parallèlement les uns aux autres dans un assez long trajet. Au niveau de la *tache jaune*, une très faible portion des fibres optiques se dirigent en droite ligne vers l'extrémité interne de cette tache; les autres, beaucoup plus nombreuses, décrivent un arc de cercle d'autant plus considérable qu'elles sont plus antérieures, pour atteindre les côtés de la tache jaune. Toutes ces fibres se perdent entre les cellules nerveuses dans la profondeur de la tache, qui manque, par conséquent, de fibres superficielles; elles naissent très vraisemblablement des prolongements des cellules de cette région. Sur les côtés de la tache jaune, les fibres reprennent peu à peu leur trajet rectiligne. Pour ce qui est de leur *terminaison*, les recherches les plus récentes rendent plus que vraisemblable que *toutes ces fibres* se continuent avec les prolongements des cellules nerveuses



Fig. 319.

Fig. 319. — Trajet des fibres nerveuses dans le fond de l'œil. *a*, point d'entrée du nerf optique; *b*, tache jaune; *c*, fibres arquées sur les côtés de la tache; *d*, fibres arciformes marchant à la rencontre les unes des autres au côté interne de la tache jaune; *e*, *e*, fibres rectilignes marchant dans d'autres directions. Les points qu'on voit entre les fibres du nerf optique indiquent les extrémités des fibres de Müller, rangées en séries régulières.

de la rétine, disposition qui, dans le langage histologique ordinaire, sera traduite par ces mots : toutes les fibres naissent de ces cellules. L'*épaisseur* de la couche fibreuse de la rétine est de $0^{mm},2$ près de la papille, de $0^{mm},058$, $0^{mm},074$ à 10 ou 12 millimètres plus en avant, de $0^{mm},005$ à la partie la plus antérieure de la rétine et près de la tache jaune, de $0^{mm},074$ dans le fond de l'œil, de $0^{mm},014$ - $0^{mm},018$ à 5 millimètres en dehors de la tache jaune.

5. La *membrane limitante* (fig. 313, 10) est une pellicule délicate, intimement unie avec le reste de la rétine, et mesurant à peine $0^{mm},001$ d'épaisseur; quand on dilacère la rétine, ou sous l'influence des réactifs, il se détache quelquefois d'assez grands lambeaux de cette membrane, qui se montre complétement amorphe. La membrane limitante résiste longtemps aux acides et aux alcalis; tous ses autres caractères, du reste, la rapprochent des membranes hyalines, telles que la capsule cristalline.

La *tache jaune* est une région particulière de la rétine, de couleur jaune ou dorée, dont l'extrémité interne est à 2^{mm} - $2^{mm},5$ de distance du centre du nerf optique, et qui présente, vers sa partie moyenne, un peu plus près cependant de son extrémité interne, un point aminci, incolore, déprimé en fossette, de $0^{mm},13$ à $0^{mm},2$ de largeur. Le *pli central de la rétine*, admis par beaucoup d'auteurs sur la tache jaune, n'existe point dans les yeux frais : c'est ce que Virchow et moi nous avons constaté, après beaucoup d'autres, sur les yeux d'un supplicié. Il n'en est pas de même de la couleur jaune, qui dépend d'un pigment particulier dont sont imprégnés tous les éléments de la rétine, à l'exception de la couche des bâtonnets ; ce pigment pâlit dans l'alcool et dans l'eau au bout de quelques jours. Au niveau de la tache jaune, il n'existe point de couche continue de fibres nerveuses; la couche des cellules nerveuses, qui la sont très serrées les unes contre les autres, et forment plusieurs plans superposés comme ceux d'un épithélium pavimenteux, y est en contact immédiat avec la membrane limitante. Mais entre ces cellules cheminent également des fibres nerveuses, qui arrivent de la périphérie de la tache jaune pour se perdre dans cette dernière d'une manière encore mal observée, probablement en s'unissant avec les cellules nerveuses. La couche de substance grise finement granulée (*fibre griggie* de Pacini) existe dans les portions périphériques de la tache jaune, elle fait défaut à sa partie moyenne. Les deux couches granuleuses et la couche intermédiaire se retrouvent partout, à l'exception de la fossette centrale. D'après les observations de Henle, que je puis confirmer, les bâtonnets sont absents dans toute la tache jaune ; ils y sont remplacés par des cônes très serrés, plus longs et plus étroits ($0^{mm},005$ de longueur) que dans les autres régions, et portant à leur face externe un bâtonnet, qui est également plus mince. J'ai rencontré des prolongements des bâtonnets ou fibres de Müller sur toute la tache jaune, sauf la fossette centrale; je n'ai fait aucune recherche spéciale relativement au trajet de ces fibres, qu'il est impossible de suivre au delà de la couche granuleuse interne, et qu'on ne retrouve point dans les couches internes. Voici quelle est l'épaisseur des

diverses couches au niveau de la tache jaune : couche des cellules nerveuses, $0^{mm},92$ à $0^{mm},15$; couche grise finement granulée, $0^{mm},042$; couche granuleuse interne, $0^{mm},054$; couche intermédiaire, $0^{mm},08$; couche granuleuse externe, $0^{mm},054$; couche des cônes, $0^{mm},062$.

Outre les fibres du nerf optique, il existe dans la rétine un système de fibres très remarquable, *celui des fibres de Müller* ou *fibres radiées*, découvert en 1851 par H. Müller sur les animaux, et constaté également par moi, un an plus tard, chez l'homme.

Si, dans la description des fibres de Müller, on prend pour point de départ la couche des bâtonnets, on trouve que *les cônes et les bâtonnets sont tous unis aux éléments de la couche granuleuse.* Pour ce qui est des *cônes*, chaque *corpuscule de cône*, qu'on doit considérer comme le corps de cellule du cône, se prolonge en dedans sous la forme d'un filament pâle, très fin, de $0^{mm},0009$ à $0^{mm},0014$ de largeur, qui, après avoir traversé en ligne droite la couche granuleuse externe et la couche intermédiaire, se termine dans la couche granuleuse interne, où il s'unit avec un des éléments de cette couche (fig. 320, 1, *f*). Les mêmes connexions existent entre les bâtonnets et les couches granuleuses interne et externe ; elles présentent cependant quelques particularités. Un très petit nombre de bâtonnets, en effet, sont liés directement, comme les cônes, à un élément de la couche granuleuse (fig. 320, 2, *d*) ; la plupart se terminent en une pointe plus ou moins allongée (voy. plus haut) qui, après un trajet de $0^{mm},005$ à $0^{mm},007$, se continue avec un filament très fin, de $0^{mm},0005$ à $0^{mm},0007$ seulement de largeur,

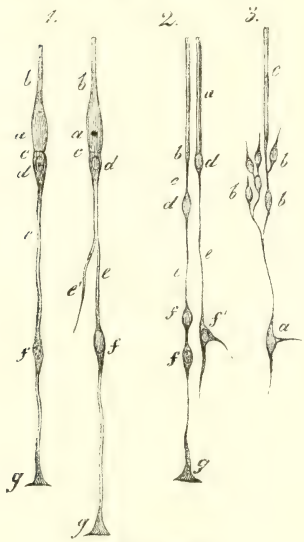

Fig. 320.

Fig. 320. — Éléments de la couche des bâtonnets et leurs connexions avec les fibres de Müller, chez l'homme. Grossissement de 350 diamètres.

1. *Cônes et fibres de Müller.* *a*, partie renflée du cône, ou cône proprement dit ; *b*, bâtonnets qui les surmontent, et dont l'un est plus long ; *c*, crête circulaire à l'extrémité interne du cône ; *d*, renflement muni d'un noyau (corps de cellule) situé déjà dans la couche granuleuse externe ; *e*, fibre de Müller avec laquelle ce renflement se continue ; *e'*, prolongement latéral de cette fibre, se portant en dedans ; *f*, grain (cellule) de la couche granuleuse interne ; *g*, extrémité interne des fibres de Müller.

2. *Bâtonnets et fibres de Müller.* *a*, bâtonnets ; *b*, crête transversale à leur extrémité interne ; *c*, origine des fibres de Müller ; *d*, éléments de la couche granuleuse externe dont l'un est appliqué contre le bâtonnet ; *e*, fibres de Müller dans la couche intermédiaire ; *f*, corpuscule qui présente un prolongement latéral ; *g*, extrémité interne des fibres de Müller.

3. Elément de la couche granuleuse interne avec trois prolongements ; le plus externe, parmi ces prolongements, se ramifie et porte plusieurs corpuscules de la couche externe *b*, et plusieurs bâtonnets, dont un seul a été dessiné.

et tellement délicat que la moindre action mécanique portée sur les bâtonnets en détermine la rupture au niveau de son origine ; c'est ce qui explique pourquoi jusqu'ici les observateurs n'avaient vu, pour ainsi dire, que les bâtonnets proprement dits, et pourquoi, quand ils avaient rencontré par hasard quelques fibrilles au bout des bâtonnets, ils les avaient considérées comme artificielles. Ces filaments, que depuis Hannover tous les auteurs ont à tort placés, ainsi que les pointes des bâtonnets, au côté externe de ces derniers, entrent en liaison, après un trajet plus ou moins long, avec les corpuscules de la couche granuleuse externe, c'est-à-dire que, si un corpuscule reçoit d'un côté le prolongement d'un bâtonnet, il fournit du côté opposé ou interne un filament semblable. Plus loin plusieurs de ces filaments se réunissent souvent, peut-être toujours, en un tronc unique ; fréquemment aussi ils sont interrompus dans leur trajet par un corpuscule ; ils donnent naissance, de la sorte, à une fibre progressivement plus grosse (fig. 320, 3), qui, de même que les prolongements des cônes, traverse la couche intermédiaire, qui doit à ces fibres son aspect strié, pour pénétrer dans la couche granuleuse interne et s'unir pareillement avec un des éléments de cette couche. Je crois avoir trouvé que c'est principalement, si ce n'est exclusivement, avec des corpuscules pourvus de trois prolongements ou plus que s'unissent ces fibres (fig. 320, 2, *f'*, 3, *a*).

Là ne se termine point le système des fibres radiées ; les prolongements qui unissent les cônes et les bâtonnets aux éléments des couches granuleuses, continuent leur trajet à travers toutes les couches internes de la rétine, et se terminent enfin sur la membrane limitante d'une manière toute spéciale. Dans cette seconde moitié de leur trajet, les fibres de Müller restent complétement isolées et séparées les unes des autres ; mais au voisinage des expansions du nerf optique, elles se disposent dans un ordre déterminé, un peu différent suivant les régions. Au fond de l'œil et aussi longtemps que les fibres du nerf optique forment des faisceaux séparés les uns des autres par de simples fentes, les fibres de Müller se réunissent en lames minces, dont l'étendue est en rapport avec la largeur de ces fentes ou mailles ; elles traversent ainsi toute l'épaisseur de la couche fibreuse, comme on peut s'en convaincre soit sur des coupes transversales à travers cette couche, soit sur des coupes

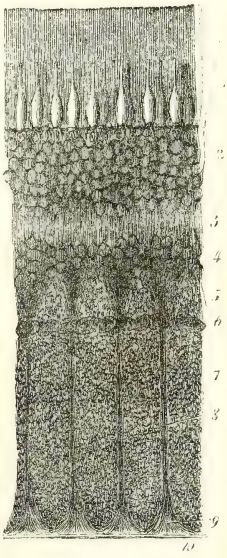

Fig. 321.

Fig. 321. — Section verticale de la rétine, près de l'entrée du nerf optique. Grossissement de 350 diamètres. Chez l'homme. 1, couche des bâtonnets ; 2, couche granuleuse externe ; 3, couche intermédiaire, 4, couche granuleuse interne ; 5, couche de substance grise ; 6, cellules nerveuses en couche simple ; 7, faisceaux des fibres du nerf optique, coupés en travers ; 8, fibres de Müller formant des lames minces entre ces faisceaux ; 9, terminaison des fibres de Müller sur la membrane limitante 10. (D'après la planche consacrée à la rétine dans les *Icones phys.* de Ecker.)

horizontales. Les premières (fig. 321) présentent une section transversale des faisceaux aplatis, très épais en partie, des fibres du nerf optique, représentées par des masses finement ponctuées, en forme de colonnes, et entre ces faisceaux se voient de profil les lames des fibres de Müller, figurées par de forts faisceaux de fibres. Les coupes horizontales, au contraire, montrent les mailles du plexus nerveux dans lesquelles on trouve les extrémités des fibres, figurées par des séries étroites de lignes et de points foncés qui, chez les animaux, sont souvent disposées régulièrement comme les barbes d'une plume. Plus en avant, où les mailles des plexus nerveux deviennent plus larges, les lames des fibres de Müller deviennent de plus en plus épaisses, et à la partie antérieure; enfin, ces lames, assez rapprochées les unes des autres et n'affectant plus aucune disposition spéciale, se dirigent vers la surface en formant une couche presque continue de points foncés, dans laquelle on ne voit d'interruption qu'au niveau des faisceaux de fibres nerveuses et aux endroits où se trouvent de grosses cellules nerveuses. *En dedans*, les fibres de Müller traversent encore la couche fibreuse, et se terminent sur la membrane limitante; mais leur véritable disposition est difficile à saisir, en raison de leur ténuité et de leur fragilité extrêmes. Mes observations me portent à admettre que ce sont les renflements triangulaires et comme coupés carrément, que nous avons vus, H. Müller et moi, et non les fréquentes bifurcations et ramifications que l'on rencontre, qui constituent les véritables terminaisons de ces fibres à leur extrémité interne. Quand on examine une rétine bien fraîche sur un pli ou sur une section verticale, ces extrémités apparaissent comme un bord transparent, large de $0^{mm},005$ à $0^{mm},007$, entre la membrane limitante et l'épanouissement du nerf optique : ce sont elles, à mon avis, qui ont fait admettre l'existence d'un épithélium dans cette région Les sphères transparentes que décrit Bowman (*Lect.*, fig. 15), ne sont autre chose que les extrémités internes des fibres de Müller; ces extrémités, quand elles se recouvrent mutuellement, et surtout quand elles sont gonflées par l'eau, donnent l'image de corpuscules arrondis juxtaposés. Les extrémités tronquées des fibres de Müller reposent sur la face externe de la membrane limitante; sur des pièces conservées dans l'acide chromique, il n'est pas rare d'obtenir des portions de cette membrane encore unies aux fibres de Müller, bien que l'adhérence entre les deux ordres d'éléments soit loin d'être intime; car sur des pièces fraîches, ou même traitées par des réactifs, le système des fibres radiées se détache, en général, de la membrane limitante avec une extrême facilité.

Fig. 322.

Fig. 322. — Structure de la rétine de l'homme; éléments grossis 350 fois. *a*, grosse cellule nerveuse; *b*, prolongement de cette cellule dirigé en dehors, vers un corpuscule de la couche interne *c* (cellule à noyau); *d*, fibre de Müller qui, de la couche des bâtonnets, s'étend jusqu'à ce corpuscule; *e*, autre prolongement de cette cellule nerveuse qui se continue sans doute avec une fibre du nerf optique.

Le *système des fibres radiées de la rétine se continue avec les cellules nerveuses* de cette membrane. Ce fait, qui depuis longtemps m'avait paru probable, a été démontré directement, dans ces dernières années, par H. Müller et moi (voy. *Mémoire de félicitation à Tiedemann*, p. 12 et mon *Anat. microsc.*, II, 2, p. 703). Les prolongements externes de ces cellules (voy. p. 678) sont unis aux corpuscules de la couche granuleuse interne. Dans la tache jaune, les fibres de Müller se terminent simplement sur les cellules nerveuses (fig. 322), tandis que dans les autres régions, on voit partir d'un corpuscule de la couche interne un filament pour une cellule nerveuse, un autre pour la membrane limitante, comme l'indique la figure 323, montrant d'une manière schématique les connexions probables entre les divers éléments de la rétine.

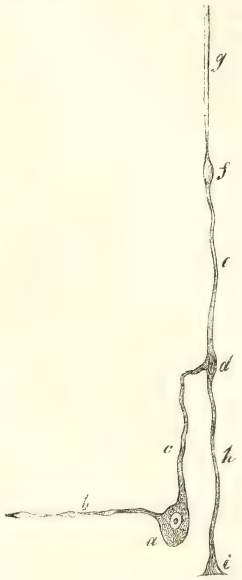

Fig. 323.

Les *vaisseaux* de la rétine naissent de l'artère centrale de la rétine, qui, placée au centre du nerf optique, pénètre dans l'œil en traversant le sommet de la papille du nerf optique, et se divise immédiatement en quatre ou cinq branches principales qui se ramifient à leur tour. Situées d'abord au-dessous de la membrane limitante, les ramifications de l'artère centrale pénètrent, à travers la couche fibreuse, dans celle de la substance grise, s'étendent, en formant d'élégantes arborisations, jusqu'à l'ora serrata, et se terminent dans un réseau circulaire à mailles assez larges, formé de capillaires très fins (de $0^{mm},005$ à $0^{mm},007$) et situé principalement dans la couche de substance grise, en partie aussi dans la couche fibreuse. Chez les animaux, le point de départ des *veines* de la rétine est un *cercle veineux* incomplet qui se trouve près de l'ora serrata ; de là les veinules vont d'avant en arrière, en accompagnant les artères ; elles se réunissent pour former la *veine centrale*, qui sort de l'œil avec l'artère de ce nom. — Au niveau de la tache jaune, on ne trouve point de vaisseaux un peu volumineux, mais seulement de nombreux capillaires. — Je n'ai jamais rencontré de filets nerveux sur les vaisseaux de la rétine ; mais sur la face externe des gros vaisseaux, j'ai vu çà et là des traces d'un tissu de fibres qui les accompagnait, et qui ressemblait fort au tissu conjonctif réticulé de l'embryon.

Fig. 323. — Figure schématique destinée à faire comprendre les rapports probables entre les cellules, les bâtonnets et les fibres de Müller. *a*, cellule nerveuse ; *b*, fibre du nerf optique ; *c*, prolongement externe de la cellule, se continuant avec un corpuscule de la couche interne *d* ; *e*, fibre de Müller qui de ce corpuscule se rend à un autre *f*, faisant partie de la couche externe, et à un bâtonnet *g* ; *h*, extrémité interne de la fibre de Müller, avec son renflement *i*.

Se fondant sur une courte communication faite dans le *Berlin. Monatsber.*, 1853, 12 mai, Remak s'arroge la découverte de l'origine des fibres du nerf optique, celle de la pluralité des couches de cellules nerveuses sur la tache jaune (Remak dit seulement « qu'elle (la tache) *se compose de cellules nerveuses* »), et celle de la composition fibrillaire de la couche grise finement granulée (*Compt. rend.*, séance du 31 octobre 1853). Dès 1850, par conséquent bien avant Remak, Corti avait annoncé (*Müll. Arch.*, p. 274) l'origine réelle des fibres du nerf optique, origine que H. Müller a confirmée en 1852 (*Würz. Verh.*, II, p. 216). De même, les nombreuses cellules nerveuses de la tache jaune sont déjà décrites dans l'ouvrage de Bowman (*Lectures*, p. 92), et les fibrilles de la couche grise ont été mentionnées depuis fort longtemps par Pacini. Dans une communication récente (*Allgem Med. Centralz.*, 1854, n° 1), Remak assigne aux fibrilles de la couche grise un trajet postéro-antérieur, tandis que ces filaments, qui, à ma connaissance, ne se composent que de fibres radiées et des prolongements externes des cellules nerveuses, marchent certainement en grande majorité dans la direction de l'épaisseur de la rétine. Remak admet les fibres radiées, mais il avance à tort qu'elles forment la membrane limitante, qui, comme je l'ai montré, se sépare d'elles très facilement, et présente d'ailleurs une composition chimique toute différente. Remak a méconnu les liaisons entre les fibres radiées et les corpuscules de la couche interne, qu'il considère avec moi comme des cellules ganglionnaires ; il n'a pas vu non plus les connexions entre les corpuscules et les prolongements des cellules nerveuses. Comme d'ailleurs Remak a négligé l'étude des propriétés chimiques des fibres radiées, on comprend qu'il ait pu les considérer comme un simple appareil de protection (formé de tissu conjonctif et élastique) pour la rétine, opinion qui est insoutenable, comme on peut le voir dans mon *Anatom. microsc.*, II, 2, p. 628. Au niveau de la tache jaune, Remak n'a trouvé que des cônes et des cellules ganglionnaires ; il est certain, cependant, que la couche granuleuse tout entière, avec ses trois subdivisions, s'y rencontre. Il prétend que les globules ganglionnaires ont des gaînes solides qui se continuent avec les cônes ; Müller et moi nous n'avons rien vu de ces gaînes qui, en général, ne se trouvent dans aucune partie de la rétine ; nous avons constaté seulement, comme il a été dit plus haut, que les prolongements externes des cellules elles-mêmes sont reliés aux corpuscules de la couche interne, et conséquemment aux cônes.

Dans un excellent travail publié récemment par M. de Vintschgau, on trouve la confirmation de la plupart des faits annoncés par Corti, H. Müller et moi. Vintschgau a vu que les fibres du nerf optique naissent de cellules nerveuses, et que les fibres radiées sont également unies en partie à ces mêmes cellules. Ce que Vintschgau décrit comme un corpuscule à la face externe des cônes, n'est autre chose qu'un bâtonnet de cône ratatiné. Je ne puis accorder non plus que la couche de cellules nerveuses soit dépourvue de vaisseaux, ni que la couche intermédiaire renferme des vésicules spéciales.

La publication la plus récente sur la rétine est celle de Blessig (*De retinæ textura disq. microsc.*, Dorpati, 1855) ; ce travail, manqué dans son ensemble, fait connaître cependant quelques faits importants relatifs à la nature chimique des éléments de la rétine. Blessig range tous les éléments de la rétine, à l'exception des fibres du nerf optique, dans la classe des tissus conjonctifs. Dire qu'il n'a pas vu seulement les cellules ganglionnaires de la rétine, c'est rendre toute critique superflue.

Relativement aux fonctions de la rétine, je me bornerai aux remarques suivantes, en renvoyant, pour plus de détails, à mon *Anat. microsc.*, II, 2, § 281. Les bâtonnets et les cônes me paraissent être les seuls éléments impressionnables à la lumière ; ils transmettent leurs états, par l'intermédiaire des fibres de Müller, qui agissent comme un appareil conducteur, aux cellules nerveuses, qui doivent être considérées comme un ganglion étendu en membrane, et qui très vraisemblablement constituent l'organe central de la perception de lumière. Cet appareil central et le cerveau sont unis ensemble par un second système conducteur, les fibres du nerf optique, qui ont aussi pour fonction d'établir une liaison entre les deux rétines. Cette manière de voir est basée

sur les rapports constatés entre les éléments de la couche des bâtonnets et les cellules nerveuses, et sur l'absence d'une couche continue de fibres optiques au niveau de la tache jaune; sur le défaut de sensibilité du point d'entrée du nerf optique ; sur l'impossibilité de placer dans les cellules nerveuses ou dans la couche granuleuse le siége de la perception de lumière, attendu que sur la tache jaune, en particulier, ces éléments forment plusieurs couches superposées; enfin, sur la coordination spéciale des bâtonnets et des cônes, et sur le rapport qui existe entre le volume de ces éléments et celui des plus petits objets visibles.

§ 232. **Du cristallin.** — Le *cristallin* (*lens cristallina*), est une masse parfaitement transparente, en connexion, par sa face postérieure, avec le corps vitré, par son bord, avec la terminaison de l'hyaloïde ou zone de Zinn. Il présente à considérer le cristallin proprement dit et la capsule cristalline.

La *capsule cristalline* (*capsula lentis*), est formée de deux éléments : la *membrane de la capsule* et l'*épithélium*. La première est une membrane complétement amorphe, hyaline, très élastique, qui enveloppe exactement le cristallin et le sépare des parties voisines. Quand on plonge dans l'eau un cristallin avec sa capsule, celle-ci se distend considérablement, preuve que, malgré son apparence homogène, elle est très perméable aux liquides, et que l'absence de vaisseaux dans le cristallin n'empêche en aucune façon les liquides extérieurs de pénétrer dans cet organe pour servir à sa nutrition. La capsule cristalline a $0^{mm},01$ à $0^{mm},018$ d'épaisseur dans sa moitié antérieure ; derrière les insertions de la zone de Zinn, elle s'amincit brusquement et ne mesure plus que $0^{mm},005$ à $0^{mm},007$. Elle se laisse facilement déchirer ou traverser par un instrument piquant ou tranchant ; mais elle oppose aux instruments mousses une résistance notable. Quand on fait une ponction sur la capsule cristalline intacte, on voit la membrane se rétracter en vertu de son élasticité et souvent expulser le cristallin. Les caractères microchimiques de la capsule cristalline sont les mêmes que ceux des autres membranes hyalines ; suivant Strahl (*Arch. f. phys. Heilk.*, 1852), cependant elle se dissoudrait dans l'eau bouillante. — L'*épithélium* de la capsule cristalline tapisse, non la face externe de la membrane, comme Brücke l'indique à tort, mais bien sa face interne, celle qui touche au cristallin ; il forme *sur la moitié antérieure* de la capsule une couche simple de belles cellules polygonales, qui ont $0^{mm},014$ à $0^{mm},02$ de largeur, et renferment un noyau sphérique dans leur intérieur. Après la mort, les éléments de cet épithélium se dissocient très rapidement, se gonflent en vésicules sphériques et transparentes, dont un grand nombre crèvent ; en même temps un peu d'humeur aqueuse pénètre dans l'intérieur de la capsule, et de là résulte ce qu'on a appelé l'*humeur de Morgagni*. Pendant la vie, cette humeur n'existe point, et l'épithélium est appliqué immédiatement sur le cristallin.

Le *cristallin proprement dit* se compose, dans toute son épaisseur, d'éléments allongés, aplatis, à six pans, de $0^{mm},0052$ à $0^{mm},01$ de largeur sur $0^{mm},02$ à $0^{mm},03$ d'épaisseur ; ces éléments, qu'on connaît généralement sous le nom de *fibres du cristallin*, sont d'une transparence parfaite,

mous, flexibles et notablement visqueux ; en réalité, ce sont des *tubes creux*, à parois très minces, qui renferment une substance transparente, visqueuse et de nature albumineuse ; pendant la dilacération, cette substance s'échappe de son enveloppe et forme des gouttelettes transparentes et irrégulières qu'on rencontre toujours en grande quantité, quand on examine les fibres superficielles du cristallin. Il serait donc plus convenable de donner le nom de *tubes* aux éléments du cristallin. Au point de vue chimique, ces tubes présentent cette particularité, que toutes les substances qui coagulent l'albumine, les rendent plus foncés et plus distincts ; aussi tous ces réactifs, et notamment l'acide nitrique, l'alcool, la créosote et l'acide chromique, conviennent-ils parfaitement pour l'étude du cristallin. Les alcalis caustiques, au contraire, dissolvent rapidement les tubes du cristallin, que l'acide acétique altère aussi très promptement. Dans les couches centrales du cristallin, qu'on appelle aussi *noyau du cristallin*, les fibres sont plus denses, plus étroites et plus foncées que dans les couches molles extérieures ; elles cessent aussi d'y présenter une cavité visible. Les tubes du cristallin s'unissent entre eux par simple juxtaposition ; ils sont disposés de telle sorte que toujours leurs faces sont parallèles aux surfaces du cristallin, et que leurs bords tranchants remplissent les intervalles laissés par les tubes voisins ; il résulte de là, ce que montre la fig. 324, 2, que dans l'épaisseur du cristallin chaque tube est entouré de six autres, et qu'une section transversale des tubes donne l'apparence d'une mosaïque dont toutes les pièces seraient des hexagones. Les bords et les faces des tubes sont généralement un peu inégaux, quelquefois même dentelés ; chez certains animaux, chez les poissons entre autres, ces dentelures sont très marquées. Il s'ensuit que les fibres sont unies plus solidement par leurs bords que par leurs faces, et que le cristallin se divise plus facilement en lames parallèlement à ses faces, qu'en segments dans le sens de son épaisseur. C'est pourquoi on a considéré le cristallin comme formé de feuillets emboîtés les uns dans les autres comme les couches d'un oignon ; mais il ne faut point oublier que ces feuillets n'ont absolument rien de régulier et sont toujours formés de plusieurs couches de fibres. Un fait plus important peut-être, au point de vue physiologique, c'est

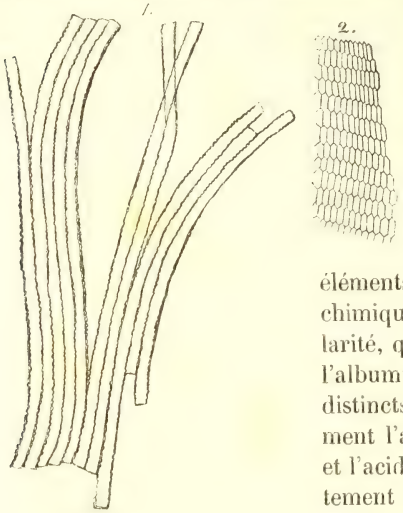

Fig. 324.

Fig. 324. — Tubes ou fibres du cristallin. 1, chez le bœuf, avec des bords légèrement dentelés; 2, section transversale des tubes du cristallin de l'homme. Grossissement de 350 diamètres.

que les éléments du cristallin sont disposés avec plus de régularité encore dans le sens de l'épaisseur de l'organe ; de telle sorte que partout ils se recouvrent exactement, et qu'on pourrait se représenter le cristallin comme formé d'une infinité de segments perpendiculaires à sa surface et de la largeur d'une fibre du cristallin.

Les tubes qui composent chaque lame sont disposés de manière à partir tous du centre de la lame, pour se rendre à son bord en suivant la direction du rayon ; arrivés au bord, ils se recourbent en anse pour gagner la face opposée. Aucune fibre, cependant, ne fait un demi-tour complet autour du cristallin, en allant, par exemple, du milieu de la face antérieure à celui de la face postérieure. En d'autres termes, les fibres du cristallin n'arrivent point jusqu'au centre des deux faces ; elles se terminent à la périphérie d'une *sorte d'étoile* qui s'y voit. Chez le fœtus et le nouveau-né, chaque étoile du cristallin, facile à voir à l'œil nu, présente trois rayons qui convergent régulièrement sous des angles de 120 degrés. Sur l'étoile antérieure, deux rayons sont tournés en bas, et le troisième en haut : c'est le contraire pour l'étoile postérieure, qui semble, par conséquent, avoir subi une rotation de 60° autour de son axe. Or, les tubes qui partent du centre de l'étoile antérieure n'atteignent, sur la face postérieure, que les extrémités des trois rayons de l'étoile ; et réciproquement, les fibres qui naissent du pôle postérieur, s'arrêtent avant de toucher le pôle antérieur. Il en est de même des fibres situées entre celles que nous venons d'examiner : d'où il suit qu'aucune d'elles ne mesure deux fois le rayon, et que toutes les fibres d'une même couche présentent exactement la même longueur. Ce qui pré-

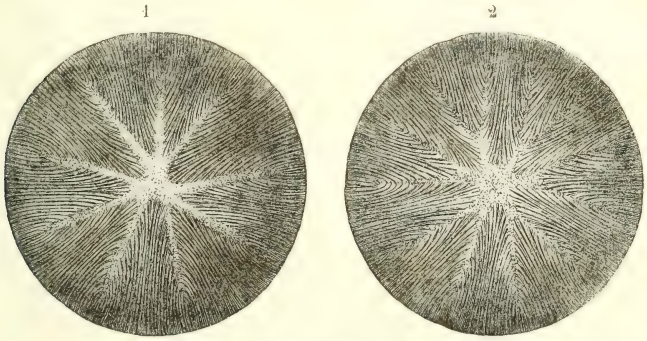

Fig. 325.

cède s'applique parfaitement au noyau du cristallin, chez l'adulte ; dans les couches superficielles, au contraire, les étoiles y paraissent plus compliquées et pourvues de 9 à 16 rayons de diverses longueurs, rarement réguliers, parmi lesquels on peut distinguer cependant des rayons principaux. Natu-

Fig. 325. — Cristallin de l'adulte, d'après Arnold, montrant les étoiles. 1, face antérieure ; 2, face postérieure.

rellement e trajet des fibres devient par là plus compliqué, d'autant plus que, sur ces étoiles, les fibres qui viennent s'insérer sur les côtés des rayons, se recourbent en arc de cercle les unes vers les autres, de sorte que ces rayons sont comme pennés ou représentent des tourbillons (*vortices lentis*). Mais le trajet général des fibres est exactement le même que chez l'enfant, c'est-à-dire que là encore les deux étoiles ne se correspondent point et qu'aucune fibre ne va d'un pôle à l'autre. La substance des étoiles n'est point composée de tubes; elle est finement granulée, et en partie homogène; et comme les étoiles traversent toutes les couches, on voit qu'il existe dans chaque moitié du cristallin trois lames ou plus, perpendiculaires aux faces, et qui ne sont pas fibreuses (*central planes*, Bowman). Les tubes s'élargissent au voisinage des étoiles, mais ne se confondent point les uns avec les autres; ils se terminent par des renflements en massue ou fusiformes qui, vus de face, représentent souvent des polygones très élégants (voy. mon *Anat. micr.*, II, 2, fig. 416).

Les tubes du cristallin sont quelquefois finement striés dans le sens de la longueur, parfois aussi en travers ; mais ces stries ne se rapportent ni à des fibres, ni à des cellules. Les fibres superficielles du cristallin présentent chacune, au voisinage du bord de la lentille, *un beau noyau*, qui devient de plus en plus petit à mesure qu'on examine des fibres plus profondément situées, et qui finit par disparaître complétement. Sur des tranches de cristallins desséchés, Thomas a observé deux ou trois systèmes de lignes concentriques, qui, d'après Czermak, peuvent être expliquées par l'arrangement régulier des fibres du cristallin.

§ 233. **Corps vitré.** — Le *corps vitré* (*corpus vitreum*) remplit complétement l'espace qui sépare le cristallin de la rétine. A l'exception du point d'entrée du nerf optique, où ils sont unis ensemble d'une manière assez intime, le corps vitré et la rétine sont simplement juxtaposés; les adhérences sont, au contraire, très solides entre le corps vitré, d'une part, la couronne ciliaire et le cristallin de l'autre. La membrane d'enveloppe du corps vitré, ou *membrane hyaloïde*, très mince, délicate, transparente et à peine reconnaissable au microscope dans toute sa portion qui est en arrière de l'*ora serrata*, devient un peu plus épaisse dans sa partie antérieure (fig. 304, I), qui, sous le nom de *portion ciliaire de l'hyaloïde*, ou *zone de Zinn*, s'étend jusqu'au bord du cristallin et se confond avec la capsule de cette lentille. Dans cette portion de son trajet, elle se divise en deux lames, l'une postérieure (*v*), qui s'unit à la capsule cristalline un peu en arrière du bord du cristallin, où elle cesse de former une membrane distincte, de sorte que la paroi postérieure de la capsule cristalline touche immédiatement au corps vitré; l'autre, antérieure (*u*), adhérente aux procès ciliaires, qui forme la zone de Zinn proprement dite et se fixe sur la capsule cristalline un peu en avant de la circonférence du cristallin. Ces deux lames et le bord du cristallin circonscrivent un espace circulaire, de forme prismatique triangulaire, connu sous le nom de *canal de Petit*. Ce canal, qui contient un peu de sérosité transparente, est très étroit pendant la vie, attendu que sa paroi anté-

rieure ou la zone de Zinn, en tant qu'elle est unie aux procès ciliaires, présente un nombre considérable de plis correspondant à celui des procès, qui viennent presque au contact de la paroi postérieure. Ces plis sont encore visibles là où la zone, abandonnant les procès ciliaires, passe sur le bord du cristallin, pour contribuer à former la paroi postérieure de la chambre postérieure de l'œil; aussi la zone de Zinn s'insère-t-elle sur la capsule cristalline, non suivant une ligne droite, mais suivant une ligne un peu onduleuse.

Les efforts que l'on a faits dans ces derniers temps pour déterminer la *véritable structure du corps vitré* nous font espérer qu'on a enfin approché de la vérité. Brücke avait admis que le corps vitré est composé de lames concentriques, analogues à celles d'un oignon, et séparées par un liquide gélatineux. Cette opinion a été réfutée par Bowman, qui a montré qu'une solution d'acétate de plomb, mise en usage par Brücke pour la démonstration de ces lames, donne l'apparence de couches superposées, non-seulement à partir de la surface du corps vitré, mais à partir d'une surface de section quelconque, et que par conséquent l'existence de ces lames n'est nullement prouvée. Nous nous rangerions plus volontiers à l'opinion de Hannover, qui admet qu'il existe dans le corps vitré de l'homme, traité par l'acide chromique, une multitude de cloisons étendues de la surface vers l'axe du corps vitré; de sorte que, sur une coupe transversale, on verra une foule de lignes qui rayonnent autour du centre, et que le tout présente une certaine analogie avec une orange (chez les mammifères, Hannover a vu des lames concentriques comme celles d'un oignon, fig. 326, B); du moins, d'après Bowman (*Lectures*, p. 97, fig. 5), le corps vitré du nouveau-né, traité par l'acide chromique, présente-t-il exactement cet aspect alvéolaire. Mais il est à remarquer que, suivant le même auteur, la disposition est notablement différente dans l'œil de l'adulte, lequel, traité par l'acide chromique, pré-

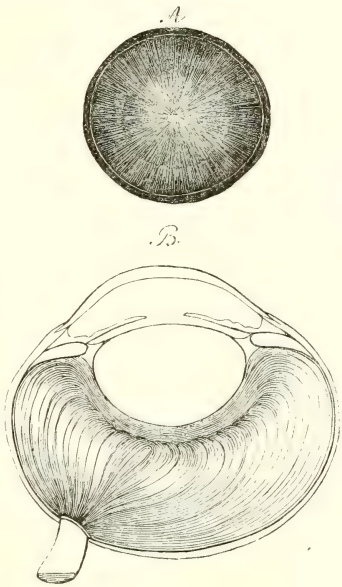

Fig. 326.

Fig. 326. — Segments du corps vitré durcis dans l'acide chromique. A. Section transversale de l'œil humain, faite perpendiculairement à son axe; on y voit les stries radiées du corps vitré.

B. Section d'un œil de cheval parallèle à l'axe et dans un plan horizontal, destinée à montrer les couches concentriques du corps vitré. D'après Hannover.

senterait extérieurement quelques lames concentriques, plus en dedans des cloisons rayonnantes irrégulières, et enfin au centre une cavité irrégulière. Si l'on ajoute que les lames produites par l'acide chromique ne peuvent pas non plus être démontrées comme des membranes véritables, et que le corps vitré à l'état frais n'en présente aucune trace, on sera tenté de ne pas donner une grande valeur aux aspects produits par ce nouveau réactif.

Une idée plus exacte de la structure du corps vitré paraît découler de l'histoire du développement de cet organe. On sait depuis longtemps que, chez le fœtus, le corps vitré reçoit des vaisseaux à sa surface et dans son intérieur, et l'on aurait pu conclure de là qu'il devait exister un tissu servant de support à ces vaisseaux ; mais, avant ces dernières années, personne n'avait cherché à vérifier cette supposition au moyen du microscope. Bowman, le premier (*Lectures*, p. 97, fig. 7 et p. 100), a montré que le corps vitré du nouveau-né a une structure fibreuse spéciale et très distincte, qu'il se compose d'un réseau très serré de fibres qui, à leurs points de jonction, sont munies de corpuscules opaques en forme de noyaux, d'où résulte une grande analogie d'aspect avec l'organe adamantin (c'est-à-dire le tissu conjonctif gélatineux de celui-ci) du sac dentaire embryonnaire. Les résultats des recherches récentes de Virchow concordent assez bien avec ces données; d'après cet auteur, le corps vitré d'un embryon de cochon long de 4 pouces est formé d'une substance muqueuse homogène, légèrement striée par places, dans laquelle sont disséminées, à intervalles égaux, des cellules à noyau granulées et sphériques. A la périphérie du corps vitré, se trouve une membrane délicate, couverte de réseaux vasculaires très élégants, et traversée par un lacis aréolaire de fibres, avec des noyaux aux points de jonction et des mailles remplies d'un mucus gélatineux, dans lequel sont disséminées des cellules arrondies. Cette disposition et la présence du même mucus dans le corps vitré de l'adulte ont déterminé Virchow à ranger le tissu du corps vitré de l'embryon dans la classe des tissus muqueux, auxquels j'ai donné le nom de *tissus conjonctifs gélatineux* (§ 25), et à admettre que dans le cours du développement, sa structure se modifie de telle sorte que les cellules disparaissent, et que la substance intercellulaire seule persiste. Quant à moi, je trouve simplement dans le corps vitré de l'embryon, chez l'homme et chez les animaux, ainsi que dans celui des jeunes sujets, une substance fondamentale homogène et muqueuse, et dans cette substance, des cellules à noyau arrondies ou oblongues, granulées, de $0^{mm},009$ à $0^{mm},02$ de diamètre et placées assez régulièrement à des intervalles de $0^{mm},02$, $0^{mm},05$ et même $0^{mm},07$. J'ai rencontré aussi dans cet organe des cellules étoilées anastomosées, mais seulement à la face externe de la membrane hyaloïde ; lorsque les vaisseaux sanguins de la face externe de l'hyaloïde avaient commencé à charrier du sang, ces cellules avaient avec eux des connexions évidentes, et paraissaient être des capillaires en voie de formation. Quant aux membranes décrites par Hannover, le microscope ne m'en a jamais montré aucune trace certaine ;

or, je ne crains pas d'affirmer que ces membranes, si elles existaient, se reconnaîtraient, sur des plis, tout aussi bien que l'hyaloïde elle-même, qui est excessivement fine. Dans le corps vitré de l'adulte, je n'ai retrouvé le plus souvent, de ces éléments primitifs, que la substance fondamentale homogène; les cellules avaient disparu, et ce n'est que dans quelques cas que j'en ai reconnu vaguement çà et là quelques-unes, notamment dans les parties voisines du cristallin et de la membrane hyaloïde en général. Je tire de là cette conclusion que le corps vitré présente, à la vérité, dans les premiers temps de la vie, une certaine structure qui rappelle en quelque sorte celle du tissu cellulaire embryonnaire, mais que dans la suite toute trace de structure disparaît, au moins dans les couches internes du corps vitré, qui alors n'est formé que d'un mucus plus ou moins consistant (voy. § 25).

Zone de Zinn. — Au niveau de l'ora serrata, la membrane hyaloïde contracte des rapports très intimes avec la rétine, et celle-ci avec la choroïde, de sorte qu'il est très difficile de déterminer la véritable disposition de la zone de Zinn. Lorsqu'on met à nu la face externe de cette dernière, on la trouve presque toujours couverte, en certains points, d'une quantité plus ou moins considérable de pigment, provenant des procès ciliaires. En examinant des endroits où il n'y a pas de pigment, on reconnaît que la couche la plus extérieure de la zone est une membrane grisâtre, dont l'étendue est exactement celle des adhérences entre les procès ciliaires et la zone, et qui se termine en avant par un bord irrégulier, légèrement festonné. Le microscope fait voir dans cette couche, même quand elle paraît complétement transparente, un nombre considérable, surtout en avant, de cellules pigmentaires de la choroïde, rangées en séries; ces cellules, qui ont principalement leur siége dans les plis qui contenaient les procès ciliaires, donnent à l'ensemble une apparence striée. En dedans de ces cellules pigmentaires, on trouve une couche de cellules à noyau transparentes, souvent très pâles, polygonales ou cylindriques, de $0^{mm},014$ à $0^{mm},027$ de diamètre; cette couche n'est jamais complète, elle s'enlève toujours partiellement avec les procès ciliaires, sur lesquels Henle et d'autres l'ont déjà observée. Elle appartient à la rétine et non à l'hyaloïde, et peut très bien être appelée *portion ciliaire de la rétine;* elle se continue directement, en effet, avec la rétine, bien que ne contenant aucun des éléments essentiels de cette dernière, et ne devant probablement ses liaisons avec elle qu'à cette particularité qu'elle résulte d'un blastème qui lui est commun, chez le fœtus, avec la membrane nerveuse; elle passe d'arrière en avant entre la couronne ciliaire et la zone de Zinn, intimement adhérente aux deux, et, abandonnant cette dernière, se termine à l'endroit où les procès ciliaires touchent à l'iris.

Abstraction faite de cette couche, la zone de Zinn est formée par une membrane transparente, mince, mais assez résistante, qui de l'*ora serrata de la rétine* s'étend jusqu'au bord du cristallin, et paraît être la continuation de l'hyaloïde. Cette membrane se compose de fibres spéciales, pâles, qui ont

été parfaitement décrites par Henle, et qui rappellent certaines formes du tissu conjonctif réticulé ; mais elles sont plus rigides, présentent rarement des fibrilles distinctes, et se gonflent moins dans l'acide acétique. Ces fibres naissent un peu en arrière de l'*ora serrata retinæ*, sur la face externe de l'hyaloïde, *mais en parfaite continuité avec cette membrane ;* très fines à ce niveau et semblables à des fibrilles de tissu conjonctif, elles se dirigent parallèlement d'arrière en avant, en se renforçant progressivement (jusqu'à $0^{mm},009$ et même $0^{mm},02$ et plus) et en formant une couche d'abord lâche, puis de plus en plus serrée jusqu'à la partie libre de la zone, où cette couche est continue, bien que quelques faisceaux puissent encore être isolés; elles se confondent, enfin, avec la capsule du cristallin. Dans ce trajet, les fibres se bifurquent et s'anastomosent fréquemment entre elles. De l'*ora serrata* à l'origine du canal de Petit, il n'est plus possible de distinguer une hyaloïde à côté des fibres de la zone. Mais au niveau de ce canal, où la masse du corps vitré s'écarte de la couche fibreuse, on retrouve une membrane très ténue, servant d'enveloppe à ce dernier; cette membrane, qui forme la paroi postérieure du canal de Petit, ne va pas au delà de la circonférence du cristallin; à ce niveau, elle disparaît comme feuillet distinct, attendu que le corps vitré s'unit intimement à la capsule cristalline postérieure.

SECTION II.

ORGANES ACCESSOIRES DE L'ŒIL.

§ 234. **Paupières.** — Le squelette des paupières est formé par les *cartilages palpébraux* ou *cartilages tarses*, deux lames minces, semi-lunaires, flexibles, mais assez élastiques, fixées en dedans et en dehors par des ligaments fibreux appelés *ligaments tarses*, et dont la structure est celle du tissu conjonctif figuré, mais qui renferment çà et là un certain nombre de petites cellules de cartilage. Ces lames, dont les fibres affectent, en général, un trajet parallèle au bord des paupières, ont $0^{mm},7$ à $0^{mm},9$ d'épaisseur, et sont recouvertes, en dehors, par le *muscle orbiculaire des paupières* et par la *peau*, en dedans, par la *conjonctive*. La peau des paupières est très mince ($0^{mm},4$ à $0^{mm},25$ d'épaisseur), son tissu sous-cutané lâche et dépourvu de graisse, son épiderme délicat et de $0^{mm},12$ à $0^{mm},13$ d'épaisseur ; elle porte de courtes papilles (de $0^{mm},04$ à $0^{mm},05$ de hauteur), et présente dans toute son étendue de petites glandes sudoripares (de $0^{mm},2$ à $0^{mm},3$), et presque toujours une foule de poils très fins (souvent, pour ne pas dire toujours, sans follicules sébacés adjacents). Au bord des paupières, les poils prennent un grand développement et forment les *cils*, qui sont entourés de petites glandes sébacées. Les *glandes de Meibomius*, au nombre de vingt à quarante, ressemblent parfaitement aux follicules sébacés, quant à la structure et au produit de sécrétion; elles en diffèrent cependant pour la forme;

ce sont de petites grappes allongées, blanchâtres, étendues parallèlement les unes aux autres dans l'épaisseur des cartilages tarses, perpendiculairement à la direction de leur bord. Ces glandes se voient sans aucune préparation sur les paupières renversées : elles n'occupent pas toute la hauteur des cartilages. Chacune d'elles présente un conduit excréteur rectiligne, de $0^{mm},09$ à $0^{mm},1$ de largeur ; à sa terminaison sur l'angle postérieur du bord libre des paupières, ce canal est encore tapissé d'un épiderme ordinaire, formé d'une couche cornée et d'une couche muqueuse; plus profondément, l'épithélium est le même que celui des glandes sébacées. Sur toute sa longueur, le canal est garni de vésicules glandulaires, sphériques ou piriformes, supportées par un court pédicule, isolées ou réunies en groupes. Dans les vésicules, qui ont $0^{mm},09$ à $0^{mm},15$ et même $0^{mm},2$ de diamètre, se fait une production incessante de grosses cellules adipeuses, sphériques, de $0^{mm},01$ à $0^{mm},02$ de diamètre, absolument comme dans les follicules sébacés dont nous avons parlé dans le paragraphe 76 ; les cellules des glandes de Meibomius présentent cependant cette particularité, que les molécules graisseuses y restent isolées et ne sont jamais réunies en une seule goutte. A mesure qu'elles cheminent vers le conduit excréteur, elles se détruisent peu à peu, en donnant naissance à une humeur blanchâtre, formée de gouttelettes graisseuses, et qui porte le nom de *chassie* (*lema s. sebum palpebrale*). — Le muscle *orbiculaire des paupières*, situé immédiatement au-dessous de la peau, est composé de fibres striées, mais qui sont plus pâles et plus fines que les fibres musculaires ordinaires ; sa portion profonde est séparée du cartilage tarse par une couche de tissu conjonctif lâche, contenant un peu de graisse, de sorte que le muscle est soulevé avec la peau, quand on saisit un pli de cette dernière. Ce n'est que vers le bord libre des paupières que le muscle adhère plus fortement aux cartilages : là aussi se rencontre un faisceau spécial, séparé du reste par les follicules des cils : c'est ce que Riolan avait appelé *muscle ciliaire*.

La *conjonctive* est une membrane muqueuse qui naît au bord libre des paupières, où elle se continue directement avec la peau ; elle tapisse la face interne des paupières, se réfléchit ensuite sur le globe oculaire, pour couvrir la partie antérieure de la sclérotique, ainsi que toute la cornée. La *conjonctive palpébrale* est une pellicule rougeâtre, de $0^{mm},27$ à $0^{mm},35$ d'épaisseur, qui adhère intimement avec la face postérieure des cartilages tarses ; elle est composée d'une couche serrée de tissu conjonctif de $0^{mm},18$ à $0^{mm},25$ d'épaisseur, qui correspond au derme, et d'un épithélium stratifié, dont l'épaisseur est de $0^{mm},09$, et qui est formé de cellules allongées, dans la profondeur, de cellules à noyaux aplaties et polygonales, à la superficie ; autant que j'ai pu voir, ces cellules ne sont point vibratiles chez l'homme. On trouve aussi, sur la conjonctive, des *papilles*, analogues à celles de la peau ; les unes sont petites et cylindriques, les autres plus grosses, en forme de verrue ou de champignon, et atteignant jusqu'à $0^{mm},2$ de hauteur ; ces dernières s'observent surtout vers le point où la membrane se réfléchit, en devenant plus épaisse,

d'une manière générale. C. Krause, Sappey et W. Krause ont décrit de petites glandes muqueuses en grappe qui existeraient dans le fond du cul-de-sac conjonctival ; d'après W. Krause, ces glandules seraient au nombre de quarante-deux environ à la paupière supérieure, de deux à six seulement à la paupière inférieure. La *conjonctive scléroticale* est blanche, moins serrée et moins épaisse que celle des paupières ; elle est assez riche en fibres élastiques, et se trouve unie à la sclérotique par un tissu sous-muqueux abondant et lâche, dans lequel sont déposées plus ou moins de cellules adipeuses, et qui lui permet des mouvements étendus. Aux points où elle se continue avec la conjonctive palpébrale, on ne trouve ni papilles, ni glandules ; mais l'épithélium y est très développé, ainsi que sur la conjonctive cornéenne. Au-dessous de l'épithélium, il n'est pas rare de rencontrer une couche complétement amorphe, formant la portion la plus superficielle du derme muqueux. Au bord de la cornée, la conjonctive scléroticale forme, chez les vieillards surtout, une légère saillie annulaire qui empiète un peu sur la cornée, particulièrement en haut et en bas : c'est ce qu'on appelle l'*anneau de la conjonctive*. Nous avons déjà parlé de la conjonctive cornéenne ; il ne nous reste plus qu'à dire un mot du *pli semi-lunaire*, ou de la troisième paupière qu'on rencontre à l'angle interne de l'œil : c'est un simple repli de la conjonctive scléroticale, qui présente en avant une petite proéminence, la *caroncule lacrymale*, renfermant environ une douzaine de petits follicules pileux avec autant de glandes sébacées de $0^{mm},4$ à $0^{mm},5$ de diamètre, qui forment autour d'eux une sorte de couronne ; le tout est entouré de nombreuses cellules adipeuses.

L'*appareil lacrymal* comprend : 1° les *glandes lacrymales*, glandes en grappe composée, présentant différents volumes, et divisées en deux groupes, la *glande lacrymale supérieure* et la *glande lacrymale inférieure ;* leurs lobules de divers ordres, ainsi que leurs vésicules glandulaires, qui ont $0^{mm},05$ à $0^{mm},09$ de diamètre, ressemblent parfaitement à ceux des glandes salivaires (§§ 136, 137) ; leurs conduits excréteurs perforent, au nombre de six à douze, le cul-de-sac conjonctival supérieur dans sa portion externe : ce sont des canalicules extrêmement fins, formés de tissu conjonctif à noyaux et de fibrilles élastiques, et tapissés d'un épithélium cylindrique. Ces canaux sont très difficiles à démontrer chez l'homme ; chez les animaux, au contraire (chez le bœuf, par exemple), leur préparation est très facile. — La *structure des canaux excréteurs* des larmes n'est pas moins simple que celle des conduits excréteurs des glandes lacrymales ; ces canaux sont formés d'un *tissu conjonctif* très serré, parcouru par de nombreux réseaux de fibres élastiques, surtout dans les canaux lacrymaux. Ce tissu se continue avec la muqueuse nasale et la conjonctive ; il est recouvert par un *épithélium*, pavimenteux et stratifié dans les *canaux lacrymaux*, comme sur la conjonctive, vibratile dans le sac lacrymal et le canal nasal, comme dans les fosses nasales. Les muscles moteurs de l'œil et des paupières, le muscle de Horner, sont tous formés de fibres musculaires striées ; ils ne diffèrent en rien, non plus que leurs tendons, de ceux du tronc et des membres. L'*apo-*

névrose oculaire ou *de Ténon* est une véritable membrane fibreuse. Quant à la poulie du grand oblique, elle est composée essentiellement d'un tissu conjonctif très serré, dans lequel on trouve peu de cellules cartilagineuses.

Les *vaisseaux* des organes décrits dans ce paragraphe présentent peu de particularités dignes d'attention. Abstraction faite de la peau et des muscles, les plus nombreux sont ceux de la conjonctive palpébrale, destinés principalement aux papilles, et ceux des glandes lacrymales et de la caroncule lacrymale. La conjonctive scléroticale est également très vasculaire ; les glandes de Meibomius sont entourées d'un certain nombre de vaisseaux placés dans l'épaisseur des cartilages tarses. Arnold n'a trouvé de *vaisseaux lymphatiques* que dans la conjonctive scléroticale, où ils forment un réseau, serré au bord de la cornée, plus lâche en dehors, donnant naissance à plusieurs troncs efférents ; nous ne parlons point, bien entendu, des lymphatiques de la peau. Les *nerfs* des paupières, et de la conjonctive en général, sont assez nombreux ; ce n'est cependant que dans cette dernière membrane qu'on a étudié leur mode de terminaison. J'ai observé là, chez l'homme, des réseaux terminaux analogues à ceux qu'on trouve dans la peau ; ces réseaux, qui s'étendent jusqu'à la cornée, sont formés de tubes larges de $0^{mm},002$ à $0^{mm},014$, souvent bifurqués, et montrent fréquemment des anses et des extrémités libres. Dans un cas j'ai rencontré, en outre, près de la conjonctive palpébrale, des pelotons nerveux spéciaux, de $0^{mm},05$ à $0^{mm},06$ de diamètre, dans lesquels il y avait généralement un rameau afférent et deux à quatre rameaux efférents (voy. mon *Anat. microsc.*, II, 1, p. 31, fig. 13, **A**, 3). La disposition des nerfs dans l'appareil lacrymal est complétement inconnue.

§ 235. **Considérations physiologiques.** — Le globe oculaire ne procède pas d'un point unique et ne se développe pas comme ensemble ; il résulte de la rencontre de plusieurs productions dont le point de départ est, d'une part, dans le système nerveux central, d'autre part, dans la peau, et en troisième lieu, dans les parties situées entre ces organes. Déjà au commencement du second jour, on voit naître sur la première vésicule cérébrale ou le cerveau antérieur, chez l'embryon du poulet, les *vésicules oculaires primitives*, deux culs-de-sac d'abord non pédiculés, plus tard supportés par un pédicule creux, qui est le premier rudiment du nerf optique. Au commencement du troisième jour, la peau de la face qui recouvre ces vésicules donne naissance au *cristallin* de la manière suivante : L'épiderme s'épaissit à sa face profonde et se déprime en cul-de-sac ; d'où il résulte que la moitié antérieure de la vésicule oculaire se déprime également et s'applique contre sa moitié postérieure, et que la cavité de la vésicule disparaît complétement. Au début, *cette vésicule oculaire secondaire* embrasse exactement le cristallin, qui s'est détaché de l'épiderme et se trouve maintenant au-dessous de lui ; plus tard, il se développe entre la vésicule oculaire et le cristallin un espace considérable occupé par le *corps vitré*. La manière dont ce

dernier prend naissance n'est pas encore parfaitement connue ; il est très vraisemblable cependant, comme l'admet Schöler, qu'il a également son point de départ dans la peau, dans la région située au-desssous et en arrière du cristallin, et qu'il participe à la formation de la première dépression de la vésicule oculaire primitive. La moitié interne de la vésicule déprimée ou secondaire devient la rétine, suivant Remak ; sa moitié externe, plus mince, formera la choroïde, du bord antérieur de laquelle naîtra plus tard l'iris. La sclérotique et la cornée s'appliquent de dehors en dedans sur le globe oculaire ainsi formé ; la première est en partie une production cutanée.

Une particularité intéressante, c'est l'existence de vaisseaux dans les milieux réfringents de l'œil du fœtus. A la face externe du corps vitré, entre la membrane hyaloïde et la rétine, on trouve un réseau vasculaire à mailles assez larges, alimenté par des branches de l'artère centrale de la rétine qui se détachent du tronc au moment où ce dernier pénètre dans l'œil ; ce réseau forme en avant, au bord du cristallin, sur la zone de Zinn, un anneau vasculaire appelé *cercle artériel de Mascagni*, d'où partent des vaisseaux pour la *membrane capsulo-pupillaire*. En outre, une branche spéciale, l'artère hyaloïde, née également de l'artère centrale de la rétine, traverse le corps vitré directement d'arrière en avant, logée dans le *canal hyaloïde*, atteint le cristallin et se ramifie très élégamment, comme les branches d'un arbre, dans une membrane fort mince, appliquée exactement contre la capsule cristalline postérieure. Cette membrane n'est autre chose qu'une des moitiés de la *capsule vasculaire* qui, dans l'origine, enveloppe complétement le cristallin ; la moitié antérieure de cette capsule reçoit ses vaisseaux des branches de l'artère hyaloïde qui se sont réfléchies sur le bord du cristallin, du cercle artériel de Mascagni et du bord antérieur de la choroïde. Dans la suite, lorsque le cristallin s'éloigne de la cornée, contre laquelle il était d'abord appliqué, et que l'iris naît du bord antérieur de la choroïde, la paroi antérieure de la capsule vasculaire du cristallin se divise en deux parties : l'une centrale et antérieure, qui naît du bord de l'iris, uni avec elle par des vaisseaux, et qui ferme l'ouverture pupillaire : c'est la *membrane pupillaire ;* l'autre externe et postérieure, qui, du même bord, se porte en arrière, vers celui du cristallin : c'est la *membrane capsulo-pupillaire.* A mesure que l'iris et les chambres de l'œil se développent, et que le cristallin se porte en arrière, la membrane capsulo-pupillaire devient plus distincte, jusqu'à ce qu'enfin elle représente une membrane délicate qui traverse la chambre postérieure. Le sang veineux des parties en question s'écoule par les veines de l'iris et de la surface externe du corps vitré, ainsi que par celles de la rétine, peut-être aussi par la veine hyaloïde, admise par quelques auteurs, mais que pour ma part je n'ai jamais vue, et qui suivrait le même trajet que l'artère de ce nom. On ignore complétement quel est le rôle génésique de la capsule vasculaire du cristallin. Comme elle est composée d'une substance homogène, dans laquelle sont disséminées quelques rares cellules , je la considère comme représentant le derme qui, pendant la formation du cristallin, se détache de la peau avec une

portion de l'épiderme et s'engage dans l'œil. Le corps vitré peut donc être envisagé comme du tissu conjonctif sous-cutané arrêté dans son développement, et cela avec d'autant plus de raison que j'ai montré (§ 28) que tout le tissu conjonctif sous-cutané de l'embryon est complétement gélatineux, et, de même que l'organe adamantin, ressemble parfaitement, pour l'aspect et la consistance, au tissu muqueux du corps vitré.

Le *développement histologique* de l'œil présente les particularités suivantes. Dans les premiers temps, les yeux ne sont composés dans toutes leurs parties que de cellules formatrices semblables, lesquelles se transforment dans la suite en tissus très divers. Dans la membrane fibreuse, les cellules se métamorphosent, au second et au troisième mois, en tissu conjonctif, en suivant le mode décrit dans le paragraphe 28; en même temps la cornée et la sclérotique, qui d'abord ne constituent qu'une seule et même membrane, revêtent des caractères distincts. Dans la choroïde, presque toutes les cellules servent à la formation des vaisseaux; une partie, cependant, donne naissance aux couches pigmentaires internes et externes, par suite du dépôt de pigment qui, au commencement du troisième mois, se fait dans leur intérieur; d'autres, enfin, produisent les muscles, les nerfs, l'épithélium et le tissu conjonctif de ces membranes. Dans la rétine, il est facile de suivre la transformation des cellules formatrices en cellules nerveuses et en corpuscules des couches granuleuses. J'ai fait la même observation pour les cônes, et je crois devoir admettre que chez la grenouille les bâtonnets ne sont autre chose que ces mêmes cellules qui se sont allongées (voy. mon *Anat. microsc.*, II, 2, p. 730); le développement des bâtonnets et des fibres nerveuses chez les mammifères n'a pas encore été étudié. Le *cristallin*, enfin, n'est d'abord

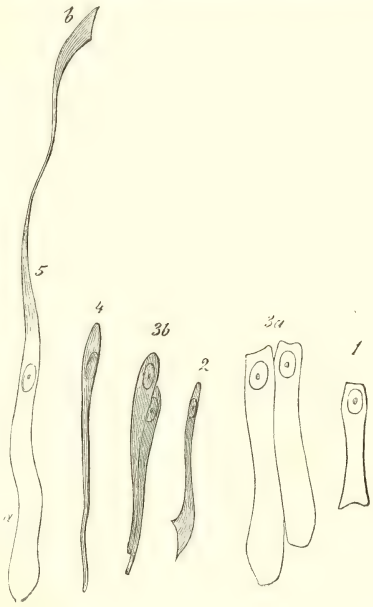

Fig. 327.

Fig. 327. — Fibres du cristallin d'un adulte, en voie de développement. Grossissement de 350 diamètres. 1. Fibre très jeune, vue de face, avec son noyau à son extrémité antérieure.

2. Fibre un peu plus longue, vue de profil.

3 *a*. Fibres encore plus longues, vues de face.

3 *b*. Fibres analogues, vues de profil. Toutes ces fibres n'ont pas atteint leur développement complet à leur partie antérieure.

4. Fibre qui commence à se développer en avant.

5. Fibre déjà assez longue, dont les deux extrémités se sont allongées. *a*, extrémité postérieure; *b*, extrémité antérieure.

formé que de cellules qui, dans la suite, se transforment en fibres. Je me range à l'opinion de H. Meyer qui, de la présence d'un seul noyau dans les fibres du cristallin, chez le fœtus et chez l'enfant, conclut qu'elles proviennent chacune d'une cellule unique. Ces noyaux sont tous situés dans une zone mince qui, de la circonférence du cristallin, passe par le milieu de la moitié antérieure de cette lentille, en formant une légère convexité antérieure (*zone des noyaux*, Meyer); ils sont plus petits, et comme en voie de résorption dans les couches internes, d'où l'on peut induire que l'accroissement du cristallin se fait par apposition de couches nouvelles à la face externe des anciennes. Les cellules formatrices des tubes du cristallin, ce sont les cellules qui se trouvent sur la moitié antérieure de la capsule; d'après mes observations, le *bord du cristallin* est le lieu d'où naissent tous les éléments de cet organe. Même sur des cristallins d'adultes, on voit encore, comme je l'ai prouvé (*Anat. microsc.*, II, 2, p. 730 et suivantes), sur le bord de la lentille et intimement adhérentes avec la capsule, des fibres à toutes les périodes du développement (fig. 327); on peut par là se convaincre que ces fibres procèdent réellement de cellules épithéliales.

Etudes de l'organe de la vue. — La *membrane fibreuse* de l'œil peut être étudiée sur des pièces fraîches, ou sur des segments de préparations desséchées, qu'on ramollit dans l'eau; ce dernier procédé donne une bonne idée de la structure de la cornée, et du mode d'union entre la sclérotique et la cornée. Si, après avoir enlevé le cristallin et le corps vitré, on fait sécher la membrane fibreuse avec la choroïde et l'iris, on pourra étudier en même temps les connexions qui relient entre elles ces diverses membranes. Pour voir les *nerfs et les vaisseaux de la cornée*, on enlève, sur un œil frais, la cornée et une portion de la sclérotique par une section circulaire; on divise le tout en trois ou quatre segments qu'on étale aussi bien que possible sur une lame de verre : on peut, dans ce but, faire de petites incisions au bord sclérotical; on humecte ensuite la préparation avec de l'humeur aqueuse, et on la couvre d'une lamelle de verre. Au moyen d'un faible grossissement, on cherche alors à reconnaître, sur le bord de la cornée, les filets nerveux, en général encore composés de tubes à contours foncés; puis on les suit avec des grossissements plus forts. Ces nerfs se voient très bien sur des yeux de lapin, où leurs troncs se reconnaissent encore à l'œil nu; sur tous les animaux, du reste, ils sont faciles à découvrir, mais difficiles à suivre vers la partie moyenne de la cornée. Si l'épithélium est devenu trouble, il faut s'en débarrasser par un peu de soude, réactif qui au commencement n'altère point les nerfs. Les *vaisseaux*, en général, contiennent encore du sang et ne présentent aucune difficulté. L'épithélium de la cornée se voit très bien de face, sur des coupes de pièces sèches, ou sur des portions enlevées par le raclage. La membrane de Demours est très évidente sur des coupes; quelquefois elle est encore couverte de son épithélium; sinon on peut étudier ce dernier de face et sur des lambeaux de cette membrane qu'on a arrachés du reste. La continuité de cette membrane avec le ligament pectiné de l'iris se reconnaît sur des coupes et dans une dissection minutieuse; en enlevant l'iris et la choroïde, il faut en même temps détacher soigneusement la paroi interne du canal de Schlemm, et chercher à séparer, en outre, une portion de la membrane de Demours, ce qui souvent réussit très bien. L'*uvée* présente peu de difficultés. Les cellules pigmentaires du stroma, avec leurs prolongements, le pigment interne, se voient aisément, ce dernier sur le bord des plis ou sur des fragments détachés avec soin. L'étude du muscle ciliaire ne peut être faite que sur des yeux frais, car les éléments qui le composent s'altèrent rapidement. Les fibres musculaires de l'iris devront être étudiées de préférence sur des yeux bleus, des yeux

d'enfant surtout, dont on enlèvera le pigment postérieur, ou sur des yeux de lapin blanc, où le sphincter de la pupille est visible sans autre préparation qu'une addition d'un peu d'acide acétique. Pour voir les nerfs de l'iris, on emploiera la même préparation ; mais il faut, de toute nécessité, avoir un œil très frais et le traiter par la soude étendue. La *rétine* doit être examinée à l'état frais, de face, sur des couches verticales et sur des plis ; elle sera humectée avec de l'humeur aqueuse, mais non recouverte d'une lame de verre ; une légère compression et la dilacération pourront également être mises en usage. Les pièces traitées par l'acide chromique seront ici d'une grande utilité, les bâtonnets, il est vrai, y sont notablement altérés ; mais les autres parties de la rétine s'y conservent parfaitement. Sans ce réactif, que Hannover a déclaré à tort impropre à l'étude de la rétine, à cause de son action sur les bâtonnets, ni Müller, ni moi, ne serions arrivés aux résultats que nous avons mentionnés plus haut. La meilleure manière de procéder consiste à traiter immédiatement par l'acide chromique une rétine fraîche, et de suivre pas à pas la marche des modifications qu'amène le réactif. Quand ce dernier est très étendu, il altère très peu les éléments de la rétine, qu'il est alors très facile d'isoler ; lorsqu'il a un certain degré de concentration, il permet de pratiquer sur la rétine des coupes, sans lesquelles il est impossible de se faire une idée exacte de l'ensemble de cette membrane. Je place sur le porte-objet du microscope un petit fragment de rétine, auquel j'ajoute assez peu d'acide chromique pour qu'il s'étale complétement à plat, sans flotter. Ensuite, avec un bistouri convexe bien tranchant ou avec un rasoir, après avoir égalisé une surface, j'enlève, par simple pression de haut en bas, une tranche aussi mince que possible ; un peu d'exercice rend cette opération facile. Il est bon cependant de guider le bistouri qui coupe avec le manche d'un scalpel placé au-dessous de lui et tenu de la main gauche, de manière à le porter exactement au bord de la rétine. Ces coupes devront être faites surtout dans la région de la tache jaune, dans le sens longitudinal ou transversal. Pour être convenables, elles ne devront être composées que d'un petit nombre de couches d'éléments. Après qu'elles auront servi à étudier les différentes couches de la rétine, qui sont nettement délimitées, on pourra les dilacérer, ou les rendre plus transparentes à l'aide de la soude ; ce dernier moyen, cependant, n'est pas d'une grande utilité, puisque les éléments deviennent très pâles. La portion postérieure de la *membrane hyaloïde* se sépare toujours aisément, avec le corps vitré, de la rétine ; elle est très facile à voir sur le premier œil qui tombe sous la main ; il suffit, pour cela, de porter sous le microscope des coupes de la superficie du corps vitré ; on la distingue même à l'œil nu sur des plis. La zone de Zinn, au contraire, dans les yeux frais, est recouverte par le pigment et l'épithélium incolore détachés des procès ciliaires, et à son bord postérieur par la rétine : on ne saurait donc bien la voir que dans sa partie antérieure. Cependant, même sur ces pièces, on peut prendre une assez bonne idée des choses, après avoir éloigné avec un pinceau les parties adhérentes, mais surtout si, après avoir examiné les faces externe et interne de segments de zone séparés du corps vitré, ou de pièces dilacérées, on étudie encore le bord des plis, de préférence ceux de la face interne ; ces plis, avec un peu de soin, s'obtiennent dans toute l'étendue de la zone et de ses adhérences avec la rétine. Sur des yeux qui ont subi un commencement de putréfaction et sur des corps vitrés qui ont macéré dans l'eau, la zone, en connexion avec l'hyaloïde, s'isole nettement de la rétine et des cellules des procès ciliaires : de telles préparations conviennent parfaitement pour montrer que la zone est une portion de l'hyaloïde, et permettent d'étudier la forme et le trajet de ses fibres. Ces dernières se voient bien aussi sur des pièces conservées dans l'acide chromique, réactif qui les rend opaques et saillantes, presque comme des fibres élastiques. La capsule cristalline et son épithélium ne présentent rien de difficile ; les *tubes du cristallin* sont très transparents à l'état frais ; l'acide chromique étendu les rend très distincts. Il est facile de faire des coupes du cristallin sur des pièces durcies dans l'alcool, l'acide chromique ou par la dessiccation ; l'acide acétique peut servir à rendre ces coupes plus transparentes. Les organes accessoires de l'œil ne prêtent à aucune considération spéciale ; nous dirons seulement que les glandes de Meibomius peuvent être

étudiées très bien sur des cartilages tarses bien disséqués et traités par l'acide acétique ou par les alcalis, et sur des coupes longitudinales ou transversales de pièces sèches.

Bibliographie. — Œil entier : Valentin, dans *Repert.*, 1836 et 1837, et *Handw. d. Physiol.*, I, p. 748. — S. Pappenheim, *Gewebelehre d. Auges*, Berlin, 1842. — E. Brücke, *Anat. Beschreibung des menschlichen Augapfels*, Berlin, 1847. — W. Bowman, *Lectures on the Parts Concerned in the Operations on the Eye and on the Structure of the Retine and Vitreous Humor*, London, 1849. — A. Hannover, *Bidrag til Ojets Anatomie, Physiologie og Pathol.*, Kiöbenhavn, 1850. — Conjonctive : Sappey, *Sur les glandes des paupières*, dans *Gaz. méd.*, 1853. — W. Krause, *Ueber die Drüsen der Conjunctiva*, dans *Zeitschr. für rat. Med.*, 1854, IV, p. 337. — Sclérotique : M. Erdl, *Disq. anat. de oculo*, I, *De membr. sclerotica*, Monach., 1839. — Bochdalek, *Ueber die Nerven der Sclerotica*, dans *Prag. Viertelj*, 1849, IV, 119. — Cornée : Kölliker, *Ueber die Nerven der Hornhaut*, dans *Mittheil. der naturf. Ges. in Zürich*, 1848, n° 19. — Rahm, *Ueber die Nerven der Hornhaut*, dans *Mittheil. d. naturf. Ges. in Zürich* 1850, n° 45. — Luschka, *Die Nerven der durchsichtigen Augenhaut*, dans *Zeitchr. für rat. Med.*, X, p. 20, et *Die Structur der serösen Häute des Auges*, dans *Str. d. ser. Häute*, Tübingen, 1851. — Strube, *Der normale Bau der Cornea*, diss., Würzb., 1851. — His, *Ueber den Bau der Hornhaut*, dans *Würzb. Verh.*, III. — Coccius, *Ueber d. Ernähr. d. Hornhaut u. d. serumf. Gef.*, Leipzig, 1852. — Choroïde et Iris : C. Krause, *Ueber die Pigmenthaut*, dans *Müll. Arch.*, 1837, p. 33. — E. Brücke, *Ueber den Musc. Cramptonianus und den Spannmuskel der Chorioidea*, dans *Müll. Arch.*, 1846. — Bochdalek, *Beiträge zur Anatomie des Auges*, dans *Prag. Viertelj.*, 1850, I. — Rétine : G. Treviranus, *Ueber den Bau der Netzhaut*, dans ses *Beiträge*, Brême, 1835 et 1837. — C. M. Gottsche, *Ueber d. Nervenausbreitung der Retina*, dans *Pfaff's Mitth. a. d. Geb. d. Med.*, 1846. — A. Michaelis, dans *Müll. Arch.*, 1837, p. XII et *N. Act.*, XIX, 1842. — B. Langenbeck, *De retina observ.*, Gött., 1836. — R. Remak, *Zur mikrosk Anatomie der Retina*, dans *Müll. Arch.*, 1839. — B. Lerch., *De retinæ struct. microsc.*, Berol., 1840. — A. Burow, *Ueber den Bau der Macula lutea*, dans *Müll. Arch.*, 1840. — F. Bidder, *Zur Anatomie der Retina*, dans *Müll. Arch.*, 1839 et 1841. — A. Hannover, *Ueber die Netzhaut*, dans *Müll. Arch.*, 1840 et 1841, et *Recherches microsc. sur le syst. nerv.*, Copenh., 1844. — E. Brücke, *Ueber die physiologische Bedeutung der stabförmigen Körper*, dans *Müll. Arch.*, 1844, p. 144, et *Anat. Untersuchung über die sog. leuchtenden Augen*, ibid., 1845, p. 337. — F. Pacini, *Sulla tessitura intima della retina*, dans *Nuovi Annali delle scienze naturali di Bologna*, 1845. — Corti, *Beitrag zur Anatomie der Retina*, dans *Müll. Arch.*, 1850, p. 274, et dans *Zeitschr. für wiss. Zool.*, 1851, p. 234, et dans *Würzb. Verh.*, II, p. 234; III, p. 336; IV, p. 96. — Kölliker, *Zur Anat. u. Phys. der Retina*, dans *Würzb. Verh.*, III, p. 316, et avec H. Müller, dans *Compt. rendus*, 1853, oct. — Remak, dans *Compt. rend.*, 12 nov. 1853, et dans *Allg. Med. Centr.* Zeit, 1854, n° 1. — M. de Vintschgau, *Sulla struttura della retina*, dans *Sitz. d. Wiener Akad.*, 1854. — E. Brücke. *Ueber den innern Bau des Glaskörpers*, dans *Müll. Arch.*, 1845, p. 467. — W. Bowman, dans l'ouvrage cité plus haut, et dans *Dubl. Journ.*, Aug. 1845, p. 102. — Virchow, *Notiz über den Glaskörper*, dans *Arch. für path. Anatomie*, IV, p. 468; V, p. 278, et dans *Verh. d. Würzb. phys. med. Gesellsch.*, II, p. 317. — Cristallin : W. Werneck, *Mikrosk. Betracht. der Wasserhaut und des Linsensystems*, dans *Ammon's Zeitschrift*, t. IV et V. — A. Hannover, *Beobachtungen über den Bau der Linse*, dans *Müll. Arch.*, 1845, p. 478. — Harting, *Histiolog. Anteekenigen*, 1846, p. 1-7, et *Rech. micrométriques*. — Mensonides, dans *Ned. Lanc.*, 1848, p. 694, 709. — H. Meyer, dans *Müller's Arch.*, 1851, p. 202. — Strahl, dans *Arch. für phys. Heilk.*, XI, 332. — Günsburg, dans *Beiträge zur Entwickel.*, 1854. — Développement de l'œil : H. Schöler, *De oculi evolutione*, Mitav., 1849, diss. — Remak, dans son grand ouvrage sur le développement, 1850 et 1851. — Henle, *De membr. pupillari*, Bonn, 1832. — Reich, *De membr. pupillari*, Berlin, 1833. — J. Müller, Arnold, Henle, *Sur la membr. capsulo-pupill.*, dans *Ammon's Zeistchr.*, II, p. 391; III, 37; IV, 23

et 28. Voyez en outre Arnold, *Org. sensuum*, mon *Anat. microsc.*, et Ecker, *Icon. phys.* : la planche qui a trait à la rétine est de H. Müller et moi.

SECTION III.

DE L'ORGANE DE L'OUÏE.

§ 236. **Parties dont il se compose.** — L'organe de l'ouïe comprend des *parties sensitives* sur lesquelles s'épanouit le nerf auditif et qui sont contenues dans l'épaisseur du labyrinthe osseux, et des parties accessoires, qui constituent l'*oreille externe* et l'*oreille moyenne*, et dont la fonction principale est de transmettre les ondes sonores.

§ 237. **Oreille externe et oreille moyenne.** — Le squelette du pavillon de l'oreille et de la portion cartilagineuse du conduit auditif externe est formé par un cartilage (*cartilago auris*) de $0^{mm},25$ à 2^{mm} d'épaisseur, très flexible quand il est revêtu de son périchondre épais, très cassant quand il en est dépouillé. On connaît assez sa forme ; quant à sa structure, il se rapproche des cartilages jaunes ou réticulés, dont il se distingue néanmoins parce que ses cellules de cartilage, qui ont $0^{mm},02$ de diamètre l'emportent de beaucoup sur la substance fondamentale striée. Ce cartilage est recouvert par la *peau*, dépourvue de graisse, excepté au niveau du lobule, et fortement adhérente à la face concave du pavillon, où elle présente un nombre considérable de *glandes*. Ce sont : 1° des *follicules sébacés* ordinaires, développés surtout dans la conque et dans la fosse scaphoïde, régions où leur diamètre va jusqu'à $0^{mm},5$ à 2 millimètres ; 2° de *petites glandes sudoripares*, de $0^{mm},15$ de diamètre, qu'on trouve à la face convexe du pavillon de l'oreille ; 3° les *glandes cérumineuses* du conduit auditif cartilagineux, que nous avons déjà décrites (§§ 73 et 74). Dans ce conduit, la peau, abstraction faite de son épiderme, qui a $0^{mm},03$ à $0^{mm},04$ d'épaisseur, mesure encore $0^{mm},45$ à $0^{mm},25$, et présente dans son tissu sous-cutané serré des poils et des glandes sébacées ; dans la portion osseuse du conduit auditif externe, au contraire, elle est très mince, dépourvue de toute autre espèce d'annexes, et intimement confondue avec le périoste.

Toutes les cavités de l'*oreille moyenne*, ainsi que les osselets, les tendons et les nerfs qu'elles renferment, sont revêtues d'une muqueuse très délicate ; cette membrane est plus mince dans les cellules mastoïdes, sur les osselets de l'ouïe, où elle forme la membrane obturatrice de l'étrier, et sur la membrane du tympan, que dans les cavités accessoires des fosses nasales ; elle prend une plus grande épaisseur dans la trompe d'Eustache. L'épithélium qui la recouvre a, dans cette dernière, $0^{mm},05$ d'épaisseur, et se compose de plusieurs couches de cellules vibratiles ; dans la caisse du tympan, il devient plus mince et n'est formé que d'une ou de deux couches de cellules, également vibratiles, mais de forme pavimenteuse ; le même épithélium s'étend dans les cavités accessoires, mais sur la membrane du

tympan il est remplacé par un épithélium pavimenteux, non vibratile, ainsi que nous l'avons constaté récemment sur un supplicié. La *membrane du tympan* est formée par une lame fibreuse moyenne, qui naît de la rainure tympanique, où elle se continue avec le périoste de la cavité tympanique et du conduit auditif externe, et avec le derme qui tapisse ce dernier ; cette origine a lieu par un fort faisceau de fibres, principalement circulaires, qui porte le nom d'*anneau cartilagineux;* plus en dedans, elle est formée surtout de fibres radiées, qui convergent vers le manche du marteau, engagé dans l'épaisseur de cette couche, en partie de faisceaux fins réticulés, avec de fines fibres élastiques embryonnaires (cellules plasmatiques). A la face externe de cette couche, se trouve un prolongement très délicat de l'épiderme du conduit auditif externe, et à sa face interne un revêtement très mince de la muqueuse de l'oreille moyenne.

Les *osselets de l'ouïe* se composent principalement de tissu osseux spongieux, avec une couche mince de substance compacte à leur surface ; leurs articulations et leurs ligaments représentent parfaitement, en petit, ceux des autres os ; il en est de même de leur revêtement cartilagineux, qui est en couche simple. Les muscles qui les meuvent, sont striés en travers comme ceux de l'oreille externe. — La couche fondamentale d'une portion de la *trompe d'Eustache* est un *cartilage* qui, par sa structure, se rapproche des vrais cartilages, mais dont la substance fondamentale est, en général, pâle et striée. La trompe d'Eustache, dans sa portion cartilagineuse, surtout au voisinage de son orifice guttural, contient une foule de glandes muqueuses en grappe dont la structure est la même que celle des glandes pharyngiennes. La muqueuse de la trompe d'Eustache se continue sans limite distincte avec celle du pharynx. La *distribution vasculaire et nerveuse* de l'oreille externe est analogue à celle de la peau en général. Dans l'oreille moyenne, la muqueuse de la caisse du tympan est riche en vaisseaux ; il en est de même de la trompe d'Eustache et de la membrane du tympan ; sur celle-ci les artères et veines les plus volumineuses cheminent dans le feuillet fibreux le long du manche du marteau, et forment à la périphérie de la membrane des cercles artériels et veineux, en même temps qu'elles envoient une foule de branches dans la muqueuse. Les *nerfs* proviennent principalement de la neuvième et de la cinquième paire ; ils fournissent, en somme, peu de rameaux à la muqueuse et à la membrane du tympan. Nous ignorons comment ils se terminent ; mais nous savons que le nerf tympanique contient un grand nombre de grosses cellules ganglionnaires isolées ou amassées en petits renflements.

§ 238. — Le *vestibule* et les *canaux demi-circulaires osseux* sont revêtus, à leur surface interne, d'un *périoste* extrêmement mince, constitué par du tissu conjonctif à fibrilles rigides, très fines, sans tissu élastique, mais renfermant de nombreux noyaux ; ce tissu conjonctif, sous bien des rapports, rappelle celui qui, dans l'œil, forme la paroi interne du canal de Schlemm. Sur le périoste repose un épithélium pavimenteux, formé d'une simple couche de cellules à noyaux polygonales, très délicates, de $0^{mm},015$ à $0^{mm},02$

de diamètre. Cet épithélium, ainsi que les vaisseaux, peu nombreux à la vérité, qui cheminent dans le périoste, a des connexions avec la *périlymphe* ou *liquide de Cotugno* qui remplit le labyrinthe osseux. — De la rencontre du périoste labyrinthique avec le revêtement interne de la caisse du tympan résulte la *membrane de la fenêtre ronde* ou *membrane tympanique secondaire*, composée, comme la première, d'une couche fibreuse moyenne, renfermant des vaisseaux et quelques filaments nerveux, et de deux couches d'épithélium.

Les parties molles contenues dans l'intérieur du vestibule et des canaux demi-circulaires osseux, c'est-à-dire les deux saccules et les canaux demi-circulaires membraneux, présentent toutes la même structure. Les parois de ces organes, épaisses relativement au volume de ces derniers (elles ont $0^{mm},027$ à $0,032$ d'épaisseur dans les canaux demi-circulaires, et $0^{mm},034$ dans les saccules), sont transparentes, denses et élastiques; à leur face externe, on trouve une membrane formée de fibres fines en réseau, très analogue à la couche externe de la choroïde ou *lamina fusca*, et contenant comme elle, par places, des cellules pigmentaires irrégulières; plus profondément, se voit une membrane transparente et hyaline, de $0^{mm},009$ à $0^{mm},018$ d'épaisseur, dont la limite est très nette, particulièrement en dedans, et qui, par places, présente distinctement des stries longitudinales très fines. Sous l'influence de l'acide acétique, cette membrane laisse apercevoir une foule de noyaux allongés; aussi ne peut-on la ranger dans la catégorie des *membranes propres*, de la capsule cristalline, etc., bien que ses réactions chimiques soient à peu près les mêmes que celles de ces membranes. La couche la plus interne, enfin, est un épithélium pavimenteux simple, de $0^{mm},007$ d'épaisseur, dont les cellules polygonales, plus ou moins grosses ($0^{mm},009$ à $0^{mm},018$ de diamètre), se séparent les unes des autres avec une grande facilité. Cet épithélium tapisse toutes les cavités mentionnées plus haut, et entoure l'*endolymphe* ou *vitrine auditive*, dans laquelle Barruel a trouvé du mucus chez les poissons.

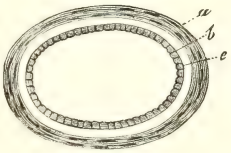

Fig. 328.

Les *vaisseaux* du labyrinthe membraneux sont assez nombreux, et forment de riches réseaux capillaires sur la membrane fibreuse et la membrane hyaline des diverses parties qui le composent; ils sont abondants, surtout près des terminaisons nerveuses. Parmi ces dernières, on ne connaît bien que celles du nerf acoustique, dont une branche, le nerf du vestibule, fournit aux trois canaux membraneux et au saccule elliptique ou *utricule*, et dont une autre branche, provenant du nerf du limaçon, se distribue au saccule sphérique.

Les *nerfs* des canaux demi-circulaires ne se ramifient que dans les ampoules; ainsi que l'a montré Steifensand, ils pénètrent, sur chacune d'elles, dans une duplicature de la paroi concave du canal qui, vue en dedans, res-

Fig. 328. — Section transversale d'un canal demi-circulaire. Grossissement de 250 diamètres. *a*, membrane fibreuse dans laquelle il y a des noyaux; *b*, membrane homogène; *c*, épithélium. Chez le veau.

semble à une saillie transversale occupant environ le tiers de la circonférence de l'ampoule. Dans l'épaisseur de ce pli, les nerfs se divisent d'abord en deux branches principales qui gagnent en divergeant les deux bords de ce dernier ; chacune de ces branches se subdivise ensuite dans la membrane hyaline de l'ampoule en un faisceau de petits rameaux, souvent anastomosés entre eux, lesquels se terminent enfin par des extrémités libres, constituées par des ramuscules très fins, dans lesquels il y a deux à dix fibres primitives, de $0^{mm},002$ à $0^{mm},003$ de largeur. Dans les saccules, la distribution nerveuse est la même, mais elle se fait sur une plus grande étendue, et n'occupe point une proéminence de la paroi. Là aussi je crois avoir vu des nerfs très fins, terminés par des extrémités libres ; il serait possible, cependant que, conformément à l'opinion de Todd-Bowman, ces nerfs fussent prolongés en filaments très pâles, qui se terminent librement. R. Wagner vient de se prononcer dans ce sens ; il prétend aussi, ainsi que Meissner, avoir vu chez les poissons des cellules ganglionnaires terminales.

Dans les régions où se distribuent les nerfs, se trouve, sur chaque saccule, une tache blanche, nettement limitée, parfaitement visible à l'œil nu, et qui est appliquée et retenue contre la surface interne du saccule par une membrane transparente, de $0^{mm},02$ d'épaisseur, peut-être de nature épithéliale. Elle est constituée par le *sable auditif* (*otoconie* de Breschet, ou *otolithes*), composé d'innombrables corpuscules suspendus dans une substance homogène ; ces corpuscules sont arrondis, allongés, ou présentent nettement la forme de prismes, probablement hexagonaux et terminés en pointe à leurs deux extrémités ; les plus considérables ont de $0^{mm},009$ à $0^{mm},01$ de longueur, et $0^{mm},002$ à $0^{mm},005$ de largeur. Ils sont tous formés de carbonate de chaux ; ce sel dissous, on a dit qu'il restait une petite quantité de matière organique, qu'il ne m'a pas été donné de voir.

Fig. 329.

§ 239. **Du limaçon.** — Le canal du limaçon, rempli par l'eau labyrinthique, a ses deux rampes tapissées d'un périoste qui présente çà et là des granulations pigmentaires ; ce périoste, qui recouvre également une partie de la lame spirale osseuse, a exactement la même structure que celui du vestibule. Il est revêtu d'un épithélium de $0^{mm},001$ d'épaisseur, composé de cellules délicates, aplaties et polygonales, de $0^{mm},015$ à $0^{mm},02$ de diamètre, et qui se continue sur la *lame spirale membraneuse*, où il change en partie de nature. La portion la plus importante du limaçon est la *lame spirale*, dont la *zone osseuse* est creusée de canalicules anastomosés en un réseau serré, servant à loger les nerfs du limaçon ; vers le bord libre de la zone, ces canaux se réunissent en une sorte de fente, si bien que là, la lame spirale osseuse est véritablement formée de deux tables. La *zone membraneuse*, dont la largeur constante est de $0^{mm},5$, se compose, d'après les recherches récentes de Reissner, à Dorpat, de Claudius, à Kiel, et de Fahle,

Fig. 329. — Otolithes du veau. Grossissement de 350 diamètres.

à Altona, de deux membranes délicates, *lames spirales membraneuses supérieure* et *inférieure*, laissant entre elles un espace aplati, qu'on peut appeler *rampe moyenne*, et qui paraît être clos de toutes parts, sauf un orifice par lequel il communique avec le vestibule. La lame spirale membraneuse inférieure ou *tympanique* se divise également en deux parties : la *zone dentelée* et la *zone pectinée*. La première occupe environ les deux tiers internes ; la seconde, le tiers externe de la largeur de la lame spirale membraneuse. Elles ont toutes deux une texture extrêmement complexe, qui n'a été bien décrite que dans ces derniers temps par Corti (*l. c.*), dans un travail des plus remarquables ; j'ai été assez heureux pour ajouter quelques détails intéressants aux faits mentionnés par cet excellent anatomiste (voy. fig. 330, 331, 332).

1. La *zone dentelée* (*d-v*) peut à son tour être distinguée en deux portions, l'une interne, applée *bandelette* (*habenula*) *interne* ou *sillonnée* (*d-g*), l'autre externe, qui porte le nom de *bandelette externe* ou *dentelée* (*h-t*). La première,

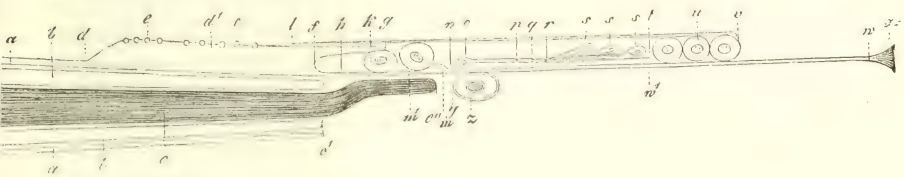

Fig. 330.

prend naissance en *d*, comme continuation directe du périoste de la lame spirale osseuse, mais seulement de sa portion tournée vers la rampe du vestibule ; elle augmente de largeur et d'épaisseur depuis le commencement jusqu'à la fin du canal vestibulaire. Dans le premier et le second tour du limaçon, sa face inférieure s'applique, au lieu du périoste, sur les portions externes de la zone osseuse ; dans le dernier demi-tour, au contraire, elle n'est en rapport qu'avec les expansions nerveuses, de sorte que la bandelette interne ne forme là, à vrai dire, qu'une portion de ce qu'on appelle ordinairement la *lame spirale membraneuse*. Cette couche est formée d'un tissu conjonctif homogène et serré, dans lequel sont disséminées des cellules plas-

Fig. 330. — Section verticale de la lame spirale, pratiquée à 15 millimètres de son origine. Grossissement d'environ 225 diamètres (chien ou chat). L'épithélium qui recouvre la face supérieure et la face inférieure de cette lame a été négligé. *a*, périoste de la lame spirale osseuse ; *b*, les deux feuillets de la lame spirale osseuse près du bord libre ; *c*, *c'*, *c''*, terminaison du nerf auditif ; *d-w*, lame spirale membraneuse ; *d-w'*, zone dentelée ; *d-d'-f*, bandelette sillonnée ; *d*, point où le périoste s'épaissit ; *e*, corpuscules situés dans les sillons de la bandelette sillonnée ; *f*, *g*, dents de la première rangée ; *g*, *f*, *h*, sillon ou demi-canal spiral ; *h*, paroi inférieure de ce dernier ; *k*, cellules épithéliales à l'entrée du demi-canal ; *h-w'*, bandelette dentelée ; *h*, *m*, dents apparentes ; *n-t*, dents de la seconde rangée ; *n-p*, branche postérieure des dents de cette rangée ; *o*, renflement avec noyau qu'elle présente ; *p-q* et *q-r*, articles ; *r-t*, branche antérieure des dents de la seconde rangée ; *s*, *s*, *s*, trois cellules d'épithélium cylindrique qui s'y trouvent appliquées ; *t-v*, membrane qui couvre la bandelette dentelée ; *u*, une des cellules épithéliales sous-jacentes ; *w'-w*, zone pectinée ; *x*, périoste qui fixe la lame spirale (*Muscle cochléaire*, Todd-Bowman) ; *y*, vaisseau spiral interne ; *z*, sa tunique interne. D'après Corti.

matiques étoilées et quelques capillaires. A sa face supérieure, on trouve, près du bord externe, une série régulière de dentelures allongées, élargies à leur base, transparentes et d'un éclat spécial (*g*). D'après Corti, ces dentelures, qui portent le nom de *dents de la première rangée*, ont, dans le premier tour du limaçon, 0mm,05 de longueur, 0mm,009 à 0mm,01 de largeur, et 0mm,007 d'épaisseur à leur base, tandis qu'elles n'ont plus que 0mm,032 de longueur et 0mm,007 de largeur dans le dernier tour. Elles s'avancent librement dans la rampe moyenne, et forment une voûte au-dessus de l'origine de la bandelette externe, de sorte qu'entre les deux il reste un sillon assez profond, ouvert en dehors, que Huschke a appelé *demi-canal spiral*, et qui a 0mm,07 de hauteur chez le bœuf. Vers l'axe du limaçon, les dents de la première rangée se continuent directement avec des renflements allongés, ou côtes (fig. 331, etc.) qui souvent se confondent deux à deux ou se bifurquent, pour se diviser plus en dedans en segments de plus en plus courts, dont les premiers sont allongés, les autres arrondis. Dans les sillons longitudinaux et transversaux qui séparent ces côtes et ces saillies des dents, se trouvent des corpuscules (*e*) brillants, opaques, arrondis ou allongés, ordinairement rangés en série simple, de 0mm,0032 à 0mm,005 à 0mm,006 de diamètre; l'acide acétique démontre que ces corpuscules sont des noyaux; le même réactif rend plus évidentes de petites cellules à noyau qui se montrent çà et là dans les dents et dans les côtes devenues plus pâles et un peu gonflées, parties qui, de même que celles que nous allons décrire, appartiennent au groupe des tissus conjonctifs.

La *bandelette externe* ou *dentelée* (*h–t*) naît directement de la bandelette

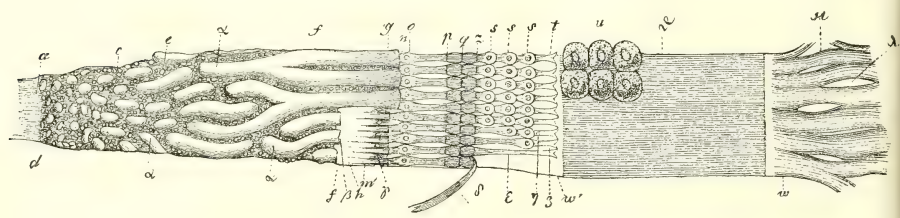

Fig. 331.

sillonnée décrite tout à l'heure, au-dessous de la base des dents de la première rangée, et constitue d'abord le plancher du demi-canal spiral. Presque partout son épaisseur n'est que de 0mm,002, ce qui est aussi celle du reste de la lame spirale membraneuse, notamment de la zone pectinée; sa largeur

Fig. 331. — Face vestibulaire de la lame spirale membraneuse, grossie 225 fois. Une partie des lettres désignent les mêmes objets que dans la figure 330. α, α, proéminences cylindriques de la bandelette sillonnée; β, origine d'une dent de la première rangée; γ, orifices entre les dents apparentes; δ, segment antérieur d'une dent de la seconde rangée, replié en arrière; ε, dent de la même rangée, *in situ*, mais privée de ses cellules épithéliales; ξ, dent semblable avec sa cellule épithéliale la plus inférieure; η, une autre avec deux cellules; ν, stries ou légères saillies de la zone pectinée; ϰ, périoste qui fixe la lame spirale, présentant des trous entre les faisceaux qui le composent. D'après Corti.

augmente vers le sommet du limaçon dans le même rapport que celle de la bandelette sillonnée diminue, si bien qu'elle mesure $0^{mm},1$ au commencement et $0^{mm},2$ à la fin. Du côté de la rampe vestibulaire, on retrouve un certain nombre de proéminences sur la bandelette denticulée, qui est complétement lisse et unie sur sa face tympanique. Ces proéminences sont les suivantes, de dedans en dehors. On voit d'abord les *dents apparentes* (Corti), rangée compacte de saillies allongées, de $0^{mm},02$ de longueur sur $0^{mm},005$ de largeur, séparées par des sillons superficiels, et qui, à leur extrémité externe, se relèvent un peu pour retomber brusquement; l'ensemble de ces dents constitue ce que j'ai appelé la *bandelette perforée*. Dans le premier tour du limaçon, elles sont situées au-dessous de celles de la première rangée, par conséquent encore sur la zone osseuse; dans le second et le troisième tour, au contraire, elles sont plus en dehors que ces dernières, de sorte que leur face inférieure touche aux nerfs; entre leurs extrémités externes elles présentent, non-seulement dans le premier demi-tour, comme l'admet Corti, mais encore dans tout le reste de la lame spirale, des orifices en forme de fente ou de canal. Plus en dehors, se rencontrent en nombre égal les *dents de la seconde rangée* (Corti) (*n-t.*), organes singuliers, découverts par Corti, qui les décrivit comme formés par des prolongements directs de la lame spirale membraneuse, mais qui ne sont en réalité, comme je l'ai démontré, que les *extrémités des nerfs du limaçon :* c'est pourquoi j'ai donné à leur ensemble le nom d'*organe de Corti*, et à chacun de leurs éléments celui de *fibre de Corti*. Les fibres de Corti sont formées d'une substance pâle, molle et flexible, un peu brillante, soluble dans les acides et les alcalis; elles ont la forme de bâtonnets un peu aplatis de haut en bas, et reposent sur la lame spirale inférieure; leur extrémité interne est unie aux terminaisons des fibres du nerf acoustique, qui pénètrent dans la rampe vestibulaire à travers les trous de la bandelette perforée, tandis que leur extrémité externe, d'après Claudius et Fahle, s'élargit un peu, pour s'insérer sur la lame spirale membraneuse inférieure. Examinée de plus près, chaque fibre de Corti se compose de deux articles : l'article interne (*n-y*), qui est fixe, porte à son extrémité (*o*) un peu renflée, et qu'on doit considérer comme une cellule ganglionnaire bipolaire, un noyau oblong, de $0^{mm},005$ de diamètre; il est aussi renflé à son extrémité externe, que Corti appelle *coin articulaire*, et qui est séparée par un sillon circulaire de l'article externe. Celui-ci est également muni d'un renflement à son origine; puis il se rétrécit, pour s'élargir de nouveau et se terminer enfin par une pointe simple ou bifurquée. Cet article présente à son extrémité interne trois cellules extrêmement délicates (*s. s. s.*), portées chacune sur un petit pédicule; de ces cellules, placées de champ, les plus externes sont les plus longues (cylindres d'épithélium, Corti); toutes ne sont peut-être que des cellules ganglionnaires unipolaires et terminales. Les fibres de Corti ont $0^{mm},075$ à $0^{mm},012$ de longueur sur $0^{mm},0032$ à $0^{mm},007$ de largeur.

La *lame spirale membraneuse supérieure* ou *vestibulaire* est une pellicule finement striée et très délicate, observée déjà par Corti et par moi, et qui

naît de la face vestibulaire de la bandelette sillonnée (fig. 330, *l-v.*) pour traverser, ainsi que l'ont trouvé Reissner, Claudius et Fahle, et comme je l'ai vu moi-même, tout le canal du limaçon et se perdre dans le périoste de la paroi externe de ce dernier, au bord inférieur de la *bande vasculaire de Corti* (voy. plus bas). Il résulte de là, dans l'intérieur du limaçon, un troisième canal (*canal cochléaire* de Reissner, *rampe moyenne*) qui, outre les terminaisons nerveuses (fibres de Corti), contient du liquide, et qui paraît être tapissé en grande partie d'un épithélium, étendu également sur la face supérieure de la lame spirale membraneuse supérieure. La figure de Corti, reproduite plus haut (fig. 330), devrait donc être modifiée; mais l'intérêt historique qu'elle présente m'a engagé à la reproduire ici.

2. La *zone pectinée* de Todd-Bowman (*w' w*) est cette portion externe, lisse sur ses deux faces, de la lame spirale membraneuse inférieure qui se fixe en dehors à une saillie de la paroi externe du canal hélicoïde. C'est une lame parfaitement homogène qui, à l'exception des bords, paraît striée dans un sens perpendiculaire au canal du limaçon, ce qui lui donne un aspect fibroïde. En dehors, elle semble perforée dans une petite portion de sa largeur, et reçoit l'insertion d'un paquet fibreux (*x*) spécial, qui provient de ce point de la paroi limacienne où se voit une petite crête osseuse, *lame spirale accessoire* de Huschke. Ce paquet de fibres, que Todd-Bowman ont décrit sous le nom de *muscle cochléaire*, ne me paraît être constitué que par du tissu conjonctif à noyaux : je l'appellerai donc *ligament spiral.*

Les *nerfs du limaçon* traversent les canalicules de la columelle, et s'engagent dans les vacuoles de la zone osseuse, pour constituer dans toute l'étendue de cette zone un plexus serré, formé de tubes à contours foncés et de $0^{mm},0032$ de largeur. Corti a découvert que dans une certaine région de ce plexus, près du bord de la zone, on trouve une accumulation de cellules ganglionnaires bipolaires, petites ($0^{mm},024$ à $0^{mm},034$ de longueur sur $0^{mm},0145$ à $0^{mm},02$ de largeur), pâles et de forme ovalaire, qui, très probablement, sont situées sur le trajet de toutes les fibres des nerfs du limaçon. Les tubes nerveux à contours foncés qui, de ces cellules, se dirigent vers l'extérieur, se réunissent de nouveau en faisceaux aplatis, anastomosés au commencement, puis parallèles entre eux, et qui, vers le bec de la lame spirale osseuse, deviennent de plus en plus lâches, de sorte que sur ce dernier les fibres sont disposées sur un plan unique, ou même séparées les unes des autres par des espaces vides. Les extrémités des fibres, pour tous les faisceaux et tubes juxtaposés, se trouvent constamment sur une même ligne; dans le premier tour du limaçon, elles sont un peu plus rapprochées de la paroi externe du limaçon que dans les autres; de plus, elles s'y trouvent encore entre les deux lames de la zone osseuse, mais exactement sur leur bord; dans le second tour, elles sont déjà à $0^{mm},05$ ou $0^{mm},07$ en dehors de ces lames, au-dessous de l'origine de la bandelette dentelée; dans le dernier demi-tour, enfin, elles forment une bande de $0^{mm},18$ à $0^{mm},2$ de largeur, même sur la face inférieure de la bandelette sillonnée. Mais, dans ces deux dernières régions, les nerfs ne se montrent pas à nu dans la rampe tympa-

nique; ils sont recouverts par le périoste de la face inférieure de la zone osseuse. La véritable terminaison des tubes nerveux qui, à la fin, n'ont plus que 0mm,002 de largeur, a été décrite de la manière suivante par Corti et par plusieurs autres auteurs : tout à coup ces tubes pâlissent, ils deviennent encore plus fins, et se terminent enfin par une extrémité libre. J'ai observé récemment que tous ces tubes nerveux, pâles et amincis, traversent les trous de la bandelette perforée, passent dans la rampe vestibulaire, et s'y unissent, comme il a été dit plus haut, avec les dents de la seconde rangée; d'où il résulte que la terminaison des nerfs dans le limaçon est presque aussi singulière et aussi complexe que dans la rétine, et que le limaçon paraît être

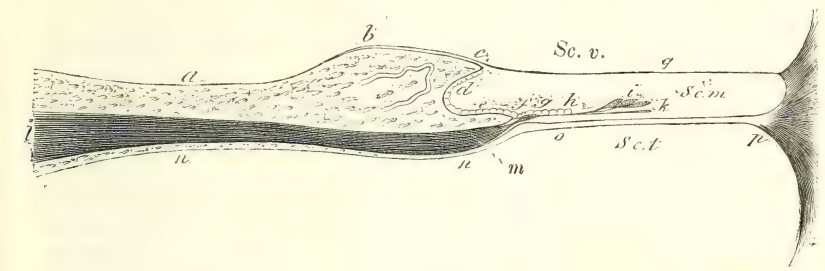

Fig. 332.

la portion la plus délicate et la plus compliquée du labyrinthe (voy. mon *Mémoire de félicitation* à Tiedemann et mon *Anat. microsc.*, II, 2, p. 762).

Les *vaisseaux du limaçon*, bien que très fins, sont fort nombreux ; ils se distribuent dans le périoste des parois du canal hélicoïde et dans la lame spirale. Ceux du périoste forment partout des réseaux capillaires; en outre, dans la rampe vestibulaire, immédiatement au-dessus du ligament spiral, ils fournissent une bande vasculaire spéciale, la *strie vasculaire* de Corti, qui, bien que se continuant avec les vaisseaux du périoste, recouvre cependant ce dernier, et semble comme au milieu de cellules épithéliales, remplies en partie de pigment. Dans la portion osseuse de la zone spirale, et au mi-

Fig. 332.—Section verticale d'une portion de la lame spirale du deuxième tour du limaçon, chez le bœuf; traitée par l'acide chlorhydrique étendu. L'organe de Corti est dessiné d'après d'autres préparations. Grossissement de 180 diamètres. *Sc. t*, rampe tympanique; *Sc. m*, rampe moyenne; *Sc. v*, rampe vestibulaire; *a*, périoste et couche osseuse ramollie de la surface vestibulaire de la zone osseuse; *b*, bandelette sillonnée de Corti, avec une anse capillaire; *c*, dents de la première rangée; *d*, sillon spiral; *e*, bandelette perforée *mihi*; *f*, trous par lesquels les nerfs passent de la rampe tympanique dans la rampe vestibulaire; *g*, cellule bipolaire à l'origine d'une fibre de Corti; *h*, segment postérieur de la fibre de Corti; *k*, segment antérieur; on voit en *d*, *e*, *f*, *g*, *h*, l'épithélium qui revêt ces parties; *i*, cellules nerveuses pédiculées; *l*, nerf en dedans de la zone osseuse; *m*, point où se terminent les contours foncés de ses fibres; *n*, feuillet inférieur ou tympanique du périoste; *o*, lame spirale membraneuse; *p*, insertion sur cette dernière du ligament spiral (muscle cochléaire de Corti); *q*, membrane de Corti, qui du sommet des dents de la première rangée s'étend au ligament spiral, et sépare la rampe moyenne de la rampe vestibulaire.

lieu des expansions nerveuses de cette zone, on observe un riche réseau capillaire qui communique avec le *vaisseau spiral*, canal sanguin situé à la face inférieure ou tympanique de la zone membraneuse, dans toute l'étendue du limaçon. Ce vaisseau, probablement de nature veineuse, se trouve toujours au-dessous de la bandelette dentelée, tantôt plus en dedans, tantôt plus en dehors ; dans le dernier demi-tour, c'est un simple capillaire de $0^{mm},009$ de largeur ; vers la base du limaçon, il grossit peu à peu, et présente en dernier lieu $0^{mm},028$ de largeur et des parois composées de deux tuniques distinctes. Dans quelques cas rares, on trouve à l'endroit mentionné deux vaisseaux spiraux ; Corti a rencontré deux fois, sur l'homme et sur le mouton, un autre vaisseau spiral, situé près du ligament spiral, sur la zone pectinée ; mais ce vaisseau ne communiquait point avec les vaisseaux internes, car la zone pectinée, en général, est dépourvue de vaisseaux sanguins.

Un mot, pour terminer, sur le *nerf acoustique*. Les tubes nerveux qui composent le tronc de ce nerf, ont $0^{mm},005$ à $0^{mm},01$ de largeur chez l'homme; ils possèdent un névrilème très délicat, et se déchirent avec la plus grande facilité. Entre ces tubes, on trouve, dans le tronc même et dans les nerfs vestibulaires et cochléens, de nombreuses cellules apolaires ou unipolaires, les unes pâles, les autres colorées; ces cellules ont de $0^{mm},05$ à $0^{mm},15$ de diamètre chez l'homme et les mammifères. Il est probable que les cellules apolaires et unipolaires ne sont que des cellules bipolaires mutilées, car ces dernières existent seules, pour ainsi dire, chez les poissons. Des cellules analogues, mais plus petites, se rencontrent dans le limaçon, comme il a été dit plus haut, ainsi que dans les rameaux nerveux du vestibule (Pappenheim, Corti). Czermak a vu les fibres du nerf auditif se diviser dans les ampoules et dans les saccules de l'esturgeon ; Harless et moi nous avons observé le même fait sur la grenouille, et Leydig sur la chimère.

Pour ce qui est du *développement* de l'organe de l'audition, il nous suffira de dire ici que, d'après les observations de Huschke, confirmées par celles de Reissner et de Remak, les portions membraneuses du labyrinthe se développent aux dépens de la peau, qui se déprimerait en doigt de gant pour les former, de sorte que ces parties seraient les analogues du cristallin et du corps vitré. Le cul-de-sac ainsi formé donnerait naissance aux saccules du vestibule, aux canaux demi-circulaires membraneux et à la rampe moyenne ou canal cochléaire du limaçon ; les couches de cellules qui correspondent à l'épiderme, contribuent pour une grande part, mais non exclusivement, comme le veut Remak, à la production de ces parties, auxquelles viennent se joindre, pour compléter l'organe de l'audition, les nerfs auditifs, venus du cerveau, et les portions osseuses ainsi que les autres parties molles, nées aux dépens du feuillet moyen du blastoderme. Nous ignorons complétement comment se développent les éléments dont se composent les parties molles du labyrinthe.

L'*étude de l'organe de l'audition* ne présente de difficultés que pour ce qui est du labyrinthe; mais là les difficultés sont très grandes. Cette étude exige des pièces très fraîches : celles qui proviennent d'animaux récemment tués sont les meilleures ; pour voir les parties dans leur état normal, il est indispensable de ne se servir, pour les humecter, que de sérum ou d'une solution de sucre. Il faut une certaine adresse pour découvrir et détacher les parties molles dont il est question; il faut de plus beaucoup de patience, attendu que c'est souvent par hasard que telles ou telles parties deviennent visibles. Pour examiner les plexus nerveux de la zone osseuse du limaçon, il faut débarrasser cette zone de ses sels calcaires, au moyen de l'acide chlorhydrique étendu ; quand il s'agit, au contraire, d'étudier les cellules ganglionnaires de cette région, il importe, pour atteindre le but qu'on se propose, de se borner à une simple dilacération de la zone osseuse dans un milieu qui n'altère point les cellules.

Bibliographie.—E. Huschke, dans *Fror. Not.*, 1832, n° 707. *Iris*, 1833, n° 18, 34. — K. Steifensand, *Untersuchungen über die Ampullen des Gehörorgans*, dans *Müll. Arch.*, 1835. — S. Pappenheim, *Die specielle Gewebelehre des Gehörorgans*, Breslau, 1840, et *Fror. Not.*, 1839, n° 131, 194 et 195. — G. Breschet, *Recherches sur l'organe de l'ouïe dans l'homme et les animaux vertébrés*, 2e édit., Paris, 1840. — E. Krieger, *De otolithis*, Berol. 1840. — Wharton Jones, *The Organ of Hearing*, dans *Todd's Cyclopædia*, vol. II, 329. — J. Hyrtl, *Ueber das innere Gehörorgan des Menschen und der Säugethiere*, Prag, 1845. — A. Corti, *Recherches sur l'organe de l'ouïe des mammifères*, dans *Zeitschr. für wiss. Zool.*, III, p. 109. — Reissner, *De auris internæ formatione*, Dorp., 1851. — E. Harless, art. *Hören*, dans *Wagn. Handw. d. Physiol.*, IV, p. 311 et *Münchn. Gel. Anzeiger*, 1851, nos 31 et 37. — Stannius, *Ueber die ganglöse Natur des Nervus acusticus*, dans *Gött. Nachr.*, 1850, n° 16. *Ibid.*, 1851, n° 17. — Kölliker, *Ueber die letzten Endigungen des Nervus cochleæ und die Funktion der Schnecke*, Gratulat. an F. Tiedemann, Würzb., 1854. Reissner, *Zur Kenntniss der Schnecke*, dans *Müll. Arch.*, 1854, p. 420. — Claudius, *Bemerk. ü. d. Bau der häutigen Spiralleiste der Schnecke*, dans *Zeitschr. f. wiss. Zool.*, VII, 154. — Voyez en outre les traités généraux de Krause, Huschke, Arnold, Todd-Bowman, Remak (*Entwickelungsgeschichte*) le mien et les *Icones org. sensuum* d'Arnold.

SECTION IV.

DE L'ORGANE DE L'ODORAT.

§ 240. **Composition et structure.** — L'organe de l'odorat comprend : 1° les deux *fosses nasales*, formées par deux os et plusieurs cartilages, et tapissées par une membrane muqueuse, et 2° un certain nombre de cavités accessoires, qui sont les sinus frontaux, sphénoïdaux, ethmoïdaux et maxillaires. Mais de toutes ces cavités, il n'y a que la partie supérieure des fosses nasales, où se distribue le nerf olfactif, qui soit affectée spécialement à l'odorat; les autres sont de simples canaux de conduite, servant en même temps dans la respiration; du moins peut-on dire qu'elles n'ont aucun rapport direct avec la fonction de l'organe de l'olfaction.

Les parties solides qui viennent d'être mentionnées, présentent peu de particularités ; pour ce qui est des os, nous ferons remarquer que les parties

les plus minces de l'ethmoïde sont formées uniquement de substance fondamentale et de fibres osseuses, sans canalicules de Havers. Les cartilages du nez sont des cartilages vrais, qui ressemblent beaucoup à ceux du larynx, avec cette différence, cependant, que le contenu des cellules de cartilage est généralement pâle et privé de graisse, les parois des cellules, peu épaisses et la substance fondamentale, finement granulée. Là aussi on trouve, au-dessous du périchondre, une couche de cellules aplaties qui, sur la cloison, atteint jusqu'à $0^{mm},05$ d'épaisseur; dans la profondeur, au contraire, les cellules sont arrondies, plus grosses et disposées en séries dans le sens de l'épaisseur.

La *peau du nez* se distingue par son épiderme très mince (de $0^{mm},05$ à $0^{mm},07$ d'épaisseur), par son derme de $0^{mm},5$ d'épaisseur, supportant des papilles peu développées, de $0^{mm},05$ à $0^{mm},03$ de hauteur, et des poils très fins, enfin par un tissu graisseux sous-cutané de 2 millimètres d'épaisseur, intimement uni avec les cartilages, et renfermant de gros follicules sébacés et de petites glandules sudoripares, de $0^{mm},2$ à $0^{mm},16$ de diamètre. La peau tapisse également une partie des fosses nasales, et présente à ce niveau des follicules sébacés et des poils très forts, appelés *vibrisses*; elle se continue ensuite d'une manière insensible avec la muqueuse olfactive, qui revêt toutes les cavités de l'organe, mais qui ne présente pas la même structure dans tous ses points. Todd et Bowman ont trouvé, en effet, et mes observations concordent parfaitement avec les leurs, que cette muqueuse se divise, chez les animaux, en une *portion vibratile* et une *portion non vibratile*. Cette dernière, qui est limitée aux parties supérieures des fosses nasales proprement dites, et qui reçoit les expansions du nerf olfactif, pourrait être appelée la *muqueuse olfactive*, tandis que l'autre conserverait son ancien nom de *membrane de Schneider*.

Si nous examinons d'abord cette dernière, nous trouvons qu'elle présente des différences de structure dans les diverses régions, bien qu'elle ait partout un épithélium vibratile : on peut très bien distinguer une portion épaisse, riche en glandules, qui tapisse les fosses nasales proprement dites, et une portion amincie, qui revêt les parois des cavités accessoires et la face interne des cornets. Sur l'une et sur l'autre, l'*épithélium* est vibratile et stratifié, comme celui du larynx (fig. 324, 2); il a une épaisseur de $0^{mm},04$ à $0^{mm},042$ sur la dernière, de $0^{mm},09$ parfois sur la première ; chez l'homme, il est formé de cellules pâles, finement granulées, dont les plus superficielles, qui portent des cils, ont jusqu'à $0^{mm},07$ de longueur ; chez les animaux, ces cellules produisent un courant dirigé d'avant en arrière. Au-dessous de l'épithélium, se trouve la muqueuse proprement dite, complétement privée de fibres élastiques, ou du moins très pauvre en éléments de cette espèce, et composée principalement de tissu conjonctif ordinaire, avec des noyaux. Cette muqueuse, dans sa portion qui tapisse les fosses nasales, contient une multitude de glandes muqueuses en grappe, de forme ordinaire et de diverses grosseurs, dont les vésicules ont de $0^{mm},05$ à $0^{mm},09$ de diamètre ; il résulte de cette circonstance, qu'en certains points, notam-

ment au voisinage du cartilage de la cloison et sur les cornets inférieurs, la muqueuse a une épaisseur de 2 à 5 millimètres. Du reste, cette épaisseur de la muqueuse, dans ces régions, ne dépend pas uniquement des glandes; elle provient en partie des *réseaux veineux très riches et comme caverneux* qu'elle y présente, notamment au bord libre et à l'extrémité postérieure du cornet inférieur. Les glandes font presque complétement défaut dans les cavités accessoires; jusqu'ici je n'en ai rencontré quelques-unes que dans le sinus maxillaire, où leurs vésicules et leurs conduits excréteurs se dilatent quelquefois en kystes muqueux de 1 centimètre de diamètre. Sauf ces régions, la muqueuse des cavités accessoires de l'organe olfactif est extrêmement mince, et ne peut se séparer du périoste en couche distincte; séparation qui est possible dans les fosses nasales, surtout dans les régions riches en glandes, malgré l'union intime des deux membranes. Un fait qui m'a paru très singulier, a été le suivant. Chez un jeune homme de quinze ans (qui, d'après la communication de Virchow, présentait des ossifications dans le poumon), j'ai trouvé dans toutes ces cavités accessoires, ainsi que sur la muqueuse de la face concave des cornets, immédiatement au-dessous de l'épithélium, la muqueuse incrustée à un si haut degré de sels calcaires, formant des canalicules plus ou moins larges, que sa couche supérieure était transformée en une sorte de membrane calcaire, mais néanmoins flexible, dans laquelle on rencontrait parfois des ouvertures plus ou moins grosses, souvent disposées très régulièrement, mais qui ne présentait point de structure véritable. Là où elle était très développée, cette couche était de couleur blanche, comme serait une membrane remplie de bulles d'air, pour laquelle je la pris d'abord; au-dessous d'elle se trouvait toujours encore du tissu conjonctif lâche avec des vaisseaux, parmi lesquels un certain nombre étaient également incrustés de sels calcaires. Dans les couches profondes de l'épithélium lui-même, se voyaient de petites concrétions, simples ou agrégées, analogues en quelque sorte aux concrétions cérébrales.

La *membrane olfactive* proprement dite n'occupe que la portion supérieure de la cloison et des parois externes des fosses nasales, au niveau des cornets supérieurs, dans une étendue d'environ 28 à 35 millimètres à partir de la lame criblée de l'ethmoïde. Elle se distingue, même à l'œil nu, de la muqueuse vibratile qui lui succède, par son épaisseur plus grande et par sa couleur tantôt jaunâtre, comme chez l'homme, chez le mouton, le veau, et tantôt jaune brunâtre ou brune, comme chez le lapin, le chien. A l'inspection microscopique, on la trouve limitée par un bord dentelé ou ondulé assez net. Les différences de structure de cette muqueuse reposent sur la conformation de l'épithélium, sur la présence de nombreuses glandes spéciales, que je propose de nommer glandes de Bowman, et sur le mode de distribution des nerfs. *L'épithélium n'est point vibratile chez les animaux;* chez l'homme, au contraire, il semble porter également des cils vibratiles, ainsi que nous l'avons observé récemment sur un supplicié. Il est *plus épais* que dans la région olfactive: c'est ainsi que chez le mouton, où l'épithélium vibratile a $0^{mm},07$ d'épaisseur, l'épithélium non vibratile mesure $0^{mm},1$, et

que chez le lapin cette épaisseur est de $0^{mm},09$ d'une part et de $0^{mm},15$ de l'autre. Malgré son épaisseur considérable, l'épithélium de la région olfactive est très délicat et très mou ; en outre, presque tous les réactifs l'altèrent si promptement, qu'il est très difficile de l'étudier. D'après ce que j'ai vu, il est *cylindrique et stratifié;* du moins ai-je trouvé, contrairement à Todd et Bowman, extérieurement une ou deux séries de cellules étroites, verticales, de $0^{mm},01$ à $0^{mm},015$ de hauteur, tandis que profondément ne semblaient exister que des cellules arrondies, de $0^{mm},007$ à $0^{mm},009$ de diamètre. Toutes ces cellules sont pourvues d'un petit noyau sphérique, et contiennent une substance finement granulée, généralement pâle, colorée en brun chez le chien seulement, dans la couche de cellules la plus profonde ; leur membrane est si délicate, qu'elle crève instantanément dans l'eau. Si les cellules vibratiles des fosses nasales sont beaucoup plus altérables que celles des autres parties du corps, cette altérabilité est bien autrement grande encore dans les cellules de la région olfactive : on comprendra par là, d'une part, l'influence perturbatrice exercée par l'eau ou d'autres liquides sur la fonction olfactive (E. H. Weber), d'autre part, le passage facile des substances volatiles à travers la couche épithéliale. Afin que ces cellules soient convenablement humectées et protégées, toute la muqueuse de cette région est pourvue d'un grand nombre de glandes de Bowman, fait d'autant plus frappant que les régions avoisinantes en possèdent très peu ou en sont privées totalement. Les glandes de Bowman sont constituées soit par des cylindres simples, rectilignes ou légèrement contournés en spirale à leur extrémité inférieure, et mesurant $0^{mm},18$ à $0^{mm},2$ de longueur, soit par des utricules piriformes et allongées ; on les trouve spécialement entre les gros faisceaux du nerf olfactif, en séries compactes, ou bien à l'état d'isolement, comme vers la limite inférieure de la région olfactive ; leur forme rappelle celle de certaines glandes sudoripares embryonnaires. Je n'ai jamais vu les utricules se bifurquer ; il se pourrait cependant que ce fait m'eût échappé, attendu que ces organes sont également très délicats et très altérables. Les glandes de Bowman ont $0^{mm},03$ à $0^{mm},05$ de largeur, et sont tapissées intérieurement d'une simple couche

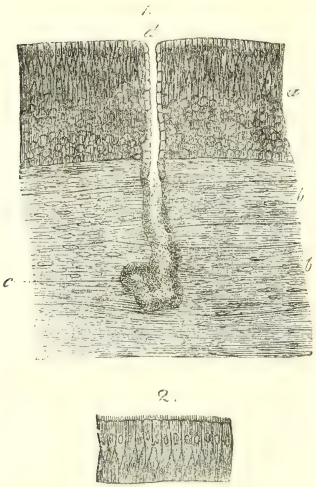

Fig. 333.

Fig. 333. — Fragment de la muqueuse nasale du veau. Grossissement de 150 diamètres.
1. Région olfactive; section verticale de la muqueuse. *a*, épithélium non vibratile; *b*, nerfs olfactifs avec un faisceau pâle qui contient des noyaux et qui se subdivise; *c*, glande de Bowman ; *d*, orifice de cette glande.
2. Epithélium vibratile de la membrane de Schneider.

de cellules polygonales, de $0^{mm},014$ à $0^{mm},018$ de diamètre, dans lesquelles on trouve une quantité plus ou moins grande de granulations pigmentaires, jaunâtres ou brunâtres ; d'où la diversité de coloration qu'offre la muqueuse olfactive. Les canaux excréteurs sont un peu plus étroits ($0^{mm},018$ à $0^{mm},027$) que les conduits glandulaires ; tapissés de grosses cellules arrondies, ils traversent l'épithélium en ligne droite, et s'ouvrent à la surface de ce dernier par un orifice circulaire, de $0^{mm},02$ de largeur, et entouré de quelques grosses cellules. *Chez l'homme, ces glandes sont remplacées par des glandes muqueuses ordinaires.* — Comme dans les autres régions, le reste de la muqueuse est formé de tissu conjonctif peu serré, sans éléments élastiques.

La muqueuse nasale est *très vasculaire* dans les fosses nasales proprement dites, moins dans les cavités accessoires. Les vaisseaux forment des réseaux lâches autour des glandes et dans les branches et rameaux du nerf olfactif; à la surface de la muqueuse, au contraire, ils fournissent un réseau très serré, d'où partent une foule d'anses perpendiculaires pouvant faire croire, au premier abord, à l'existence de papilles qu'on ne trouve point. Les branches artérielles et veineuses s'anastomosent fréquemment entre elles : ces dernières forment, sur le cornet inférieur en particulier, les riches plexus

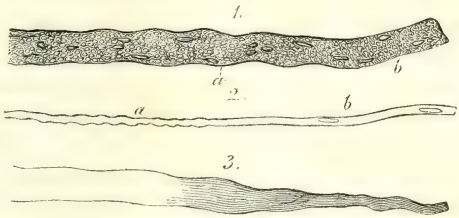

Fig. 334.

spongieux dont nous avons fait mention. Nous ne savons rien des *lymphatiques* de la muqueuse nasale. Les *nerfs* qu'elle reçoit sont des branches de la cinquième paire (l'ethmoïdale, les nasales postérieures, une branche du nerf dentaire antérieur); ils fournissent des filets principalement à la région vibratile de l'organe de l'odorat, et s'y distribuent comme dans les autres muqueuses sensibles, celle du pharynx, par exemple ; mais ils s'élèvent aussi dans la région olfactive, et envoient même des tubes à contours foncés sur le trajet des filaments olfactifs, ainsi que je l'ai observé, dans un cas, sur le veau. Le *nerf olfactif*, examiné dans son tronc et dans son bulbe, se compose

Fig. 334. — Tubes du nerf olfactif du bœuf. Grossissement de 350 diamètres.

1. Grosse fibre grise. *a*, membrane d'enveloppe ; *b*, contenu de cette fibre, renfermant des noyaux et faisant saillie au dehors.

2. Tube fin à contour foncé. *a*, provenant d'un canal de la lame criblée et se continuant avec une fibre pâle avec des noyaux *b*.

3. Membrane vide d'un tube gris ; elle s'est affaissée sur elle-même d'un côté, et y présente un aspect fibreux.

de tubes à contours foncés et de cellules nerveuses; nous en avons déjà parlé (voy. p. 342). Les branches terminales du *nerf olfactif*, au contraire, ne contiennent point de fibres blanches à moelle, même dans leurs divisions principales, au moment où elles se détachent du bulbe; elles se composent exclusivement, chez l'homme et chez les mammifères, de tubes pâles aplatis, légèrement granulés, pourvus de noyaux allongés, et mesurant $0^{mm},005$ à $0^{mm},007$ de largeur; ces tubes adhèrent fortement les uns aux autres, et sont réunis par des gaînes du tissu conjonctif, lesquelles sont plus fortes sur les rameaux de la cloison, d'où la couleur blanche de ces derniers. Chez les animaux, on distingue facilement dans ces tubes, très analogues aux fibres nerveuses embryonnaires, une membrane d'enveloppe amorphe et un contenu finement granulé, renfermant des noyaux; dans les canalicules de la lame criblée, ces tubes se continuent directement avec des tubes à contours foncés. Quant à la question de savoir s'ils proviennent du bulbe du nerf olfactif ou du cerveau, elle n'a pu être élucidée jusqu'ici sur l'homme ni sur les mammifères; mais les observations de Leydig sur les plagiostomes (*Beiträge*, p. 34, Tab. I, fig. 6) donnent beaucoup de vraisemblance à la première opinion. Le mode de terminaison des branches des nerfs olfactifs est encore plus incertain. Il est très facile de se convaincre que ces branches, dans leur trajet au sein de la muqueuse de la région olfactive, se divisent un grand nombre de fois et deviennent de plus en plus petites vers la partie inférieure de la région, pour donner naissance à un plexus. Chez les mammifères, elles peuvent être poursuivies dans toute la région olfactive; mais toujours les réseaux qu'elles forment se dérobent à la vue près du bord de cette région, au delà duquel on ne voit aucune trace de rameaux terminaux, de sorte que le mode de terminaison des nerfs olfactifs reste complétement dans les ténèbres. Dans ces derniers temps, Eckhard et Ecker ont paru disposés à admettre que les fibres du nerf olfactif se terminent en s'unissant à certaines cellules cylindriques très allongées qui seraient situées au milieu des cellules épithéliales de la région olfactive, supposition qui jusqu'à présent me paraît être peu fondée.

Dans l'*étude de l'organe de l'odorat*, c'est surtout l'épithélium qui est une cause de difficultés : pour l'humecter, on ne doit employer qu'une solution d'albumine ou l'humeur vitrée. Les coupes verticales se font bien avec des ciseaux sur des fragments de muqueuse détachés des parties voisines; souvent les bords des plis donnent de bonnes images de section. Les glandes muqueuses se voient sur des coupes; les glandes de Bowman, par la dilacération. L'acide chromique ne convient point pour l'étude des nerfs olfactifs; la dilacération donnera de meilleurs résultats; vient ensuite la compression de pièces fraîches ou humectées avec la soude ou l'acide acétique. On peut aussi examiner des lambeaux de muqueuse qu'on aura fait macérer dans l'eau; les nerfs se conservent longtemps dans ce liquide.

Bibliographie. — Todd-Bowman, dans leur Traité, II. — Kölliker, *Ueber den Bau der grauen Nervenfasern d. Olfact.*, dans *Würzb. Verh.*, t. IV, p. 60.—Eckhard, dans *Unters. z. Anat. u. Phys.* Giessen, 1855. — Ecker, dans *Verh. d. Freiburg. Gesellsch.*, 1855.

FIN.

TABLE DES MATIÈRES.

Pages.

INTRODUCTION 1
§ 1. Historique 1
§ 2. État actuel de la science 3
§ 3. Moyens d'étude (bibliographie, microscope, préparations) 5

LIVRE PREMIER.

HISTOLOGIE GÉNÉRALE.

CHAPITRE PREMIER. — DES PARTIES ÉLÉMENTAIRES 9
§ 4. Parties élémentaires simples et composées 9
§ 5. Substances interposées liquides ou solides 10
SECTION PREMIÈRE. — *Parties élémentaires simples* 11
Article Ier. — Cristaux, granulations, filaments, vésicules, noyaux 11
§ 6. Constitution de ces diverses parties 11
Article II. — Des cellules 13
§ 7. Composition des cellules 13
§ 8. Forme, constitution chimique, noyau, nucléoles 14
§ 9. Formation des cellules 18
§ 10. Formation libre des cellules 18
§ 11. Multiplication des cellules par scission 20
§ 12. Formation endogène des cellules 22
§ 13. Théorie de la formation des cellules 28
§ 14. Phénomènes de la vie des cellules. — Accroissement 31
§ 15. Absorption des cellules (emprunts de matières) 33
§ 16. Sécrétions des cellules (restitutions de matières) 39
§ 17. Fonctions animales des cellules 42
§ 18. Métamorphoses des cellules. — Diverses sortes de cellules 44
SECTION II. — *Parties élémentaires d'un ordre supérieur* 45
§ 19. Structure et composition 45
CHAPITRE II. — DES TISSUS, DES ORGANES ET DES SYSTÈMES 47
§ 20. Définitions, divisions 47
SECTION PREMIÈRE. — *Tissu de cellules* 49
§ 21. Caractères généraux 49
§ 22. Tissu épidermique 49
§ 23. Tissu glandulaire 53
SECTION II. — *Tissu de substance conjonctive* 57
§ 24. Caractères généraux de la substance conjonctive 57
§ 25. Tissu muqueux 66
§ 26. Tissu cartilagineux 66
§ 27. Tissu élastique 70
§ 28. Tissu conjonctif 75
§ 29. Tissu osseux 85
SECTION III. — *Tissu musculaire* 89
§ 30. Caractères généraux de ce tissu 89
§ 31. Tissu des muscles lisses 90
§ 32. Tissu des muscles striés en travers 94

Pages.
SECTION IV. — *Tissu nerveux* 96
§ 33. Tubes nerveux et cellules nerveuses 96
SECTION V. — *Tissu de glandes vasculaires sanguines* 100
§ 34. Caractères de ce tissu 100

LIVRE II.

HISTOLOGIE SPÉCIALE.

CHAPITRE PREMIER. — DU SYSTÈME CUTANÉ 102
SECTION PREMIÈRE. — *De la peau* 102
Article Ier. — Derme 102
§ 35. Parties qui constituent la peau 102
§ 36. Tissu cellulaire sous-cutané 102
§ 37. Derme proprement dit 103
§ 38. Structure du derme 105
§ 39. Cellules adipeuses 108
§ 40. Vaisseaux de la peau 109
§ 41. Nerfs de la peau 111
§ 42. Développement du derme 116
§ 43. Considérations physiologiques 117
Article II. — Épiderme 122
§ 44. Composition de l'épiderme 122
§ 45. Couche muqueuse 123
§ 46. Couche cornée 124
§ 47. Couleur de l'épiderme 126
§ 48. Épaisseur de l'épiderme 128
§ 49. Propriétés physiques et chimiques de l'épiderme 129
§ 50. Accroissement et régénération de l'épiderme 130
§ 51. Développement de l'épiderme 131
SECTION II. — *Des ongles* 134
§ 52. Parties dont ils se composent 134
§ 53. Structure de l'ongle 137
§ 54. Rapports de l'ongle avec l'épiderme 139
§ 55. Accroissement de l'ongle 141
§ 56. Développement de l'ongle 142
SECTION III. — *Des poils* 144
§ 57. Parties dont ils se composent 144
§ 58. Distribution et volume des poils 144
§ 59. Propriétés physiques et composition chimique 146
§ 60. Substance corticale ou fibreuse 147
§ 61. Substance médullaire 151
§ 62. Épiderme du poil 154
§ 63. Follicules pileux 155
§ 64. Follicule pileux proprement dit 155
§ 65. Gaînes de la racine 157
§ 66. Développement des poils 161
§ 67. Phénomène de la mue 164
§ 68. Remarques physiologiques 166
SECTION IV. — *Des glandes de la peau* 171
Article Ier. — Des glandes sudoripares 171
§ 69. Distribution des glandes sudoripares 171
§ 70. Composition de ces glandes 171
§ 71. Structure intime du glomérule glandulaire 172
§ 72. Sécrétion des glandes sudoripares 174
§ 73. Canaux sudorifères 176
§ 74. Développement des glandes sudoripares 177

Pages.
Article II. — Des glandes cérumineuses 180
§ 75. Structure des glandes cérumineuses 180
§ 76. Produit de la sécrétion des glandes cérumineuses 182
Article III. — Des glandes sébacées 184
§ 77. Structure des glandes sébacées 184
§ 78. Composition de la matière sébacée 187
§ 79. Développement des glandes sébacées 190
CHAPITRE II. — Du système musculaire 194
§ 80. Délimitation du système musculaire 194
§ 81. Structure des fibres musculaires 194
§ 82. Mode d'union des fibres musculaires 198
§ 83. Union des muscles avec les autres parties 199
§ 84. Structure des tendons 199
§ 85. Union des tendons avec les autres parties 202
§ 86. Organes accessoires des muscles et des tendons 205
§ 87. Vaisseaux des muscles et de leurs organes accessoires 208
§ 88. Nerf des muscles 210
§ 89. Propriétés physiques et chimiques des muscles 215
§ 90. Développement des muscles et des tendons 217
§ 91. Considérations physiologiques 222
CHAPITRE III. — Du système osseux 227
§ 92. Délimitation, forme, distribution 227
§ 93. Structure intime du tissu osseux 228
§ 94. Substance fondamentale des os 231
§ 95. Cavités osseuses et canalicules osseux 235
§ 96. Périoste 240
§ 97. Moelle des os 241
§ 98. Connexions des os. — Synarthroses 242
§ 99. Connexions articulaires, diarthroses 249
§ 100. Capsules articulaires 252
§ 101. Particularités physiques et chimiques des os et de leurs organes accessoires 256
§ 102. Vaisseaux des os et de leurs organes accessoires 258
§ 103. Nerfs du système osseux 260
§ 104. Développement des os 263
§ 105. Squelette cartilagineux primitif 264
§ 106. Métamorphose du squelette cartilagineux 266
§ 107. Changements qui ont lieu dans le cartilage d'ossification 267
§ 108. Ossification des cartilages 271
§ 109. Phénomènes élémentaires des sécrétions du périoste 279
§ 110. Os qui ne dérivent pas de cartilages 286
§ 111. Accroissement des os secondaires du crâne 287
§ 112. Phénomènes vitaux des os complétement développés 291
CHAPITRE IV. — Du système nerveux 298
Section première. — *Système nerveux en général* 298
§ 113. Délimitation, division 298
§ 114. Éléments du système nerveux 298
Tubes nerveux ou fibres nerveuses 301
§ 115. Cellules nerveuses 307
Section II. — *Système nerveux central* 310
§ 116. Moelle épinière 310
§ 117. Trajet probable des fibres de la moelle 318
§ 118. Moelle allongée ou pont de Varole 325
§ 119. Cervelet 330
§ 120. Ganglions du cerveau 333
§ 121. Hémisphères cérébraux 337
§ 122. Enveloppes et vaisseaux du système nerveux central 344
Section III. — *Système nerveux périphérique* 354
§ 123. Nerfs spinaux 354
§ 124. Structure des ganglions spinaux 355
§ 125. Trajet ultérieur et terminaison des nerfs spinaux 359
§ 126. Nerfs crâniens 364

Pages.
§ 127. Nerfs ganglionnaires 366
§ 128. Nerf sympathique 366
§ 129. Distribution périphérique des nerfs ganglionnaires 370
§ 130. Développement des éléments du système nerveux 376
§ 131. Fonctions du système nerveux 380
CHAPITRE V. — DES ORGANES DE LA DIGESTION 384
SECTION PREMIÈRE. — *Du canal intestinal* 384
§ 132. Structure générale du canal intestinal 384
Article Ier. — De la bouche 385
De la muqueuse buccale 385
§ 133. Muqueuse et tissu cellulaire sous-muqueux 385
§ 134. Épithélium de la cavité buccale 387
Article II. — De la langue 389
§ 135. Muscles de la langue 389
§ 136. Muqueuse linguale 395
Article III. — Des glandes de la cavité buccale 402
§ 137. Division de ces glandes 402
§ 138. Structure intime des glandes muqueuses 403
§ 139. Glandes simples et amygdales 406
§ 140. Structure des glandes salivaires 410
Article IV. — Des dents 413
§ 141. Parties dont elles se composent 413
§ 142. Ivoire 414
§ 143. Émail 419
§ 144. Cément 422
§ 145. Parties molles des dents 425
§ 146. Développement des dents 427
§ 147. Propriétés physiologiques 438
Article V. — Organes de la déglutition 442
§ 148. Parties dont se compose le pharynx 442
§ 149. Parties dont se compose l'œsophage 443
Article VI. — De l'intestin proprement dit 445
§ 150. Structure générale 445
§ 151. Péritoine 445
§ 152. Tunique musculeuse de l'intestin 446
Article VII. — Muqueuse de l'estomac 449
§ 153. Structure de cette membrane 449
§ 154. Glandes de l'estomac 449
§ 155. Muqueuse en général 453
Article VIII. — Muqueuse de l'intestin grêle 454
§ 156. Structure de cette muqueuse 454
§ 157. Cellules de l'intestin grêle 455
§ 158. Glandes de l'intestin grêle 460
§ 159. Follicules clos de l'intestin grêle 462
§ 160. Muqueuse du gros intestin 466
§ 161. Développement du canal intestinal 468
SECTION II. — *Du foie* 470
§ 162. Structure générale 470
§ 163. Structure intime du parenchyme hépatique 470
§ 164. Cellules hépatiques et réseau des cellules hépatiques 473
§ 165. Conduits excréteurs de la bile 478
§ 166. Vaisseaux et nerfs du foie 481
§ 167. Développement du foie 486
SECTION III. — *Du pancréas* 489
§ 168. Structure du pancréas 489
SECTION IV. — *De la rate* 490
§ 169. Structure générale 490
§ 170. Enveloppes et tissu 491
§ 171. Corpuscules de Malpighi 492
§ 172. Parenchyme de la rate 496
§ 173. Vaisseaux et nerfs 499
§ 174. Considérations physiologiques 505

Pages.
CHAPITRE VI. — Des organes de la respiration..... 506
§ 175. Énumération..... 506
Section première. — *Des poumons*..... 507
§ 176. Structure générale..... 507
§ 177. Larynx..... 507
§ 178. Trachée-artère..... 511
§ 179. Poumons..... 512
§ 180. Bronches et cellules aériennes..... 513
§ 181. Structure intime des bronches et des cellules aériennes..... 516
§ 182. Vaisseaux et nerfs des poumons..... 518
§ 183. Développement des poumons..... 521
Section II. — *De la glande thyroïde*..... 522
§ 184. Structure générale..... 522
§ 185. Structure intime de la glande thyroïde..... 522
Section III. — *Du thymus*..... 526
§ 186. Structure générale..... 526
§ 187. Structure intime du thymus..... 527
§ 188. Développement..... 530
CHAPITRE VII. — Des organes urinaires..... 532
§ 189. Division..... 532
Section première. — *Des reins*..... 532
§ 190. Structure générale..... 532
§ 191. Composition de la substance rénale..... 533
§ 192. Canalicules urinaires..... 535
§ 193. Vaisseaux et nerfs..... 538
§ 194. Canaux excréteurs de l'urine..... 542
§ 195. Considérations physiologiques..... 544
Section II. — *Des capsules surrénales*..... 547
§ 196. Description générale..... 547
§ 197. Structure intime..... 548
§ 198. Vaisseaux et nerfs..... 550
§ 199. Considérations physiologiques..... 551
CHAPITRE VIII. — Des organes génitaux..... 553
Section première. — *Organes génitaux de l'homme*..... 553
§ 200. Division..... 553
§ 201. Testicules..... 553
§ 202. Structure des canaux séminifères..... 555
§ 203. Enveloppes, vaisseaux et nerfs du testicule..... 561
§ 204. Canal déférent, vésicules séminales, glandes accessoires..... 562
§ 205. Organes mâles de la copulation..... 565
§ 206. Considérations physiologiques..... 569
Section II. — *Organes génitaux de la femme*..... 573
§ 207. Division..... 573
§ 208. Ovaire..... 573
§ 209. Trompe et utérus..... 576
§ 210. Oviducte et matrice..... 579
§ 211. Changements que subit l'utérus pendant la menstruation et la grossesse..... 582
§ 212. Vagin et parties génitales externes..... 587
§ 213. Considérations physiologiques..... 589
Section III. — *Des mamelles*..... 593
§ 214. Structure des mamelles..... 593
§ 215. Considérations physiologiques..... 596
CHAPITRE IX. — Du système vasculaire..... 600
§ 216. Parties dont il se compose..... 600
Section première. — *Du cœur*..... 600
§ 217. Structure du cœur..... 600
Section II. — *Des vaisseaux sanguins*..... 606
§ 218. Structure générale des vaisseaux..... 606
§ 219. Artères..... 610
§ 220. Veines..... 617
221. Capillaires..... 622

Pages
SECTION III. — *Des vaisseaux lymphatiques* 625
§ 222. Vaisseaux lymphatiques 625
§ 223. Glandes lymphatiques 628
SECTION IV. — *Du sang et de la lymphe* 637
§ 224. Division et distribution 637
§ 225. Structure générale 637
§ 226. Du sang 640
§ 227. Considérations physiologiques 650
CHAPITRE X. — DES ORGANES DES SENS SUPÉRIEURS 659
SECTION PREMIÈRE. — *Organe de la vue* 659
§ 228. Parties qui le constituent 659
Article Ier. — Du globe oculaire 659
§ 229. Membrane fibreuse de l'œil 659
§ 230. Membrane vasculaire ou choroïde 667
§ 231. Membrane nerveuse 674
§ 232. Cristallin 687
§ 233. Corps vitré 690
SECTION II. — *Organes accessoires de l'œil* 694
§ 234. Paupières, conjonctive, appareil lacrymal 694
§ 235. Considérations physiologiques 697
SECTION III. — *De l'organe de l'ouïe* 703
§ 236. Parties dont il est composé 703
§ 237. Oreille externe et moyenne 703
§ 238. Vestibule et canaux demi-circulaires osseux 704
§ 239. Limaçon 706
SECTION IV. — *De l'organe de l'odorat* 713
§ 240. Composition et structure 713

FIN DE LA TABLE DES MATIÈRES.

WELLCOME LIBRARY INSTITUTE

LIBRAIRIE DE VICTOR MASSON

RUE DE L'ÉCOLE-DE-MÉDECINE.

TRAITÉ

DE

MÉDECINE OPÉRATOIRE

BANDAGES ET APPAREILS

PAR

Le Dr Ch. SÉDILLOT

Professeur de clinique chirurgicale
à la Faculté de médecine de Strasbourg, médecin principal de première classe
membre correspondant de l'Institut, de l'Académie impériale
de médecine, etc.

DEUXIÈME ÉDITION

2 vol. gr. in-18 publiés en 4 parties, accompagnés de 604 fig.

Prix : 16 francs.

Un journal de médecine annonce en ces termes la publication de la 2e édition de l'ouvrage du professeur de Strasbourg :

« C'est un livre tout nouveau, que cette seconde édition d'un traité déjà recommandé par un succès dont cette circonstance même est la meilleure preuve. Jaloux de maintenir son œuvre à la hauteur que le suffrage public lui avait fait prendre, M. Sédillot a profité, et des récentes acquisitions de la science, et des avertissements de la critique, et de ses propres réflexions, pour agrandir le cadre qu'il s'était primitivement tracé. Outre un remaniement de détail aussi attentif que judicieux, et dont chaque page porte la trace irrécusable, de nombreuses additions sont venues donner au livre lui-même, un peu trop semblable en premier lieu à un manuel, toute l'importance d'un ouvrage classique complet.

» Un chapitre très étendu comprend, sous le titre d'*Introduction* et *Prolégomènes*, toutes les notions générales dont le praticien a besoin pour devenir un opérateur. Les divers problèmes qui se posent devant l'homme de l'art dès qu'il va prendre en main l'instrument tranchant, problèmes relatifs aux préparations, aux indications, à l'anesthésie, à l'hémostase, à la pyohémie, etc., sont étudiés dans leurs données les plus ardues, de manière à lui fournir une solution qui lui laisse ensuite toute sa présence d'esprit pour lutter contre les difficultés spéciales inhérentes à chaque cas particulier.

» La part originale prise par M. Sédillot à l'amélioration de son œuvre primitive ne se borne pas à des agencements de matériaux ou à des généralités didactiques. Il est plus d'un procédé opératoire qu'il a imaginé ou simplifié, plus d'une manœuvre que ses recherches ont rendue plus sûre ou plus facile.

» Parmi les idées qui lui appartiennent en propre, nous citerons la coupe du lambeau plantaire pendant l'amputation tarso-métatarsienne de Lisfranc; le moyen indiqué pour prévenir le renversement du pied en arrière à la suite de l'amputation de Chopart; le procédé d'amputation de la jambe à lambeau externe, etc.

» Fréquemment aussi on voit surgir d'excellents fragments de pathologie chirurgicale que la suite naturelle des sujets amène sous sa plume, témoin les discussions parfaites de sens et de clarté qu'il entreprend et conclut en une page sur l'indication du trépan, sur l'opportunité du débridement. Ailleurs, ce sont des aperçus féconds relativement à l'utilité variable des ressources opératoires selon les cas; la distinction, par exemple, établie, quant à l'efficacité des résections, suivant qu'il s'agit de remédier à un traumatisme articulaire ou à une maladie osseuse d'origine spontanée. Ces excursions hors du strict domaine de la médecine opératoire, toujours discrètes et naturellement intercalées, soutiennent l'attention qu'une série de règles énoncées sans développement, dans le style des manuels, lasserait infailliblement.

» La critique avait jadis fait à M. Sédillot un reproche sur le laconisme parfois excessif de ses préceptes. Sans rien omettre d'essentiel, dans quelques cas la description d'un procédé offrait une concision telle, que le praticien eût hésité à s'aventurer sur la foi

d'un guide qui lui marchandait à ce point les renseignements. Nous sommes heureux d'avoir aujourd'hui à constater, sous ce rapport, une amélioration très sensible dans la manière de l'auteur. Plus à son aise dans le cadre moins étroit qu'il s'est donné, il cause volontiers avec son lecteur, va au-devant de ses doutes, éclaire la matière par des exemples, ne se refuse pas même quelques digressions; se fait, en un mot, accessible à première vue au lieu de se laisser, comme autrefois, deviner.

» La facile clarté que l'ouvrage doit au mérite de la rédaction est encore augmentée par l'intercalation de plus de six cents figures, dessinées et gravées spécialement pour cette deuxième édition, qui est ainsi devenue un livre complétement neuf. »

On trouve à la librairie Victor Masson.

BOINET. — **Iodothérapie ou de l'emploi médico-chirurgical de l'iode** et de ses composés, et particulièrement des injections iodées. Paris, 1855, 1 vol. in-8 ..... 9 fr.

FANO. — **Tableaux des opérations qui se pratiquent sur l'homme**, ou Résumé analytique des règles principales qu'il convient de suivre pour exécuter les diverses opérations chirurgicales. I. Ligature des artères. Paris, 1856, grand in-18 ..... 1 fr. 25

MACKENZIE (W.). — **Traité pratique des maladies de l'œil**, traduit sur la quatrième édition et augmenté d'annotations, par MM. les docteurs Warlomont et Testelin. 2 volumes grand in-8 avec figures. 30 fr.

PAUL D'ÉGINE (**Chirurgie de**), texte grec, restitué et collationné sur tous les manuscrits de la Bibliothèque Impériale, accompagné de variantes de ces manuscrits et de celles des deux éditions de Venise et de Bâle, ainsi que des notes philologiques et médicales, avec traduction française en regard, précédé d'une introduction, par le docteur René Briau. Paris, 1855, 1 vol. grand in-8 ..... 9 fr.

RICORD (Philippe). — **Clinique iconographique de l'hôpital des Vénériens.** Recueil d'observations suivies de considérations pratiques, sur les maladies qui ont été traitées dans cet hôpital. 1 vol. grand in-4 avec 66 planches coloriées et portrait de l'auteur ..... 133 fr.

VELPEAU. — **Traité des maladies du sein et de la glande mammaire.** Paris, 1854, 1 beau vol. in-8, avec planches coloriées..... 12 fr.

VIDAL (DE CASSIS). — **Traité des maladies vénériennes.** 2e édition, revue et augmentée; ouvrage couronné par l'Institut de France et qui a obtenu le prix Itard de 3,700 fr. Paris, 1855, 1 vol. in-8, avec planches gravées en taille-douce et coloriées..... 10 fr.

KOELLIKER. — **Eléments d'histologie humaine**, traduction de MM. J. BÉCLARD et M. SÉE, revue par l'auteur. Paris, 1856, 1 vol. gr. in-8, avec 334 figures dans le texte..... 16 fr.

PÉTREQUIN (J.-E.). — **Traité d'anatomie topographique médico-chirurgicale**, considérée spécialement dans ses applications à la pathologie, à la médecine légale, à l'obstétricie et à la médecine opératoire; deuxième édition. Paris, 1856, 1 vol. grand in-8..... 9 fr.

SAPPEY. — **Traité d'anatomie descriptive.** Paris, 1850-1856, 3 vol. gr. in-18, publiés en cinq tomes, avec fig. dans le texte..... 22 fr.

SEGOND (L.-A.). — **Traité d'anatomie générale**, théorie de la structure, embrassant les substances organiques et les éléments, les tissus, les membranes et les parenchymes. Paris, 1854, in-8..... 7 fr.

BORSIERI (J.-B.), DE KANILFELD. — **Instituts de médecine pratique** Des Fièvres et des Maladies exanthématiques fébriles, traduits et accompagnés d'une étude comparée sur le génie antique et l'idée moderne en médecine, par le docteur P.-E. CHAUFFARD. Paris, 1855, 2 vol. grand in-8..... 16 fr.

CHOMEL (A.-F.). — **Eléments de pathologie générale.** 4e édition, revue et augmentée. Paris, 1856, 1 vol. gr. in-8..... 9 fr.

GRISOLLE. — **Traité élémentaire et pratique de pathologie interne,** 6e édition, considérablement augmentée. Paris, 1855, 2 forts volumes compactes, gr. in-8 ..... 18 fr.

DELASIAUVE. — **Traité de l'épilepsie.** — HISTOIRE. — TRAITEMENT. — MÉDECINE LÉGALE. Paris, 1854, 1 vol. in-8..... 7 fr. 50

DEVERGIE (A.). — **Traité pratique des maladies de la peau.** 2e édit. augmentée. Paris, 1856, 1 beau vol. in-8 avec planches gravées et coloriées représentant 24 types de maladies..... 12 fr.

GUÉNEAU DE MUSSY (N.) — **Traité de l'angine glanduleuse.** Paris, 1856, 1 vol. in-8 avec 1 planche..... 3 fr.

Paris. — Imprimerie de L. MARTINET, rue Mignon, 2.

LIBRAIRIE DE VICTOR MASSON,

PARIS, PLACE DE L'ÉCOLE-DE-MÉDECINE, 17.

GAZETTE HEBDOMADAIRE

DE MÉDECINE ET DE CHIRURGIE

BULLETIN DE L'ENSEIGNEMENT MÉDICAL

PUBLIÉ SOUS LES AUSPICES

DU MINISTÈRE DE L'INSTRUCTION PUBLIQUE

ORGANE

De la Société médicale allemande de Paris, de la Société de médecine du département de la Seine et de la Société anatomique.

REDACTEUR EN CHEF : A. DECHAMBRE

PROSPECTUS

JANVIER 1856.

La GAZETTE HEBDOMADAIRE DE MÉDECINE ET DE CHIRURGIE, arrivée à la troisième année de son existence, s'est acquis dans le monde médical une notoriété assez grande pour que chacun puisse aujourd'hui l'apprécier en connaissance de cause; et il nous répugnerait de capter le suffrage public par une de ces formules à l'usage de l'amour-propre et de l'intérêt. Le present prospectus n'a donc d'autre but que de rappeler : 1° l'étendue du journal; son cadre; l'esprit qui préside à sa rédaction.

1° La GAZETTE HEBDOMADAIRE, publiée dans le format in-4°, n'avait d'abord que 24 colonnes. Dès le troisième numéro, l'administration donna un supplément de 8 *colonnes*, qui depuis a toujours été continué et a fait partie intégrante de la publication. Enfin, dès avant la seconde année, elle s'était engagée à ajouter, en outre de cette première augmentation, six suppléments de 16 *colonnes* par an. Cette promesse non-seulement a été remplie avec

scrupule, mais est déjà dépassée du double depuis plusieurs mois. Aujourd'hui donc, la GAZETTE HEBDOMADAIRE *contient régulièrement, par numéro,* 32 *colonnes in*-4°, et de plus, *elle donne au moins* 200 *colonnes de supplément réparties entre ses cinquante-deux numéros.* Au bout de l'année, elle forme un beau tome, d'une dimensien commode pour les bibliothèques, et qui contient environ 1000 pages, y compris une table de 40 colonnes en petit-texte.

Nous croyons n'exprimer qu'un fait universellement reconnu, en disant qu'elle se distingue par un soin typographique et un luxe de figures que le journalisme médical n'avait jamais connus, et qu'il n'a pas encore imités.

Le prix n'a augmenté, ni avec l'étendue de la publication, ni avec les frais de dessin et de gravure, qui deviennent chaque jour plus considérables. Il reste fixé à 24 francs par an.

2° Le cadre que la GAZETTE HEBDOMADAIRE s'était tracé à son origine s'est notablement agrandi. Il comprenait primitivement : 1° *un article critique sur une ou plusieurs questions à l'ordre du jour*, empruntées à l'Académie de Paris, à l'Académie des sciences, à diverses sociétés savantes de Paris, de la province et de l'étranger, aux livres, aux feuilles périodiques, à l'enseignement; 2° *deux Mémoires originaux*, ou un mémoire original et un chapitre, d'*Histoire et critique*, destiné à présenter l'exposé succinct et raisonné des diverses phases et des éléments divers d'une question actuellement agitée dans le public médical; 3° de temps à autre, *une Revue clinique* des hôpitaux et de la ville ; 4° *une Revue de la presse médicale française et étrangère ;* genre de travail pour lequel de nombreux échanges avec les journaux belges, anglais, américains, allemands, italiens, grecs, espagnols, mettent à notre disposition des matériaux considérables ; 5° un compte rendu détaillé de l'Académie de médecine et de l'Académie des sciences; 6° *une Revue des livres nouveaux*, conçue spécialement au point de vue analytique, de manière à faire connaître autant que possible au lecteur la substance même des ouvrages ; 7° *un feuilleton* consacré à la littérature, à l'organisation, à la législation et à la philosophie médicales. Cette partie du cadre contient, à des intervalles déterminés, sous le nom de *Lettres médicales*, une revue des événements, grands et petits, qui peuvent intéresser le monde des médecins ; 8° enfin un article *Variétés.*

Ce cadre originel n'a pas subi de changements dans la distribution générale ; mais il a été l'objet de quelques additions importantes, par suite de nouvelles obligations nées de faveurs successives dont nous avons été honorés.

En premier lieu, le gouvernement, désirant consigner officiellement dans un organe de la presse médicale les actes publics, décrets, arrêtés, circulaires, concernant l'organisation et l'enseignement de la médecine, a fixé son choix sur la GAZETTE HEBDOMADAIRE DE MÉDECINE ET DE CHIRURGIE, qui a été autorisée, par arrêté de M. le ministre de l'instruction publique, en date du 28 juin 1854, à joindre à son titre celui de BULLETIN DE L'ENSEIGNEMENT

MÉDICAL. Depuis cette époque, le journal reçoit directement du cabinet du ministre communication des actes dont l'insertion est jugée utile, et une PARTIE OFFICIELLE est réservée à cet effet en tête de chaque numéro. *Cette insertion est gratuite.* En acceptant les charges qui en résultent, nous n'avons eu d'autre intention, ni d'autre avantage, que de concourir à un acte de bonne administration, et de servir par cela même l'intérêt du corps médical. Ceux qui nous connaissent et qui nous lisent n'ont pas besoin qu'on leur rappelle que le journal, en tant qu'œuvre scientifique, conserve l'entière liberté de ses opinions et ne relève que de lui-même.

D'autres faveurs, non moins précieuses, nous sont venues des sociétés savantes. La GAZETTE HEBDOMADAIRE est devenue successivement l'organe de la Société médicale allemande de Paris, de la Société de médecine du département de la Seine et de la Société anatomique de Paris. Elle publie donc, soit *in extenso*, soit par extraits, les comptes rendus officiels de ces trois sociétés. La première nous apporte les produits, toujours originaux, d'un pays mal apprécié en France; la deuxième, des travaux qui se distinguent surtout par leur valeur pratique. Des travaux de la *Société anatomique*, la Gazette ne publie habituellement que le *Sommaire*, mais le droit lui est exclusivement réservé d'en détacher et de faire entrer dans son cadre les mémoires et observations qui seraient plus spécialement à sa convenance.

2° La GAZETTE HEBDOMADAIRE n'a pas l'esprit exclusif. Elle sait que le but suprême de la médecine est la guérison des malades, et que tout ce qui y tend d'une façon plus ou moins directe doit être l'objet de ses premières préoccupations. Elle ne croit pas avoir manqué jusqu'ici à cette obligation essentielle d'un journal de médecine. Toutefois, pour répondre à un désir dont l'expression lui est venue de divers côtés, elle a pris et commencé la résolution d'ajouter encore à l'importance de sa partie pratique, et plus particulièrement de donner aux articles de *Revue clinique* plus d'étendue et de variété. Pour y mieux réussir, au lieu de se confiner dans quelques hôpitaux de la capitale, elle fait des emprunts aux nombreuses cliniques dont elle trouve le compte rendu dans les journaux de France et de l'étranger. Mais en même temps elle ne saurait perdre de vue que le progrès réel de la pratique ne consiste pas dans une sempiternelle redite de ce que les livres les plus usuels ou l'enseignement officiel sont obligés d'apprendre à ceux qui sont encore sur les bancs, mais qu'il ne peut venir que des progrès de la science elle-même, ou de l'excellence des méthodes. Nous l'avons dit ailleurs : « Les discussions doctrinales sur lesquelles nous vivons depuis si longtemps ne produiront plus rien tant qu'elles ne disposeront pas d'éléments nouveaux. L'anatomie pathologique, la séméiologie, telles qu'on les entend généralement chez nous, c'est-à-dire l'anatomie pathologique avec le scalpel, la séméiologie avec la percussion et l'auscultation, seront bientôt à bout de voie. On a décrit assez de *rougeurs*, de *gonflements*, de *poinçillés*, d'*indurations*, de *ramollissements*, de sons plessimétriques, de phénomènes acous-

tiques, etc. ; si l'on n'en sait pas plus long quant à la nature des maladies, c'est que ces notions sont insuffisantes. » Voilà pourquoi la GAZETTE HEBDOMADAIRE, sans déserter l'intérêt des praticiens et tout en relevant avec empressement tout ce qui est d'utilité positive et immédiate, s'efforce, autant qu'il est en elle, de pousser la science dans les voies nouvelles que l'avancement de la chimie organique, l'esprit moderne de l'anatomie et de la physiologie lui ouvrent si naturellement. De même, elle se garde bien de négliger les grandes questions de philosophie médicale, bien convaincue que le médecin reste au lit du malade ce qu'il est sur le terrain des doctrines et des méthodes, et que philosopher en médecine, c'est souvent parler clinique. Comment elle comprend cette partie de sa tâche, elle l'a montré dans les plus importantes questions qui aient agité la science depuis longtemps, la question du cancer, celle du vitalisme, et celle de la glycogénie.

Chaque volume commence avec janvier, mais l'abonnement peut partir du premier de chaque mois.

Prix pour Paris, les Départements et l'Algérie.

Un an, 24 francs. — Six mois, 13 francs. — Trois mois, 7 francs.

Prix de l'année pour l'Etranger.

Autriche, Bade, Bavière	24 fr.
Duchés italiens, Suisse, Portugal	25
Sardaigne	26
Angleterre et Malte, Belgique, Grèce, Pays-Bas, Turquie, Égypte	27
Espagne, Prusse, Pologne, Russie, Suède, Colonies françaises, États-Unis du Nord (voie d'Angleterre)	28
Toscane	29
Sicile	30
États romains	34

CORBEIL, typog. et stér. de Crété.